This is a digital copy of a book that was preserved for generations on library shelves before it was carefully scanned by Google as part of a project to make the world's books discoverable online.

It has survived long enough for the copyright to expire and the book to enter the public domain. A public domain book is one that was never subject to copyright or whose legal copyright term has expired. Whether a book is in the public domain may vary country to country. Public domain books are our gateways to the past, representing a wealth of history, culture and knowledge that's often difficult to discover.

Marks, notations and other marginalia present in the original volume will appear in this file - a reminder of this book's long journey from the publisher to a library and finally to you.

Usage guidelines

Google is proud to partner with libraries to digitize public domain materials and make them widely accessible. Public domain books belong to the public and we are merely their custodians. Nevertheless, this work is expensive, so in order to keep providing this resource, we have taken steps to prevent abuse by commercial parties, including placing technical restrictions on automated querying.

We also ask that you:

+ *Make non-commercial use of the files* We designed Google Book Search for use by individuals, and we request that you use these files for personal, non-commercial purposes.
+ *Refrain from automated querying* Do not send automated queries of any sort to Google's system: If you are conducting research on machine translation, optical character recognition or other areas where access to a large amount of text is helpful, please contact us. We encourage the use of public domain materials for these purposes and may be able to help.
+ *Maintain attribution* The Google "watermark" you see on each file is essential for informing people about this project and helping them find additional materials through Google Book Search. Please do not remove it.
+ *Keep it legal* Whatever your use, remember that you are responsible for ensuring that what you are doing is legal. Do not assume that just because we believe a book is in the public domain for users in the United States, that the work is also in the public domain for users in other countries. Whether a book is still in copyright varies from country to country, and we can't offer guidance on whether any specific use of any specific book is allowed. Please do not assume that a book's appearance in Google Book Search means it can be used in any manner anywhere in the world. Copyright infringement liability can be quite severe.

About Google Book Search

Google's mission is to organize the world's information and to make it universally accessible and useful. Google Book Search helps readers discover the world's books while helping authors and publishers reach new audiences. You can search through the full text of this book on the web at `http://books.google.com/`

A propos de ce livre

Ceci est une copie numérique d'un ouvrage conservé depuis des générations dans les rayonnages d'une bibliothèque avant d'être numérisé avec précaution par Google dans le cadre d'un projet visant à permettre aux internautes de découvrir l'ensemble du patrimoine littéraire mondial en ligne.

Ce livre étant relativement ancien, il n'est plus protégé par la loi sur les droits d'auteur et appartient à présent au domaine public. L'expression "appartenir au domaine public" signifie que le livre en question n'a jamais été soumis aux droits d'auteur ou que ses droits légaux sont arrivés à expiration. Les conditions requises pour qu'un livre tombe dans le domaine public peuvent varier d'un pays à l'autre. Les livres libres de droit sont autant de liens avec le passé. Ils sont les témoins de la richesse de notre histoire, de notre patrimoine culturel et de la connaissance humaine et sont trop souvent difficilement accessibles au public.

Les notes de bas de page et autres annotations en marge du texte présentes dans le volume original sont reprises dans ce fichier, comme un souvenir du long chemin parcouru par l'ouvrage depuis la maison d'édition en passant par la bibliothèque pour finalement se retrouver entre vos mains.

Consignes d'utilisation

Google est fier de travailler en partenariat avec des bibliothèques à la numérisation des ouvrages appartenant au domaine public et de les rendre ainsi accessibles à tous. Ces livres sont en effet la propriété de tous et de toutes et nous sommes tout simplement les gardiens de ce patrimoine. Il s'agit toutefois d'un projet coûteux. Par conséquent et en vue de poursuivre la diffusion de ces ressources inépuisables, nous avons pris les dispositions nécessaires afin de prévenir les éventuels abus auxquels pourraient se livrer des sites marchands tiers, notamment en instaurant des contraintes techniques relatives aux requêtes automatisées.

Nous vous demandons également de:

+ *Ne pas utiliser les fichiers à des fins commerciales* Nous avons conçu le programme Google Recherche de Livres à l'usage des particuliers. Nous vous demandons donc d'utiliser uniquement ces fichiers à des fins personnelles. Ils ne sauraient en effet être employés dans un quelconque but commercial.

+ *Ne pas procéder à des requêtes automatisées* N'envoyez aucune requête automatisée quelle qu'elle soit au système Google. Si vous effectuez des recherches concernant les logiciels de traduction, la reconnaissance optique de caractères ou tout autre domaine nécessitant de disposer d'importantes quantités de texte, n'hésitez pas à nous contacter. Nous encourageons pour la réalisation de ce type de travaux l'utilisation des ouvrages et documents appartenant au domaine public et serions heureux de vous être utile.

+ *Ne pas supprimer l'attribution* Le filigrane Google contenu dans chaque fichier est indispensable pour informer les internautes de notre projet et leur permettre d'accéder à davantage de documents par l'intermédiaire du Programme Google Recherche de Livres. Ne le supprimez en aucun cas.

+ *Rester dans la légalité* Quelle que soit l'utilisation que vous comptez faire des fichiers, n'oubliez pas qu'il est de votre responsabilité de veiller à respecter la loi. Si un ouvrage appartient au domaine public américain, n'en déduisez pas pour autant qu'il en va de même dans les autres pays. La durée légale des droits d'auteur d'un livre varie d'un pays à l'autre. Nous ne sommes donc pas en mesure de répertorier les ouvrages dont l'utilisation est autorisée et ceux dont elle ne l'est pas. Ne croyez pas que le simple fait d'afficher un livre sur Google Recherche de Livres signifie que celui-ci peut être utilisé de quelque façon que ce soit dans le monde entier. La condamnation à laquelle vous vous exposeriez en cas de violation des droits d'auteur peut être sévère.

À propos du service Google Recherche de Livres

En favorisant la recherche et l'accès à un nombre croissant de livres disponibles dans de nombreuses langues, dont le français, Google souhaite contribuer à promouvoir la diversité culturelle grâce à Google Recherche de Livres. En effet, le Programme Google Recherche de Livres permet aux internautes de découvrir le patrimoine littéraire mondial, tout en aidant les auteurs et les éditeurs à élargir leur public. Vous pouvez effectuer des recherches en ligne dans le texte intégral de cet ouvrage à l'adresse `http://books.google.com`

BOSTON
MEDICAL LIBRARY

IN THE
Francis A. Countway
Library of Medicine
BOSTON

REVUE
DE CHIRURGIE

COULOMMIERS
Imprimerie Paul Brodard.

REVUE
DE CHIRURGIE

PARAISSANT TOUS LES MOIS

DIRECTEURS : MM.

OLLIER
Membre correspondant de l'Institut,
Professeur de clinique chirurgicale
à la Faculté de médecine de Lyon.

VERNEUIL
Membre de l'Institut,
Professeur de clinique chirurgicale
à la Faculté de médecine de Paris.

RÉDACTEURS EN CHEF : MM.

NICAISE
Professeur agrégé à la Faculté de médecine
de Paris, Chirurgien de l'hôpital Laënnec,
Membre de l'Académie de médecine.

ET

F. TERRIER
Professeur à la Faculté de médecine de Paris,
Chirurgien de l'hôpital Bichat,
Membre de l'Académie de médecine.

QUINZIÈME ANNÉE, 1895

XV

Avec 138 figures dans le texte.

PARIS

ANCIENNE LIBRAIRIE GERMER BAILLIÈRE ET Cie

FÉLIX ALCAN, ÉDITEUR

108, BOULEVARD SAINT-GERMAIN, 108

1895

CONTRIBUTION A L'ÉTUDE

PATHOGÉNIQUE ET THÉRAPEUTIQUE

DE L'APPENDICITE ULCÉRO-PERFORANTE

ET DE LA

PÉRITONITE SUPPURÉE, LOCALISÉE OU GÉNÉRALISÉE CONSÉCUTIVE

Par Ed. LOISON

Médecin-major de 2e classe.

Nous n'avons pas à rappeler l'anatomie de l'appendice iléo-cæcal; il présente une longueur et une direction assez variables chez les différents individus, tantôt plongeant dans le petit bassin, tantôt remontant le long du cæcum et s'accolant à l'une ou à l'autre de ses faces; généralement il est couché dans l'angle iléo-cæcal inférieur où il est fixé par un méso plus ou moins développé. Ces situations diverses de l'appendice expliquent les rapports différents que le foyer de péritonite enkystée peut affecter relativement au cæcum. Les cinq types d'abcès péri-appendiculaires décrits par Gerster sont connus de tous; nous ne jugeons pas utile de les énumérer. Le plus souvent, et la plupart de nos observations rentrent dans cette catégorie, la collection est ilio-inguinale, située entre la face antéro-interne du cæcum et les anses de l'intestin grêle, correspondant sur la paroi abdominale à un point placé un peu au-dessus de l'arcade de Fallope, à deux ou trois travers de doigt en dedans de l'épine iliaque antéro-supérieure. C'est à ce niveau d'ailleurs que P. Reclus conseille d'aller pratiquer la palpation de l'appendice dans les cas d'appendicite chronique. Dans les autres positions de l'appendice, l'abcès, adhérant ou non à la paroi abdominale antérieure, se révélera au chirurgien par une tuméfaction plus ou moins profonde qui siégera sur un segment quelconque d'une demi-circonférence dont l'épine iliaque antérieure et supérieure sera le centre[1].

1. P. Reclus, *Cliniques chirurgicales de la Pitié*, 1893, p. 345.

Nous allons relater les différents cas de cette affection que nous avons observés, puis nous exposerons les quelques considérations auxquelles ils nous semblent devoir donner lieu.

Obs. I. — *Péritonite suppurée, partielle, d'origine appendiculaire. Incision. Guérison.*

Mlle S...., âgée de vingt-deux ans, de constitution forte, de tempérament un peu lymphatique, se portant bien habituellement, éprouve, dans la soirée du 11 octobre 1891, quelques frissonnements; les jours suivants elle se sent très fatiguée et doit s'aliter.

14 octobre. — Dans l'après-midi la température est de 39°,9. Face rouge; langue blanche; teinte subictérique légère des conjonctives. Le ventre est un peu ballonné, douloureux à la pression dans la fosse iliaque droite. L'appétit est nul; il y a quelques vomissements et de la diarrhée. La malade raconte qu'elle a fait une chute l'an dernier et que, depuis cette époque, elle a souffert de temps en temps du flanc droit.

17 octobre. — Entrée à l'hôpital militaire de Tunis, dans le service de M. le médecin-major de 1re classe Mangenot où nous remplissions les fonctions d'aide-major. Du 17 au 22, la température oscille entre 39° et 40°; l'on constate dans la fosse iliaque droite la présence d'une tuméfaction qui se précise peu à peu.

La tumeur, de forme ovoïde, part du bord externe du muscle grand droit de l'abdomen du côté droit, et remplit tout le flanc, sans que l'on puisse délimiter son côté externe; en bas elle est séparée du ligament de Fallope par une zone dépressible et souple de deux travers de doigt de large: en haut elle parait s'arrêter à 4 centimètres environ du bord des fausses côtes et du foie. Le flanc droit est légèrement saillant, la peau est saine, le tissu cellulaire sous-cutané n'est pas infiltré. La tumeur ne paraît mobilisable dans aucun sens. Sonore à la percussion superficielle et mate à la percussion profonde, elle donne à la main une sensation de rénitence; la douleur à la pression est vive. On ne pratique pas le toucher vaginal, mais le toucher rectal est effectué et ne fournit aucune sensation particulière. Les selles et les urines sont régulières et d'aspect normal.

22 octobre. — Sous le chloroforme, lorsque les muscles de la paroi abdominale sont relâchés, on voit la tuméfaction faire une saillie très nette sur le plan de l'abdomen. On incise au bistouri, des côtes à la crête iliaque, suivant une ligne verticale passant par l'épine iliaque antérieure et supérieure. Section successive des différents plans de la paroi; ouverture d'un foyer purulent intra-péritonéal; issue de pus séro-lactescent contenant en suspension de petits grumeaux blanchâtres et des filaments de même nature. Quelques bulles de gaz s'échappent en même temps que un litre à un litre et demi environ de liquide à odeur fécaloïde très prononcée; il ne sort ni calcul, ni fausse membrane.

Le doigt pénètre dans une vaste poche située entre le côlon ascendant et la paroi abdominale antéro-latérale. La cavité se rétrécit vers le bas et

ne paraît pas descendre au-dessous du niveau du détroit supérieur ; on ne sent pas l'appendice iléo-cæcal. En haut la poche est vaste, latéro et retro-colique ; on n'arrive pas à en toucher l'extrémité supérieure qui paraît aller au contact du foie. Le rein n'est pas à découvert. Sur l'index introduit dans la plaie et soulevant les téguments, on pratique une contre-ouverture en arrière, au bord externe de la masse sacro-lombaire. On passe deux gros drains à travers le foyer, puis l'on pratique un lavage abondant au sublimé à 1 p. 1000, suivi d'une injection d'eau bouillie. La région est enveloppée dans un pansement antiseptique.

23 octobre. — La température baisse progressivement pendant les jours qui suivent l'opération, mais l'apyrexie ne sera complète que le 1er novembre.

Le lendemain de l'intervention, l'ictère conjonctival, qui existait depuis plusieurs jours à l'état léger, se fonce davantage et la peau prend également une teinte jaune. Il s'est écoulé une grande quantité de pus à odeur fécaloïde très prononcée qui a traversé le pansement. Autour de la plaie, au niveau du flanc droit, la peau a pris une teinte érysipélateuse, sur une surface deux fois large comme la main partant de la contre-ouverture postérieure. On fait plusieurs fois dans la journée de grands lavages au sublimé, puis à l'eau bouillie, suivis d'un pansement antiseptique humide.

24-26 octobre. — L'état général s'améliore ; l'ictère diminue. Le pus est moins abondant et moins odorant. On fait deux pansements par jour.

27-29 octobre. — Il est sorti par la plaie des écheveaux de tissu cellulaire mortifié, mais on n'a remarqué l'issue d'aucun calcul stercoral.

L'appétit est revenu, mais la malade a toujours une tendance à la constipation.

Le foyer purulent presque complètement détergé commence à bien granuler. On supprime le drainage transversal, de façon à ce que l'incision antérieure puisse se fermer, mais l'on continue à maintenir deux tubes dans la contre-ouverture postérieure.

30 octobre. 19 novembre. — A mesure que la plaie se rétrécit et que la suppuration diminue, on espace les pansements, on supprime les injections dans le foyer, on diminue la longueur et le calibre des tubes à drainage. La malade commence à se lever.

20-27 novembre. — On supprime les drains. La plaie antérieure, puis la postérieure se cicatrisent et la sortie de l'hôpital est prononcée.

Nous avons pu suivre la malade pendant plus de deux ans après l'opération ; elle est forte et résistante et fait, sans éprouver la moindre gêne, un service qui l'oblige à se tenir plusieurs heures debout dans la journée. La cicatrice est solide, sans aucune menace d'éventration.

Obs. II. — *Appendicite ulcéro-perforante et péritonite suppurée, consécutive, à localisation ilio-inguinale. Incision. Guérison.*

Tor..., né dans la Haute-Loire, cultivateur, sans antécédents morbides héréditaires ou personnels, a fait 34 mois de service au 4e régiment de

chasseurs d'Afrique. Il a été traité pour fièvre typhoïde à l'hôpital militaire de Tunis, du 17 décembre 1889 au 31 janvier 1890. En novembre 1890, il est entré à nouveau à l'hôpital, pendant quinze jours, pour fièvre palustre et anémie.

20 août 1892. — Le malade ressent dans le ventre une douleur siégeant particulièrement dans la fosse iliaque droite; il est constipé, mais n'a pas de vomissements.

22 août. — La douleur persistant, il se présente à la visite du médecin. On lui fait prendre un verre de solution de sulfate de soude qu'il vomit presque aussitôt.

23 août. — Absence de selles depuis deux jours. Un lavement amène l'évacuation de matières liquides, verdâtres, ne contenant ni mucus, ni sang.

24 août. — Tor... est entré à l'hôpital hier. Insommie, température entre 39° et 40° matin et soir; pouls à 108, régulier. Pas de vomissements depuis l'entrée. Le malade étendu sur le dos, les cuisses en légère flexion, ne peut se bouger sans souffrir. On constate que la partie inférieure de la fosse iliaque droite est un peu saillante. La peau à ce niveau ne présente aucun changement de coloration; il n'existe pas d'œdème du tissu cellulaire sous-cutané. La palpation est très douloureuse; les muscles de la paroi abdominale sont contracturés et gênent l'exploration. On sent au-dessus de l'arcade crurale droite une tuméfaction profonde, soulevant la paroi, présentant une consistance rénitente et ayant une forme allongée transversalement; la pression à cet endroit est particulièrement douloureuse; il y a de la sonorité à la percussion.

Sous le chloroforme on délimite mieux la tumeur qui occupe la partie inféro-externe de la fosse iliaque; couchée parallèlement et au-dessus de l'arcade crurale, elle mesure environ 12 à 15 centimètres de dehors en dedans et 7 à 8 de haut en bas. Absence de matité et de fluctuation nette.

A deux travers de doigt au-dessus du ligament de Fallope, on pratique au bistouri une incision de 8 centimètres passant par le centre de la tumeur; après section des différents plans on arrive sur le tissu cellulaire sous-péritonéal épaissi et infiltré. Une ponction superficielle faite avec l'aiguille de la seringue de Pravaz donne issue à un liquide d'odeur et d'aspect fécaloïdes. On incise au bistouri et il s'écoule 200 à 300 grammes de ce liquide, sans pus phlegmoneux apparent. Le doigt pénètre dans un foyer mesurant 8 à 10 centimètres de profondeur, sur 4 à 5 de hauteur, dont la fosse iliaque constitue la paroi inféro-externe ou le plancher, les anses intestinales agglutinées en forment la paroi supéro-interne ou le plafond. Sur le doigt introduit dans la plaie on débride l'ouverture péritonéale et l'on porte l'incision de cette membrane à 7 centimètres environ. Grand lavage du foyer à l'eau bouillie; mise en place de deux mèches de gaze enduites de vaseline iodoformée, puis enveloppement de l'abdomen dans un grand pansement absorbant.

25 août. — La fièvre a disparu; la constipation persiste. On renouvelle le pansement qui est imbibé de sérosité sanguinolente, sans faire de lavage de la cavité et sans toucher aux mèches.

26-28 août. — Le thermomètre monte encore le soir au-dessus de 38°, puis la fièvre disparaît complètement. On provoque des selles au moyen de lavements. On fait le pansement tous les matins et on change de temps en temps les mèches de drainage.

La plaie donnant toujours issue à du liquide stercoro-purulent, on pratique le 28 une injection d'eau bouillie dans le foyer et on en écouvillonne doucement les parois avec le doigt introduit dans la cavité; on ne sent pas l'appendice iléo-cæcal.

1er septembre. — La plaie bourgeonne bien et s'est détergée en partie. Entre les lèvres de l'incision font saillie deux corps étrangers que l'on retire; ce sont des concrétions fécales ayant chacune la forme et le volume d'un haricot.

14 septembre. — Les selles se sont régularisées. Les pansements sont plus rares; il ne reste plus qu'un pertuis fistuleux admettant le manche d'un porte-plume. Cautérisation au nitrate d'argent, suppression du drainage; pansement compressif.

8 octobre. — La plaie est complètement fermée, la cicatrice est linéaire et solide. Le malade est libérable et demande à rentrer chez lui.

Obs. III. — *Appendicite ulcéro-perforante et péritonite suppurée consécutive, à localisation ilio-inguinale. Incision. Guérison après fistulisation.*

Cham....., né dans le Jura, en 1870, cultivateur, sans antécédents personnels ni héréditaires, est au 3e bataillon d'Afrique, depuis novembre 1891; il n'a eu aucune maladie depuis son incorporation. Étant en garnison à Teboursouk, il ressentit le 30 décembre 1892, en allant à la selle, une douleur dans la fosse iliaque droite; cette douleur se dissipe presque immédiatement, avec le retour à la position verticale.

Le 1er janvier, pendant que le malade se baissait, la douleur reparut au même endroit; cette fois il remarqua l'existence d'une tuméfaction du volume du poing, au-dessus de l'aine droite. La marche étant difficile et douloureuse, l'envoi à l'hôpital militaire de Tunis fut décidé.

3 janvier 1893. — Le malade est arrivé dans la nuit; il a fait sans souffrances appréciables le trajet de Teboursouk à Béja (27 kilom. environ) en voiture, puis a pris le chemin de fer de Béja à Tunis.

Cet homme est anémié et au premier abord on songe au paludisme chronique, Teboursouk étant un centre à malaria intense. La fièvre est absente, l'appétit est conservé; il existe de la constipation. La fosse iliaque droite est le siège d'une tumeur légèrement saillante au-dessus des parties voisines, à surface régulière et sphéroïdale. La peau à ce niveau est légèrement rouge, un peu œdématiée, mais mobile sur l'aponévrose du grand oblique. La palpation dénote une surface lisse et un contour régulier s'isolant mal des parties voisines. La tuméfaction située immédiatement au-dessus de l'arcade crurale mesure 8 à 10 centimètres de diamètre: elle commence à deux travers de doigt environ en dedans de l'épine iliaque antérieure et supérieure et s'étend jusque vers la ligne

médiane du corps. Sonorité à la percussion, le malade étant couché; pas d'impulsion à la toux; réductibilité impossible; sensation de fluctuation profonde assez vague, palpation presque indolore, tels sont les autres caractères notés dans l'observation. Il faut dire que la forte tension de l'abdomen, due à la contraction de défense des muscles de la paroi, empêchait l'exploration par le toucher de fournir des renseignements plus exacts.

Le sujet peut se rendre à pied à la salle d'opération. Sous le chloroforme la paroi abdominale se relâche et l'on sent beaucoup mieux la tumeur dont le niveau supérieur ne dépasse pas une ligne horizontale passant par l'ombilic et dont la base se confond avec l'arcade crurale; la masse paraît fluctuante, appliquée sur la fosse iliaque interne qu'elle remplit. Les autres signes positifs et négatifs constatés sont les mêmes qu'avant la chloroformisation.

A un travers de doigt au-dessus et parallèlement à l'arcade crurale, nous pratiquons une incision de 10 centimètres environ, commençant à deux travers de doigt au-dessus de l'épine iliaque antéro-supérieure et arrivant jusqu'au bord externe du muscle grand droit. Après section successive des différents plans superficiels on arrive sur le tissu cellulaire sous-péritonéal épaissi et unissant assez intimement le fascia transversalis et le feuillet séreux. Nous cherchons à isoler ces deux membranes l'une de l'autre avec la sonde cannelée, mais à la première tentative le péritoine s'éraille et un jet de gaz à odeur stercorale s'échappe, suivi d'un flot de liquide ressemblant à l'eau d'égoût et sentant, de l'avis unanime des assistants, l'andouillette faite avec des tripes mal lavées. Les dimensions de l'ouverture péritonéale sont légèrement augmentées à l'aide de la sonde cannelée, puis sur le doigt introduit dans le foyer on incise au bistouri le péritoine, à peu près dans la même étendue que les autres couches de la paroi. Il s'écoule plus d'un demi-litre de liquide dont les dernières parties contiennent des flocons de pus en suspension. La paroi supéro-interne de l'abcès est constituée par les anses intestinales refoulées; elles reviennent en place à mesure que la poche se vide. On sent et l'on voit l'appendice iléo-cæcal derrière la lèvre inférieure de l'incision; il est couché transversalement sur le fascia iliaca; son extrémité inférieure est remplie par un calcul au-dessous duquel se trouve une perforation de la paroi. Craignant de rompre par quelque traction intempestive les barrières fibrineuses qui isolent l'abcès du restant du péritoine, il paraît préférable de ne pas faire la résection de cet appendice qui cependant semble s'offrir de lui-même à notre bistouri. On lave le foyer stercoro-purulent avec une solution carbonatée salée aseptique, l'on place dans le fond de la plaie une mèche de gaze enduite de vaseline iodoformée, puis l'on applique un large pansement absorbant.

4 janvier. — Il n'y a pas de fièvre. Le malade s'est trouvé soulagé par l'opération, mais est toujours constipé. Pendant le pansement, au moment où l'on retire la mèche, il s'écoule du pus grumeleux, contenant des détritns de tissu cellulaire sphacélé. Une irrigation pratiquée dans

le foyer amène l'issue d'un lambeau plus gros que les autres qui paraît représenter l'extrémité sphacélée de l'appendice vermiforme ; finalement s'échappe un calcul stercoral mesurant deux centimètres de long, huit à dix millimètres de large et six à sept millimètres d'épaisseur. De coloration grisâtre, de consistance assez dure, le calcul, coupé verticalement par son milieu, est constitué par des couches de stratifications successives de matières fécales durcies ; il ne contient à son centre aucun corps étranger spécial formant noyau ; sa structure paraît uniforme et chacune des moitiés s'écrase sous la pression des doigts et se transforme en un aggloméré de substance mollasse.

5-7 janvier. — Le malade reste apyrétique. On renouvelle le pansement tous les matins ; la suppuration est toujours abondante, mais la plaie se déterge progressivement.

10 janvier. — Le pus est devenu phlegmoneux depuis quelques jours, perdant son aspect et son odeur stercorale. La plaie commence à granuler et dans le fond on aperçoit une anse intestinale couverte de bourgeons charnus. Jusqu'alors on a dû administrer des lavements pour provoquer les selles ; actuellement elles sont spontanées et régulières.

28 janvier. — Il persiste un trajet fistuleux par lequel s'écoule un liquide fécaloïde, coloré en jaune par la bile. L'écoulement est intermittent, se produit sans coliques, sans présenter aucune relation de temps nette avec les repas.

23 février. — La fistule persiste, malgré plusieurs cautérisations de son trajet faites tantôt avec le nitrate d'argent, tantôt avec le thermocautère.

On entretient la liberté du canal intestinal au moyen de purgatifs salins administrés chaque deux jours.

Nous explorons la cavité avec une sonde urétrale en gomme ; elle pénètre de toute sa longueur dans le ventre en se dirigeant vers l'hypocondre droit.

6 mars. — La fistule qui avait paru fermée pendant quelques jours s'ouvre à nouveau ; on désinfecte et draine son trajet en y plaçant à demeure un crayon d'iodoforme.

3 mai. — Après avoir assisté à deux fermetures apparentes suivies de réouvertures rapides, l'oblitération paraît enfin définitive. Soupçonnant le malade de n'être peut-être pas tout à fait étranger à l'entretien de sa fistule, nous le condamnons au repos au lit et le soumettons à une surveillance spéciale.

22 mai. — La guérison est bien définitive cette fois. La cicatrice opératoire mesure 8 centimètres de longueur, elle est étroite et solide. Pour éviter sa distension par la poussée intestinale nous conseillons au malade de porter directement sur la peau, pendant quelques mois, sa ceinture de laine fortement serrée.

Cham..... quitte l'hôpital et rejoint son corps, sans avoir eu le moindre mouvement fébrile depuis son entrée.

Du liquide stercoro-purulent fut prélevé dans la cavité de l'abcès au

moment de l'incision et ensemencé dans des milieux de culture variés; on y constata la présence du bacillus coli commune et des staphylocoques dorés.

Obs. IV. — *Appendicite ulcéro-perforante et péritonite suppurée consécutive, à localisation ilio-inguinale. Incision. Guérison. Éventration cicatricielle ultérieure, cure chirurgicale.*

Lad..., né dans la Gironde en 1870, cocher, sans antécédents héréditaires, a été traité pour fièvre palustre à Bordeaux en 1887. Incorporé au 4e zouaves, en novembre 1891, il n'a pas été malade depuis l'arrivée au corps.

4 septembre 1892. — Il ressent dans la soirée un peu de douleur dans la fosse iliaque droite : il attribue cette douleur à un effort qu'il fit en soulevant un sac de pain; auparavant il n'avait jamais souffert dans cette région.

5 septembre. — Il a eu dans la nuit des coliques violentes, avec constipation. Les douleurs persistent au réveil; il a de la fièvre et se présente à la visite médicale. Un vomissement dans l'après-midi.

7 septembre. — La douleur du ventre persistant, le malade entre à l'infirmerie; il a 38°,9. Dans la soirée il rend avec difficulté quelques matières fécales dures; il n'avait pas eu de selles depuis trois jours.

11 septembre. — Lad..... est entré à l'hôpital militaire de Tunis. Il se plaint toujours de son flanc droit, n'a pas dormi la nuit. Pas de fièvre; pouls régulier et fort à 100. Langue un peu chargée; pas de vomissements, constipation. Décubitus dorsal, les membres inférieurs fléchis sur l'abdomen. La région hypogastrique est tuméfiée surtout du côté droit; la peau ne présente aucun changement de couleur; il n'y a pas d'œdème du tissu cellulaire sous-cutané. Au niveau de la fosse iliaque droite la pression est très douloureuse; l'on sent à ce niveau une tuméfaction profonde, paraissant commencer à l'arcade crurale et s'étendant verticalement jusqu'à une ligne transversale passant un peu au-dessus de l'ombilic; de dedans en dehors l'induration va de l'épine iliaque à la ligne blanche. La tumeur est sonore à la percussion superficielle; elle est rénitente, mais pas franchement fluctuante.

Sous le chloroforme on sent également très bien la rénitence de la tumeur, sans percevoir de fluctuation nette. Une fois les muscles de la paroi abdominale relâchés, on se rend compte que la fosse iliaque gauche est souple et libre, tandis que le côté droit est rempli par une masse ovoïde, à grand axe oblique, parallèle au ligament de Fallope et remontant sur une hauteur de 6 à 8 centimètres environ. En largeur la rénitence commence à deux travers de doigt en dedans de l'épine iliaque antéro-supérieure et s'étend jusqu'aux environs de la ligne médiane.

Au bistouri nous pratiquons suivant le grand axe de la tuméfaction une incision de 10 centimètres de long, commençant à deux travers de doigt au-dessus et au niveau de l'épine iliaque antéro-supérieure et s'étendant jusque près du bord externe du muscle grand droit. Après

section successive de la peau, du tissu cellulaire, des muscles, on arrive sur le tissu cellulaire sous-péritonéal épaissi et infiltré. Une ponction superficielle pratiquée avec l'aiguille moyenne de l'aspirateur Potain donne issue à des gaz et à du liquide d'odeur et d'aspect stercoral. On retire l'aiguille et l'on fait au bistouri, en dédolant, une boutonnière que l'on agrandit en incisant le péritoine sur la sonde cannelée d'abord, puis sur le doigt introduit dans la cavité. Il s'écoule 150 à 200 grammes de pus mal lié, à odeur fécale. L'exploration digitale du foyer montre qu'il s'agit d'une cavité aplatie dont le plancher est constitué par les tissus de la fosse iliaque interne. et le plafond par les anses intestinales agglutinées par un exsudat fibrineux et repoussées en haut et en dedans.

Derrière la lèvre inférieure de l'incision, près de son angle interne, le doigt a le contact d'un cordon dur à direction antéro-postérieure. Il s'agit de l'appendice iléo-cæcal dont le sommet arrive au contact de la face profonde de la paroi abdominale antérieure. Sur une longueur de un centimètre et demi environ, à partir de son sommet, l'appendice est ramolli et gangrené; on sent et l'on voit parfaitement les lésions dont il est le siège en écartant les lèvres de la plaie.

Après lavage du foyer à l'eau stérilisée, on introduit une mèche enduite de vaseline iodoformée, puis l'on recouvre d'un pansement absorbant ordinaire.

Pendant le pansement le malade eut quelques nausées; subitement la face prit une teinte cyanique et la respiration s'arrêta. Des tractions sur la langue, la respiration artificielle et une injection hypodermique d'éther eurent rapidement raison de ces accidents qui ne paraissent pas dus au chloroforme, laissé de côté depuis un bon moment.

12 septembre. — Le malade s'est trouvé notablement soulagé par l'opération. Température 38°,2 hier soir et 37° ce matin. Pouls régulier à 80, ventre rétracté, non douloureux; pas de selles depuis trente-six heures, langue chargée blanchâtre. On fait le pansement, on lave le foyer à l'eau carbonatée-salée et l'on change la mèche.

13 septembre. — Légère teinte subictérique des conjonctives. Un peu de fièvre hier soir; apyrexie ce matin. A eu après lavement une selle contenant plusieurs scybales. Renouvellement du pansement.

Pendant les jours suivants, l'apyrexie persiste matin et soir; l'ictère conjonctival se dissipe, la constipation persiste, le foyer purulent se déterge progressivement.

16 septembre. — Hier dans la matinée le malade a eu des coliques diffuses dans tout le ventre; elles ont persisté dans l'après-midi et augmenté la nuit. Pas de nausées, ni de vomissements, une selle moulée enrobée de mucus rougeâtre, à la suite d'un lavement glycériné.

Au-dessus de l'arcade de Fallope gauche, la palpation donne la sensation d'une tumeur oblongue commençant au niveau et un peu au-dessus de l'épine iliaque antéro-supérieure et venant obliquement jusqu'aux environs de la ligne médiane; il s'agit vraisemblablement de l'S iliaque rempli de matières fécales durcies.

17 septembre. — A la suite de trois selles dures enrobées de mucus aspect gelée de coing, la tuméfaction de la fosse iliaque gauche a disparu.

18-20 septembre. — Les coliques et l'engorgement de l'S iliaque persistent; les selles provoquées par des lavements sont toujours enrobées de mucus rougeâtre.

La plaie bourgeonne bien et continue à donner du pus fécaloïde.

21 septembre. — Le malade a eu depuis hier quatorze selles liquides ne contenant ni mucus, ni sang, avec ténesme et épreintes.

22 septembre. — Les évacuations alvines continuent avec les mêmes caractères; l'S iliaque est toujours engorgé.

23 septembre. — Pendant le pansement le doigt sent au fond de la cavité purulente un calcul stercoral que l'on retire avec une pince. Ce calcul, de la longueur d'un noyau de datte et un peu plus gros, de coloration jaune sale, est constitué par des matières fécales durcies et déposées en couches concentriques, ainsi que le montre une coupe.

24 septembre. — Léger accès de fièvre hier soir (38°,5); température normale ce matin. Les coliques sont moins vives; à la suite d'un purgatif le malade a eu plusieurs selles contenant des scybales en suspension.

Le pansement est imbibé d'une grande quantité de pus à odeur fécaloïde; le malade a eu hier, pendant qu'il faisait des efforts pour aller à la selle, la sensation d'un flot de liquide qui sortait par la plaie; il est probable qu'un diverticule du foyer purulent s'est ouvert à ce moment, sous l'influence des contractions de la paroi abdominale.

Pendant deux jours encore le thermomètre monte le soir au-dessus de 38°, puis l'apyrexie reparaît. La constipation et l'engorgement de l'S iliaque persistent et nécessitent l'emploi journalier de lavements ou de purgatifs.

28 septembre. — La plaie va bien et se rétrécit; on supprime le drainage et l'on panse à plat.

4 octobre. — Le malade commence à se lever et a maintenant des selles régulières et normales. La plaie d'incision n'est plus représentée que par un trajet fistuleux.

28 octobre. — La fistule est complètement fermée depuis plusieurs jours; la cicatrice paraît solide. Le malade part en congé de convalescence de deux mois.

15 mars 1893. — Lad... rentre à l'hôpital militaire de Tunis, porteur d'une éventration qui s'est produite au milieu de la cicatrice opératoire. La hernie s'est développée progressivement. Actuellement il existe, au niveau de la fosse iliaque droite, une tumeur ovalaire, du volume du poing, à grand axe oblique, mesurant 10 centimètres de longueur sur 7 de hauteur. La ligne cicatricielle n'occupe pas tout à fait l'équateur de la masse; elle est un peu rapprochée du pôle supérieur; étalée, lisse, de coloration rouge cuivrée, elle mesure deux centimètres dans sa plus grande largeur. Au niveau de la côte cicatricielle la peau est fortement distendue; en la plissant entre les doigts, on parvient facilement à se

rendre compte de sa minceur et l'on sent immédiatement l'intestin sous cette membrane épaisse de 2 à 3 millimètres au maximum. Anatomiquement le feuillet cicatriciel doit être constitué par le péritoine et le derme cutané fusionnés, recouverts d'une mince couche d'épiderme aplati. La tumeur est molle, sonore et très facilement réductible. L'anneau herniaire très large, à bords nettement circonscrits, admet facilement quatre doigts. Dans le décubitus horizontal la réduction se fait spontanément et complètement, mais dès que le sujet prend la position verticale, la hernie se reproduit, sans qu'il ait besoin de faire le moindre effort. Les fonctions digestives s'accomplissent normalement et le malade n'éprouve ni gêne, ni douleur au niveau de sa tumeur.

27 *mars*. — Chloroformisation. Avec le bistouri on pratique une incision ovalaire, encadrant la cicatrice, passant à un demi-centimètre environ de ses bords et ne comprenant que l'épaisseur du derme, puis on enlève par dissection au bistouri le morceau de peau ainsi circonscrit, en rasant la face profonde du derme et en dédoublant le mince feuillet constitué par la cicatrice. La résection de l'ovale dermo-épidermique terminée, on incise le tissu cellulaire sous-cutané à ras des lèvres de la plaie; on pénètre jusqu'à l'aponévrose du grand oblique; on décolle, de la périphérie vers le centre, la face profonde du tissu cellulaire de la face superficielle du grand oblique jusqu'au delà des bords de l'anneau fibreux aponévrotique qui constitue le collet herniaire. L'on a ainsi isolé une plaque de tissu cellulaire formant en quelque sorte corolle autour des étamines que représenterait le tissu cicatriciel. Cette corolle a naturellement une forme ovoïde à grand axe parallèle à celui de la cicatrice; elle se compose de deux pétales, l'un supérieur, l'autre inférieur, bien étalés et convexes. On soulève ces deux pétales, on ferme la corolle en accolant leurs faces internes, puis l'on repousse toute la masse en arrière de l'anneau fibreux aponévrotique. Il est alors facile de juxtaposer avec une pince à dents de souris les deux bords de cet orifice et de les maintenir accolés par une série de points de suture entrecoupés à la soie. Un second plan de suture au crin de Florence réunit les lèvres de l'incision cutanée, laissant libre l'angle supéro-externe de la plaie dans lequel on place une mèche de gaze enduite de vaseline iodoformée, pour assurer le drainage. Enveloppement du ventre dans un pansement compressif aseptique.

28 *mars*. — Dans la nuit le malade a eu quelques vomissements chloroformiques sous l'influence desquels le pansement s'est un peu déplacé et a été traversé par du liquide séro-sanguinolent sorti par l'orifice du drainage. On le renouvelle, on remplace la mèche de gaze par un tube à drainage en caoutchouc et l'on saupoudre d'iodoforme la ligne de réunion.

Léger mouvement fébrile dans la soirée (38°,2), semblant indiquer une infection de la plaie; mais les jours suivants la température reste normale et l'on ne touche pas au pansement.

2 *avril*. — Pansement. Il s'écoule un peu de pus par le drain et quel-

ques points de suture superficiels sont ulcérés; le drain est nettoyé, raccourci d'un centimètre, puis replacé.

4 avril. — Enlèvement des points de suture cutanés; les lèvres de l'incision sont réunies, sauf au niveau de l'orifice de drainage par où s'écoule toujours un peu de pus. Suppression du drain et pansement compressif.

Les jours suivants, la suppuration persiste et comme l'adhésion à l'aponévrose de la face profonde de la peau n'a pas eu lieu, on assure le drainage du foyer de suppuration sous-cutanée au moyen de crayons d'iodoforme.

La cicatrisation ne fut complète que le 10 mai et arriva après l'élimination de trois points de suture profonds à la soie.

Après la fermeture de la plaie, nous continuâmes pendant quelques jours l'application d'un pansement compressif, pour soutenir la cicatrice, puis nous fîmes confectionner au malade une ceinture spéciale en coutil. Cette ceinture, assujétie par un sous-cuisse, présente, fixée à sa face interne une pelote ovalaire, de la longueur de la cicatrice, constituée par une couche de ouate tassée, de 2 centimètres d'épaisseur à surface à peine convexe, de façon à soutenir la cicatrice sans la déprimer.

La cicatrice cutanée est linéaire et plate; on ne sent pas d'éraillure à travers l'aponévrose du grand oblique dont les lèvres paraissent avoir adhéré l'une à l'autre; on ne perçoit aucune impulsion pendant la toux.

Lorsque le malade est habitué au port de sa ceinture il quitte l'hôpital et reprend son service.

Quelques mois plus tard il se forma une légère saillie du volume d'un œuf de pigeon à la partie externe de la cicatrice, au niveau de l'ancien orifice de drainage; craignant que, sous l'influence des fatigues de la vie militaire, l'éventration ne se produisît à nouveau, on présenta le malade devant la commission de réforme et il fut renvoyé dans ses foyers.

Obs. V. — *Appendicite ulcéro-perforante; péritonite suppurée, généralisée, consécutive. Laparotomie et drainage. Mort.*

Boi..., né dans la Haute-Loire en 1864, forgeron. Parents bien portants. N'a jamais été malade avant, ni depuis son incorporation à la 21e section de commis et ouvriers d'administration.

12 août 1891. — Venant de travailler à la forge, le corps couvert de sueurs, il boit un verre d'eau et ressent immédiatement une vive douleur dans la fosse iliaque droite; il était cinq heures et demie du soir; il continua son travail jusqu'à six heures et dîna comme d'habitude. La nuit il eut de violentes coliques avec constipation.

13 août. — Le malade se présente à la visite; il a de la fièvre, souffre toujours de coliques et ressent une vive douleur à la pression de la fosse iliaque droite. Il prend un purgatif salin et a six selles dans la journée.

15 août. — La fièvre et les douleurs abdominales persistent.

Boi.... est envoyé à l'hôpital militaire de Tunis, et entre dans le service

de M. le médecin-major de 1re classe Mangenot où nous remplissions les fonctions d'aide-major.

Le malade accuse toujours des coliques, il est constipé depuis sa purgation. Nous tentons d'explorer la fosse iliaque droite, mais les muscles de la paroi abdominale se contractent immédiatement et nous ne pouvons rien sentir de net.

16 août. — Température 38°,8 hier soir et 38° ce matin. Ventre toujours tendu et douloureux; pas de vomissements; une selle après purgatif. Application d'un vésicatoire de 10 centimètres carrés au niveau de la fosse iliaque droite.

17-18 août. — La température reste entre 38 et 39° matin et soir. Pouls normal à 80. Mêmes symptômes abdominaux.

19 août. — La fièvre persiste. Pendant une tentative d'exploration de la fosse iliaque, on sent tout à coup une sorte de gargouillement sous la main et en même temps le malade accuse au niveau de la région épigastrique une violente douleur qu'une injection de morphine ne parvient pas à calmer. La face est pâle; le pouls à 95 assez fort.

Dans l'après-midi le thermomètre monte à 38°,6, le pouls est petit à 150, le corps est couvert de sueurs, la face est grippée. Langue sèche; pas de vomissements ni de hoquet; éructations fréquentes, douleur épigastrique vive; pas de ballonnement du ventre.

Chloroformisation à quatre heures et demie du soir. Lorsque les muscles de la paroi abdominale furent relâchés, on put percevoir un empâtement prononcé dans la fosse iliaque droite et une sensation de fluctuation obscure à ce niveau; absence de zone de matité nette. Une incision de 10 centimètres fut pratiquée le long du bord externe du muscle grand droit du côté droit, s'arrêtant à deux travers du doigt au-dessus du pubis.

Après section successive des différents plans, on arriva sur le péritoine épaissi que l'on ouvrit par dédolement. Un flot de pus jaune verdâtre, à odeur fécaloïde, s'échappa immédiatement; il s'en écoula environ 150 à 200 grammes.

Après agrandissement de l'ouverture péritonéale, on explore avec le doigt le foyer purulent, limité en dehors par la paroi abdominale antéro-latérale et en dedans par des anses intestinales agglutinées entre elles par un exsudat fibrineux. Un diverticule purulent se dirigeait vers le fond du petit bassin, du côté du rectum; d'autres diverticules conduisant dans la direction de l'ombilic confirmaient le diagnostic présumé de péritonite suppurée généralisée. On écarta doucement, avec le doigt, l'une de l'autre les différentes anses d'intestin grêle qui se présentaient, l'on donna issue au pus et aux fausses membranes fibrineuses qui les séparaient, puis l'on fit un grand lavage de la cavité péritonéale à l'eau bouillie, en nettoyant autant que possible tous les diverticules ouverts. Les anses visibles de l'intestin grêle étaient rouges, dépolies, tapissées d'exsudats et avaient des parois notablement épaissies. On rechercha l'appendice iléo-cæcal, sans parvenir à le découvrir. Après le lavage, le péritoine fut

épongé avec des tampons de gaze stérilisée, une mèche de gaze iodoformée plongeant dans le petit bassin ressortit par l'extrémité inférieure de l'incision, les trois quarts supérieurs de la plaie furent suturés, puis l'on recouvrit le ventre d'un pansement iodoformé compressif et absorbant.

Le malade est resté plus d'une heure et demie sous le chloroforme. Au réveil le pouls est petit; l'on pratique deux injections d'éther.

Pendant la nuit il gémit continuellement. Le pouls est petit; les extrémités sont froides. Nausées fréquentes, vomissements bilieux d'abord, puis fécaloïdes; pas de selles.

20 août. — Température 38°,6 hier soir, 37°,7 ce matin. Respiration fréquente; pouls petit à 140 régulier. Face pâle et fatiguée. Intelligence nette, soif vive, langue sèche; nausées et vomissements moins fréquents; pas de selles; urines rares. Pas de douleurs de ventre spontanées; vives souffrances au moindre attouchement.

A midi le pouls est à 160; la soif est vive; les traits se tirent de plus en plus, les extrémités se refroidissent.

A trois heures l'agitation commence; le malade cherche à se lever, a du délire et des hallucinations. Température à 39°,6; pouls imperceptible.

A cinq heures du soir le hoquet survient; la respiration est entrecoupée. La mort arrive après un vomissement de liquides noirâtres.

Autopsie le 21 août. — Le cadavre est bien conservé; le corps peu émacié.

Cavité abdominale. — Il existe un météorisme abdominal très prononcé. A l'ouverture de la cavité abdominale, il s'écoule une grande quantité de liquide stercoro-purulent. Les anses intestinales sont rouges et agglutinées entre elles par des exsudats fibrino-purulents; le grand épiploon est adhérent aux intestins et au péritoine pariétal. La suppuration est diffuse; on trouve du pus dans le petit bassin, autour de la rate, autour de l'estomac, autour du foie. Une loge contenant environ un litre de pus existe entre la face inférieure du foie, le côlon ascendant et la partie droite du côlon transverse. L'appendice iléo-cæcal est accolé derrière le cæcum; il remonte contre la face postéro-interne du gros intestin et va se cacher dans l'angle iléo-colique. Sa moitié terminale est gangrenée et présente plusieurs ulcérations; par l'une de ces ulcérations, on fait sortir un corps étranger du volume d'un noyau de cerise, contenu dans la cavité de l'appendice, au niveau de la partie gangrenée. Ce corps, de coloration gris sale, à surface lisse, de consistance dure, présente sur une coupe une série de couches concentriques friables, entre lesquelles se trouvent englobés quelques poils. Cette stratification paraît due à des assises successives de matières fécales concrétées; à la moindre pression elles se séparent facilement les unes des autres. Cette matière n'est pas soluble dans les acides forts. *Foie, rate, reins,* ne présentent rien de particulier à noter sur les coupes.

Cavité thoracique. — Les plèvres sont libres. Il existe un certain degré de congestion hypostatique des deux bases pulmonaires.

Le péricarde est sain; le cœur présente une apparence normale.

L'évolution de l'affection et le traitement à mettre en œuvre ont été les deux principaux sujets de contestation entre les médecins et chirurgiens qui ont pris part, soit dans les journaux, soit dans les sociétés savantes, soit dans les Congrès, aux discussions sur l'appendicite. La question n'est pas encore définitivement jugée, puisque nous voyons, en 1892, en 1893 et en 1894, la Société de chirurgie de Paris consacrer plusieurs de ses séances à cette étude.

Rechercher quels furent le début et la marche de la maladie chez les sujets soumis à notre observation; indiquer le traitement employé et les résultats obtenus; tels sont les points qui vont arrêter particulièrement notre attention.

Si nous relevons les antécédents pathologiques de nos malades, nous voyons la jeune fille de l'observation I accuser un traumatisme antérieur au niveau du flanc droit; le sujet de l'observation II a eu la fièvre typhoïde quelque temps auparavant; les trois derniers ne peuvent indiquer aucune cause probable à leur affection.

En pratiquant l'autopsie d'un homme mort de fièvre typhoïde, nous avons pu constater l'importance de ce facteur comme cause génératrice de l'appendicite. La maladie était à la période d'état; les plaques de Peyer en voie d'ulcération, le canal de l'appendice, rempli par un calcul stercoral, présentait sur sa paroi une ulcération profonde; il n'y avait plus qu'un mince feuillet péritonéal à traverser pour que la perforation fût complète. Il ne s'était produit aucun cloisonnement fibrineux dans la fosse iliaque, et si le sujet eût vécu quelques jours de plus il est probable que le contenu de l'appendice se fût déversé dans le péritoine et qu'une péritonite suppurée diffuse en serait résultée.

Le début apparent de l'appendicite fut également très variable chez nos différents individus. Des symptômes de maladie générale infectieuse aiguë ouvrent la scène dans l'observation I et font penser à une fièvre typhoïde; la diarrhée et la douleur à la pression dans la fosse iliaque droite semblent corroborer le diagnostic. Dans l'observation II, il existe pareillement de la fièvre et de la douleur à la pression dans la fosse iliaque droite, mais elles s'accompagnent de constipation. Le malade de l'observation III n'a pas de fièvre, son attention est appelée du côté de son flanc droit par une douleur vive qu'il éprouve subitement en allant à selle. C'est pendant l'effort fait pour soulever un fardeau que Lad..... de l'observation IV ressent la douleur iliaque droite. Boiss..... (obs. V) boit un verre d'eau, le corps étant en sueur; immédiatement après la douleur apparaît dans la partie droite du ventre.

L'évolution ultérieure de l'affection ne fut pas non plus iden-

tique. Dans l'observation I, au milieu des symptômes de fièvre typhoïde, l'attention restait constamment fixée sur le flanc droit très douloureux à la moindre palpation et paraissant rempli par une tumeur sonore à la percussion. Le soldat Tor..... (obs. II), concurremment avec la fièvre, présentait des signes analogues aux précédents du côté de la fosse iliaque droite. Une tumeur iliaque droite plus facile à délimiter, sonore également, mais moins douloureuse à la palpation, était constatée chez Cham..... (obs. III); les douleurs spontanées vives, accusées par les deux malades précités, étaient chez ce dernier atténuées à tel point qu'il fit le trajet de Teboursouk à Tunis, assis en voiture et en chemin de fer, sans éprouver de souffrance, et qu'à l'hôpital il se rendit à pied et sans aide à la salle d'opération; il n'a jamais eu la moindre poussée fébrile constatée, avant ni après l'intervention. Dans l'observation VI, la tumeur sonore du flanc droit était douloureuse et s'accompagnait de fièvre, vomissements, coliques, constipation. Outre la fièvre, la constipation et les coliques, Boiss..... (obs. V) avait tout le ventre tendu et douloureux particulièrement à droite où l'on percevait une sensation de rénitence profonde,

Chez ces différents malades, la palpation du ventre était rendue difficile par suite de la tension de la paroi abdominale; au moindre attouchement, la douleur produisait une contraction réflexe des muscles que l'on ne put supprimer que par la chloroformisation. Le relâchement de la paroi une fois obtenu, il était alors facile de délimiter approximativement les contours de la tuméfaction intra-abdominale et même dans certains cas de constater à la vue une voussure plus ou moins forte, au niveau de la paroi abdominale antérieure. Dans l'observation I, la tumeur de forme ovoïde occupait presque toute la largeur du flanc droit, allant jusqu'au bord externe du muscle grand droit de ce côté; en bas elle était séparée du ligament de Fallope, par une zone dépressible et souple de deux doigts de large; en haut elle s'arrêtait à quatre centimètres environ du rebord des fausses côtes. Dans les observations II, III et IV la palpation permettait de circonscrire une tumeur oblongue couchée dans la fosse iliaque, parallèlement au ligament de Fallope, et un peu au-dessus de lui; dépassant rarement par en haut une ligne allant de l'épine iliaque antéro-supérieure à l'ombilic, la tuméfaction s'arrêtait en dedans au bord externe du muscle droit ou s'étendait jusqu'à la ligne blanche. Dans l'observation V on constatait un empâtement diffus de tout le ventre, prononcé surtout dans la fosse iliaque droite.

Au niveau de la tuméfaction il n'existait généralement pas de

changement de coloration de la peau, ni d'œdème sous-cutané bien appréciable; pendant l'incision seulement, nous avons eu l'occasion de constater l'infiltration et l'épaississement du tissu cellulaire sous-péritonéal.

Telle fut, en résumé, l'évolution de l'affection chez les cinq malades qui furent soumis à notre observation.

Le traitement médical ne fut mis en œuvre qu'une seule fois (obs. V); il consista en purgatifs et dans l'application d'un vésicatoire au niveau de la fosse iliaque droite. Le résultat fut peu satisfaisant, car la péritonite généralisée que l'on constata pendant l'opération et à l'autopsie est peut-être due au retard que la tentative de traitement médical apporta à l'intervention chirurgicale.

Deux malades (obs. I et V) furent traités par M. le médecin-major de 1re classe Mangenot que nous assistions; les autres furent opérés par nous.

Nous allons décrire rapidement le manuel opératoire appliqué dans chaque cas; nous indiquerons chemin faisant les lésions anatomo-pathologiques observées, puis nous mentionnerons les suites ordinaires de l'opération, les complications survenues et le traitement appliqué pour y remédier.

Dans les observations II, III et IV nous avons pratiqué une incision oblique parallèle au ligament de Fallope, passant par le centre de la tuméfaction bien délimitée sous le chloroforme. Dans les trois cas la plaie opératoire était située à deux travers de doigt au-dessus de l'arcade crurale; en dedans elle atteignait le bord externe du muscle grand droit; en dehors elle se rapprochait plus ou moins du niveau de l'épine iliaque antéro-supérieure; elle mesurait 8 centimètres de long chez un de nos sujets et 10 centimètres chez les deux autres.

Dans l'observation I la collection était située dans le flanc plutôt que dans la fosse iliaque; elle fut ouverte par une incision verticale et latérale s'étendant du rebord costal à l'épine iliaque antéro-supérieure.

Enfin dans l'observation V où l'on constatait un empâtement diffus de tout le ventre et particulièrement de sa moitié droite, une incision verticale de 10 centimètres, commençant à deux travers de doigt au-dessus du pubis, fut pratiquée le long du bord externe du muscle grand droit du côté droit.

La collection, constamment intra-péritonéale, s'évacuait au dehors sitôt le feuillet péritonéal ouvert; le liquide mélangé de gaz dégageait une odeur fécaloïde, ayant dans certains cas l'aspect de l'eau d'égout; il était, dans l'observation V, constitué par du pus phleg-

moneux jaune verdâtre; sa quantité variait de 150 à 1500 grammes.

Le lavage du foyer fut pratiqué dans un cas avec la solution de sublimé à 1/1000, dans trois cas avec l'eau bouillie et dans un cas avec la solution carbonatée-salée (7 gr. 50 de carbonate de soude et de chlorure de sodium pour un litre) préalablement stérilisée.

Le doigt introduit dans la plaie permettait de se rendre compte de la constitution du foyer purulent, limité d'habitude en dedans et en arrière par les anses intestinales agglutinées entre elles, et en avant et en dehors par les parties molles de la paroi abdominale antérieure et de la fosse iliaque interne. Il fut possible de sentir l'appendice iléo-cæcal couché transversalement derrière la lèvre inférieure de l'incision, gangrené à son extrémité et contenant un calcul dans sa cavité (obs. III); présentant une direction postéro-antérieure, ramolli et gangrené également à son sommet (obs. IV).

Chez les autres opérés, l'appendice ne put être découvert, malgré les recherches effectuées.

De parti pris nous n'avons pas pratiqué la résection de l'appendice, bien que nous l'ayons eu deux fois sous le doigt et sous l'œil, craignant de rompre quelques-unes des adhérences protectrices et de transformer le foyer de péritonite enkysté en péritonite généralisée. Quatre fois le drainage du foyer purulent fut assuré avec des lanières de gaze enduites de pommade iodoformée (obs. II, III, IV, V). Dans l'observation I, une contre-ouverture fut faite en arrière, au niveau du bord externe de la masse sacro-lombaire et de gros drains en caoutchouc traversèrent le foyer. Le pansement antiseptique humide fut employé dans l'observation I et le pansement sec dans les autres cas.

Dans les observations II, III et IV, il sortit par la plaie d'incision, plus ou moins longtemps après l'opération, un ou deux calculs stercoraux, du volume moyen d'un noyau de datte, de coloration jaune sale, constitués par des matières fécales durcies et disposées en couches concentriques, ainsi qu'il était facile de s'en rendre compte sur une coupe. Ce sont ces calculs logés dans l'appendice iléo-cæcal qui avaient été la cause de la mortification du sommet de l'appendice et de la péritonite consécutive.

Le temps nécessité pour la cicatrisation de la plaie opératoire fut de 36 jours (obs. I), de 45 jours (obs. II), de 139 jours (obs. III), de 47 jours (obs. IV).

La mort due à la péritonite généralisée arriva vingt-quatre heures après l'opération, chez le malade de l'observation V.

Dans les cas qui se terminèrent par guérison nous eûmes l'occasion d'observer des complications variées. Le sujet de l'observa-

tion IV présenta consécutivement à l'opération une recto-colite dysentériforme assez tenace; chez ce même malade, il paraît y avoir eu également des foyers de suppuration indépendants de la poche principale et dont l'évacuation se fit spontanément par la plaie opératoire.

Dans l'observation III, la plaie resta fistuleuse pendant très longtemps, mais finalement la guérison fut obtenue sans nouvelle intervention sanglante.

Une complication tardive et intéressante fut l'éventration cicatricielle présentée par le sujet de l'observation IV. Parti en convalescence le 28 octobre avec sa plaie opératoire complètement cicatrisée, il rentre à l'hôpital le 15 mars. La cure chirurgicale de l'éventration fut pratiquée le 27 mars et le malade reprenait son service dans le courant de mai, portant une ceinture avec pelote d'appui pour la cicatrice.

Après cette analyse générale de nos observations, il ne sera peut-être pas inutile de reprendre et de discuter certains points principaux du traitement mis en œuvre et d'étayer notre pratique avec les opinions des auteurs qui se sont occupés de la question.

1° Indication de l'intervention opératoire. — Dans les différentes discussions qui ont eu lieu sur l'appendicite, les abstentionnistes prétendent que le traitement médical suffit à amener la guérison, même lorsqu'il y a suppuration; le pus se résorbera spontanément et en incisant on s'exposera tout simplement à produire des inoculations secondaires, ou bien on ne rencontrera parfois pas le pus et l'on aura pratiqué une opération inutile.

Chez nos malades l'intervention nous a paru nécessaire et urgente, même chez le sujet de l'observation III qui n'eut jamais le moindre mouvement fébrile.

La tuméfaction qui soulevait la paroi abdominale nous sembla d'autant plus être justiciable du bistouri que la thérapeutique d'atermoiement n'avait nullement réussi chez le sujet de l'observation V. Ce cas de péri-appendicite suppurée, le premier en date de ceux que nous avons observés, se termina par la péritonite généralisée et la mort. Une intervention plus rapide eût peut-être pu empêcher la diffusion de la suppuration et amener la guérison. Roux n'a-t-il pas dit : « l'incision sera faite au plus tôt, où que ce soit, par qui que ce soit; elle appartient au domaine de la chirurgie courante, au même titre que la herniotomie » [1].

1. Roux, *Revue médicale de la Suisse romande*, 1892, p. 39.

Roux et P. Reclus ont cité des cas dans lesquels l'intervention qui leur avait semblé nécessaire fut retardée par diverses circonstances et qui se terminèrent néanmoins par guérison spontanée, mais ces heureuses exceptions ne doivent pas servir de règle.

Nous croyons donc pouvoir conclure que lorsqu'un malade se présentera à notre examen, avec une tumeur du flanc droit offrant les caractères que nous avons relatés dans nos diverses observations, l'opération s'imposera et devra être pratiquée le plus tôt possible.

2° *Mode d'intervention.* — L'intervention une fois décidée, comment sera-t-elle pratiquée? Certains opérateurs ont conseillé de faire, préalablement à toute incision, une ponction exploratrice pour confirmer le diagnostic; mais cette ponction, outre son inutilité, peut présenter quelques dangers. La pointe de l'aiguille pourra ne pas rencontrer le foyer purulent, traverser une anse intestinale ou inoculer une région saine du péritoine. Avec la plupart des auteurs elle nous semble par conséquent devoir être repoussée.

Ferons-nous l'incision de la paroi abdominale en un ou en deux temps? Sonnenburg (Congrès de Berlin) a préconisé, pour les suppurations douteuses, une incision en deux temps. D'après Kümmell qui ne paraît pas loin de l'adopter, le procédé consiste à diviser les parties molles jusque sur le péritoine, à chercher ensuite à reconnaître dans la profondeur l'abcès qui peut exister; si l'on ne sent rien, ou si les adhérences paraissent insuffisantes, remplir la plaie d'un tissu antiseptique et attendre quelques jours, pour pouvoir entreprendre l'ouverture sans danger [1].

Dans nos opérations nous avons divisé successivement les différents plans de la paroi abdominale et, arrivé sur le péritoine, nous avons cherché à nous rendre compte de la nature des parties sous-jacentes. Nous devons avouer que nous n'avons perçu aucune sensation de fluctuation nette; la poche purulente était cependant fortement tendue, mais peut-être doit-on attribuer l'absence de fluctuation à la présence des gaz situés au-dessus du liquide et formant un matelas élastique? C'est également à ces mêmes gaz qu'il faut attribuer la sonorité que l'on percevait en percutant le feuillet péritonéal. Disons à ce propos, qu'avant d'endormir le malade, il serait peut-être utile de le placer dans la position verticale pour percuter la tumeur; les gaz se déplaceraient verticalement et l'on aurait probablement de la matité à la partie inférieure de la poche.

Revenons à notre opération; nous ne sentons pas de fluctuation,

1. Jalaguier, *Traité de chirurgie de Duplay et Reclus*, t. VI, p. 528.

et nous obtenons de la sonorité à la percussion. Allons-nous en conclure qu'il n'y a pas de pus et à l'exemple de Sonnenburg tamponner la plaie et attendre quelques jours? Nous avons eu à nous poser cette question dans chacune de nos interventions; dans les observations II et IV nous avons ponctionné superficiellement le feuillet péritonéal soit avec l'aiguille de la seringue de Pravaz, soit avec un trocart de l'appareil Potain; l'issue immédiate de gaz et de liquide a confirmé le diagnostic et le bistouri n'a plus eu qu'à achever son œuvre. Dans l'observation III l'ouverture de l'abcès a été produite par la sonde cannelée cherchant à décoller le feuillet péritonéal du fascia transversalis, dans les observations I et V l'ouverture de la séreuse a été pratiquée d'emblée et en dédolant.

Nous croyons aujourd'hui que la timidité avec laquelle nous avons franchi la barrière séreuse n'avait aucune raison d'être. L'existence de l'infiltration du tissu cellulaire sous-péritonéal indiquait suffisamment l'inflammation du péritoine et nous aurions pu pratiquer immédiatement une boutonnière au bistouri.

Cependant nous savons, depuis les travaux de Gerster, que les abcès d'origine appendiculaire ne sont pas toujours adhérents en avant et en dehors au péritoine pariétal. Dans certains cas, la collection purulente, quoique parfois assez volumineuse, pourra être restée profonde et se trouvera séparée de la paroi abdominale antérieure par des anses intestinales recouvertes par une séreuse libre d'adhérences. C'est surtout lorsque l'on aura à ouvrir des foyers de suppuration développés pendant le cours de l'évolution des appendicites à rechute, que l'on sera exposé à rencontrer cette localisation profonde de l'abcès. Certains chirurgiens pensent que dans ces cas l'intervention s'impose d'une façon moins évidente et moins urgente que dans les cas précédents et qu'il y a avantage à attendre l'adhérence de l'abcès à la paroi abdominale antérieure. Mais, comme l'ont fait remarquer avec juste raison les partisans de l'intervention, il pourra se faire que l'abcès s'ouvre dans la grande cavité péritonéale et provoque une péritonite généralisée, avant d'avoir pris contact avec la paroi ilio-inguinale, et ils conseillent d'intervenir dès que les symptômes cliniques font présumer la présence du pus dans la profondeur.

Si l'on adopte ce dernier parti, on se comportera comme le firent, en pareilles circonstances, Reclus et Quénu entre autres: après ouverture du péritoine par l'incision iliaque classique, on protégera les anses intestinales libres avec des compresses aseptiques; on recherchera et ouvrira l'abcès au pourtour du cæcum; on videra et désinfectera le contenu purulent; on réséquera l'appendice s'il y a

lieu, puis on établira un drainage soigneux de la poche avec la gaze iodoformée.

Quoiqu'il eût obtenu un résultat favorable dans un cas traité de cette façon, Quénu, par mesure de prudence, ne conseille pas la pratique de l'évacuation immédiate du pus. Il préfère, à l'avenir, faire suivre l'incision complète de la paroi abdominale de l'introduction d'une mèche de gaze iodoformée laissée à demeure au contact du cul-de-sac cæcal. Le drainage de la collection serait ainsi plus sûrement amorcé que dans le procédé de Sonnenburg, mis en œuvre par certains chirurgiens, et l'on serait au moins certain de n'avoir pas aggravé la situation du malade, l'opération ayant été excessivement courte et n'ayant donné lieu à aucune inoculation, à aucun decollement d'adhérences [1].

Voyons maintenant quel sera le lieu de l'incision. L'incision oblique parallèle à l'arcade crurale, préconisée par Roux, tend à devenir classique; c'est celle qui sera employée le plus souvent puisque la collection purulente se trouve généralement sur le trajet d'une ligne tirée de l'épine iliaque antéro-supérieure à l'ombilic.

Max Schüller a proposé d'inciser sur le bord externe du muscle droit. C'est ainsi qu'il a été fait chez notre homme de l'observation V; mais dans ce cas rien n'indiquait un foyer localisé à la région ilio-inguinale, tout au contraire semblait plaider en faveur d'une péritonite généralisée; cette incision permettait par conséquent de constater l'état de la cavité péritonéale et d'agir sur l'appendice, s'il y avait lieu.

L'incision verticale costo-iliaque pratiquée dans l'observation I était également une incision d'exception nécessitée par la situation latérale de la tuméfaction.

Certains opérateurs, Gerster en particulier, ont commencé par pratiquer une laparotomie médiane sous-ombilicale, leur permettant de plonger la main dans l'abdomen pour rechercher le point de fixation de l'abcès à la paroi; ils plantent alors un trocart dans la collection qu'ils n'incisent qu'après suture de la plaie de laparotomie. La crainte de l'inoculation possible de la grande cavité péritonéale, malgré les précautions prises, a fait repousser ce mode de faire.

3° *Traitement de l'appendice gangrené.* — Dans les premières interventions pratiquées pour péritonite périappendiculaire localisée ou généralisée, on jugeait utile, sinon nécessaire, de réséquer l'appendice iléo-cæcal ulcéré ou gangrené à son sommet. On recherchait

1. *Bulletins de la Société de chirurgie de Paris*, séance du 15 janvier 1892, p. 445.

l'appendice dans le foyer purulent, on le sectionnait à sa base, puis on suturait les lèvres du moignon. Dans le cas où l'appendice, perdu au milieu des fausses membranes, était introuvable, l'opération était jugée défectueuse. Depuis, l'opinion des chirurgiens s'est notablement modifiée et dans la séance du 12 juillet 1893, à la Société de chirurgie, Reclus, résumant la discussion, reconnaît avec Quénu et la plupart des orateurs que la résection de l'appendice ne doit pas être nécessairement pratiquée. En suivant cette ligne de conduite, on ne risque plus par des tractions sur l'appendice de rompre des adhérences parfois peu solides et d'infecter le restant du péritoine avec le pus de l'abcès que l'on vient d'ouvrir. La nature se charge elle-même de produire l'oblitération cicatricielle de l'appendice, et ultérieurement la statistique démontrera sans doute que les fistules consécutives ne sont pas plus fréquentes dans les cas où l'on a négligé l'appendice que dans ceux où il a été réséqué. Il est probable du reste que les sutures que l'on place sur le moignon appendiculaire plongeant dans un foyer purulent doivent rarement amener la réunion primitive des lèvres de l'orifice. Nous sommes par conséquent d'avis que l'on ne doit même pas s'occuper de rechercher l'appendice dans le foyer purulent.

Si la récidive après l'incision simple se produit, ainsi que Kümmell l'a observé deux fois chez la même personne, il sera toujours temps de tenter ultérieurement la résection de l'appendice; les adhérences limitant le foyer seront plus solides, elles seront fibreuses, au lieu d'être fibrineuses et l'on risquera moins d'ouvrir la cavité péritonéale et de provoquer une péritonite généralisée.

4° *Traitement de la complication fistuleuse.* — Lorsque une fistule existe, elle se ferme généralement d'elle-même au bout d'un temps plus ou moins long. Si l'oblitération tarde trop à se faire, on peut mettre en œuvre un des nombreux moyens thérapeutiques préconisés contre les fistules stercorales. Procédant du simple au composé, on se préoccupe d'abord d'assurer le cours libre et normal des matières fécales au moyen des purgatifs; on rapproche par compression les lèvres de l'orifice, on cautérise l'ouverture externe et la partie voisine du trajet. Si l'on n'arrive à aucun résultat, on peut tenter la fermeture de l'orifice cutané par l'avivement et la suture, ou bien faire précéder la suture d'un évidement en cuvette comprenant l'orifice externe et une partie du trajet, de façon à pouvoir rapprocher des surfaces et non des bords. Il est également possible de tenter l'oblitération en recourant à l'autoplastie au moyen d'un ou deux plans de lambeaux superposés. Pour lutter contre les cas

tenaces, il reste finalement à pratiquer la résection de l'appendice au contact de la paroi cæcale et à la faire suivre de la suture des lèvres du moignon et de la plaie abdominale. Avec de la patience on aura rarement besoin d'en arriver à cette intervention, hâtons-nous de le dire. Cette résection tardive serait en tous cas encore moins dangereuse que la résection primitive opérée en foyer purulent.

5° *Traitement de l'éventration.* — Dans notre observation IV nous avions affaire à une hernie intestinale adhérente; les anses limitant en dedans et en arrière le foyer de péritonite suppurée ilio-inguinale s'étaient réunies par des adhérences fibreuses avec le péritoine pariétal et avec le tissu de cicatrice qui comblait la plaie d'incision. Lorsque cette cicatrice se dilata, sous l'influence de la poussée abdominale, les anses intestinales accolées à sa face profonde sortirent au dehors par la large boutonnière circonscrite par les fibres aponévrotiques du muscle grand oblique.

Pour traiter les éventrations cicatricielles, J. Lucas-Championnière [1] fait la laparotomie, détache les adhérences, puis reconstitue la paroi par trois plans de sutures. Pour consolider la fermeture, il emploie un point de suture spécial qui lui permet de faire glisser l'une sur l'autre et de fixer dans cette position les deux lèvres de l'aponévrose du grand oblique circonscrivant l'orifice herniaire.

Dans notre opération nous nous sommes contenté de juxtaposer, par des points de suture séparés à la soie, les bords de l'orifice aponévrotique; il eût peut-être été préférable d'employer le point de J. Lucas-Championnière, bien que nous ayons eu, avec notre manière de faire, un résultat suffisant.

Mais devions-nous ouvrir le péritoine, tenter de détacher les adhérences des anses à la paroi et des anses entre elles? Une dissection lente et prudente nous eût sans doute permis d'atteindre le but, mais nous aurions risqué de produire des dégâts inutiles, pour arriver finalement à voir les surfaces de l'intestin dénudé aller se ressouder en un autre point et produire peut-être, par coudure ou torsion, des phénomènes d'obstruction qui n'existaient pas en l'état actuel.

Notre conduite nous semble par conséquent rationnelle; nous avons évité des difficultés opératoires peut-être invincibles qui auraient pu nous amener en fin de compte à rentrer dans l'abdomen les anses intestinales avec la plaque de séreuse qui leur adhérait.

1. *Cure radicale des hernies*, 1892, p. 193 et suivantes.

Mieux valait, croyons-nous, prendre tout d'abord ce parti, sans ouvrir le péritoine. Nous avons conservé tout le tissu cellulaire sous-cutané que nous avons refoulé en arrière de l'aponévose du grand oblique, de façon à intercaler, dans l'épaisseur de la paroi abdominale, une sorte de pelote organique destinée à lutter contre la pression des viscères et à supprimer tout godet péritonéal qui eût pu servir d'amorce à une hernie ultérieure.

Pendant les vomissements et l'agitation qui suivirent le réveil chloroformique, le pansement glissa, la plaie s'infecta par le trajet du drain et nous eûmes une suppuration sous-cutanée qui amena l'élimination de quelques points de suture aponévrotique. Ce léger accident amena quelque retard dans la guérison et la réunion en fut un peu moins solide. Lorsque, après six semaines de repos au lit, l'opéré fut autorisé à se lever on lui fit porter un bandage en coutil, avec pelote d'appui pour sa cicatrice.

DE LA CONDUITE DU CHIRURGIEN

DANS LE CAS

DE PLAIE PÉNÉTRANTE DE POITRINE

PAR ARME BLANCHE

PAR

Joseph HUGUET et **Maurice PÉRAIRE**

Médecin aide-major de 1re classe. Ancien interne des hôpitaux de Paris.

Nous n'entreprendrons pas ici l'histoire des plaies pénétrantes de poitrine par arme blanche; ce sujet nous entraînerait beaucoup trop loin. Nous nous bornerons à contribuer pour notre faible part à la thérapeutique chirurgicale de ces plaies, en fournissant trois observations inédites dont nous discuterons la valeur et dont nous ferons ressortir tout l'intérêt.

La thérapeutique actuelle ne nous paraît pas répondre à toutes les indications du traitement des plaies de poitrine. Et si nous songeons aujourd'hui à aborder ce sujet, disons de suite que les opinions que nous allons émettre sont un écho de celles de nos excellents maîtres, le professeur F. Terrier et le Dr J. Lucas-Championnière.

En effet que trouve-t-on dans les classiques concernant le traitement des plaies pénétrantes de poitrine?

Avant l'ère de l'antisepsie, on se demande s'il faut ou s'il ne faut pas explorer la poitrine pour faire le diagnostic de ces plaies.

Cette exploration rejetée par Dupuytren, appelée de nos jours par Pirogoff « une criminelle recherche [1] », a prévalu pendant des siècles, et la fameuse sonde de poitrine qui se trouvait dans la trousse de nos pères ne servait qu'à cet usage.

Puis on se demande encore s'il faut ou s'il ne faut pas fermer la plaie cutanée.

1. Forgue et Reclus, *Thérapeutique chirurgicale*, Paris, 1892, t. II, p. 488.

C'est depuis Guy de Chauliac jusqu'à notre siècle un éternel sujet de discussion. La charpie, presque de tout temps en honneur, sert de tampon obturateur : les uns en forment un gâteau qu'ils appliquent sur la surface blessée, les autres la roulent en mèches qu'ils imprègnent d'onguent et de cérat, d'autres, comme Desault, la façonnent en « poupée » en la coiffant d'une compresse.

A l'exemple des anciens, et en particulier d'Ambroise Paré, Chassaignac maintient la plaie ouverte dans le but de permettre au tissu pulmonaire de se rétracter et à la cicatrisation des tissus de s'effectuer par bourgeonnement.

Valentin, Dupuytren et Larrey au contraire cherchent à déterminer la cessation de l'hémorragie en pratiquant l'occlusion dans les cas de plaie compliquée d'hémothorax. Baudens considère ce procédé comme un pis-aller.

Larrey est fermement partisan de l'occlusion hermétique par avivement et suture de la plaie. Howard fait usage de ce moyen thérapeutique pendant la guerre d'Amérique, et d'ailleurs sans aucun succès, à cause de la fréquence des accidents suppuratifs.

On discute ensuite s'il faut ou s'il ne faut pas faire d'injections dans la plaie. Le vin est connu et employé depuis les Arabistes; Boyer conseille l'eau miellée qu'il considère comme anti-phlogistique; plus tard enfin on fait usage de la teinture d'iode.

Inutile d'insister sur l'emploi de tous ces agents en injections ou en applications non plus que sur celui des médicaments révulsifs dont on a tant usé ou mieux abusé. L'énumération en serait fastidieuse.

Depuis Lister, si la thérapeutique a bénéficié de la méthode antiseptique, rien n'a été changé dans la manière de procéder vis-à-vis du patient, sitôt la blessure reçue. On lave la plaie, dans certains cas même on l'agrandit, on pratique un pansement ou un tamponnement antiseptique et on fait exécuter au malade toutes sortes de mouvements soit pour l'examiner : le percuter, l'ausculter, etc., soit pour changer les linges qui le souillent, soit pour passer les bandes autour de sa poitrine, soit enfin et surtout pour le transporter du lieu où l'accident est survenu dans un autre endroit.

Dans ce dernier but on inflige au malade le supplice du tangage, en lui faisant faire un certain nombre de kilomètres sur un brancard ou dans une voiture plus ou moins bien suspendue, pour atterrir dans un hôpital, dans une maison de santé, dans la famille du blessé.

Or nous ne craignons pas de l'affirmer, cette façon d'agir est absolument *illogique et barbare.*

Nous ajouterons qu'elle est des plus dangereuses pour le blessé

et que si celui-ci succombe, ce n'est souvent pas tant à cause de la blessure qu'il a reçue qu'à cause de la façon dont il a été soigné.

Sans doute pareille blessure est grave et nous ne voulons pas passer ici en revue toutes les complications immédiates ou éloignées, qui peuvent résulter des plaies pénétrantes de poitrine. Chacun les connaît bien.

Nous n'aborderons pas non plus le traitement ultérieur de ces complications; nous pensons qu'elles constituent un chapitre à part dans la thérapeutique des plaies pénétrantes de poitrine. Mais en tout cas, nous affirmons qu'elles peuvent être évitées, si l'on suit bien exactement la façon de faire que nous allons indiquer, c'est-à-dire si l'on institue le traitement d'urgence de ces plaies, celui qui doit être fait au moment même où l'accident a été produit.

Ce traitement consiste principalement dans l'immobilisation absolue du blessé.

Il nous paraît d'ailleurs légitimé par les constatations que fournit l'anatomie pathologique. Ainsi Vibert [1], dans une série d'autopsies qu'il a pratiquées sur des sujets atteints de plaies pénétrantes de poitrine, a observé très rarement la blessure de vaisseaux importants dans ces cas.

Nous appuyant sur cette donnée, nous nous croyons autorisés à préconiser une immobilisation absolue du patient et de ses organes pulmonaires, première condition à remplir pour parer à toute éventualité fâcheuse.

On obtiendra l'immobilisation désirée en laissant le blessé à l'endroit même où il a reçu sa blessure.

Sans doute pareille prescription peut paraître exagérée, ou même impraticable, cela est vrai; ainsi, en campagne, les blessés ne peuvent pas être laissés sur le champ de bataille, leur transport au poste de secours le plus voisin est donc indispensable.

Mais en temps de paix, quand il s'agit d'une plaie résultant d'un duel, ou d'un accident pendant un assaut d'armes; et ce sont là les deux cas que nous aurons à envisager ici : comment devra-t-on procéder?

Si l'accident a eu lieu pendant un assaut dans une salle d'armes, ou à la suite de circonstances similaires, la manière de procéder est fort simple. Le blessé est tombé ou prêt à tomber; on doit le soutenir, puis le glisser avec tous les ménagements possibles sur un matelas immédiatement placé à terre; il faut défendre à qui que ce soit de le déshabiller, de l'ausculter, enfin de lui imprimer un mouvement

1. Communication orale.

quelconque. On doit couper avec des ciseaux les vêtements qui empêchent de voir la plaie : ces vêtements se composant généralement d'une chemise de toile et d'un tricot de coton ou d'une flanelle.

La plaie mise à nu, si une hémorragie s'est faite à l'extérieur, il est facile de l'arrêter au moyen de pinces à forcipressure et de fils de soie ou de catgut stérilisés. Puis on épongera la plaie au moyen d'un tampon d'ouate stérilisée ou bouillie, trempée dans une solution de sublimé à 1/1000; on fera l'occlusion de cette plaie au moyen d'une couche de collodion iodoformé ou salolé placé sur un tampon de lint boriqué ou d'ouate boriquée, après avoir suturé la plaie qui est très étroite lorsque l'arme dont on s'est servi est un fleuret ou une épée ordinaire de combat. Si le duel a eu lieu au sabre la plaie est évidemment plus large et deux ou trois points de suture seront alors nécessaires.

Pour suturer la plaie on se servira soit de crins de Florence stérilisés, soit de fils de soie montés sur une aiguille de Reverdin, et à défaut de ceux-ci, de fil ordinaire que l'on aura eu le soin de faire préalablement bouillir ou de conserver dans une solution antiseptique quelconque.

On doit éviter à tout prix des mouvements au malade; il faut donc l'empêcher de parler, de gesticuler, voire même, si possible, de tousser, de cracher, et de déglutir.

Dans ce but on ne lui permettra quelques cuillerées à café d'une boisson réconfortante que plusieurs heures après l'accident. Dans ce but aussi, on éloignera toute personne inutile de la pièce où sera couché le blessé. On se bornera à laisser auprès de lui quelqu'un avec mission de le surveiller et d'empêcher tout mouvement. Le médecin pourra pratiquer une injection d'un demi à un centigramme de morphine si le blessé a de l'agitation et s'il souffre. Au contraire, si c'est la dépression qui est accentuée, si l'hémorragie interne ou externe a été considérable, on devra pratiquer chez le blessé des injections sous-cutanées de sérum artificiel stérilisé, et alterner celles-ci avec des injections hypodermiques de caféine.

Une syncope qui ne se prolonge pas outre mesure n'offre aucune espèce de gravité; au contraire, elle favorisera l'hémostase.

C'est pour avoir donné la préférence à cette méthode que J. Lucas-Championnière a obtenu un beau succès dans le cas suivant dont il a bien voulu, avec une extrême obligeance, nous communiquer l'observation.

Observation I. — « A la fin de l'année 1891, j'ai eu l'occasion d'assister à un accident survenu à la salle d'armes. Un jeune homme de vingt-

huit ans avait été frappé par un fleuret démoucheté au niveau de l'aisselle droite. Le fleuret *lancé* avec une grande violence avait traversé très probablement la partie supérieure du poumon droit, en intéressant de très gros vaisseaux; car le sujet cracha du sang en abondance avant même d'avoir pu retirer son masque. Il eut une sensation d'étouffement, fut menacé de syncope et étendu immédiatement sur un lit.

Là, aidé de mon confrère le Dr Devillers, nous obtînmes de lui qu'il ne ferait aucun mouvement, aucun effort, qu'il ne chercherait même pas à cracher. Nous l'empêchâmes de boire ou de se réconforter par une ingestion quelconque. On permit le soir seulement (trois heures plus tard) un peu de champagne glacé.

De façon à éviter tout mouvement, au lieu de transporter le patient, nous l'obligeâmes à rester dans la salle même où il avait été frappé. Un lit lui fut dressé dans le salon du cercle. Le blessé fut purgé le surlendemain et ne reçut au début qu'une alimentation aussi minime que possible.

L'hémoptysie première qui avait été d'une violence extrême ne se renouvela pas. Nous pûmes seulement constater l'existence d'un épanchement pleurétique immédiatement produit, très probablement constitué par du sang et dont la résorption fut très lente.

Nous défendîmes à qui que ce soit de faire asseoir le blessé dans son lit pour l'ausculter.

Nous ne permîmes le lever et le départ de la salle d'armes qu'au bout de *six semaines*.

Le résultat de ce traitement dont le fond était l'*immobilisation absolue* du patient et de ses organes pulmonaires fut des plus satisfaisants. Cette plaie manifestement de haute gravité et que nous avions eu la terreur très vive de voir suivie d'une mort très rapide se cicatrisa très bien. La guérison s'obtint lentement mais sans incident, et le blessé put se marier six mois plus tard dans un état de santé qui ne laissait rien à désirer. Depuis cette époque il s'est toujours très bien porté.

Au contraire dans deux autres cas où la méthode ordinairement appliquée, c'est-à-dire le transport à distance, a été mise en usage, les blessés ont succombé rapidement.

Voici ces deux observations :

Obs. II. — Dans le courant du mois de juillet 1892, M. M... se bat en duel à l'épée de combat. La rencontre a lieu dans l'île de la Grande-Jatte. M. M... est un homme jeune, de haute taille, très fortement musclé, d'une vigueur exceptionnelle et ayant des aptitudes particulières pour tous les exercices du corps auxquels il s'adonne volontiers.

Au cours d'une reprise, il reçoit un coup de pointe et celle-ci pénètre dans la poitrine, l'orifice d'entrée étant situé en arrière du grand pec-

toral, au niveau du troisième espace intercostal droit. La lame étant entrée obliquement de haut en bas et ayant été souillée de sang jusqu'à plus du tiers de la longueur totale, les chirurgiens présents considèrent la blessure comme très grave.

La plaie est soigneusement lavée et un pansement antiseptique compressif est appliqué.

On se prépare immédiatement à transporter le blessé. Des rallonges de table sont empruntées à l'hôtel le plus voisin et disposées dans un landau de façon à permettre d'installer le blessé couché sur un matelas.

Sous la surveillance d'un chirurgien militaire et de deux médecins civils, M. M... est placé dans la voiture avec de grandes précautions, et celle-ci est dirigée très lentement vers l'hôpital du Gros-Caillou où le blessé doit être conduit.

Il est à remarquer que le parcours depuis l'île de la Grande-Jatte à la rue Saint-Dominique est considérable.

Les mouvements du véhicule fatiguent beaucoup le blessé. État syncopal. La dyspnée est intense; il survient plusieurs hémoptysies. Comme à l'extrême faiblesse viennent se surajouter d'autres signes plus inquiétants, comme les syncopes se renouvellent de plus en plus fréquemment, les médecins redoutant une issue fatale pendant le trajet, font plusieurs injections sous-cutanées d'ergotine et d'éther.

A 11 heures 1/2, le blessé arrive à l'hôpital. La perte de connaissance est complète, la face est exsangue, les lèvres sont décolorées, la respiration se fait péniblement.

C'est seulement *deux heures* après l'accident que M. M... est installé dans un lit après avoir été monté sur un brancard au premier étage dans la chambre qui lui est destinée, Là, on commence à le dévêtir [1].

La plaie est examinée attentivement par les chirurgiens de l'hôpital qui se font expliquer tous les détails de la rencontre; l'inspection des pièces du premier pansement permet de constater qu'il y a eu une hémorragie en nappe, l'écoulement du sang s'étant effectué par la plaie d'une façon à peu près continue malgré le tamponnement.

On peut évaluer à 50 centimètres cubes la quantité de sang écoulé jusqu'à l'arrivée du blessé à l'hôpital.

La plaie est lavée et l'occlusion est pratiquée au moyen d'un pansement iodoformé.

L'emphysème sous-cutané constaté dès le début au niveau de la région thoracique s'étend presque à vue d'œil vers le cou et vers l'abdomen.

Vers midi et demi, M. M... ayant été pris d'un léger hoquet, on s'ap-

1. Nous ferons remarquer qu'il est d'usage courant de faire aux blessés atteints dans les duels une toilette complète dès que ceux-ci ont été reconduits à leur domicile. On tient à mettre au blessé du linge immaculé pour qu'il soit vêtu aussi correctement que possible quand ses amis viendront lui rendre visite. Nous ne saurions trop blâmer une semblable façon de faire, particulièrement dans les cas de plaie pénétrante de poitrine.

prête à lui donner un peu de champagne frappé, lorsqu'à la suite d'un accès d'étouffement survient une hémoptysie foudroyante (évaluée à 1 litre), après laquelle il tombe dans un coma profond.

L'emphysème a gagné tout le tronc, le cou et la face; le blessé est complètement défiguré; sa respiration se fait mal.

Vers trois heures, le Dr Peyrot appelé en consultation par la famille, déclare qu'il n'y a plus rien à tenter: le blessé meurt en effet à cinq heures quinze de l'après-midi.

Les détails de l'autopsie sont des plus intéressants à relater :

Celle-ci fut pratiquée par les docteurs Vibert et Renard qui constatèrent que l'épée avait pénétré à 32 centimètres de profondeur. Le trajet fut suivi à partir de l'orifice d'entrée au moyen d'un long stylet; la lumière du trajet présentait un diamètre moyen d'environ 5 millimètres; quant au trajet lui-même, il était sensiblement rectiligne, à direction générale très oblique en bas et légèrement en arrière; la pointe de l'épée était parvenue un peu en arrière de la face latérale du corps de la première vertèbre lombaire, où elle s'était fixée dans la masse osseuse après avoir préalablement traversé la moitié inférieure de la douzième dorsale et le disque intervertébral. La dissection soigneuse du trajet révéla qu'aucun vaisseau de volume notable n'avait été lésé.

La masse du parenchyme du poumon droit avait été traversée de part en part et la seule particularité à signaler était qu'à 16 centimètres de l'orifice d'entrée, on constatait une petite irrégularité, une légère sinuosité du trajet.

Ainsi donc le blessé avait succombé uniquement à une hémorragie pulmonaire, sans lésions anatomiques autres que celles que nous venons de mentionner.

Les résultats de cette autopsie sont tels qu'on aurait peut-être pu espérer une guérison, puisqu'aucun vaisseau important n'était lésé.

A l'appui de cette hypothèse, nous rappellerons le fait cité par Velpeau[1]. Il s'agit d'un forçat qui succomba à l'hôpital de Rochefort et dans la poitrine duquel on trouva un fragment de fleuret qui traversait le thorax et dont une des extrémités était plantée dans l'épaisseur d'une côte, tandis que l'autre était fichée dans le corps d'une vertèbre. La partie moyenne de l'instrument logée dans le poumon était entourée de concrétions calcaires. Cette blessure datait de quinze ans, et avant l'autopsie, personne ne soupçonnait la présence de ce corps étranger.

Le Dr Berchon[2], qui eut la bonne fortune d'étudier la pièce

1. A. Velpeau, *Médecine opérat.*, t. III, Paris, 1839, p. 230.
2. Berchon, *Lacunes, Erreurs et Imperfections de la littérature médicale.* (*Gazette hebdomadaire*, Paris, 12 avril 1861, n° 15, p. 225-227.)

anatomique, constata que ce corps étranger long de 83 millimètres était fixé en haut à la face inférieure de la première côte par des ostéophytes. La pointe avait traversé la tête de la quatrième côte, la base de l'apophyse transverse de la quatrième vertèbre dorsale et était venue sortir en arrière de cette apophyse. Dans ce trajet, la tige de l'instrument n'intéressait que le sommet du poumon.

Manec[1] a rapporté à la *Société anatomique* de Paris, un fait plus extraordinaire : une lame de fer traversait le poumon dans toute sa hauteur; le tissu de l'organe était parfaitement sain et formait au corps étranger une sorte de canal à parois lisses. La blessure remontait environ à quinze ans.

En tout cas, il est du devoir du chirurgien pour obtenir un heureux résultat de mettre son blessé dans les meilleures conditions possibles en l'immobilisant.

Jusqu'à présent aucun chirurgien ne semble avoir insisté dans la pratique sur cette méthode d'immobilisation absolue que nous prônons et que le professeur Terrier et le docteur J. Lucas-Championnière appuient de leur haute autorité.

Notre troisième observation est tout aussi intéressante.

Obs. III. — Dans les premiers jours du mois d'août 1892, M. B... se bat en duel au sabre.

C'est un garçon remarquablement vigoureux et très bon tireur. Quoique ayant affaire à un adversaire qui passe pour beaucoup moins expérimenté que lui, M. B. reçoit un coup de pointe de sabre au niveau de la face antérieure du sternum, à la hauteur de l'articulation de la cinquième côte.

La plaie présente environ 3 centimètres 1/2 de hauteur sur un demi-centimètre de largeur; sa direction est verticale de haut en bas; son siège exact est un peu à gauche de la ligne médiane du sternum.

Aussitôt que le blessé a été examiné et que la plaie a été lavée, l'occlusion est pratiquée au collodion et un pansement ouaté compressif est appliqué.

L'état de M. B. est considéré comme très grave, la pointe du sabre ayant été dans une riposte violente portée directement en avant et ayant pénétré dans une étendue de 8 centimètres environ dans le médiastin.

Le blessé est transporté immédiatement de l'École militaire à l'hôpital du Gros-Caillou.

Pendant le trajet, il est pris d'hémoptysie et bientôt sa surexcitation excessive (c'est un alcolique avéré) fait place à un abattement complet; la dyspnée s'établit, et c'est dans cet état que le blessé arrive à l'hôpital.

Il est porté au premier étage, dans le cabinet des sous-officiers, et là examiné par les chirurgiens de l'hôpital.

1. *Bullet. de la Société anatomique.*, Paris, 1829, p. 51.

A ce moment on constate qu'un léger écoulement sanguin a déterminé le décollement de la couche de collodion et que de l'emphysème s'est développé sur la poitrine au pourtour de la plaie et particulièrement sur la région thoracique gauche. Un pansement antiseptique compressif appliqué après lavage préalable est maintenu à l'aide d'un bandage de corps.

Dans l'après-midi, le blessé prend quelques boissons glacées; le soir, la dyspnée est intense, mais l'hémorragie par la plaie ne s'est pas reproduite et l'emphysème n'a pas augmenté. Mais comme la victime paraît souffrir beaucoup et réclame une injection sous-cutanée de morphine, celle-ci lui est faite par le médecin de garde.

Les mêmes phénomènes persistent le lendemain et le surlendemain; le troisième jour, on note une légère augmentation de l'emphysème qui s'est étendu au cou.

Les hémoptysies continuent rares, mais la dyspnée est plus considérable. A l'auscultation du cœur, on perçoit un bruit de râpe et les battements sont plus sourds. Le blessé présente des alternatives d'abattement et d'excitation; il est pris de colères violentes chaque fois qu'on lui refuse des injections morphinées, et les chirurgiens semblent être d'avis qu'il a dû faire usage autrefois de ce médicament, bien qu'il soit impossible de découvrir sur les avant-bras ni ailleurs des traces anciennes de piqûre. Quoi qu'il en soit, ordre est donné aux médecins de garde de ne pas faire plus de deux injections à un centigramme dans les vingt-quatre heures.

Le quatrième jour, la dyspnée augmente encore, le blessé accuse une gêne considérable du côté gauche de la poitrine. L'auscultation permet de constater un léger épanchement sanguin.

Le cinquième et le sixième jour, l'épanchement reste stationnaire; il semble qu'un caillot obturateur ait empêché la plèvre de s'emplir davantage.

Le septième jour, la dyspnée étant plus intense, le malade toujours très excité s'agite dans son lit plus violemment encore que de coutume.

A l'examen pratiqué dans l'après-midi, on ne trouve pas de modifications du côté des troubles cardiaques, mais l'exploration de la poitrine fait reconnaître que l'épanchement dans la plèvre a très notablement augmenté et remonte jusqu'à deux travers de doigt au-dessus de l'épine de l'omoplate gauche.

En outre l'auscultation décèle dans le poumon du même côté des signes très nets de pneumonie.

L'état du blessé toujours considéré comme grave, paraissant plus nquiétant que les jours précédents, le Dr Péan est appelé à visiter le blessé et déclare que la thoracentèse ne lui paraît pas contre-indiquée. Celle-ci est pratiquée et donne issue à 500 grammes de liquide constitué en majeure partie par du sang [1].

1. C'est du moins ce qu'a révélé l'examen microscopique immédiatement pratiqué.

A la suite de la ponction faite d'ailleurs avec une lenteur calculée et avec toutes les précautions d'usage en de semblables circonstances, une amélioration très légère se dessine, mais trop passagère, car dès le neuvième jour, le retour de l'épanchement peut être constaté; la dyspnée devient de plus en plus violente, l'emphysème s'étend au cou et à la racine des membres. L'alimentation par les boissons glacées devient difficilement supportable; le blessé passe par des alternatives d'excitation et de dépression sub-comateuse.

Une semaine s'écoule ainsi, le blessé étant constamment entre la vie et la mort. Enfin il meurt par asphyxie dans la nuit du seizième jour.

L'autopsie n'a pu malheureusement être pratiquée pour des raisons de famille. Il est très probable que le blessé a succombé aux suites d'une blessure de l'un des gros vaisseaux du médiastin, compliquée de lésions concomitantes du péricarde et de la plèvre.

Dans tous les cas, peut-être par l'immobilisation absolue du patient et de ses organes pulmonaires, aurait-on pu empêcher les hémoptysies, et la reproduction de l'épanchement sanguin dans la cavité pleurale?

Ce qui est remarquable c'est que l'hémothorax ne s'est pas manifesté de suite : pourtant la blessure exposait le blessé à cette complication à cause de la localisation anatomique des lésions. Cette lenteur dans la formation de l'hémothorax est-elle due à ce que le trajet de l'École militaire à l'hôpital du Gros-Caillou était court? Ou bien est-ce parce que le transport avait pu s'effectuer de suite avec d'infinies précautions? L'absence d'injections sous-cutanées d'éther permettant au malade de rester dans un état semi-syncopal, y est-elle pour quelque chose?

Nous n'en savons absolument rien; et nous nous trouvons réduits à des hypothèses.

Dans notre observation, le blessé était un nerveux doublé d'un éthylique avéré. Il est probable que c'est au cours d'une de ses crises de violence que s'est effectuée la chute du caillot dans la cavité pleurale et que l'écoulement sanguin s'y est secondairement produit.

En tout cas, cette hypothèse viendrait bien à l'appui de la thèse que nous soutenons, c'est-à-dire la nécessité de prescrire le calme et l'immobilisation la plus complète au début pour les blessés de cette espèce.

Il est rare que l'on ait affaire à une plaie ayant un orifice de pénétration et un orifice de sortie. Mais la conduite à tenir en pareil cas

doit être toujours la même et l'occlusion de la plaie être pratiquée en arrière de la poitrine de la même façon qu'en avant.

Dans l'observation II, la poitrine aurait été traversée de part en part si l'épée n'avait pas rencontré la vertèbre lombaire. Dans ce cas aussi, l'obliquité du trajet trouvé à l'autopsie indique que l'épée rencontrant un obstacle s'est plus profondément enfoncée peut-être par suite d'un mouvement du blessé se sentant atteint. Nous n'insisterons pas sur le mode de production de ces lésions qui reste pour nous dénué d'intérêt.

S'il s'agit d'un duel comme dans les deux dernières observations que nous venons de relater, la conduite à tenir doit être la même que s'il s'agit d'une plaie occasionnée accidentellement dans un assaut à la salle d'armes.

Avant tout, les médecins doivent s'informer s'il existe une maison d'habitation ou une cabane quelconque rapprochée du lieu où le duel doit avoir lieu. Sinon, une tente sera dressée sur le terrain; cette tente pourra aussi recevoir un matelas, et le matériel nécessaire pour le pansement.

Sitôt la blessure reçue, le malade sera glissé avec des précautions infinies sous cette tente. Des linges propres seront disposés sur le matelas sur lequel il devra être placé. A défaut de matelas, il sera facile de se procurer soit de la paille fraîche que l'on introduira dans un ou deux sacs et qui formera ainsi un ou deux volumineux coussins servant provisoirement de lit au blessé. On évitera toute secousse à ce dernier; on lui défendra de causer, de s'agiter; on placera auprès de lui quelqu'un dont le seul but sera de l'empêcher de se mouvoir.

Ainsi que nous l'avons déjà dit, les linges souillés de sang seront enlevés par section avec des ciseaux. La plaie sera lavée à l'eau et au savon, puis antiseptisée au moyen d'un tampon d'ouate hydrophile imbibé d'eau phéniquée à 1/20 ou de sublimé à 1/1000.

S'il existait une hémorragie grave dans la région de la sous-clavière, au-dessous de la clavicule, il faudrait faire avant tout la compression digitale au-dessus de la clavicule, sur la première côte.

Cette compression a donné des résultats heureux entre les mains de Bonnet et de Cruvelhier dans deux cas de blessure de l'artère sous-clavière l'une par coup de couteau, l'autre par coup de baïonnette.

Si cette compression immédiate était insuffisante, on inciserait largement le chef claviculaire du grand pectoral et le feuillet aponévrotique du sous-clavier en évitant le nerf du muscle grand pectoral que Farabeuf considère comme « un point de repère sûr et précieux

qui parle au doigt, à l'œil et ne craint rien [1] », et l'on irait à la recherche de l'artère blessée. On en saisirait les deux bouts avec les pinces hémostatiques, et on en ferait la ligature au moyen de fils de soie préalablement stérilisés. En cas d'impossibilté d'appliquer les ligatures, il n'y aurait aucun inconvénient à laisser pendant quarante-huit heures les pinces à demeure.

Les mêmes observations s'appliquent à la blessure de l'axillaire, de la mammaire interne, et des artères intercostales et aux blessures simultanées des artères et des veines.

C'est ainsi qu'on a cité des blessures par arme blanche des deux vaisseaux sous-claviers (Berard, Larrey, Posa de Arango) et aussi des deux vaisseaux axillaires; Larrey en a rapporté trois cas [2].

On se comportera en pareille occurrence, suivant les procédés classiques de ligature, en ayant bien présente à l'esprit l'anatomie de chaque région.

On découvrira facilement la mammaire interne, si, à partir du sternum, on fait une incision dans l'espace intercostal, qu'on coupe le grand pectoral, l'aponévrose qui continue l'intercostal externe et les fibres de l'intercostal interne et qu'on cherche vers le sternum, dans le tissu cellulaire sous-pleural, un vaisseau qui traverse verticalement l'espace intercostal à environ un centimètre du bord externe du sternum [3]. La veine est en dedans; plus bas, il y a deux veines, une de chaque côté de l'artère.

A partir de la troisième côte, l'artère mammaire interne n'est plus appliquée directement sur la plèvre, car le muscle triangulaire du sternum et son aponévrose s'interposent.

Pour ce qui a rapport à la blessure des artères intercostales, on se souviendra que celles-ci sont situées entre les deux muscles intercostaux, dans la gouttière qui se trouve au bord inférieur de chaque côté entre la veine qui est au-dessus et le nerf qui est au-dessous. Donc si l'on a à faire une incision dans l'espace intercostal, il faudra toujours se rapprocher du bord supérieur de la côte inférieure, pour être mieux à même de retrouver l'artère intercostale et d'éviter de la blesser de nouveau.

La recherche immédiate des vaisseaux dans les cas d'hémorragie des artères mammaire interne et intercostales s'impose d'autant plus que leur blessure est avec raison considérée par les auteurs

1. L. H. Farabeuf, *Manuel opérat.*, 1893, Paris, p. 55.
2. J. Chauvel et H. Nimier, *Traité prat. de chirurgie d'armée*, Paris, 1890, p. 396.
3. « Plus près si cet os est large, plus loin s'il est étroit. » Farabeuf, *loco citato* p. 84.

comme très grave, témoin la statistique fournie par Otis (11 morts sur 15 plaies de l'intercostale).

Dans ces différents cas, de larges débridements étant nécessaires, le mieux sera d'anesthésier préalablement le blessé pour lui éviter toute souffrance et tout mouvement intempestif.

Les ligatures une fois faites, on pratiquera la suture de la plaie au moyen de crins de Florence aseptiques, et l'on fera une occlusion complète de celle-ci avec du collodion salolisé ou du collodion iodoformé placé sur de la gaze au salol ou de la gaze à l'iodoforme.

Quand l'hémorragie est interne, quand le blessé a eu une ou plusieurs violentes hémoptysies, par suite de la blessure des vaisseaux du poumon, l'air sort du poumon blessé dans la plèvre et celle-ci se remplit sans doute de plus en plus à chaque mouvement respiratoire. C'est ainsi qu'une assez grande quantité d'air peut se rendre dans la plèvre où il occupe la place du poumon. Mais par suite de l'affaissement de cet organe et de sa compression par le pneumothorax à chaque expiration, la blessure se ferme. L'obturation est aidée d'ailleurs par le défaut de parallélisme qui subsiste le plus souvent entre les deux surfaces de la plaie pulmonaire. Le pneumothorax contribue donc par sa pression à guérir la blessure du poumon. S'il comprime cet organe, il arrête en même temps l'hémorragie qui se fait par la plaie, les bords de cette dernière pourront facilement s'agglutiner et se réunir solidement.

Mais pour obtenir cette cicatrisation de la plaie pulmonaire, il est hors de doute que l'immobilisation de tout l'arbre respiratoire doit être imposée.

C'est ainsi, et nous y insistons, que le blessé ne devra ni tousser, ni cracher, ni se moucher, ni faire aucun effort qui serait nuisible à ce travail de réparation cicatricielle.

Il ne sera pas non plus immédiatement nourri, de façon à éviter tout mouvement de mastication et de déglutition, toute nausée, tout vomissement.

C'est à cette thérapeutique que nous considérons comme absolument rationnelle que le blessé devra d'avoir la vie sauve. Tel est l'heureux cas que nous a fourni notre excellent maître, le Dr J. Lucas-Championnière (Observ. I). Son blessé, ainsi que nous le relatons, est aujourd'hui dans un excellent état de santé; il a pu se marier et ne s'est jamais ressenti de sa blessure. Le cas est particulièrement intéressant par ce fait que la guérison s'est effectuée sans fièvre, sans hémoptysie autre que celle qui s'est produite dans le masque au moment même du coup de fleuret démoucheté. Nous devons supposer qu'après résorption du pneumothorax, son poumon dont

l'ouverture s'était cicatrisée dans l'intervalle a pu par la suite se dilater de nouveau.

Au contraire, que voyons-nous dans les deux autres observations : les blessés ont des hémoptysies persistantes; à chaque mouvement effectué par le transport, un flot de sang est rendu, de sorte que chacun des blessés est exsangue ou à peu près avant même que le transport ait été complètement effectué.

Ces observations nous fournissent donc l'utile enseignement suivant qui nous sert de résumé et de conclusions :

1° Nécessité absolue de traiter les blessés sur place; inconvénients graves des secousses imprimées aux blessés par le transport, si court que soit le trajet, à plus forte raison quand il doit être effectué en voiture.

Si on transporte au loin le blessé, par suite des cahots inévitables produits par le véhicule, des hémoptysies se produisent ou s'accentuent, et celles-ci peuvent entraîner à bref délai la mort du malade.

2° L'état syncopal favorisant l'hémostase doit être respecté dans une certaine mesure. Il faut donc être sobre d'injections sous-cutanées d'éther, à moins que la dépression ne soit trop considérable. Dans ces cas, c'est surtout à la caféine qu'il faut avoir recours et aux injections hypodermiques de sérum artificiel.

3° Le traitement des plaies pénétrantes de poitrine par les moyens ordinaires (applications froides et boissons glacées, injections d'ergotine, pansements compressifs, antisepsie, ligature des vaisseaux, sutures de la plaie) nous paraît devoir être dans beaucoup de cas d'une efficacité insuffisante, si on ne soumet pas dès les premiers instants le blessé à une immobilité aussi absolue que possible. Grâce à ce repos absolu d'où résulte forcément l'immobilisation de tout l'appareil pulmonaire, on obtient la condition primordiale qui seule peut assurer le succès.

C'est avec juste raison que le professeur Tillaux recommande cette immobilité complète comme un des bons moyens de traitement des plaies qui nous occupent [1].

Le professeur E. Delorme en est aussi partisan : d'après lui, un bandage de corps bien serré, assujetti avec des bandes, immobilisera le thorax et le blessé sera soumis au repos le plus absolu [2].

4° Il va sans dire que ce traitement n'exclut pas les autres pro-

1. P. Tillaux, *Chirurgie clin.*, Paris, 1891, t. I, p. 686.
2. E. Delorme, *Traité de chirurgie de guerre*, Paris, 1893, t. II, p. 708. — L'application des bandes nous paraît inutile et même dangereuse, car elle nécessite des mouvements nuisibles pour le blessé.

cédés en usage, et que les sutures de la plaie, la ligature des vaisseaux, l'antisepsie, la compression et l'obturation méthodique de la surface blessée au moyen d'un pansement minutieux peuvent être pratiquées en imprimant le minimum de mouvements au malade.

5° Dans les cas d'hémothorax consécutif à la lésion d'un gros vaisseau, il ne faut en général pas se presser; l'expression « expectation armée » n'a jamais trouvé une meilleure application que dans cette circonstance. Il faut se guider sur les symptômes et surtout sur les complications pour prendre une détermination; on ne doit se résoudre à la thoracentèse que lorsque l'épanchement devient trop considérable et que les phénomènes dyspnéiques inspirent des craintes sérieuses à l'entourage. Dès 1878, M. J. Lucas-Championnière avait montré à la Société de chirurgie [1] que l'on peut s'abstenir de la ponction dans les cas de ce genre et espérer malgré cela une guérison à peu près complète.

6° Il est indiqué de proscrire dans tous les cas de plaie pénétrante de poitrine cet usage déplorable qui consiste, le pansement terminé, à faire au blessé une toilette soignée; on se contentera du strict nécessaire, toujours pour éviter toute secousse.

1. *Bulletin et Mém. de la Société de chirurgie*, Paris, 1878. Séance du 31 juillet. Lecture d'une observation de M. Bourdon, membre correspondant, sur un cas de blessure de l'art. mammaire int. gauche par coup de couteau. Épanchement sanguin considérable dans la cavité pleurale. Résorption.

NOUVEAU PROCÉDÉ

DE LA

RÉSECTION DU GENOU

Par le professeur SEVEREANO (de Bucharest).

Si j'en parle ce n'est pas pour décrire les différents procédés classiques de résection du genou bien connus de tous. Je veux seulement relater un cas isolé, dans lequel j'ai eu l'occasion de sectionner l'extrémité inférieure du fémur, au delà des condyles et que j'ai terminé par l'implantation du cylindre osseux dans le plateau tibial.

L'opération ne présente rien de remarquable, si ce n'est la modification que je recommande dans tous les cas où nous sommes forcés de sectionner seulement l'extrémité inférieure du fémur.

Disons que l'os doit être fixé dans le trou creusé dans la tête du tibia à l'aide de fils d'argent.

Pour me faire mieux comprendre je rapporte l'observation de ce cas qui contient en détail le procédé opératoire exécuté :

Observation. — H. Petro...., fonctionnaire, âgé de quarante ans, marié, de nationalité roumaine, habitant Jassy, est entré dans le service le 21 décembre 1890, pour des douleurs dans le genou gauche.

Il est sorti guéri le 27 juin 1891, et a été revu le 3 janvier 1893.

Antécédents héréditaires. — A l'âge de dix-neuf ans, le malade prétend avoir souffert d'ulcères syphilitiques, et d'adénite inguinale gauche, et fut soigné dans les hôpitaux de Pascani et de Braila. Aujourd'hui, à l'examen, il ne présente aucun signe qui puisse nous permettre de contrôler ces assertions.

Le 23 juin 1888, il fit une chute; au moment de la chute, tout le poids du corps se portant sur le pied gauche, il perçut des craquements et une douleur vive dans le genou du même côté. La douleur fut si intense qu'il lui fut impossible de se lever, et on le transporta à l'hôpital Saint-Spiridon de Jassy, où le Dr Russu senior appliqua sur son genou des

emplâtres, à plusieurs reprises. Après 52 jours de traitement, il quitta l'hôpital pouvant marcher sans aucune douleur.

Au mois d'octobre 1888, seconde chute (en glissant sur de la glace), et ce fut le même genou qui supporta le poids du corps; le malade garda le lit pendant deux semaines.

Le 25 décembre de la même année, une troisième chute conduisit de nouveau M. P..., à l'hôpital Saint-Spiridon de Jassy, où on lui appliqua un appareil plâtré, qu'il garda pendant trois mois; et il fut congédié, non encore guéri, ayant des douleurs et ne pouvant marcher qu'avec des béquilles. Cinq jours plus tard, il rentra dans le service de M. le Dr Scully, même hôpital, car ses douleurs allaient en augmentant. Après trois semaines, le malade quitta l'hôpital complètement guéri (à son dire).

En mai 1889, quatrième chute légère, qui ne provoqua que de petites douleurs passagères.

Le 21 décembre 1889 le malade est tombé de nouveau, en heurtant du pied une racine d'arbre. Cette chute fut tout aussi violente que la première, le patient nous raconta qu'il perçut de nouveau des craquements dans le genou, ne put se relever, et fut transporté jusque chez lui.

Peu de temps après le dernier accident, il se fit transporter dans notre service, où l'on constata une tuméfaction du genou gauche, du liquide dans l'articulation, de l'impotence fonctionnelle absolue avec persistance des mouvements provoqués. A l'examen plus minutieux, on vit que la tuméfaction n'occupait que l'extrémité inférieure du fémur; les téguments modifiés par les traitements antérieurs présentaient des sinuosités veineuses assez prononcées, très mobiles sur les parties profondes, tendues et non œdématées.

Par la palpation on découvrit une tumeur ovoïde, pyriforme, à base dirigée en bas, et se continuant en haut avec la diaphyse fémorale. Cette tumeur présentait une consistance inégale, avec des parties molles et dépressibles qui crépitaient sous la pression des doigts et d'autres parties dures et osseuses. Il n'existait aucune trace de fracture ancienne, comme il aurait dû résulter des antécédents racontés par le malade.

La jambe gauche est beaucoup plus atrophiée que celle de droite, l'articulation tibio-tarsienne normale. La circonférence de la tumeur est de 34 centimètres. Le diagnostic d'*ostéo-sarcome* de l'extrémité inférieure du fémur gauche est celui qui a paru le plus vraisemblable.

Le 19 janvier 1891, nous faisons l'opération suivante : Taille d'un lambeau antérieur, qui s'étend de la tubérosité antérieure du tibia jusqu'au delà du sommet de la tumeur, mesurant 16 centimètres de longueur. Nous décollons les tissus, relevons le lambeau en haut, désarticulons le genou, circonscrivons la tumeur de très près, avec la rugine, de façon que l'extrémité du fémur (c'est-à-dire la tumeur) se trouve décortiquée de toutes les parties molles. Au sommet de la tumeur on incise le périoste, et avec la rugine on le décolle jusqu'au point où le fémur a été scié, à 15 centimètres du sommet des condyles.

Pour fixer le membre malade, nous fîmes un petit trou, mesurant

2 centimètres de profondeur, dans le plateau tibial, dans lequel nous introduisîmes l'extrémité du fémur sectionné, en appliquant tout autour des points de suture au fil d'argent.

Fig. 1. — Procédé opératoire (1er temps).

Le lambeau était formé de tous les tissus de la face antérieure du genou y compris la rotule, qui était saine, et une partie de la tubérosité antérieure du tibia, scié avant la désarticulation du genou.

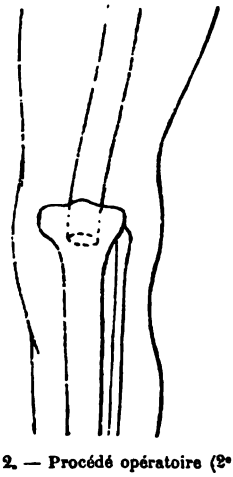

Fig. 2. — Procédé opératoire (2e temps).

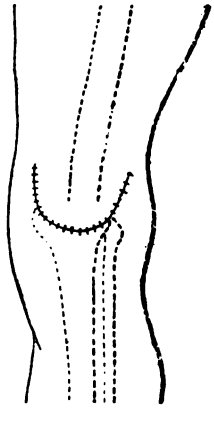

Fig. 3. — Procédé opératoire (3e temps).

Après l'antisepsie de la plaie, on suture avec des fils d'argent l'extrémité du lambeau au tibia, on fait la suture des parties molles en deux étages, le premier musculaire au catgut, le second tégumentaire à la soie

et on introduit des drains par deux orifices laissés dans ce but. Les bouts des fils métalliques ont été laissés à l'extérieur, et le membre a été mis en extension dans une gouttière métallique.

Le 15 février on retire les fils métalliques.

Le malade met quatre mois à guérir et quitte le service le 27 juin 1891, avec un appareil orthopédique, pouvant marcher en s'aidant d'une canne.

Au moment où il quitte l'hôpital on remarque, le malade étant couché sur le dos, que le membre inférieur gauche est en position normale, qu'il présente un raccourcissement de 16 centimètres, que le genou tuméfié possède une cicatrice à convexité inférieure, et que les tissus à ce niveau paraissent plissés à cause de la non-rétraction du lambeau. Les mouvements d'extension et de flexion n'existent pas, mais il existe un peu de mobilité latérale.

La *tumeur* enlevée présenta après macération les dimensions suivantes : la circonférence, à la partie supérieure des deux condyles, mesure 31 centimètres, la circonférence elliptique dans le sens longitudinal du condyle mesure 36 centimètres, et la distance entre les deux condyles d'une surface articulaire à l'autre est de 8 centimètres. Le diamètre longitudinal est de 15 centimètres.

La tumeur, ayant la forme d'une poire, ne paraît être formée que par les deux condyles, augmentés de volume; la consistance des tissus est diminuée par place, de façon que la partie interne des condyles se laisse déprimer comme une pâte. Sur une section longitudinale on constate de l'ostéite raréfiante, les alvéoles sont trois fois plus larges qu'à l'état normal, et infiltrées d'une substance graisseuse qui semble être de la moelle.

L'*examen histologique*, fait par M. le professeur Babès, montra une prolifération de cellules fusiformes de grandes dimensions, avec peu de tissu interstitiel, des vaisseaux à parois délicates, avec un endothélium tuméfié et des espaces perforés, dans lesquels existent de distance en distance des cellules géantes, avec des noyaux disséminés.

Par conséquent nous avons affaire à un *sarcome fasciculé* et à *cellules géantes*.

Le 3 janvier 1893, le malade a été revu; l'état local est le même, les tissus sont devenus plus souples, on ne découvre aucune trace de reproduction. L'état général est parfait et le malade n'a plus de douleurs, ni de gêne dans la région opérée.

Ce qui le mécontente, c'est le raccourcissement trop prononcé du membre qui ne lui donne pas assez de solidité. Nous avons proposé la résection partielle du fémur droit, pour rétablir l'équilibre, mais le malade a refusé toute intervention.

DE L'ASEPSIE EN CHIRURGIE

Par F. TERRIER

(*Suite et fin* [1].)

Au dire de la majorité des auteurs allemands, la stérilisation des pansements par la vapeur à 100° et à la pression ordinaire, pourrait remplacer la stérilisation avec la vapeur sous pression dans l'autoclave.

Pour que cette action soit efficace il faut, d'après Schimmelbusch, que la vapeur soit arrivée à saturation, qu'elle pénètre bien dans les appareils à stériliser et qu'elle en chasse tout à fait l'air. Il est donc nécessaire que cette stérilisation ait lieu dans une chambre close où la vapeur pénètre en se substituant graduellement à l'air qu'elle refoule. C'est, dit-il, la méthode employée depuis six ans à la clinique de von Bergmann avec le plus grand succès [2].

Cette manière de procéder à la stérilisation par la vapeur à l'état de dégagement est employée depuis assez longtemps déjà dans le laboratoire de Koch.

Son appareil, utilisable pour la stérilisation d'objets de petites dimensions, consiste en un cylindre en fer-blanc dont le fond peut contenir plusieurs litres d'eau. Au-dessus du niveau de l'eau est un treillis en fil de fer sur lequel sont placés les objets à stériliser. Le cylindre est fermé hermétiquement par un couvercle métallique.

L'eau étant portée à l'ébullition, la vapeur traverse le treillis métallique, expulse l'air et traverse les objets à stériliser. Mais ces objets de pansement stérilisés ainsi sont très fortement mouillés et ne peuvent être utilisés sans subir une dessiccation ultérieure (Schimmelbusch) [3].

De nombreux essais furent faits pour rendre ce système pratique;

1. Voir les numéros d'octobre et de décembre 1894.
2. *Manuel d'asepsie*, p. 88, Gand et Paris, 1893, et 2e édition allemande, p. 83, Berlin, 1893. Il est dit dans celle-ci que cette méthode est utilisée depuis 8 ans chez von Bergmann?
3. *Loc. cit.*, p. 88 et suivantes.

c'est-à-dire pour qu'il fonctionne rapidement, qu'il soit transportable et développe une vapeur abondante; en outre il faut avoir des boîtes à pansement pouvant se fermer hermétiquement (Schimmelbusch).

Un appareil fut construit sur l'indication de Schimmelbusch, qui, comme source de vapeur stérilisante, utilisa la solution bouillante de soude (carbonate de soude) dans laquelle on stérilise les instruments, Il se compose donc de deux parties : une première contenant le récipient pour la solution sodique E, une seconde A, pour renfermer les objets de pansement placés sur un treillis métallique T.



Fig. 48. — Appareil primitif de Schimmelbusch.

La source de chaleur est variable : gaz, alcool, etc.; c'est le gaz qui doit être préféré.

Cet appareil, assez incomplet d'ailleurs, ne tarda pas à être modifié ainsi qu'il suit (fig. 49). Le récipient qui sert à la stérilisation des instruments par la solution sodique est quadrangulaire et chauffé soit par une rampe de gaz, soit par plusieurs lampes à alcool. Il est surmonté par une grande boîte rectangulaire, qui s'adapte au précédent récipient à l'aide d'une fermeture hydraulique; c'est dans cette boîte que sont stérilisés soit les pansements, soit les serviettes, etc.

Les pansements sont placés dans des doubles boîtes métalliques (fig. 50) dont les 4 parois sont percées de trous, ceux de la boîte intérieure en bas, ceux de la boîte extérieure formant couvercle en haut. De cette façon, quand la boîte est fermée les trous sont obturés, ils sont au contraire ouverts dans le cas où elle est un peu ouverte (fig. 51). Au cas où l'on a à stériliser des serviettes, des linges, ils sont placés dans une corbeille en fils métalliques.

L'inconvénient de l'appareil de Schimmelbusch est qu'on ne peut stériliser qu'une très petite quantité de pansements et qu'il ne peut être employé dans les services de chirurgie un peu actifs.



Fig. 49. — Appareil définitif de Schimmelbusch.

Puis les appareils à pansement ainsi traités sont mouillés et il faut absolument les sécher, la simple évaporation par les ouvertures

Fig. 50. — Boîte ouverte de l'appareil de Schimmelbusch.

des boîtes après la stérilisation [1] me semblant absolument insuffisante pour obtenir cette dessiccation même relative.

1. *Loc. cit.* (éd. allemande), p. 87.

Cet appareil a donc été modifié, sinon dans sa disposition générale, au moins dans son mode d'utilisation; nous donnons ici le modèle construit par Richard Kallmeyer et Cie de Berlin.

Il se compose comme l'appareil de Schimmelbusch d'un récipient

Fig. 51. — Boîte demi-fermée.

en cuivre contenant l'eau ayant pour but d'être convertie en vapeur pour stériliser les pansements; ceux-ci sont placés dans une grande boîte métallique recouverte d'amiante, et maintenus au-dessus du



Fig. 52. — Appareil de R. Kallmeyer et Cie.

liquide par un fond percé à jour, à travers lequel pénètre la vapeur de l'eau dès que celle-ci entre en ébullition. Cette boîte est recouverte d'un couvercle, dans lequel s'engage un thermomètre. L'union de la boîte contenant les pansements avec son couvercle d'une part et d'autre part avec le réservoir contenant l'eau, a lieu à l'aide d'une fermeture hydraulique (fig. 52).

La vapeur, après avoir pénétré dans la caisse des pansements, trouve un écoulement par un tube latéral, et peut être condensée dans un vase de verre.

Après que la stérilisation par la vapeur a fonctionné pendant une demi-heure, on sèche les pansements stérilisés mais mouillés.

La boîte renfermant les pansements est enlevée, et on ajoute à l'eau bouillante dix grammes pour mille de soude, puis on y plonge les instruments à stériliser, placés au préalable dans une corbeille métallique. Le récipient en cuivre est alors recouvert par un couvercle métallique muni de deux poignées en bois, et au-dessus de lui on replace la boîte renfermant les pansements stérilisés dont on a enlevé le couvercle. Pendant que les instruments se stérilisent,

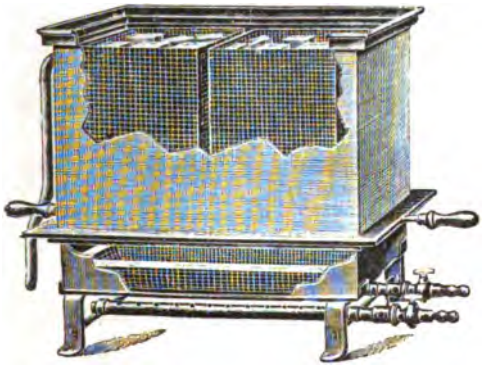

Fig. 53. — Appareil de R. Kallmeyer. Séchage des pansements.

c'est-à-dire pendant environ dix minutes d'ébullition de la solution sodique, les appareils de pansement sont chauffés et leur humidité est transformée en vapeur qui s'échappe au dehors (fig. 53), après quoi le couvercle métallique et la boîte à stérilisation des pansements sont enlevés et cette dernière est fermée.

En fait, la question du séchage des appareils de pansements est en partie résolue, grâce à la plaque métallique qu'on interpose à un moment donné entre la chambre à stérilisation et le récipient contenant l'eau bouillante sodée, destinée à la stérilisation des instruments.

Cette question de la dessiccation des pansements stérilisés à la vapeur, ne paraît pas avoir préoccupé certains constructeurs français, qui ont imité les dispositions primitives de l'appareil de Schimmelbusch, tel est par exemple l'appareil de Colin représenté ci-contre (fig. 54 et 55.)

Quelques conditions sont nécessaires pour obtenir la stérilisation dans les conditions précédentes.

1° Les objets à stériliser doivent pouvoir être chauffés, avant cette



Fig. 54. — Appareil stérilisateur de Collin (coupe).

stérilisation. De cette façon, ils seraient moins mouillés par la vapeur, par conséquent plus faciles à sécher ultérieurement.



Fig. 55. — Appareil stérilisateur de Collin (fermé).

2° D'après les recherches de Gruber, Frosch, Clarenbach, Teuscher, etc. (cités par Schimmelbusch), la vapeur destinée à stériliser doit pénétrer dans l'étuve non par son fond, mais par sa partie supé-

rieure. Dans ces conditions l'élimination de l'air, plus lourd que la vapeur, se fait plus facilement.

3° Il faut obtenir une certaine tension de la vapeur, de façon que l'imprégnation des tissus à stériliser soit plus rapide et pour éviter les condensations ultérieures. Cette tension pourrait d'ailleurs être assez peu considérable, par exemple 1/3 d'atmosphère, ce qui donne 102° Celsius.



Fig. 56. — Coupe de l'étuve de Lautenschläger.

Les conditions qui précèdent sont entièrement réalisées dans l'emploi de l'étuve à vapeur de Lautenschläger (de Berlin), étuve utilisée depuis trois années à la clinique de von Bergmann.

Cet appareil [1] (fig. 56 et 57) se compose de deux cylindres en cuivre emboîtés l'un dans l'autre (M, N) et contenus dans une gaine isolante formée d'amiante et d'un vernis spécial (A). L'espace (O) large de quelques centimètres qui existe entre les deux cylindres est

1. C. Schimmelbusch, éd. fr., p. 95, et 2e éd. allemande, p. 90.

rempli d'eau jusqu'à une certaine hauteur, déterminable par le niveau d'eau fixé latéralement à l'appareil (W). Cette hauteur est d'environ la moitié de ce niveau.

L'eau est introduite dans l'appareil à l'aide d'un entonnoir placé en E à la partie supérieure du niveau d'eau.

Cette eau est portée à l'ébullition par une rampe de gaz (F); la vapeur se dégage dans l'espace O et pénètre par des ouvertures

Fig. 57. — Étuve de Lautenschläger.

multiples (V) dans la partie supérieure du cylindre central, cylindre préalablement rempli des objets à stériliser.

On conçoit qu'avant de porter l'eau à l'ébullition, il faille placer le couvercle (D) traversé en son milieu par un thermomètre (T) et maintenu à sa circonférence par une série d'écrous (S).

La vapeur traverse donc les objets à stériliser de haut en bas, puis vient s'écouler par un conduit (R) qui mène à un serpentin en

plomb plongeant dans un réservoir contenant de l'eau froide, où cette vapeur se condense.

On doit noter que l'eau chauffée dans l'espace (O), compris entre les cylindres, communique une partie de son calorique au cylindre central et aux objets qu'il renferme; aussi ces objets sont-ils déjà portés à une certaine température quand ils reçoivent le contact direct de la vapeur d'eau et cela de haut en bas, du couvercle vers le tube de sortie (R) qui va plonger dans l'eau froide. La fermeture du couvercle à l'aide des écrous et le calibre restreint du tube R permet d'obtenir une température constante de 100° et même une pression de 1/30° d'atmosphère.

Fig. 58. — Boîtes à pansements.

Du moment où l'appareil bien clos donne 100° au thermomètre T plongé dans le cylindre intérieur, il faut en maintenir l'action pendant trois quarts d'heure, pour obtenir une stérilisation complète des objet de pansement.

Ceux-ci sont enfermés dans des boîtes cylindriques en fer-blanc placées dans l'étuve (fig. 58). A la partie supérieure et inférieure de la paroi de ces boîtes, existent une série d'ouvertures pouvant se fermer par le glissement d'une bande circulaire de fer-blanc, ouvertures laissées libres pendant le temps de la stérilisation dans la vapeur. Quand celle-ci est finie, ces objets sont très peu imprégnés d'humidité, ayant été chauffés avant la pénétration de la vapeur comme nous l'avons déjà dit.

« Du reste si on prend encore la précaution d'entr'ouvrir le couvercle, et de laisser les ouvertures dégagées encore quelques instants après avoir retiré la boîte, la dessiccation est complète [1] ».

1. Schimmelbusch, *loc. cit.*, éd. française, p. 97.

Nous avouons que cette manière de procéder n'est pas faite pour conserver la stérilisation acquise dans l'étuve.

Quoi qu'il en soit, on ferme les ouvertures et le pansement se conserve ainsi aseptique.

Pour la pratique privée, Schimmelbusch conseille l'emploi de boîtes en cuir (fig. 59).

Les divers appareils que nous venons de passer en revue, et plus particulièrement l'étuve à vapeur de Lautenschläger sont très utilisés dans toute l'Europe centrale, et jusque dans le nord, en Russie. Or, comme nous l'avons déjà fait remarquer, la question de la dessiccation parfaite des pansements soumis à la vapeur est toujours assez difficile à réaliser, et j'ai souvent observé que les pansements ainsi

Fig. 59. — Boîtes en cuir.

traités étaient légèrement humides sans que d'ailleurs cette humidité ait une grande importance et puisse être nuisible dans le pansement des plaies.

Mais il est un second point des plus importants à résoudre, à savoir : ce mode de traitement des appareils à pansements les stérilise-t-il aussi bien et aussi facilement qu'on semble l'admettre en Allemagne?

Nous en avons toujours quelque peu douté et ces doutes nous ont conduit à prier le Dr Répin de faire des expériences sur ce point discutable, expériences qu'il poursuivit au laboratoire de Pasteur [1].

Les matériaux employés ont été du coton ordinaire et du coton hydrophile, c'est-à-dire deux substances qui se mouillent l'une difficilement, l'autre facilement.

Chaque expérience fut faite avec un nombre égal de tubes, renfermant les deux sortes d'ouate; or les résultats ont été toujours identiques pour les deux séries. L'ouate était prise dans des paquets de

1. Note manuscrite du Dr Répin, 1894.

pansement, et comme ces paquets pouvaient avoir été stérilisés, on appliquait le coton, une ou deux fois de suite, sur la surface d'une table légèrement poussiéreuse.

L'ouate était introduite sous forme d'une bourre peu serrée dans des tubes de verre de 2 centimètres de diamètre et de 30 centimètres de hauteur, et elle en remplissait à peu près le tiers moyen. Les deux extrémités étaient fermées par des bourres de coton.

La stérilisation faite, on fermait les tubes à la lampe, entre le coton moyen et l'une des extrémités, et par l'autre orifice on introduisait du bouillon stérilisé, puis on mettait le tube à l'étuve.

La stérilisation de l'ouate fut faite de deux manières :

A. Avec un appareil de Schimmelbusch dans lequel les tubes étaient placés verticalement.

B. En adaptant hermétiquement l'orifice de chaque tube au col d'un ballon contenant de l'eau qu'on maintenait en ébullition. Par ce dernier procédé, le courant de vapeur qui traversait le tube était bien plus rapide et plus puissant que dans l'appareil de Schimmelbusch.

Ajoutons que dans le but d'empêcher la condensation, les tubes étaient recouverts d'une enveloppe en papier filtré.

Dans chaque expérience, on fit trois parts des tubes : les uns furent retirés au bout d'une demi-heure, les autres après quarante-cinq minutes et les derniers après une heure.

Voici les résultats de ces expériences : 24 tubes traités dans l'appareil de Schimmelbusch ont *tous cultivé* dans les vingt-quatre heures, par conséquent le développement des microbes n'a même pas été retardé, par la vapeur.

24 autres tubes, adaptés sur le col des ballons, ont permis de constater qu'après une demi-heure ou quarante-cinq minutes d'action, il n'y a, en général, aucun retard dans la culture. Après une heure, on constate un retard moyen de douze à vingt-quatre heures. Un seul tube ne s'est pas troublé et cependant il n'était resté que quarante-cinq minutes dans la vapeur d'eau.

Mais il faut ajouter que dans ces expériences, il y avait toujours une condensation abondante de la vapeur et que, notamment dans le cas où le tube ne s'est pas troublé, l'eau avait noyé le coton, et à la fin de l'expérience elle était venue bouillir au-dessus de sa surface.

En résumé, on constate que même en adoptant un dispositif plus favorable que les appareils dits pratiques, la vapeur fluente à 100° centigrades, ne stérilise pas les poussières que l'ouate ou les autres objets de pansement peuvent renfermer, même après une heure d'opération et alors que ces poussières sont en petite quantité.

On peut se demander combien de temps il faudrait à ce procédé pour obtenir la stérilisation? On ne peut répondre absolument à cette question; tout dépend de la nature et de la qualité des germes que renferment les objets à stériliser : ouate, gaze, etc.

Nous avons vu, qu'une seule fois la stérilisation avait été obtenue en quarante-cinq minutes; or, d'autre part, des spores peuvent résister à trois heures d'ébullition [1] et d'autres ne sont détruites qu'après six heures d'ébullition [2].

« Toutes les fois, dit M. Répin, que l'on opère avec des spores d'une seule espèce déterminée, telles que les spores du charbon, on trouve que la stérilisation peut être obtenue plus facilement parce qu'on éliminera aussi les spores desséchées des microbes de l'air qui sont les plus résistantes de toutes.

« Mais il est évident que cette manière de faire ne donne pas de résultats applicables à la pratique journalière.

« D'autre part, on ne peut plus considérer les microbes de l'air comme inoffensifs, ainsi qu'on avait tendance à le faire au début de la période antiseptique, aujourd'hui qu'on sait que les produits des fermentations engendrées par ces microbes sont de puissants adjuvants pour le développement des microbes pathogènes [3]. »

Ces résultats fort intéressants n'ont pas lieu de surprendre, et d'ailleurs les auteurs allemands, et parmi eux Schimmelbusch, conseillent d'élever la pression à 1/30e d'atmosphère, ce qui jusqu'à un certain point permet d'élever la température de la vapeur, d'où une stérilisation plus facile peut-être, mais toutefois discutable encore.

En résumé, il faut avoir une confiance très limitée sur la valeur de la stérilisation par la vapeur sans pression ou même avec une très légère pression comme 1/30e d'atmosphère, et sans contredit, il faut de beaucoup lui préférer la stérilisation par la vapeur sous pression. qui donne des résultats indiscutables.

Je ne puis accepter, comme certains chirurgiens, une *stérilisation incomplète*, portant, disent-ils, sur les microbes pathogènes seuls (Schimmelbusch [4], Ostwalt [5]), une sorte de stérilisation chirurgicale, comme l'a dit M. Forgue.

La raison en est développée en quelques lignes par le Dr Répin, à

1. Spores du bacille de la pomme de terre (Globig, *Zeitschrift f. Hygiene*, 1887, Bd. III).
2. Spores du B. subtilis (Expériences de Fernbach).
3. Communication écrite, septembre 1894.
4. *Loc. cit.*, p. 46.
5. *Progrès médical*, n° 40, p. 234, 7 octobre 1893. — L'auteur fait remarquer que la vapeur à 100° ne détruit pas tous les germes contenus dans les pièces à pansements, qu'elle ne les stérilise pas dans le vrai sens du mot, etc.

savoir que les produits nés des microbes dits non-pathogènes, peuvent devenir de puissants adjuvants pour le rapide développement des microbes dits pathogènes. Si donc, par un procédé pratique, il est possible de détruire toutes les spores des microbes pathogènes ou non, en un mot d'obtenir une véritable stérilisation, dans l'acception scientifique du mot, on ne doit pas hésiter à le faire et à abandonner ces pseudo-stérilisations qui, la plupart du temps, donnent une fausse sécurité.

Fig. 60. — Stérilisateur d'Arnold.

D'ailleurs, il résulte des renseignements que nous avons recueillis auprès de chirurgiens américains, qui tout d'abord avaient accepté la stérilisation par la vapeur sans pression, qu'ils ont abandonné cette manière de faire pour revenir aux appareils fournissant la vapeur sous pression.

Comme type d'appareil américain analogue à ceux de Schimmelbusch et de Lautenschläger, on peut citer le stérilisateur à la vapeur d'Arnold (fig. 60 et 61).

L'eau placée dans le réservoir inférieur passe par de petites ouvertures dans le générateur et y est convertie en vapeur. Ce générateur étant mis sur un foyer de chaleur quelconque : gaz, électricité, charbon, etc. La vapeur arrive à l'aide d'un conduit dans la chambre

à stérilisation et s'y accumule sous une pression faible à 100° (212 Fahrenheit). La vapeur en excès revient de haut en bas entre la paroi de l'appareil et celle du couvercle, et se condensant tombe dans le réservoir d'eau qui alimente le générateur de vapeur. Les appareils à stériliser sont placés dans la chambre à stérilisation, quand celle-ci est faite il faut enlever avant refroidissement les couvercles, pour éviter la condensation de la vapeur et, par conséquent, le mouillage des pansements.

Or, à ce stérilisateur, on a substitué des appareils dans lesquels la vapeur est soumise à une certaine pression (5 à 10 livres), ce qui donne une température de 218 1/2 à 241 Fahrenheit [1]. Cette pression est encore basse, relativement à celle que nous utilisons, mais elle

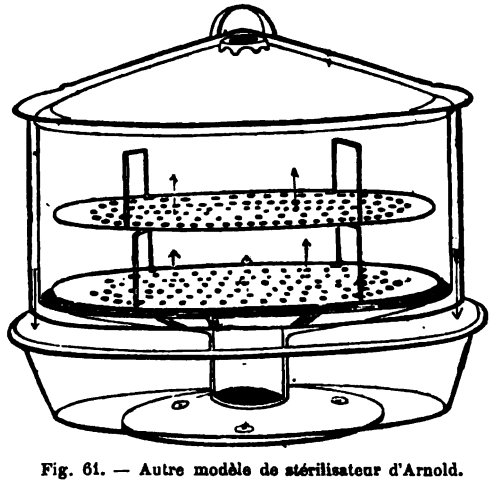

Fig. 61. — Autre modèle de stérilisateur d'Arnold.

permet d'atteindre une température supérieure à 100° centigrades, ce qui est fort important au point de vue d'une stérilisation plus efficace.

La figure 62 représente un stérilisateur de pansements construit par Bramhall, Deane et C° (de New-York et Chicago).

C'est un appareil de forme cylindrique placé horizontalement, ayant quatorze pouces de diamètre sur vingt-deux pouces de longueur mesurés à l'intérieur. Il est construit en cuivre rouge laminé à froid, avec extrémités en bronze coulé et garnitures de cuivre poli.

A l'une des extrémités est la porte d'entrée de la chambre à sté-

1. 100° centigrades répondent à 212 Farhenheit.

rilisation aussi en bronze coulé, et maintenue par une charnière et un écrou tournant sur un simple pivot.

Les surfaces en contact de la porte et du cylindre sont fermées hermétiquement, si bien qu'il n'est pas nécessaire d'utiliser des bourrelets intermédiaires.

Cet appareil est supporté par une table en fer léger.



Fig. 62. — Stérilisateur américain pour les pansements.

Il est construit de telle façon qu'il puisse résister à une forte pression; du reste, bien que le maximum de cette pression ne soit que de dix livres, il est muni d'une soupape de sûreté, pour assurer sa sécurité.

Le chauffage se fait soit avec un serpentin à vapeur, soit mieux au gaz. La vapeur est produite dans l'appareil, la partie inférieure du cylindre étant disposée de façon à contenir environ un gallon d'eau (4 litres 1/2), qui est vaporisée par la source de chaleur.

Quant au séchage des pansements, il est obtenu par le surchauf-

fage du cylindre qui est au-dessus du liquide, quand ce cylindre est chauffé au gaz, d'où la dessiccation de la vapeur dans la chambre à stérilisation.

Au cas où l'on se sert du serpentin à vapeur, on retire l'eau après la production de la vapeur et on fait sécher par rayonnement de la chaleur du serpentin.

Des cages en fil de laiton sont destinées à renfermer les objets à stériliser un peu volumineux comme les blouses, les draps, etc.

Les boîtes, en cuivre étamé, sont cylindriques ou rectangulaires et formées de deux parties pénétrant l'une dans l'autre et qui, placées dans la chambre du stérilisateur, ne sont pas entièrement fermées de façon à pouvoir être pénétrées par la vapeur.

Les mêmes constructeurs ont fait un appareil analogue mais vertical.

Nous terminerons cet aperçu sur l'asepsie par une courte étude de la *stérilisation de l'eau.*

L'utilité d'employer de l'eau stérilisée en chirurgie, et surtout lorsqu'on fait l'asepsie, est indiscutable, il est inutile d'y insister après ce que nous venons d'exposer.

L'un des meilleurs procédés de stérilisation de l'eau est certainement l'*ébullition*, mais encore faut-il que cette ébullition soit soutenue pendant au moins une demi-heure. C'est dire que nous ne partageons pas l'opinion de Schimmelbusch, qui pense qu'une ébullition de cinq minutes de durée suffit pour les besoins de la chirurgie et du chirurgien par conséquent.

Quand on stérilise l'eau par l'ébullition il est avantageux de pouvoir la refroidir rapidement afin de s'en servir de suite et éviter ainsi une contamination ultérieure possible. Or, dans le but d'obtenir ce refroidissement rapide, nous pouvons citer l'appareil de Fritsch.

Cet appareil (figure 63) se compose d'une chaudière A, fermée par un couvercle D. En J est le robinet par lequel le liquide chauffé peut s'écouler, W est un niveau d'eau. L'eau est portée à l'ébullition à l'aide du gaz allumé en H. Quand on veut la refroidir, après une ébullition d'au moins dix minutes, qui, selon nous, devrait durer au moins trente minutes, quand, dis-je, on veut refroidir l'eau, il suffit de faire passer dans le serpentin G, C, E, un courant d'eau froide.

Du reste dans les grandes cliniques chirurgicales, on doit avoir de vastes réservoirs d'eau stérilisée froide et chaude; mais aussi, d'après nous, cette stérilisation doit être obtenue d'abord par filtration de l'eau, puis par son ébullition prolongée.

Les *filtres*, comme les bougies de porcelaine de Chamberland, comme les bougies en kaolin de Maillé, comme les bougies ou ballons en porcelaine d'amiante de Garros [1] donnent, lorsqu'ils sont bien entretenus et *fréquemment nettoyés*, une eau déjà presque stérile, mais qui ne l'est pas absolument.

J'insiste beaucoup sur l'entretien et le nettoyage de ces filtres, car j'ai vu souvent ces filtres, non entretenus, laisser passer des conferves, qui colorent l'eau en vert et *a fortiori* les microbes.

Fig. 63. — Appareil de Fritsch.

Du reste c'est pour éviter cette stérilisation contestable que dans mon service de l'hôpital Bichat, l'eau qui sert aux opérations est tout d'abord filtrée par une bougie de Chamberland, laquelle est nettoyée et bouillie tous les deux à trois jours. Puis cette eau filtrée est soumise à l'ébullition pendant trois quarts d'heure à une heure.

Au bout de ce temps et après avoir fait de nombreuses épreuves, nous pouvons affirmer que la stérilisation de l'eau est *absolue*.

Nous renvoyons pour la description de cet appareil — qui du reste

1. F. Terrier et M. Péraire, *Petit manuel d'antisepsie et d'asepsie chirurgicales*, p. 58-62. Paris, 1893.

pourrait être singulièrement perfectionné — au petit traité d'antisepsie déjà cité [1].

On peut encore parfaitement stériliser l'eau en la portant en *vase clos* à la température de 120° et 127°.



Fig. 64. — Stérilisateur Levassort.

Le professeur Léon Tripier (de Lyon) stérilisait l'eau dont il se servait à l'aide d'une méthode fort ingénieuse : un ballon de verre ou matras de deux litres de capacité était fermé par un bouchon percé de deux tubes en verre très courts.

1. *Loc. cit.*, p. 63-65.

L'un offrait un renflement contenant de l'ouate, l'autre était muni d'un tube de caoutchouc fermé par une pince de Mohr.

Le tout était placé dans l'autoclave de Chamberland et porté pendant vingt-cinq à trente minutes à la température de 120° centigrades. On laisse ensuite refroidir et on retire le ballon.

L'écoulement de l'appareil est réglé par la pince de Mohr ou par les doigts pressant sur le caoutchouc; l'air qui remplace l'eau à mesure qu'elle s'écoule, est stérilisé en passant dans le secoud tube, muni d'un réservoir d'ouate.

Ce procédé fort ingénieux n'a qu'un grave inconvénient, c'est de ne stériliser qu'une trop petite quantité de liquide.

M. Levassort a fait construire des stérilisateurs d'eau pour l'usage chirurgical, pouvant contenir de 8 à 35 litres de liquide (fig. 64); la stérilisation se fait en soumettant l'eau à la pression de 2, 3 et 4 atmosphères (120°, 134° et 144°).

Le récipient H en cuivre rouge brasé est rempli d'eau; on ferme le couvercle mobile en bronze et les robinets E et F; on ouvre le robinet J et on allume les brûleurs à gaz A, B.

Aussitôt que la vapeur s'échappe par le robinet du couvercle J, on le ferme et la pression, comme la température, est indiquée par le manomètre annexé au couvercle de bronze. La soupape K est réglée pour une certaine pression (2, 3 ou 4 atmosphères).

On maintient pendant un quart d'heure la température donnée, puis on laisse refroidir en éteignant le brûleur. Veut-on avoir de l'eau un peu chaude (35° à 40°), on laisse allumé le brûleur A.

Pour recueillir l'eau, il faut flamber, avec une lampe à alcool ou un bec de gaz, le filtre G, les robinets E, F; puis ouvrir les 2 robinets. L'eau passe à travers le filtre G, garni d'amiante et coule limpide par le robinet E.

Notons que par le bouchon D, le tampon d'amiante se retire facilement et qu'il doit être souvent porté au rouge dans la flamme du chalumeau.

Quant au récepteur H on doit souvent le nettoyer pour enlever le dépôt dû à l'eau; du reste, pour le diminuer il faut autant que possible le remplir avec de l'eau filtrée au filtre Chamberland, ce qui d'ailleurs, on le comprend bien, n'empêche pas les dépôts calcaires.

Signalons encore l'autoclave combiné pour la stérilisation de l'eau sous pression, construit par Wiesnegg.

L'appareil étant disposé comme l'indique la figure 65, deux cas peuvent se présenter : ou bien, on a l'eau s'échappant de la canali-

sation de la ville sous pression, ou bien on a l'eau sans pression provenant d'un réservoir quelconque.

Dans l'un et l'autre cas, l'eau arrive par le robinet R et pénètre dans un cylindre B en cuivre étamé intérieurement et servant de réfrigérant.

Cette eau arrive à la partie supérieure du cylindre après avoir absorbé une grande quantité de chaleur provenant de l'eau sortant de l'autoclave, ainsi que nous allons l'indiquer tout à l'heure.

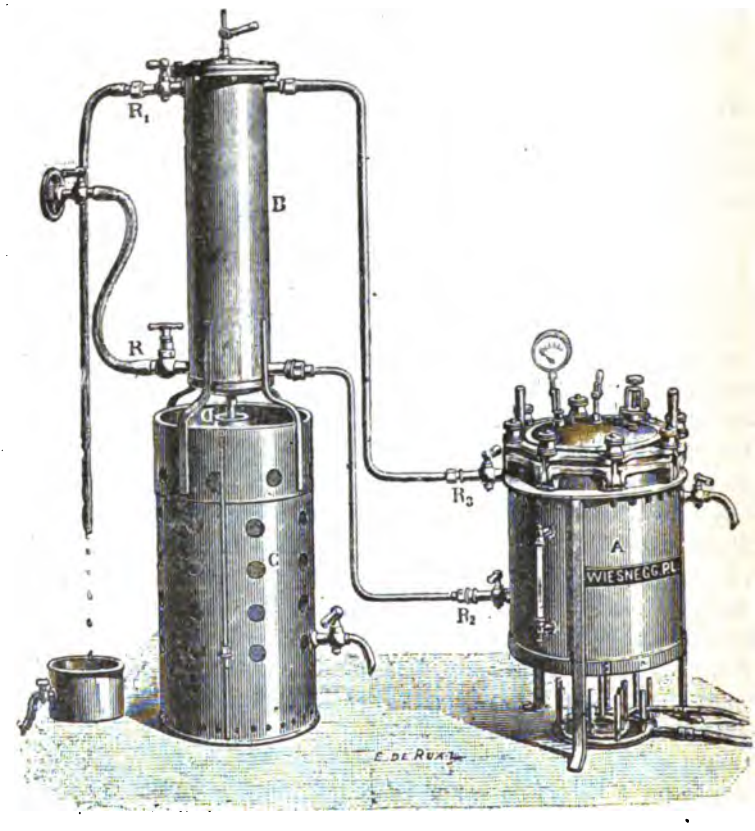

Fig. 65. — Autoclave combiné pour la stérilisation de l'eau sous pression.

Cette eau échauffée arrive donc à la partie supérieure de l'appareil à une température relativement élevée et pénètre enfin par le robinet R_3 dans l'autoclave.

Les robinets R_2 et R_3 sont reliés par un serpentin circulant au-

milieu de l'autoclave et pouvant ainsi être maintenus à la température de l'eau sous pression que celui-ci contient.

De là, l'eau sort par le robinet R_2 et pénètre dans un serpentin contenu dans le cylindre B. Ce serpentin est double et l'eau tombe au fur et à mesure de son refroidissement dans un réservoir contenu dans un cylindre C et toute communication avec l'atmosphère n'a lieu qu'au travers d'un tampon d'ouate maintenu dans l'ouverture D.

Si l'on désire avoir de l'eau tiède, il suffira d'opérer comme nous venons de le dire, en maintenant le robinet R_1 fermé. Si, au contraire, on désire obtenir immédiatement de l'eau froide ou presque froide, il sera convenable d'ouvrir légèrement le robinet R_1 de façon à éliminer une plus grande quantité de chaleur arrivant de la partie supérieure du réfrigérant.

L'appareil, une fois réglé, peut marcher d'une façon continue, il suffit d'observer le manomètre pour être bien sûr que l'eau circulant dans le tube a été complètement chauffée à la température voulue qui peut atteindre 115°, et on règle naturellement l'évacuation de l'eau qui se réduit immédiatement en vapeur par le robinet R.

Lorsqu'on n'a pas d'eau sous pression à sa disposition on retire le serpentin contenu dans l'intérieur de l'autoclave A, et on fait l'opération de la façon suivante :

On met l'eau dans l'autoclave A, et on chauffe en ayant soin de fermer les robinets R_2 et R_3 et d'éliminer l'air contenu afin que les indications du manomètre soient conformes aux indications de température.

Lorsque la température et le temps ont donné toutes garanties pour obtenir cette stérilisation, on éteint la grande couronne de gaz et on baisse la petite couronne de façon à maintenir la température sans augmentation de pression. On ouvre alors le robinet R et on fait circuler lentement l'eau stérilisée dans le réfrigérant B en ayant soin d'ouvrir les robinets R et R_1 tout en laissant le robinet R_3 fermé.

Cette opération périodique est d'une très grande simplicité et un garçon de laboratoire peut parfaitement la conduire en se rendant compte de ce qu'il fait.

Dans les nouveaux appareils on règle l'écoulement par un robinet placé en D, à la partie inférieure du réfrigérant.

Dans ces dernières années, MM. Geneste, Herscher et Rouart, ont construit un appareil du même type. Cet appareil (fig. 66) stérilise l'eau par la chaleur et sous pression comme les précédents, mais

de façon à lui enlever le moins possible de ses gaz et de ses sels, car il a pour but la stérilisation de l'eau de boisson [1].

On opère en vase clos, de 120° à 130° centigrades, sans production appréciable de vapeur, ce qui permet de ne pas modifier trop la composition de l'eau. L'eau portée à 120° est stérile après 15 minutes, et si on arrive à 130° il ne faut plus que 10 minutes.

L'appareil se compose : 1° d'une chaudière, 2° d'un échangeur, 3° d'un complément d'échangeur, et 4 d'un clarificateur.

La chaudière est disposée pour être rapidement chauffée, soit au gaz, soit à la vapeur, soit même à feu nu.

L'eau y est entretenue à un niveau constant par l'alimentation directe de l'eau de la ville, ou par un bélier donnant une alimentation automatique, ou enfin par quelqu'un des appareils alimentateurs



Fig. 66. — Appareil Geneste, Herscher et Rouart pour stériliser l'eau.

en usage. La température de l'eau de la chaudière oscille entre 120° et 130° centigrades, ce qui s'obtient sans production sensible de vapeur, car on opère sous pression et en vase clos. De là deux avantages importants :

1° L'absence de vaporisation, ce qui empêche, comme nous l'avons déjà dit, une modification sensible de la composition de l'eau;

2° L'économie de l'opération, puisqu'il n'y a pas à fournir la chaleur latente de vaporisation de l'eau.

L'appareil peut être rendu automatique à l'aide du régulateur de température, ne laissant sortir l'eau que lorsqu'elle a été portée à la température voulue.

L'eau stérilisée se rend ensuite dans l'échangeur, appareil composé d'un serpentin où circule l'eau chaude stérilisée, de bas en haut

1. G. Pouchet, *Ann. d'hyg. pub.*, etc., avril 1891, p. 305.

par exemple, et d'une enveloppe étanche dans laquelle est ce serpentin et où circule en sens inverse l'eau froide à traiter avant d'être refoulée dans la chaudière. Ici encore, économie de combustible, car l'eau stérilisée chaude se refroidit en échauffant l'eau à stériliser qui arrive aux environs de 100°, c'est-à-dire à un point voisin de l'ébullition, avant de pénétrer dans la chaudière.

A la suite du serpentin d'échangeur l'eau stérilisée, refroidie déjà, parcourt un 2e serpentin, plongé dans un réservoir ouvert à sa partie supérieure. C'est le complément d'échangeur qui refroidit l'eau stérilisée pour qu'elle puisse être apte à l'alimentation. Il n'est pas absolument nécessaire, quand on peut accepter de l'eau stérilisée tiède.

Enfin, après ces divers organes de refroidissement, l'eau stérilisée traverse un clarificateur où elle dépose toutes ses substances en suspension. Du reste il est bon de munir le stérilisateur d'un autre clarificateur rudimentaire retenant les grosses impuretés de l'eau pouvant engorger les organes de la machine.

Avant de s'en servir, l'appareil doit être préalablement stérilisé : il suffit de faire arriver directement de la chaudière l'eau stérilisée; n'étant plus refroidie dans l'échangeur, elle traverse les serpentins et le clarificateur de sortie à 120° et 130° et par conséquent les stérilise.

Cet appareil, fixe ou mobile, de dimension très variable, peut s'appliquer au service des hôpitaux, des casernes, voire même des troupes en campagne, car alors on l'installe sur roues.

La sécurité pour obtenir de l'eau toujours stérilisée est complétée par le jeu de deux robinets correspondant à des tubes plongeant dans la chaudière à des hauteurs inégales et laissant toujours, lorsque l'appareil ne fonctionne pas, une solution de continuité entre l'eau à stériliser et l'eau déjà stérilisée. De plus, le robinet de sortie a une ouverture telle qu'à la pression de 2 kilos, la quantité maxima d'eau qu'il peut débiter, est celle correspondant au temps que l'eau doit séjourner dans l'appareil pour une stérilisation complète.

Les appareils destinés à l'usage des hôpitaux sont fondés sur les mêmes principes que les appareils ordinaires; ils possèdent serpentin de chauffage, chaudière, alimentateur, tel que bélier, etc., régulateur de chauffage, clarificateur faisant partie de la chaudière et échangeur. Ce dernier organe est conçu de manière à pouvoir fournir d'un seul coup une certaine quantité d'eau stérilisée chaude à 80° environ, et il lui a été adjoint un réservoir où peut s'accumuler une provision d'eau stérilisée froide, de manière à satisfaire aux diverses nécessités hospitalières (G. Pouchet).

Les mêmes constructeurs ont inventé un autre appareil pour stériliser l'eau sous pression, appareil qui n'est autre qu'une véritable marmite de Papin et qui est représenté fig. 67.

Il suffit de remplir cet appareil d'eau et de la placer sur un foyer quelconque durant le temps nécessaire à la stérilisation, soit 30 minutes environ. Un manomètre annexé à l'appareil indique le point précis où doit s'arrêter le chauffage. On n'a plus alors qu'à laisser refroidir l'eau stérilisée et à la transvaser, en la faisant passer par le clarificateur, dans des bouteilles préalablement lavées elles-mêmes à l'eau stérilisée.

Le fonctionnement de l'appareil est fort simple : 1° on enlève le bouchon A; 2° on verse l'eau jusqu'à ce qu'elle déborde par l'ouverture sur laquelle se place le bouchon; 3° visser ce bouchon A,



Fig. 67. — Stérilisateur d'eau.

bien solidement; 4° s'assurer de la fermeture du robinet C; 5° placer l'appareil sur le feu jusqu'à ce que l'aiguille du manomètre ait atteint le trait marqué en rouge sur le cadran; 6° alors on laisse refroidir.

Ce refroidissement obtenu, on retourne l'appareil de façon à ce qu'il occupe la position ci-contre (fig. 68).

Par le robinet C, on laisse écouler l'eau stérilisée en la faisant passer par le clarificateur F; pour obtenir cet écoulement de l'eau il faut dévisser un peu le bouchon A, ce qui permet à l'air de rentrer dans l'appareil. Ajoutons que le clarificateur F se compose de lamelles de toile métallique entre lesquelles on place soit du silex, soit du sable fin. Ce clarificateur doit être stérilisé par immersion dans l'eau bouillante pendant vingt ou vingt-cinq minutes.

Cet appareil, d'un petit volume, donne une trop petite quantité d'eau stérilisée, aussi est-il assez peu employé aujourd'hui.

Pendant un certain nombre d'années les chirurgiens utilisèrent l'*eau distillée* pour faire les opérations abdominales; pour notre compte, nous avons adopté cette manière de faire pendant quelque temps; malheureusement l'eau distillée n'est pas fatalement stérilisée, et cette stérilisation ne peut s'obtenir qu'à l'aide d'appareils spéciaux, parmi lesquels nous signalerons en première ligne celui de Sorel employé depuis longtemps déjà au dispensaire Isaac Péreire de Levallois-Perret près Paris [1]. Son principe est le suivant :

Fig. 68 — Même stérilisateur retourné.

Vaporisation de l'eau à 100° centigrades dans une chaudière comparable à celle d'un alambic; surchauffage de la vapeur ainsi produite et passant dans un tube porté à 180 à 200°; condensation de l'eau dans un serpentin, et récolte de cette eau dans un récipient, stérilisé une fois pour toutes, à l'aide du lavage et du flambage, ou bien avec l'acide sulfurique. On conçoit qu'en portant la vapeur à 180 ou 200° toutes les spores sont détruites, et l'eau de condensation est parfaitement stérilisée, à la condition bien entendu que le serpentin du réfrigérant G ait été lui-même stérilisé par un courant de vapeur à 200°, ce qui est facile à obtenir si, mettant l'appareil en fonction, on ne fait pas arriver l'eau froide dans le réfrigérant.

1. Quénu, *Présentation à la Soc. de chirurgie de Paris*, 11 février 1891.

Cette stérilisation obtenue, voici comment on fait marcher l'appareil : on alimente d'eau le réfrigérant, cette eau pénétrant dans l'entonnoir plongeant passe dans ce réfrigérant G, et son trop-plein ayant un débit régulier.

L'alambic est alors chauffé pendant quelques minutes, et dès que la vapeur va se dégager par les tubes (coupe A, B) de la tête C, recouverte par la garniture D, allumer le brûleur F et le régler de façon qu'il surchauffe la vapeur et la stérilise à une température d'au moins 200 degrés indiquée par le thermomètre E. La vapeur surchauffée se condense plus loin dans le réfrigérant G, réuni au réservoir H qui reçoit ainsi l'eau distillée et stérilisée. Ce réservoir est



Fig. 69. — Alambic stérilisateur de Sorel.

muni d'un tube central L, terminé par une ampoule portant un tampon d'ouate, destiné à filtrer l'air qui sort ou entre dans le réservoir; il porte en outre un niveau d'eau I, et un robinet M qu'il faut avoir soin de flamber toutes les fois qu'on doit y laisser couler l'eau.

Dans le but d'avoir l'eau à une température constante, on allume le bec de Bunsen K et on règle le régulateur J. Ce même bec de Bunsen sert à flamber le robinet M.

Il est évident que l'appareil Sorel que nons venons de décrire donne de l'eau stérilisée et distillée, c'est-à-dire qu'il remplit absolument le but qu'on se propose d'atteindre dans l'emploi de l'asepsie en chirurgie.

Toutefois, comme d'ailleurs les appareils précédents, il est complexe et coûteux, ce qui certes peut être un grave inconvénient dans bien des circonstances.

Notre façon de faire à l'hôpital Bichat est, nous l'avons déjà dit, bien plus simple et plus facile à installer à peu de frais.

Il suffit d'avoir à sa disposition une ou plusieurs bougies Chamberland qui, bien surveillées et nettoyées, filtrent l'eau. Cette eau se déverse dans un réservoir en verre, dont le trop-plein passe dans un récipient métallique, sorte de chaudière, avec niveau d'eau latéral et tuyau d'échappement pour la vapeur d'eau.

L'eau filtrée réunie dans ce réservoir est alors soumise à une ébullition de 1/2 heure à 1 heure; or, au bout de ce temps, nous avons toujours constaté la stérilisation complète de cette eau.

Pour obtenir cette ébullition prolongée il suffit de placer dans la chaudière une batterie de tuyaux percés de trous par où peut s'échapper le gaz qu'on allume à l'aide d'un brûleur.

La chaudière est munie à sa partie inférieure d'un robinet qui débite l'eau stérilisée et qu'on peut stériliser à l'aide du flambage avant de s'en servir.

Nous terminerons ici cet aperçu sur l'asepsie en chirurgie et sur les nombreux appareils utilisés pour l'obtenir.

Nous ferons remarquer que la plupart de ces appareils peuvent être fort simplifiés et que leur emploi en devient d'autant plus facile.

Dans notre service de l'hôpital Bichat, par exemple, nous utilisons l'étuve à air chaud de Poupinel pour la stérilisation des appareils de pansement et pour celle des instruments.

Les compresses, les tampons-éponges, les fils à ligatures, les crins de Florence sont stérilisés à l'autoclave.

Quant à l'eau stérilisée, elle nous est fournie par une simple bougie Chamberland, dont l'eau filtrée subit une ébullition de trois quarts d'heure à une heure. Rappelons que notre filtre Chamberland est nettoyé tous les deux ou trois jours et que la bougie en porcelaine est plongée après nettoyage à la brosse dans de l'eau bouillante. Ceci dit pour bien noter que le *modus faciendi* adopté par l'Administration de l'Assistance publique de Paris, c'est-à-dire le nettoyage des bougies avec une brosse et cela tous les quinze jours, n'est ni acceptable, ni surtout suivi dans mon service de chirurgie.

Lorsque l'on utilise du catgut, nous préférons beaucoup l'emploi de celui qui est préparé par le procédé du Dr Répin, procédé que avons longuement décrit.

REVUE DES SOCIÉTÉS SAVANTES

SOCIÉTÉ DE CHIRURGIE

28 Novembre-19 Décembre 1894.

Traitement des polypes naso-pharyngiens (suite de la discussion).

M. Nélaton constate que le malade opéré par M. Quénu a eu une récidive, et à cela rien d'étonnant, puisque ce point a déjà été établi par les premiers chirurgiens qui se sont occupés des polypes naso-pharyngiens. Dans ces conditions il ne voit pas l'avantage qu'il y a à faire une réparation immédiate, puisqu'on est conduit ultérieurement à faire une nouvelle opération. Chez un malade qu'il a opéré par la voie palatine, M. Nélaton a vu survenir une récidive; mais comme il avait laissé la brèche ouverte, il n'a pas eu de nouvelle opération à faire et a pu guérir son malade par des injections interstitielles répétées de chlorure de zinc.

M. Quénu croit nécessaire de distinguer deux espèces de polypes naso-pharyngiens : les bénins et les malins. Pour les premiers toutes les méthodes sont bonnes et donnent des succès. Mais pour les seconds, qui sont le plus souvent des sarcomes, il serait dangereux d'avoir recours à la cure lente. Dans le cas du malade, qu'il a présenté, il s'agissait d'un myxo-sarcome, et l'emploi du chlorure de zinc lui eût paru dangereux. — Quand on a affaire à des polypes bénins, la voie palatine est parfaite, et comme ces tumeurs ont peu de chances de récidiver, on peut faire la réunion immédiate. Mais quand il s'agit de polypes malins, la voie palatine est insuffisante, la voie maxillaire seule peut donner un jour suffisant pour faire une ablation large de la tumeur, comme il convient. — En ce qui concerne la récidive, peu importe que la brèche ait été laissée ouverte ou non, puisqu'il sera toujours facile de la surveiller par l'examen du pharynx.

M. Kirmisson ne pense pas que l'histologie puisse fournir des données certaines sur la marche d'une tumeur. Un polype, présentement fibreux de par l'histologie, peut évoluer ultérieurement comme un sarcome. La prudence exige donc que, quel que soit le résultat de l'examen histologique, le chirurgien laisse une brèche ouverte, qui lui permette de

surveiller attentivement la récidive, et de la soumettre, dès qu'elle s'est produite, au traitement approprié.

M. TUFFIER fait observer qu'en présentant son malade, il ne songeait nullement à soulever une discussion sur le meilleur traitement des polypes naso-pharyngiens, mais seulement à montrer les avantages de l'autoplastie immédiate au point de vue de la forme.

M. LUCAS-CHAMPIONNIÈRE ne voit aucun inconvénient à pratiquer *une* autoplastie immédiate, puisqu'il nous est toujours loisible de refendre le voile du palais, dès que l'on constate la récidive.

M. VERNEUIL constate tout d'abord que les polypes naso-pharyngiens, qui semblaient avoir disparu de la chirurgie, semblent se multiplier de nouveau dans ces derniers temps. Aussi la discussion actuelle est-elle très opportune.

Il y a toujours conflit entre les procédés de cure rapide et la méthode lente. M. Verneuil se range sans hésiter parmi les partisans de cette dernière, qui trouve son application dans 95 pour 100 des cas. — Si l'anatomie pathologique montre qu'il y a deux variétés, la variété sarcomateuse et le fibrome vrai, il n'en est pas moins vrai que ce dernier est de beaucoup le plus fréquent. Cependant il ne faut pas oublier que le fibrome, s'il est tourmenté, si on le laisse récidiver plusieurs fois, peut devenir sarcomateux. Aussi faut-il admettre deux sous-variétés : le fibrome qui reste bénin, et celui qui devient sarcomateux.

Jusqu'en 1870, M. Verneuil avait combattu les procédés dits parcimonieux, tels que les interventions par la voie palatine, et avait soutenu les interventions par la voie maxillaire. A cette époque il perdit un malade sur la table d'opération par hémorragie. Faisant alors l'inventaire des cas semblables, il découvrit que cette catastrophe n'était pas rare pendant les opérations de ce genre. Aussi a-t-il changé d'avis.

Au point de vue des procédés à employer, il faut se baser sur trois caractères : l'efficacité, la simplicité et la bénignité. La méthode en un seul temps donne des récidives presque constantes et ne l'emporte pas à ce point de vue sur les méthodes lentes. Au point de vue de la simplicité il n'y a pas de comparaison à établir, et M. Verneuil insiste plus particulièrement sur la simplicité de la voie nasale, qui est fort simple et donne d'excellents résultats, surtout si l'on abandonne le couteau, dès qu'on arrive sur le polype, pour le remplacer par l'écraseur ou le couteau du thermocautère chauffé au rouge sombre. — Enfin au point de vue de la bénignité la comparaison est également toute en faveur des méthodes lentes.

En résumé les procédés de lenteur doivent occuper le premier rang; on doit abandonner l'usage des instruments tranchants, et il faut laisser la voie ouverte pour surveiller les récidives. Enfin, plus le polype est volumineux, plus l'opération est grave, et plus celle-ci doit être parcimonieue.

M. Picqué a eu l'occasion d'observer quatre polypes naso-pharyngiens, qui ont tous été opérés par la voie palatine, sans réunion immédiate. Chez le premier la réparation s'était faite spontanément au bout de six mois. Dans les trois autres l'hémorragie fut abondante, et le tamponnement qu'elle nécessita, eût rendu toute réunion immédiate impossible. Chez l'un de ces malades, il y eut, au bout de six jours, une hémorragie secondaire qui nécessita un nouveau tamponnement. Le pédicule avait été complètement enlevé et M. Picqué ne s'explique pas cette hémorragie. Le dernier des malades opérés par M. Picqué, vit les hémorragies se reproduire au bout d'un mois, et l'examen permit de constater la récidive. Sous l'influence des attouchements au chlorure de zinc et avec le galvanocautère, les hémorragies disparurent, et la tumeur également. Cette observation montre toute l'utilité qu'il y a à laisser la brèche ouverte.

En ce qui concerne la voie à suivre, il ne faut pas rapprocher le polype fibreux du sarcome, qui est cliniquement tout différent. Les premiers ne réclament la voie maxillaire que dans les cas où le polype a envahi le sinus maxillaire lui-même.

M. Berger a vu les opérations parcimonieuses appliquées par ses maîtres. Denonvilliers et Nélaton, après la fente du voile du palais, avaient recours à l'électrolyse; Gosselin, par la même voie, faisait des cautérisations avec des flèches de chlorure de zinc: plus tard Trélat employait de même la cautérisation ignée. Ces procédés, auxquels M. Berger a eu lui-même recours, donnent de très bons résultats. Seulement il a toujours été frappé par la longue durée que nécessite la guérison et de l'affaiblissement général qui en résulte pour les malades. Aussi pense-t-il que quand on a affaire à un gros polype, quand on peut avec sécurité avoir recours à l'exérèse immédiate, il faut sans hésiter pratiquer cette dernière.

En ce qui concerne la voie à suivre, M. Berger pense que la voie palatine est préférable aux autres. Elle n'est pas, il est vrai, dépourvue d'intérêt dramatique; mais grâce à la position de Rose, le sang ne pénètre pas dans les voies aériennes. L'hémorragie est arrêtée rapidement par la compression, à la condition cependant qu'on s'adresse directement au pédicule de la tumeur et qu'on enlève cette dernière très complètement en la poursuivant dans tous ses prolongements.

Après l'opération il est de toute nécessité de faire un tamponnement, et M. Berger se demande ce que seraient devenus les malades qu'il a opérés, s'il avait fait une réunion immédiate. Cette brèche, laissée après l'opération, est nécessaire aussi pour surveiller les récidives, car les fibromes bénins récidivent souvent sous forme de fibromes jeunes, ce qui leur donne une apparence sarcomateuse.

M. Quénu répond aux objections qui ont été faites. En ce qui concerne la nature des polypes naso-pharyngiens, laquelle prime tout au

point de vue du traitement, les vrais polypes sont des fibromes télangiectasiques, de véritables angiomes. Ces tumeurs donnent beaucoup de sang et, quand elles ont l'air de récidiver, il ne s'agit pas de récidive vraie, mais d'ablations incomplètes. Celles-là, on peut les cautériser sans crainte. Pour les sarcomes il n'est pas de même.

Pour le choix de la méthode, M. Quénu se rallie à l'opinion de M. Berger, de même que pour le choix de la voie, puisque M. Berger admet la voie maxillaire pour les polypes sarcomateux.

Quant à la restauration immédiate, MM. Picqué et Berger ont ajouté comme objection la difficulté de faire un tamponnement pour arrêter l'hémorragie. M. Quénu pense qu'au contraire, en donnant un point d'appui, la réfection du voile du palais facilite la compression par le tamponnement. D'autre part, en laissant la brèche ouverte trop longtemps, on risque de laisser se produire des déformations du palais, qui feront qu'ultérieurement, même après la restauration, le malade continuera à avoir une phonation défectueuse.

M. Larger (de Maisons-Laffite). *Tétanos céphalique consécutif à une plaie du doigt. Amputation dix-huit heures après l'apparition du trismus. Mort.* — Le 14 septembre un cantonnier de soixante ans, en grattant la terre, s'introduit une écharde sous l'ongle de l'annulaire gauche. Il en résulte une tourniole qui est ouverte, et le malade se fait lui-même des pansements au sublimé. Le 18 au soir, il éprouve une gêne dans la mâchoire; le lendemain matin le trismus est complet, et dans la journée apparaissent des crises de convulsions avec tous les caractères du tétanos céphalique. M. Larger pratique aussitôt l'amputation du doigt. Le lendemain de l'opération il semble qu'il y ait une légère amélioration; les crises sont moins intenses et moins nombreuses. Mais le 21, elles reprennent avec une intensité nouvelle et le blessé meurt de syncope au milieu d'une crise.

M. Ferraton. *Hernie inguinale congénitale étranglée. Tentatives de réduction. Réduction apparente. Persistance des accidents. Cure radicale. Pincement latéral. Ecchymoses intestinales. Guérison.*

M. Tuffier. *Hématonéphrose intermittente par épithélioma du bassinet.*

Un vieillard de soixante-cinq ans entre à l'hôpital Beaujon, en juillet 1894, pour des hématuries persistantes, dont le début brusque remontait à trois mois. Environ un mois avant son entrée à l'hôpital il avait ressenti une douleur dans le flanc droit, et depuis lors il avait remarqué une alternance absolument nette entre cette douleur et les hématuries. A la palpation de la région rénale droite, on sentait une tumeur manifeste occupant en grande partie l'espace compris entre les fausses côtes et la crête iliaque. Cette tumeur subissait des variations de volume, et paraissait augmenter sous l'influence du repos. M. Tuffier,

porte le diagnostic de tumeur du rein et pratique la néphrectomie lombaire.

Après avoir isolé le rein, il fit une incision sur le bord convexe; aussitôt un flot de sang apparut faisant croire à l'ouverture d'un vaisseau volumineux. Mais dès que la poche rénale fut vidée, l'hémorragie cessa. Explorant alors le bassinet, M. Tuffier put sentir une nodosité épithéliomateuse, occupant la cavité du bassinet et formant bouchon. Il en était résulté probablement au début une hydronéphrose qui s'était transformée en hématonéphrose par le fait des hémorragies successives. Les suites opératoires furent simples. Le malade sortit de l'hôpital guéri en apparence. Il devait revenir un mois plus tard pour succomber à une broncho-pneumonie.

M. Bazy a déjà publié une observation de tumeur du rein, dans laquelle il a constaté l'existence d'une hématonéphrose. Ce malade n'avait d'hématuries qu'à l'occasion d'un effort. Aussi avait-on porté le diagnostic de calcul rénal. Un peu après une grande fatigue, on constata très nettement une augmentation de volume du rein; le lendemain le malade rendit une assez grande quantité de sang dans ses urines et la tumeur rénale disparut. M. Bazy pratiqua la néphrectomie et trouva un épithélioma de l'extrémité supérieure du rein.

M. Reclus. *Hydronéphrose bilatérale intermittente.*

M. Reclus rapporte l'observation du malade dont il a montré les pièces. Il s'agit d'un homme de trente-deux ans, entré à l'hôpital pour une volumineuse tumeur de l'abdomen, formant deux saillies très nettes : l'une, située à gauche, refoulant le diaphragme en haut et descendant dans la fosse iliaque du côté correspondant; l'autre, située à droite, occupant également la fosse iliaque et atteignant en haut la région hépatique. Ces deux tumeurs, nettement fluctuantes, se trouvaient séparées sur la ligne médiane par une zone sonore, due à l'interposition des anses intestinales, mais la fluctuation se transmettait parfaitement de l'une à l'autre.

C'est en 1885, alors que le malade était soldat, qu'il ressentit les premiers symptômes de son affection. A chaque fois qu'il se baissait, il ressentait une vive douleur dans la région lombaire; puis apparurent les deux saillies abdominales en question, mais qui à cette époque étaient loin de présenter leurs dimensions actuelles. Une ponction, faite alors, donna issue à trois litres d'un liquide brunâtre, et, à partir de ce moment, à plusieurs reprises, le malade vit apparaître au dehors un liquide semblable à celui qu'avait donné la ponction. Jusqu'en 1889, il n'y eut ensuite rien de particulier. A cette époque la tumeur prit à nouveau un volume considérable, si bien qu'un médecin crut devoir faire une nouvelle ponction et retira 10 litres d'urine. Mais à partir de cette époque, l'hydronéphrose sembla devenir fermée; il n'y eut plus d'émission d'urines abondantes. La tumeur devint assez gênante pour

nécessiter une ponction tous les deux mois. L'une d'elles paraît avoir été particulièrement grave, puisqu'elle donna issue à du sang. Dans une autre ponction faite en 1890, il y eut vraisemblablement infection, car elle fut suivie de phénomènes péritonitiques, et le liquide devint purulent.

Ce malade vint à Paris et entra dans le service de M. Reclus, qui se décida à l'opérer. On ne pouvait songer à la néphrectomie lombaire à cause des dimensions de la tumeur. D'autre part la voie transpéritonéale avait l'avantage de permettre l'exploration de l'autre rein. Quand la voie fut ouverte, M. Reclus fut aussitôt arrêté par l'énorme diverticule qui, partant de la tumeur du côté gauche, s'étendait dans le flanc droit. Il lui fut néanmoins assez facile d'énucléer la tumeur en totalité et de tamponner la cavité, ainsi produite, avec de la gaze au salol. Les suites opératoires parurent d'abord favorables. Mais à partir du quatrième jour les urines diminuèrent rapidement de quantité; le soir du huitième jour la vessie était complètement vide, et le lendemain le malade succombait.

A l'autopsie, on trouva le rein gauche remplacé par une poche flottante à parois foliacées, formant une sorte de bissac, dont les cavités étaient unies l'une à l'autre par un goulot qui correspondait au hile. Le bassinet et l'urétère étaient normaux; il n'y avait ni bride, ni coudure, ni valvule. Le rein droit était un peu plus volumineux que normalement, à surface lisse, sans bosselures. Sur la coupe on trouve deux diverticules unis par un goulot rétréci. Le bassinet était sain; mais l'urétère présentait, à 4 centimètres au-dessous du bassinet, une première torsion d'un demi-tour de spire, puis une dilatation piriforme, enfin à 3 ou 4 centimètres de la vessie un double tour de spire. Le tout était fixé par une bride qui partant de la première torsion s'étendait jusqu'à la seconde.

Il est à remarquer que ces lésions existaient du côté où l'hydronéphrose était restée ouverte, tandis que de l'autre côté il fut impossible de trouver une cause quelconque qui pût expliquer l'hydronéphrose.

M. WALTHER. *Luxation du coude en arrière. Irréductibilité primitive. Arthrotomie. Guérison.*

Rapport de M. NÉLATON.

Il s'agit d'un homme de trente ans qui, en tombant, se luxe le coude en arrière. Un médecin appelé essaie de réduire sans y parvenir. On amène le malade à l'hôpital où M. Walther, ne réussissant pas davantage dans de nouvelles tentatives de réduction, propose l'arthrotomie immédiate, si des essais de réduction sous chloroforme ne réduisent pas la luxation. Dès que le malade est endormi, on fait de vigoureuses tractions, sans pouvoir réussir : mais on perçoit nettement que l'obstacle est constitué par quelque chose d'interposé entre les os de l'avant-bras et l'humérus. M. Walther pratique alors une incision externe, vide la cavité articulaire des caillots qu'elle contient et constate qu'entre

le trochlée et le cubitus il y a des masses musculaires, et qu'en outre l'apophyse coronoïde est arrachée; une mince lame cartilagineuse, restée adhérente, est interposée entre la cavité sigmoïde et la trochlée. Il enlève toutes ces parties; aussitôt les os se réduisent facilement. Le malade guérit sans incident.

Le rapporteur applaudit à cette intervention, mais ne partage pas l'avis de l'auteur sur la cause de l'irréductibilité. Ce dernier l'attribue à la lame cartilagineuse restée adhérente et flottante. M. Nélaton ne croit pas cette lame assez résistante pour empêcher la réduction; d'autre part, la luxation une fois réduite, elle est incapable de la reproduire. Une des raisons, qui doit engager à faire d'emblée l'arthrotomie, suivant M. Walther, c'est que, si la luxation avait été réduite, la lame cartilagineuse aurait fait corps étranger. M. Nélaton ne croit pas qu'elle eût fait grand mal.

Dans les différents moyens de réduction, M. Nélaton pense qu'il ne faut pas oublier un procédé, recommandé jadis par M. Théophile Anger et qui consiste dans la traction élastique. Les luxations qui résistent à tous les autres procédés de traction cèdent souvent à celle-ci.

M. Nicot. 1° *Ligature de l'artère iliaque externe.*

2° *Traitement des abcès du foie compliqués d'ascite.*

Rapport de M. Chauvel.

I. Un enfant arabe est blessé à la cuisse par un couteau de poche. Il en résulte immédiatement une hémorragie en jet, qui s'arrête et se reproduit six jours après. On l'amène à l'hôpital, où on place un bandange compressif qu'on laisse en place huit jours. Quand on l'enlève, le caillot est projeté, et l'hémorragie se reproduit. M. Nicot décide alors de faire la ligature de l'iliaque externe, qu'il pratique, sans chloroforme, avec l'aide de la cocaïne. Guérison par seconde intention. Au treizième jour, hémorragie secondaire, qu'on arrête par la compression directe. Au bout de quelques jours gangrène du pied qui se limite, et l'enfant guérit.

Le rapporteur pense qu'il eût été préférable d'aller directement à la recherche des deux bouts de l'artère sectionnée, pour les lier séparément.

II. Dans la seconde observation, il s'agit d'un abcès du foie, constaté par une ponction, et que M. Nicot traite par la méthode de Little. Après l'incision du péritoine, il s'écoula un abondant liquide citrin, qui avait séjourné dans la cavité abdominale. Les adhérences se formèrent néanmoins, et au bout de quelques jours on fit l'incision large de l'abcès. Guérison complète.

M. Mignon. *Abcès cérébral d'origine otitique.* (Voir *Revue de Chirurgie*, numéro de novembre 1894, p. 970.)

Rapport de M. Picqué.

A propos de l'observation communiquée par M. Mignon, le rappor-

teur, M. Picqué, discute le diagnostic et le traitement des abcès intra-craniens d'origine otitique.

Quand, au cours d'une otite moyenne, surviennent des accidents précis, caractéristiques, comme dans le cas de M. Mignon, le diagnostic s'impose en quelque sorte. Mais il est loin d'en être ainsi dans la majorité des cas. Très souvent il n'y a aucun symptôme fonctionnel, aucun signe précis qui permette d'affirmer qu'on a affaire à un abcès intra-cérébral plutôt qu'à une phlébite des sinus ou une méningite. Il faut ajouter d'ailleurs que ces complications peuvent coexister. Dans ces conditions la conduite du chirurgien peut prêter à quelques hésitations. M. Picqué s'en tient, à ce sujet, aux conclusions du mémoire qu'il a publié sur cette question avec M. Février, et dans lequel il conseille, s'il y a des phénomènes de localisation précise de l'abcès cérébral, de porter la trépanation directement sur ce point, après avoir trépané l'apophyse mastoïde. Si au contraire toute donnée de localisation fait défaut, M. Picqué conseille, après avoir fait la trépanation de l'apophyse mastoïde dans le quadrant antéro-supérieur, de prolonger cette incision et de poursuivre dans la profondeur. On arrivera ainsi, comme M. Picqué l'a fait dans un cas, à mettre à jour des abcès péri-pétreux qui échappent à toute investigation qui ne suivrait pas cette voie.

M. Berger n'hésite pas à adopter les conclusions actuelles de M. Picqué qui lui paraissent moins radicales que les premières. Dans celles-ci il préconisait d'emblée une double ouverture du crâne; actuellement il fait d'abord la trépanation de l'apophyse mastoïde, puis attend les événements. C'est qu'en effet, s'il n'y a pas de symptôme de localisation, il est impossible de dire si l'on a affaire à un abcès du cerveau, à une phlébite des sinus ou à une méningite, et, alors même qu'il s'agit d'un abcès, il est souvent impossible de dire où il siège. Dans une autopsie, qu'il a eu occasion de faire, M. Berger a trouvé un abcès d'origine otitique dans la protubérance et autour des pédoncules cérébraux. Dans ces conditions, s'il y a incertitude, quand la trépanation de l'apophyse mastoïde est pratiquée, et si les lésions ne conduisent pas directement plus loin, il vaut mieux attendre.

Au sujet de l'encéphalocèle consécutive qui s'est produite dans le cas de M. Mignon, M. Berger signale deux cas d'encéphalocèle qu'il a observées à la suite de fracture du crâne. Cette complication s'était produite quinze jours après l'accident, et la tumeur avait pris un développement très considérable. M. Berger n'eut pas à intervenir. Peu à peu l'encéphalocèle se réduisit et participa elle-même à la réparation de la brèche cranienne.

M. Routier a eu à traiter une femme de vingt-six ans atteinte d'otite moyenne suppurée et présentant depuis dix jours des douleurs de tête très fortes. Il pratiqua la trépanation de l'apophyse mastoïde dans le point aujourd'hui classique, évacua un gros abcès et fit un nettoyage

soigneux. Tout alla bien pendant les premiers trois jours qui suivirent l'opération. Au quatrième jour la température monta à 40° et resta au-dessus de ce degré, sans que la malade présentât de symptôme précis; elle avait seulement un certain degré d'hébétude. Pensant à la possibilité d'un abcès intra-cranien, M. Routier fit au-dessus du conduit auditif externe une seconde trépanation, pénétra sous la dure-mère sans trouver du pus, et ponctionna le cerveau avec une sonde cannelée sans rien découvrir. Le jour même la température baisse; la malade conserve encore pendant deux jours son air hébété, puis se rétablit. En défaisant le pansement au quatrième jour, on le trouve inondé d'une quantité énorme de pus, provenant vraisemblablement d'un point du crâne qui avait échappé à l'exploration de M. Routier.

M. Schwartz a fait un certain nombre d'interventions pour otite moyenne compliquée, et ne s'est jamais repenti d'avoir limité cette intervention à une trépanation de l'apophyse mastoïde. Il n'a éprouvé d'hésitation que dans le cas suivant : Un homme, trépané pour une suppuration de l'apophyse mastoïde, alla bien pendant trois jours, puis la température monta subitement au-dessus de 40°, en même temps que survenait une douleur atroce dans la région lombaire. M. Schwartz pensa à la possibilité d'un abcès intra-cranien, mais ne trouvant aucun symptôme de localisation, il resta très hésitant et s'abstint. Le malade succombe au bout de quinze jours, et à l'autopsie on trouve une méningo-myélite généralisée dont le point de départ était manifestement à l'extrémité inférieure du cylindre médullaire. Il s'agit donc d'une forme insolite d'infection à distance au cours d'une otite moyenne suppurée.

M. Lucas-Championnière fait observer que les symptômes sont souvent très complexes, même quand il s'agit d'une simple suppuration de la mastoïde. Aussi est-il prudent de commencer par une simple trépanation mastoïdienne et d'attendre les événements.

M. Tuffier présente deux femmes qu'il a *opérées de hernie crurale par voie inguinale* suivant le procédé de Ruggi.

M. Reclus présente les pièces d'une *hydronéphrose intermittente* traitée par la néphrectomie transpéritonéale.

M. Poirier présente un malade atteint de *pied bot équin pur* jusqu'à l'âge de dix-huit ans. A cette époque les pieds se luxèrent des deux côtés. Il fit l'ablation des deux astragales, sectionna les deux tendons d'Achille et les extenseurs du gros orteil. Actuellement l'opéré marche sans fatigue.

M. Berger présente un homme atteint de *double genu valgum* très accentué, et traité par l'ostéotomie.

M. MICHAUX montre des pièces relatives à une *plaie du crâne par balle de revolver*. Celle-ci, après avoir perforé le temporal, est venue se loger sous la dure-mère, où elle est restée. On ne fit pas la trépanation, et le malade succomba à des accidents méningitiques.

M. SEGOND présente un homme de soixante-huit ans, atteint de *cancer de l'extrémité inférieure de l'œsophage* et à qui il a fait une *gastrostomie* par le procédé classique. Il n'y a pas d'issue de suc gastrique grâce à la précaution qui a été prise de faire l'incision extrêmement petite et sur la petite courbure de l'estomac.

M. QUÉNU présente des pièces relatives à une *gastro-entérostomie faite avec le bouton de Murphy*.

M. ROUTIER présente des pièces de *kyste hématique de la capsule surrénale*.

M. SCHWARTZ présente un homme de trente-trois ans chez qui il a pratiqué il y a huit mois la résection typique de l'extrémité inférieure du fémur pour un *ostéo-sarcome du condyle interne*.

M. CHAPUT présente une femme chez laquelle il a fait une *réparation du nez avec prothèse immédiate*.

M. MONNIÉ présente un enfant à qui il a fait une *gastrostomie* pour rétrécissement cicatriciel de l'œsophage.

M. PICQUÉ présente une femme opérée de *néphrotomie*, puis de *néphrectomie secondaire* pour tuberculose rénale.

M. BROCA présente des pièces de *fibro-sarcome de la gaine du péroné latéral* à la plante du pied.

M. POZZI présente un *épithélioma primitif de l'extrémité supérieure du vagin* enlevé par une périnéotomie transversale.

REBLAUB.

ACADÉMIE DES SCIENCES

5 novembre — 2 décembre 1894.

BRAULT. — *Sur la présence et le mode de répartition du glycogène dans les tumeurs.*

MORNY et MARCANO. — *De l'action de la toxine du staphylocoque pyogène sur le lapin et les infections secondaires qu'elle détermine.*

ROGER. — *Action des hautes pressions sur les microbes.*

ACADÉMIE DE MÉDECINE

13 novembre — 26 décembre.

DUBAR (Lille). — *Un cas d'amput. inter-scapulo-thoracique pour un ostéosarcome de l'extr. sup. de l'humérus et de l'omoplate gauche.*

PONCET (Lyon). — *Sur la résection à froid de l'appendice dans l'appendicite à rechutes.*

MAUREL (Toulouse). — *Mécanisme de la mort sous l'influence de la cocaïne.*

LAVERAN et REGNARD. — *Recherches expérimentales sur la pathogénie du coup de chaleur.*

FOLET (Lille). — *Note sur l'action curative de l'inflammation d'air dans le péritoine tuberculeux.*

GARIEL. — *Rapport sur une instruction concernant les soins à donner aux victimes des accidents électriques.*

VERNEUIL. — *Sur un cas de syphilome périnéo-ano-rectal.*

QUÉNU. — *Observation d'anévrismes iliaque droit et inguinal gauche, traités par extirpation et guéris.*

CLOZIER (de Beauvais). — *Observation de hernie congénitale du diaphragme, chez un enfant qui a vécu deux jours.*

DOYEN (Reims). — *Résultats éloignés des opérations pour affections non cancéreuses de l'estomac.*

DELORME. — *Note sur la compression forcée dans le traitement des accidents névritiques d'origine traumatique ou inflammatoire.*

LAUGIER. — *Gangrène des doigts à la suite de pansements phéniqués.*

BIBLIOGRAPHIE

M. Delitzine. TOPOGRAPHIE DES ORGANES INTERNES DANS L'ASCITE AVEC ANASARQUE GÉNÉRALISÉE. (*Journal de chirurgie de Saint-Pétersbourg*, 1894, avril-mai, p. 337.)

Le cadavre d'une femme de cinquante ans, morte à la suite d'une néphrite parenchymateuse avec ascite et anasarque, fut apporté en février 1893 à l'Institut anatomique de Saint-Pétersbourg. La longueur de ce cadavre mesurait du vertex aux talons 149 centimètres. Du vertex au périnée, 88 centimètres. La circonférence du thorax était de 95 centimètres; celle de l'abdomen au niveau de l'ombilic, 109 centimètres. La distance entre l'apophyse xiphoïde et la symphyse pubienne en suivant la convexité de la paroi abdominale antérieure mesurait 48 centimètres; la distance entre les deux épines iliaques antéro-supérieures, 44 centimètres, de l'ombilic à l'épine iliaque antéro-supérieure 26 centimètres.

M. Delitzine a congelé ce cadavre, y a marqué quelques points et lignes qui devaient servir comme points de repère et l'a coupé à l'aide d'une scie, d'abord en deux moitiés suivant le plan sagittal. Puis sur une de ces moitiés il a pratiqué une coupe horizontale au niveau du point le plus saillant de la paroi abdominale; sur l'autre moitié il a creusé au niveau du point de Monro à travers la paroi et la couche du liquide ascitique congelé un trajet jusqu'à la première anse intestinale sous-jacente au liquide, afin de se rendre compte du chemin que doit parcourir le trocart dans la paracentèse.

Pendant tout le temps que dura la congélation, on a maintenu le cadavre dans la position dans laquelle on met un malade auquel on fait une ponction d'ascite. L'auteur en donne une planche. Il existe une seule planche analogue, appartenant à Pirogoff [1].

Les détails topographiques sont les suivants :

Les courbures normales du rachis sont peu prononcées. La colonne cervicale est peu convexe en avant et se continue insensiblement avec la concavité de la colonne dorsale. Il en est de même pour la colonne lombaire : seules les vertèbres inférieures présentent une convexité antérieure; les vertèbres lombaires supérieures font partie de la grande courbe concave en avant que forment les vertèbres dorsales. Le pro-

1. *Anat. topographica*, 1859, fasc. 3, et tab. 6.

montoire est assez saillant. Le bassin forme un angle de 60° avec le plan horizontal.

Sur la coupe de la tête on voit la faux du cerveau (*Prfc*). Immédiatement au-dessous, le corps calleux (*Ccl*); un peu en avant et en bas, les circonvolutions de l'hémisphère gauche; directement en bas le corps pituitaire dans la selle turcique (*St*), le pont de Varole (P. *Vr*), la moelle allongée (*Mdo*). En arrière dans la fosse occipitale, le cervelet (*Crb*). Dans les ventricules moyen et latéraux, il y avait une quantité notable de glace formée par l'accumulation en excès du liquide céphalo-rachidien congelé.

La cloison du nez est visible sur toute son étendue (*Spns*). Au-dessous on trouve la coupe de la voûte palatine et en arrière et au-dessous de cette dernière la coupe du voile du palais (*Pml*) et de la luette. Entre le bord postérieur du vomer, la face inférieure de la base du crâne et la face antérieure de la deuxième vertèbre cervicale (II), on voit l'isthme naso-pharyngien où une fissure étroite représente l'orifice de la trompe d'Eustache.

Plus bas la coupe représente les muscles génio-hyoïdien (*Mgnhy*), génio-glosse (*Mgngl*), l'os hyoïde (*Oh*). Entre la base de la langue et la face antérieure de l'épiglotte (*Ep*), on voit la dépression glosso-épiglottique. En avant des 4 et 5e vertèbres cervicales, on voit une partie du cartilage thyroïde (*Cth*). La cavité laryngée située derrière lui se termine en pointe et disparaît du plan de la coupe. Le lobe droit de la glande thyroïde est très net (*Glt*) et au-devant de lui passent les muscles sterno-hyoïdien et sterno-thyroïdien (*Msh*). En arrière de ces muscles, à la partie inférieure du cou apparaissent sur la coupe la trachée (*Tr*) et l'œsophage (*Oes*) sous forme de deux conduits dont la surface de section s'élargit de plus en plus à mesure qu'ils descendent dans le thorax. Immédiatement au-devant de la trachée se voit le tronc artériel brachio-céphalique coupé obliquement (*Aan*).

La forme du cou n'est pas plus ou moins cylindrique, comme à l'ordinaire, mais irrégulièrement conique. Ce fait est dû probablement à l'augmentation de la distance entre la poignée du sternum et le rachis, ce qui a amené l'élargissement de la base du cou.

Dans la cavité thoracique, immédiatement en arrière du sternum, on voit le segment du poumon droit (*Sd*); derrière lui et de haut en bas on trouve le tronc veineux brachio-céphalique gauche coupé perpendiculairement (*Vas*), la crosse et la portion ascendante de l'aorte (*Aoas*), l'auricule droite (*Aud*). La partie droite de la crosse est coupée, le vaisseau est ouvert et on voit sa paroi gauche qui d'ascendante devient horizontale.

En arrière du tronc innominé et de la crosse on voit de haut en bas la trachée, l'artère pulmonaire droite (*Apd*); plus bas encore, l'oreillette gauche (*As*) au voisinage de l'œsophage. La partie inférieure et antérieure du cœur est ici représentée par le ventricule droit (*Vtd*). Toutes les cavités du cœur sont notablement distendues et remplies de sang.

L'épaisseur des parois du ventricule gauche mesure 2 centimètres. Les valvules sont saines. Une plaque d'athérome de 1 centimètre de diamètre au niveau de la crosse aortique.

Les contours du péricarde sont représentés avec une très grande précision (*Prc*). Sa cavité contient une quantité notable de liquide (hydropéricarde).

Accumulation assez considérable de sérosité dans les deux plèvres (hydrothorax bilatéral). On a pu recueillir la presque totalité des glaçons de la cavité pleurale gauche qui après avoir fondu ont fourni 600 grammes de liquide. Les deux poumons sont très œdémateux à leur base.

Dans le médiastin postérieur se trouvent, en arrière de la trachée, l'œsophage et l'aorte thoracique (*Aod*), qui est visible depuis le bord supérieur de la 6e vertèbre dorsale et qui s'approche de plus en plus du plan de la section, jusqu'à la 10e dorsale où la paroi droite du vaisseau n'est plus comprise dans la coupe, de sorte que sa cavité n'est plus visible jusqu'à sa bifurcation en deux iliaques primitives.

La cavité thoracique, d'après ce qu'on peut juger sur cette coupe verticale, est dilatée d'une façon appréciable. La distance de la poignée du sternum au tiers inférieur de la face antérieure de la 2e vertèbre dorsale mesure 6 cent. 5. Au niveau de la convexité du diaphragme la distance entre le sternum et le rachis mesure 14 cent. 5. Le diamètre antéro-postérieur de la base du thorax dépasse donc celui de son orifice supérieur de 8 centimètres. Aussi l'extrémité inférieure du sternum est-elle très saillante en avant et l'os en entier est moins vertical que sur les autres cadavres. La dilatation de la cavité abdominale a donc amené une dilatation de la cavité thoracique.

Le diamètre vertical du thorax, depuis la convexité du diaphragme à la fourchette sternale, est égal à 13 cent. 5. L'augmentation du diamètre antéro-postérieur de la cavité thoracique a amené une modification dans la disposition des viscères contenus dans cette cavité, comme on le voit sur la planche. Le plus grand diamètre transversal du cœur mesure ici plus que 9 centimètres au lieu de 7 cent. 8. En plus le cœur est entouré d'une couche du liquide contenu dans le péricarde, couche qui mesure en avant et en arrière 1 cent. 5. Le segment du poumon compris dans la coupe mesure 7 cent. 5 de longueur sur 1 centimètre de largeur.

Le diamètre antéro-postérieur du médiastin postérieur mesure en haut 3 centimètres, en bas 5 centimètres. L'œsophage traverse toute la hauteur du médiastin. L'aorte est visible depuis la 6e vertèbre dorsale. Les deux organes sont entourés de tissu cellulaire légèrement œdématié. Depuis la moitié de la hauteur de la cavité thoracique, l'aorte et l'œsophage sont tous les deux visibles sur la coupe, et dans presque toute leur épaisseur. Ce qui prouve que le médiastin postérieur est suffisamment spacieux pour permettre aux deux organes de s'y loger sans débusquer l'un ou l'autre du plan de la coupe.

En résumé, la coupe verticale et antéro-postérieure du thorax montre que le sternum et avec lui toute la paroi thoracique sont soulevés, le sternum est éloigné du rachis, est moins vertical qu'à l'état normal Les diamètres vertical et antéro-postérieur du thorax sont augmentés. La cavité thoracique est dilatée et cette dilatation est compensée par le cœur entouré du liquide hydropéricardique, l'augmentation de la profondeur du médiastin postérieur et le changement des rapports topographiques des organes qui y sont contenus.

La coupe de l'abdomen a passé par l'orifice aortique du diaphragme, un peu à droite de l'orifice œsophagien. Le point le plus culminant de la convexité du diaphragme correspond à la hauteur de la neuvième vertèbre dorsale, par conséquent il n'est pas aussi élevé qu'on pourrait s'y attendre d'après la quantité du liquide ascitique. Ce fait peut s'expliquer : 1° par la résistance du centre phrénique; 2° par l'augmentation du diamètre antéro-postérieur de la base du thorax, diminuant la convexité du diaphragme; 3° par la pression qu'a subie le diaphragme du côté de la cavité thoracique, par suite de l'hydrothorax double et de l'hydropéricarde, pression compensant celle qu'a subie le muscle phrénique du côté de la cavité abdominale; 4° enfin par la position donnée au cadavre pendant la congélation, position qui a contribué à diminuer la pression du liquide abdominal et augmenter la pression du liquide thoracique sur le diaphragme.

La paroi abdominale antérieure est très convexe en avant, l'ombilic est saillant. L'épaisseur de la paroi augmente de haut en bas, elle mesure 1 centimètre à sa partie supérieure, 2 centimètres au-dessus de l'ombilic et 7 centimètres au niveau du pubis. Le tissu cellulaire très infiltré de la paroi se confond avec le tissu cellulaire des organes génitaux externes qui semblent très augmentés de volume par les suites de l'œdème. L'épaisseur de la paroi augmente aussi à mesure qu'on s'éloigne de la ligne blanche vers le rachis (d'après la coupe horizontale). La peau mesure 4 à 8 millimètres; derrière elle on trouve une couche de tissu cellulaire œdématié de 8 millimètres. Le *fascia superficialis* se confond peu à peu avec le tissu infiltré. Au-dessous de ce fascia, une seconde couche de tissu cellulaire très œdematié, au-dessus du grand oblique, et mesurant 20 millimètres. Puis viennent les muscles gr. oblique (8 millim.), petit oblique (8 millim.) et transverse (5 millim.). Le droit de l'abdomen mesure 10 centimètres de largeur sur 3 millimètres d'épaisseur. Le tissu cellulaire sous-péritonéal est infiltré, le péritoine a son poli normal. A la partie inférieure on voit nettement les vaisseaux épigastriques.

La distance de la paroi abdominale antérieure au rachis, abstraction faite de l'épaisseur de la paroi, mesure 19 cent. 2. L'aorte abdominale (A*oa*) suit la paroi abdominale postérieure depuis l'orifice aortique du diaphragme jusqu'à sa bifurcation en iliaques primitives. De sa face antérieure partent le tronc céliaque (A*c*) se dirigeant vers le pancréas (P*c*), l'artère mésentérique supérieure (A*ms*). Au niveau de la deuxième

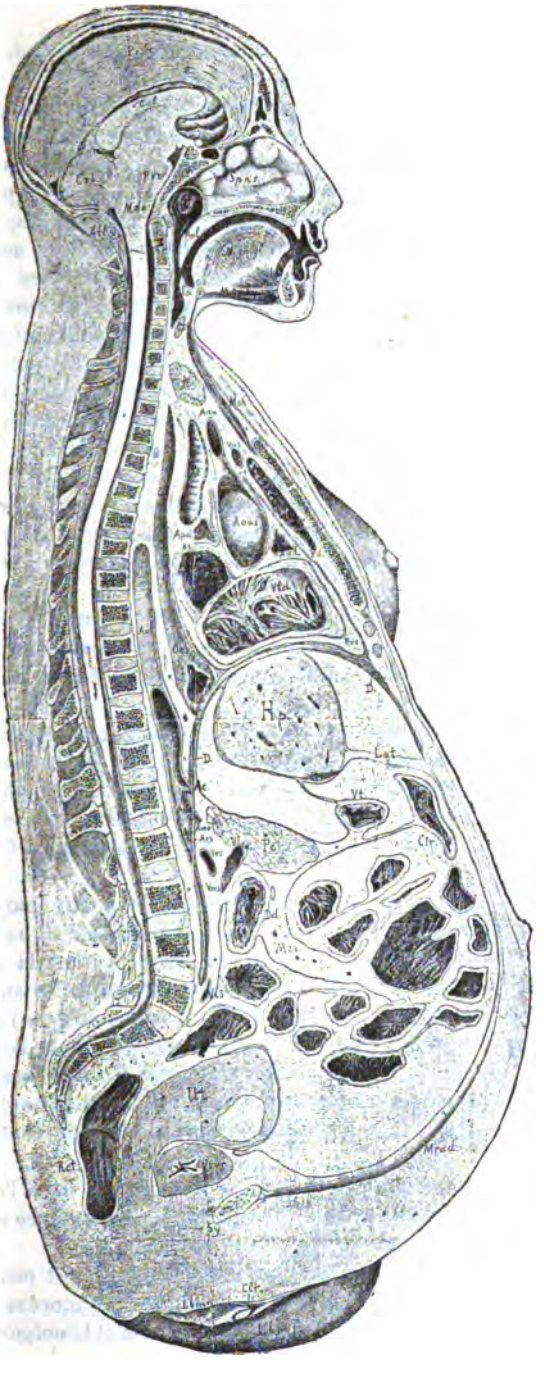
Hp
Lat
Vt
Ctr
Mrad
Th
Rct
Vsr
Ilium
Ctr

vertèbre lombaire on voit l'origine de l'artère rénale gauche (*Ars*). En avant de l'aorte on trouve la veine rénale gauche (*Vrs*), la veine iliaque gauche (*Vis*), coupées perpendiculairement. La veine cave inférieure est restée dans la moitié droite du corps et était très distendue par le sang. La partie supérieure de la veine était très saillante en avant, passant en arrière de l'hiatus de Winslow sous forme d'un gros cylindre.

Les organes abdominaux visibles sur la coupe sont disposés en deux étages séparés par le mésocôlon transverse. Dans l'étage supérieur sont compris le foie et l'estomac, dans l'inférieur les anses de l'intestin grêle; près de la paroi postérieure de l'abdomen, se trouvent le pancréas, la troisième portion du duodénum et l'origine du rectum. Les intervalles entre les organes abdominaux sont remplis de liquide ascitique.

Le foie semble très petit, mais cette diminution de volume n'est qu'apparente, par suite de la dilatation considérable de la partie sous-diaphragmatique de la cavité abdominale. Le foie extrait de la masse de glace mesurait 20 cent. 5 de long, sur 8 de large et 8 d'épaisseur. Sur la coupe une épaisse couche de liquide congelé sépare l'organe du diaphragme. La vésicule biliaire est modérément distendue par la bile. La séreuse hépatique est dessinée sur la planche avec beaucoup de précision.

L'estomac (*Vt*) est coupé au voisinage du pylore; il est contracté, presque vide. Extrait de l'abdomen, il avait une forme en fer à cheval.

La rate mesure 11 centimètres de longueur, 8 cent. 5 de largeur, 5 centimètres d'épaisseur.

Le côlon transverse (*Ctr*) contient un peu de gaz et se trouve très près de la paroi abdominale antérieure. Le ligament gastro-colique n'a pu être suivi avec beaucoup de précision. Le grand épiploon replié sur lui-même est dévié à droite et se trouve au milieu des masses de glace immédiatement près de la paroi antérieure de l'abdomen. On ne le voit pas sur le plan de la coupe.

Les anses de l'intestin grêle remplissent la partie moyenne de la cavité abdominale et flottent au milieu du liquide ascitique, suspendues au mésentère. Un repli du mésentère est compris dans la coupe (*Mes*).

Autour de l'ombilic et à 5 centimètres au-dessous, les anses de l'instestin grêle se trouvent très près de la paroi antérieure de l'abdomen, ce qui constitue une contre-indication à la ponction sur la ligne blanche, soit à travers l'ombilic, soit dans son voisinage. Toutes les anses intestinales étaient remplies d'un contenu semi-liquide. Elles ne doivent donc pas flotter à la surface du liquide comme si elles ne contenaient que des gaz.

M. Delitzine n'a trouvé nulle part la description dans l'ascite de la disposition des anses intestinales remplies d'une substance semi-liquide plus lourde que les gaz.

Des organes extrapéritonéaux, le duodénum (*Dd*) est coupé près de l'angle duodéno-jejunal. Au-dessus se trouve le pancréas qui lui est intimement accolé, en arrière, l'aorte abdominale et la colonne lombaire

La partie supérieure du duodénum est tout à fait extrapéritonéale; sa partie inférieure près de sa continuation avec le jéjunum commence à faire saillie dans la cavité du péritoine.

La coupe du pancréas est visible au niveau de la partie inférieure de la première et de toute l'étendue de la deuxième vertèbre lombaire. Sa face supérieure est tournée vers le petit épiploon, l'inférieure est contiguë au duodénum. A la partie inférieure de sa face postérieure on voit un large sillon profond qui loge la veine splénique (V*l*) coupée au niveau de son point de jonction avec la veine mésentérique supérieure (V*ms*).

Les reins avaient les dimensions suivantes : Rein droit, 13 centimètres de longueur, 6 cent. 5 de largeur, 3 cent. 5 d'épaisseur. Rein gauche, 14 centimètres; 7 cent. 5; 4 centimètres. Les bassinets étaient modérément distendus par l'urine congelée. Les uretères étaient normaux. La vessie était contractée et presque vide. L'urètre n'est pas visible sur la coupe.

L'utérus (U*t*) est augmenté de volume, en antéflexion, avec un fibrome interstitiel au fond. La cavité utérine n'est pas ouverte par la section, les contours du col sont très peu nets et se perdent dans le tissu du périnée infiltré. Les ovaires et les trompes présentaient des lésions et des adhérences multiples et leur étude topographique était impossible. Les organes génitaux externes sont œdématiés, surtout les grandes lèvres (*Lbmj*).

Le liquide ascitique remplissait toute la cavité abdominale depuis le petit bassin jusqu'à la voûte du diaphragme. Il a repoussé les parties molles des parois abdominales, distendu la voûte du diaphragme, rempli tous les intervalles entre les anses intestinales, pénétré à travers l'hiatus de Winslow entre les deux feuillets du petit épiploon. Tout l'espace libre de la cavité abdominale visible sur la coupe est occupé par ce liquide. En arrière on trouve des segments isolés du tube digestif. Malgré la position demi-assise du cadavre, les anses intestinales ne se sont pas portées à la partie supérieure de la cavité abdominale, mais occupent sa partie moyenne, tandis que le liquide s'est accumulé surtout à la partie inférieure de l'abdomen et sous la voûte du diaphragme. Les glaçons recueillis et fondus ont donné 5 000 cc. de liquide. En réalité il y en avait plus.

M. Delitzine passe en revue toutes les opinions sur le lieu d'élection de la paracentèse. Ayant creusé un canal à travers la paroi abdominale et le liquide ascitique congelé au niveau du point de Monro jusqu'à la première anse intestinale, il a trouvé que la paroi abdominale mesurait 40 et même 42 millimètres d'épaisseur.

Au-dessus d'elle la couche de glace était de 25 millimètres, en tout, depuis la surface cutanée jusqu'à la première anse intestinale, 65 millimètres. On peut donc enfoncer le trocart au niveau du point de Monro à 6 centimètres environ, au moins à 4 cent. 5. L'anse qu'aurait rencontrée le trocart appartenait à l'iléon. L'artère épigastrique passait à 3 centimètres en dedans du point de Monro. Mme El.

LES HERNIES INGUINALES DE L'ENFANCE, par le Dr **Felizet**. — Paris, Masson, 1894.

M. Felizet, dans un travail important appuyé sur 105 observations, vient d'aborder une grosse question de la chirurgie infantile, celle de l'opération radicale de la hernie inguinale. — Ses nombreuses opérations lui ont permis de constater les altérations que présentaient l'orifice et le trajet inguinal, telles que l'amincissement des piliers, qui rend la guérison par bandage presque impossible.

Toutes les questions qui se rattachent à la hernie inguinale de l'enfant sont longuement étudiées; l'auteur n'attache qu'une médiocre confiance au bandage et préfère l'opération de cure radicale, même dans le tout jeune âge ; cependant il conseille de commencer le traitement par le bandage « qui donne ses plus beaux résultats entre la deuxième et la quatrième année », ce qui semble dire qu'il faudrait attendre cet âge pour opérer.

Les indications de l'opération sont en réalité peu nombreuses, la principale est l'inefficacité du bandage, puis viennent certaines malformations assez rares, — mais l'auteur, confiant dans la méthode antiseptique et dans la guérison rapide des opérations chez l'enfant, est disposé à employer fréquemment l'opération radicale.

Son procédé est personnel : à l'incision faite dans l'axe de la tumeur et du canal inguinal qui facilite l'opération, il préfère une incision transversale faite juste au niveau de l'orifice inguinal externe, et cela afin d'éviter la blessure des artères sous-cutanées. — La dissection du sac est minutieuse à cause de la minceur et de la petitesse des éléments du cordon; aussi l'opération est-elle d'une grande délicatesse, l'artère spermatique et le canal déférent sont des filaments très ténus. — Le sac est lié puis excisé et le trajet inguinal est ensuite suturé, en réunissant les tissus qui forment les deux piliers; la suture se fait par un fil de catgut et un fil d'or associés, elle est assez serrée, là encore il faut craindre les éléments du cordon, d'autant que la suture se fait en se guidant sur les données fournies par le toucher digital seul.

Les suites immédiates de l'opération sont bonnes, les accidents ont été exceptionnels; il y a eu un cas de mort par péritonite. — Un incident commun, qui se montre huit fois sur dix, c'est un œdème considérable des bourses avec épanchement dans la tunique vaginale, œdème qui disparaît entre le dixième et le vingtième jour; l'auteur serait disposé à l'expliquer par la compression des veines spermatiques due à la constriction du trajet inguinal par les sutures. Il y a là un point qui doit attirer l'attention du chirurgien au point de vue des fonctions du testicule. — Les suites éloignées de l'opération chez l'enfant ne sont pas encore connues, il faut voir quel peut être l'effet de toutes ces manœuvres, et si l'on n'aurait pas à redouter l'atrophie testiculaire.

M. Felizet a étudié son sujet consciencieusement et a mis le lecteur à même de bien juger son œuvre; nous ne pouvons traiter ici, comme

elle le mérite, la question soulevée; nous pensons qu'il y a sur plusieurs points des réserves à faire; mais ce sont les faits qui doivent répondre.

E. N.

LES MÉDECINS NORMANDS DU XIIe AU XIXe SIÈCLE, par le Dr J. Roger, t. II. Paris, Steinheil, 1894, in-8, 292 p.

Ce second volume comprend les Médecins qui appartiennent aux départements du Calvados, de la Manche, de l'Orne et de l'Eure. Il est fait dans le même plan que le premier volume. C'est une suite de Biographies, classées par ordre chronologique et recueillies dans les dictionnaires, lexiques, ouvrages divers, suivies de l'indication des ouvrages faits par chacun et de celle de la source où le Dr Roger a puisé. L'auteur est déjà connu par plusieurs travaux historiques; dernièrement il a publié un travail intéressant sur les médecins, les chirurgiens et les barbiers.

Parmi les médecins normands, beaucoup ont acquis une grande notoriété, depuis Pitard et Mondeville, Courval, Laumonier, Hamon, Vicq d'Azyr, Quesnay, Daviel, Desgenettes et plus près de nous Rayer, Desmarres.

L'HYSTÉRECTOMIE VAGINALE CONTRE LE CANCER DE L'UTÉRUS ET LES AFFECTIONS NON CANCÉREUSES, par le Dr G. Richelot. Paris, Doin, 1894, in-8, 446 p.

L'auteur a voulu faire un livre exclusivement personnel en s'appuyant sur les opérations qu'il a pratiquées, lesquelles atteignent le chiffre élevé de 274. C'est l'exposé de sa pratique pendant cinq années (1889-93). Il y a 44 cas de cancer utérin et 230 d'affections non cancéreuses, la mortalité n'a été que de 5 0/0.

L'auteur étudie d'abord l'hystérectomie vaginale contre le cancer, il rapporte les discussions qui ont eu lieu à la Société de chirurgie et compare l'amputation partielle à l'hystérectomie qu'il déclare bien supérieure; puis vient l'analyse des observations.

Dans la partie suivante se trouve l'hystérectomie vaginale dans les affections non cancéreuses; l'histoire de l'opération est faite rapidement, et l'auteur arrive à l'analyse de ses 230 observations, qui portent sur les suppurations pelviennes, les affections des annexes, les névralgies, les fibromes utérins, les prolapsus, etc. — La discussion de ces faits est intéressante, elle nous montre l'auteur agissant et les raisons qui déterminent son action. — C'est ce qui constitue l'originalité de ce livre, et lui donne une place forcée dans l'étude de l'hystérectomie vaginale.

L'ouvrage se termine par la description du manuel opératoire de l'auteur, qui emploie exclusivement les pinces à demeure au lieu de la ligature. Enfin on trouve un court résumé de chacune des 274 observations.

Les nombreuses questions qui se rattachent à ce sujet sont discutées

avec clarté et entrain; la lecture du livre est facile, l'auteur est un lettré et, chemin faisant, il mêle un peu de critique à son sujet, soit sur les observations et les livres publiés, sur les opérations faites, etc.

NOUVEAUX ESSAIS DE TOPOGRAPHIE CRANIO-ENCÉPHALIQUE, par les Drs **Masse** et **Woalonghan**. Paris, 1894.

Les auteurs ont voulu déterminer quelle était la position des lignes rolandique et sylvienne, en prenant des mensurations sur divers crânes et en établissant une moyenne. Avec ces données, ils ont construit un appareil formé de rubans gradués qu'on applique sur le crâne, et avec lequel ils tracent les lignes ci-dessus. Ils veulent tenir compte des différences qu'il y a entre les différents crânes, et croient y être arrivés par les chiffres qu'ils ont donnés.

LE NOUVEAU-NÉ, par le Dr **Auvard**. Paris, Doin, 1894, 2e édition, 69 fig.

Ce livre donne un résumé des questions qui touchent à la physiologie, l'hygiène et l'allaitement du nouveau-né et à ses maladies les plus fréquentes. C'est un livre de pratique appelé à rendre des services.

L'auteur a, par le nombre et la variété de ses ouvrages, voulu vulgariser les connaissances nécessaires à l'accouchement et au traitement des femmes en couches et du nouveau-né. Les procédés de pédagogie qu'il a mis en usage ont été utiles, et le public médical les a appréciés; plusieurs des livres de l'auteur ont été traduits dans les langues étrangères.

Dans ce dernier livre on trouve des renseignements sur les soins à donner à l'enfant, la manière de l'habiller et l'allaiter, etc., les figures complètent le texte.

TECHNIQUE PRATIQUE DE L'ÉPILATION PAR L'ÉLECTRICITÉ, par les Drs **Hayes, Bergonié, Debedat**. Paris, Doin, 1894.

Pour obtenir l'épilation par l'électrolyse on introduit une fine aiguille mousse reliée au pôle négatif, jusqu'au bulbe pileux, lequel est détruit par le courant. Ce petit livre donne la technique de l'opération.

FORMULAIRE DU MASSAGE, par le Dr **Norström**. Paris, J.-B. Baillière, 1895.

Ce petit livre est un résumé de la pratique du massage; après un aperçu historique, viennent le manuel opératoire et l'action physiologique, puis l'emploi du massage dans les maladies des articulations, dans les fractures, dans les affections du système musculaire et du système nerveux, etc. Le dernier chapitre traite assez longuement du massage en gynécologie.

TRAITEMENT OPÉRATOIRE DES MÉNINGOCÈLES ET DES ENCÉPHALOCÈLES, par **N. Lissenkoff** (*Ann. de Chir. de Moscou*, IV, f° 3, p. 389).

L'auteur décrit deux cas d'encéphalocèle, un occipital, l'autre naso-orbitaire (chez des enfants de trois mois) et deux cas de spina-bifida, un sacré, l'autre lombaire (chez des enfants de quinze mois et de cinq jours), tous les quatre opérés par le prof. Diakonoff.

Les deux cas de spina-bifida furent opérés d'après le procédé du prof. Bobroff (ostéoplastie avec une lamelle osseuse empruntée à la crête iliaque). Chez un de ces petits malades se sont montrés, quelques mois après l'intervention, l'incontinence complète des urines et des fèces, la gangrène du prépuce, des eschares fessières. On a d'abord pensé qu'il s'agissait de troubles trophiques dus à la résection de nombreux filets nerveux et à une blessure de la moelle. Mais les observations cliniques et les recherches microscopiques d'un grand nombre d'auteurs ont montré que, dans le spina-bifida, les parties du système nerveux incluses dans la poche sont atrophiées et leur action physiologique est nulle.

L'enfant avait en même temps un phymosis. On a pratiqué la circoncision. Par des soins appropriés, l'état général s'améliora, les eschares s'éliminèrent, les ulcérations se cicatrisèrent, les phénomènes vésicaux et rectaux disparurent peu à peu. Ces troubles pseudo-spinaux n'étaient donc dus qu'au phymosis.

Le second cas de spina-bifida est intéressant par l'âge du malade (cinq jours), l'ulcération des téguments et la fièvre persistante. L'enfant a guéri, mais il s'est développé à la suite une hydrocéphalie. L'âge et les mauvaises conditions dans lesquelles se trouvait l'enfant au moment de l'intervention ne sont donc pas une contre-indication à l'opération. Quant à l'hydrocéphalie, d'après les antécédents il ne paraît pas qu'elle ait des rapports de cause à effet avec la fermeture de la fissure rachidienne. L'ostéoplastie dans le spina-bifida semble une intervention rationnelle, établie sur des bases solides. On compte en Russie quatre cas de ce mode d'intervention, tous terminés par la guérison complète.

Dans les deux cas d'encéphalocèle, on a réséqué la partie de l'encéphale contenue dans le sac. La réduction de la partie herniée n'est pas toujours possible, car l'orifice du crâne est parfois trop petit.

Pour M. Lissenkoff, l'opinion de M. Berger, que dans la plupart des encéphalocèles il s'agit d'une néoplasie de la substance cérébrale (céphalome de M. Berger) et que ceux-là seulement sont justifiables d'une intervention chirurgicale, n'est pas toujours exacte, car dans un de ces cas M. Lissenkoff a constaté une atrophie simple de la masse cérébrale herniée, sans la structure atypique décrite par Berger dans les céphalomes. Quant aux suites opératoires de ces deux cas d'encéphalocèle, un de ces malades est guéri, mais il s'est développé chez lui plus tard une hydrocéphalie. L'autre est mort à la suite d'une méningite suppurée.

MME ELIACHEFF.

Oscar Bloch. SUR LES ABCÈS DES OS, PRINCIPALEMENT AU POINT DE VUE DE LEUR ANATOMIE PATHOLOGIQUE ET DE LEUR PATHOGÉNÈSE. (*Nordiskt Med. Arkiv*, Bd IV, Hf 1, 1894.)

La conclusion principale du mémoire de M. Bloch est que les abcès osseux doivent dans la règle leur origine à l'ostéomyélite infectieuse.

Cela ressort non seulement de leurs rapports cliniques, mais encore de leur anatomie pathologique et du fait qu'ils contiennent les mêmes formes de microbes que celles rencontrées dans l'ostéomyélite infectieuse aiguë. Les mêmes microbes se retrouvent, sur la voie de l'abcès, dans le tissu qui présente à l'œil nu un aspect très différent. Cette dernière circonstance est d'une valeur spéciale en ce qu'elle jette une certaine lumière sur des formes d'ostéite restées incomprises jusqu'ici.

DES INFECTIONS PYOCYANIQUES, par **Hans Krannhels.** (*Deutsche Zeitschrift für Chirurgie.* T. XXXVII, p. 181.)

Le bacille pyocyanique a été longtemps considéré comme ne pouvant donner lieu qu'à des infections locales. Cependant dans ces dernières années, on a publié plusieurs cas d'infection générale qui lui est nettement attribuable. Ce sont ces cas que Krannhels a réunis à l'occasion d'une observation personnelle. Au nombre de sept, ces observations appartiennent : deux à Ehleri, trois à Neumann, une à Œttinger et une à Karlinsky. Mettant à profit les 8 cas dont il dispose, l'auteur esquisse une étude clinique de l'infection générale pyocyanique. Le début a toujours été brusque et est rapidement suivi de cet état dit typhoïde. La diarrhée est constante. Très souvent, presque toujours, on trouve des efflorescences cutanées sous forme de petites taches rouges, parfois hémorragiques. La rate est augmentée de volume; il y a souvent une légère albuminurie. Au point de vue pathogénique, le bacille pyocyanique a été cultivé dans le sang, les liquides pleuraux et péritonéaux, les sucs viscéraux et dans le contenu des vésicules de la peau.

R.

DE L'URETÉROTOMIE PARTIELLE ET TOTALE DANS LES LÉSIONS DES URETÈRES AVEC OU SANS ALTÉRATIONS DES REINS. Indications et manuel opératoire, par le Dr **Liaudet.** Paris, J.-B. Baillière, 1894.

Les opérations voulues sur l'uretère sont de date récente, leur nombre est très restreint, l'auteur en rapporte quatre observations. Dans ces conditions, il est impossible de donner des conclusions et de poser des indications autrement qu'a *priori*.

M. Liaudet donne l'anatomie de l'uretère, décrit *ex professo* quelques-unes de ses maladies, puis un manuel opératoire. C'est là un travail précipité, dont la science vraie ne peut encore rien tirer, mais qui prendra sa valeur par comparaison avec d'autres recherches.

SOMMAIRE DES PÉRIODIQUES DE CHIRURGIE

LANGENBECK'S ARCHIV FÜR KLINISCHE CHIRURGIE, t. XLVI. — *H. Lipps* : Ligature de la carotide externe, p. 1. — *G. Feurer* : Fistules congénitales de la lèvre supérieure, p. 35. — *Carl Leuw* : Cure radicale des hernies non étranglées à la clinique de Berne, p. 40. — *Auguste Bier* : De la confection autoplastique de moignons utiles après les amputations de jambe, p. 90. — *O. Lanz et F. de Quervain* : De la tuberculose musculaire hématogène, p. 97. — *E. Gurlt* : Observations d'anesthésie générale, p. 139. — *Fédor Krause* : De la transplantation de grands lambeaux cutanés non pédiculisés, p. 177. — *M. Hirschberg* : Du recollement de lambeaux complètement séparés et contenant toute l'épaisseur de la couche cellulo-adipeuse p. 183. — *Schulze-Berge* : Guérison de la névralgie trifaciale par l'élongation du nerf facial, p. 195. — *Hildebrand* : Traitement du spina-bifida, p. 200. — *Küster* : Traitement opératoire des fistules palatines, p. 215. — *W. Körte* : Un cas de gangrène de la rage suivie d'autoplastie, p. 230. — *W. Sachs* : Contribution au traitement des hernies gangrenées, p. 238.

H. Thausing : Des résultats définitifs du traitement conservateur de la coxalgie tuberculeuse, p. 243. — *Neumann* : Traitement opératoire d'un volumineux sarcome myélogène du tibia, p. 272. — *Steinthal* : La voie sacrée dans l'extirpation de l'utérus cancéreux, p. 275. — *Haasler* : Résections intestinales, p. 285. — *Messner* : Traitement des fractures du col du fémur dans le lit vertical, p. 285. — *Messner* : De la perforation des abcès froids tuberculeux de la paroi thoracique dans le poumon ou les bronches, p. 299. — *C. Von Heinleth* : Nouveau thoracomètre, p. 298. — *H. Kümmel* : Résection du rein, p. 310. — *G. Neuber* : Asepsie et hémostase artificielle, p. 323. — *W. Körte* : Obstruction intestinale par calculs biliaires, p. 331. — *Roman von Baracz* : Autoplastie génienne d'après Oberst, p. 347. — *Alfred Gleich* : Contribution au traitement opératoire du pied plat, p. 358. — *Borck* : Déchirure du cartilage semilunaire du genou, et du traitement opératoire, p. 363. — *Borck* : Un cas de hernie obturatrice, p. 369. — *H. Schlange* : Diagnostic des Kystes solitaires des os longs, p. 373. — *H. Sclange* : Situation élevée de l'omoplate, p. 387. — *H. Schlange* : Fistule congénitale du cou, p. 390. — *E. Von Bergmann* : Observation de chirurgie du foie, p. 393. — *A. Barth* : Études histologique de greffes osseuses, p. 409. — *G. Barth* : Examen histologique du rein après la néphrotomie, p. 418. — *A. Von Eischberg* : Métastase osseuse consécutive au cancer du corps thyroïde, p. 430. — *Helferich* : Nouvelles communications sur le traitement opératoire de l'ankylose angulaire du genou et d'une façon générale sur la résection courbe du fémur, p. 445. — *M. Schede* : Appareil perfectionné pour scoliose, p. 488. — *G. Reinbach* : État des leucocytes dans les tumeurs malignes, p. 486. — *Enderlen* : Régénération tendineuse, p. 563. — *Walter Brisdfleisel* : Recherches expérimentales sur la cicatrisation de l'intestin réséqué et suturé par la méthode de Czerny-Lembert, p. 600. — *Von Bramann* : Guérison de vastes pertes de substance des parties molles des membres au moyen de lambeaux pédiculés provenant de régions éloignées du corps, p. 626. — *F. Lange* : Des mouvements de la langue, p. 634. — *Geissler* : Transmissibilité du cancer, p. 655.

R. Mühsam et *C. Schimmelbusch* : Du pouvoir chromogène du bacile pyocyanique dans le mélange avec d'autres microorganismes, p. 677. — *W. Lachs* :

Contribution à l'étude des scolioses d'origine sciatique, p. 684. — *F. Lange* : Un cas de contracture idiopathique bilatérale de l'hypoglosse, p. 705. — *W. Schrank* : Deux cas de périostite albumineuse, p. 724. — *P. Reichel* : Les malformations de la vessie et de l'urètre expliquées par l'embryogénie, p. 740. — *P. Schröter* : Luxation latérale traumatique de la tête du radius, p. 809. — *Cesare Ghillini* : Recherches expérimentales sur l'irritation mécanique du cartillage épiphysaire, p. 844. — *Meinhard Schmidt* : Contribution à l'étude des abcès des blessés consécutifs à des lésions ostéitiques de l'acétabulum, p. 855. — *Paul Klemm* : Manifestations osseuses de la fièvre typhoïde, p. 862. — *Fritz Langer* : Observation de lésions multiples symétriques, p. 899. — *P. Schröter* : Un cas de luxation incomplète du tibia en arrière, p. 912.

R.

Le propriétaire-gérant : FÉLIX ALCAN.

Coulommiers. — Imp. PAUL BRODARD.

ETUDE SUR LE FONCTIONNEMENT

DES

MÉNISQUES INTERARTICULAIRES DU GENOU

ET LES LÉSIONS QUI PEUVENT EN ÊTRE LA CONSÉQUENCE

(ENTORSE DE L'ARTICULATION — LUXATION DES MÉNISQUES, ETC.)

Par J.-E. PAUZAT

Médecin-major de 2e classe à l'hôpital militaire de Rennes,
Membre correspondant de la Société de chirurgie.

Notre travail étant à la fois anatomique, expérimental et clinique, se divise naturellement en trois parties.

I

Fonctionnement physiologique des ménisques interarticulaires du genou.

La plupart des anatomistes et des chirurgiens qui ont écrit sur l'articulation du genou expliquent en quelques mots le fonctionnement des ménisques interarticulaires.

Le rôle de ces fibro-cartilages, qui sont très minces sur la petite circonférence et fort épais sur la grande (la grande circonférence est une véritable face dont la hauteur varie entre 6 et 8 millimètres, selon qu'il s'agit du ménisque interne ou de l'externe), est de transformer les surfaces à peu près planes du plateau tibial en cavités glénoïdes assez profondes pour qu'elles puissent se mouler sur les condyles du fémur. Fixés par leurs cornes sur le tibia et adhérant par leur grande circonférence à la capsule articulaire, ils suivent le tibia dans tous ses mouvements, et le léger glissement qu'ils peuvent exécuter sur le plateau de cet os est de nulle importance dans la physiologie du genou : tel est l'enseignement professé par Cru-

veilhier [1], Sappey [2], Richet [3], Panas [4], Paulet [5], Tillaux [6], Testut [7], etc. Toutefois, dès 1843, Gosselin [8] remarque, après Borelli, que les glissements des ménisques sur le plateau tibial concourent à assurer la perfection des mouvements d'extension et de flexion de la jambe : les ménisques glissent en arrière pendant la flexion, en avant pendant l'extension; dans les mouvements de rotation, les tubérosités du tibia glissent également sur les fibro-cartilages. Gegenbauer [9] donne plus de précision et de force à ces observations en admettant deux articulations au genou : la fémoro-méniscale qui sert pour les mouvements d'extension et de flexion; la ménisco-tibiale, dans laquelle se passent les mouvements de rotation. Poirier [10] accepte cette distinction : il fait ressortir que les fibro-cartilages, mobiles et malléables, changent de situation et de forme à chaque temps des mouvements de flexion et d'extension. Dans la flexion, l'externe recule de plus d'un centimètre. Mouret [11] reconnaît également que la mobilité des ménisques sur le plateau tibial facilite la flexion du genou et permet les mouvements de rotation.

Il est facile de s'assurer que pendant les mouvements de flexion, d'extension et de rotation du genou, les ménisques interarticulaires subissent des changements de forme aussi rapides que profonds. Pour les apprécier avec certitude, nous avons cloué les ménisques sur le plateau tibial, tandis que la jambe était maintenue dans une position déterminée par rapport à la cuisse. (En ouvrant l'articulation d'abord sur le côté, puis en avant et en arrière; en ayant soin de clouer les ménisques au fur et à mesure qu'on les découvre, on peut fixer facilement les trois quarts de leur circonférence et même en certaines positions la circonférence presque entière sans tirer la jambe de la position prise au début. La direction du cartilage resté libre sera, d'ailleurs, indiquée par la portion voisine déjà clouée : par conséquent en séparant la jambe de la cuisse, on obtiendra la forme exacte des cavités cartilagineuses dans la position choisie par l'expérimentateur.)

1. *Traité d'anatomie descriptive.*
2. *Traité d'anatomie descriptive.*
3. *Traité d'anatomie chirurgicale.*
4. Panas, *Dictionnaire de médecine et de chirurgie pratiques.*
5. *Traité d'anatomie chirurgicale.*
6. *Traité d'anatomie chirurgicale.*
7. *Traité d'anatomie descriptive.*
8. Gosselin, Thèse de Paris, 1843.
9. Gegenbauer, *Traité d'anatomie* (traduction Ch. Julin), 1889.
10. Poirier, *Traité d'anatomie humaine*, t. I.
11. Mouret, Thèse de Montpellier, 1892.

Nous avons ainsi remarqué que, dans la flexion complète, les cavités cartilagineuses sont dirigées obliquement en arrière et en dehors. (Le centre de l'articulation est pris comme point de repère; il en sera ainsi dans tout le cours de ce travail.) Lorsque l'extension a sensiblement dépassé l'angle droit, la cavité externe est franchement transversale : l'interne présente un diamètre antéro-postérieur plus étendu que le transversal, mais les deux diamètres se coupent à angle droit. Dans l'extension complète, les deux cavités sont nettement antéro-postérieures. (A ne considérer que la forme du plateau tibial paraissant à découvert au centre des ménisques, on constate pour l'externe un ovale obliquement dirigé en avant et en dehors.)

Dans les mouvements de rotation, la cavité cartilagineuse, située du côté opposé au sens de la rotation, est fortement oblique en arrière et en dehors. La cavité cartilagineuse de l'autre côté est au contraire oblique en avant et en dehors.

Ces changements de forme peuvent s'accomplir grâce aux mouvements très étendus que les ménisques exécutent sur le plateau tibial : dans la flexion, ils se déplacent en arrière et se rapprochent l'un de l'autre par leur partie postérieure; ils se reportent en avant pendant l'extension et se rapprochent l'un de l'autre par leur partie antérieure. Dans la flexion complète, le bord antérieur du ménisque externe est à 14 ou 15 millimètres du bord antérieur du tibia, l'interne s'éloigne lui-même de 6 à 8 millimètres. Dans les mouvements de rotation, le ménisque situé du côté opposé au sens de la rotation est très fortement rejeté vers la partie postéro-interne de la moitié correspondante du plateau tibial : l'autre ménisque est poussé en sens inverse vers la partie antéro-externe de la seconde moitié du plateau. Dans un cas mesuré exactement, le ménisque externe s'est ainsi éloigné par rotation en dedans de 18 millimètres du bord antérieur du plateau tibial.

Pour exécuter ces mouvements considérables, les ménisques disposent non seulement du plateau horizontal du tibia, mais encore du pourtour articulaire, revêtu de cartilage, qui prolonge le plateau à la périphérie dans une direction oblique ou verticale. En arrière, ce prolongement mesure 1 centimètre sur la tubérosité interne; 1 cent. 5 sur l'externe. En flexion complète ou rotation marquée en dedans, le ménisque externe est absolument incliné sur ce prolongement postérieur et très oblique de la tubérosité externe.

Ainsi, pendant que le tibia se déplace sur le fémur, les ménisques accomplissent sur le plateau tibial un mouvement qui leur est propre et qui a pour résultat de les placer toujours sur la partie de ce plateau qui doit supporter le poids des condyles fémoraux.

Les changements de forme des cavités cartilagineuses et leurs déplacements sur le plateau tibial résultent-ils uniquement, comme le veut Poirier (*loc. cit.*), de la pression qu'elles subissent de la part des condyles fémoraux?

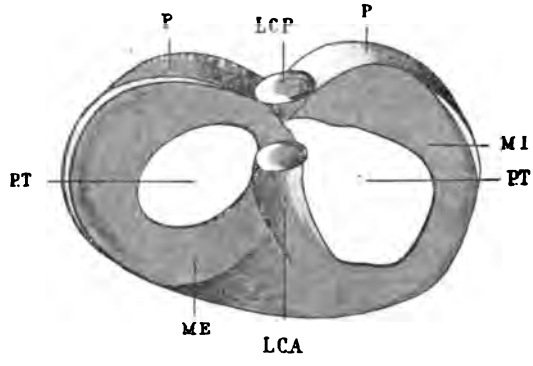

Fig. 1. — Position de repos des ménisques sur le plateau tibial; la position a été prise sur une jambe séparée de la cuisse, la rotule restant adhérente à la jambe, mais convenablement relevée; genou droit, 2/3 grandeur naturelle. — ME, ménisque externe; — PT, plateau horizontal du tibia; — P, prolongement postérieur et oblique du plateau; — LCA, ligament croisé antérieur; — MI, ménisque interne; — PT, plateau horizontal du tibia; — P, prolongement postérieur et oblique du plateau; — LCP, ligament croisé postérieur.

Remarquons d'abord que l'adaptation des cavités cartilagineuses aux divers temps des mouvements d'extension, de flexion et de

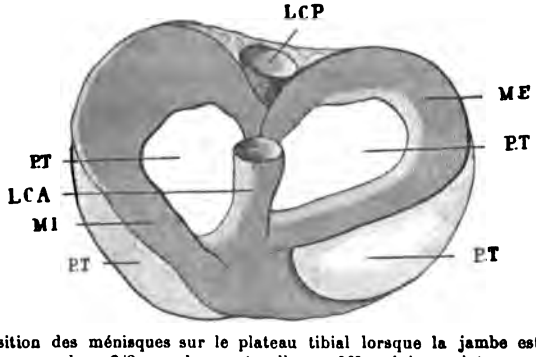

Fig. 2. — Position des ménisques sur le plateau tibial lorsque la jambe est complètement fléchie : genou gauche : 2/3 grandeur naturelle. — MI, ménisque interne; — PT, plateau tibial; — LCA, ligament croisé antérieur; — ME, ménisque externe; — PT, plateau tibial; — LCP, ligament croisé postérieur.

rotation est absolument nécessaire pour trois raisons essentielles :

A. — La convexité des surfaces articulaires des condyles est beaucoup plus marquée en arrière qu'en avant;

B. — Le diamètre transversal de la masse condylienne augmente

d'avant en arrière, du moins jusqu'à la portion ascendante des condyles; la différence moyenne entre les diamètres extrêmes a été, sur 10 fémurs que nous avons mesurés, de 2 cent. 3 : ce chiffre mérite

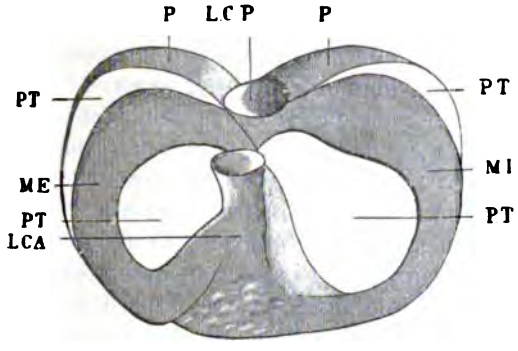

Fig. 3. — Position des ménisques sur le plateau tibial, lorsque la jambe est complètement étendue : genou droit : 2/3 grandeur naturelle. — ME, ménisque externe; — PT, plateau horizontal du tibia; — P, prolongement postérieur et oblique du plateau tibial; — LGA, ligament croisé antérieur; — MT, ménisque interne; — PT, plateau horizontal du tibial; — P, prolongement oblique du plateau tibial; — LCP, ligament croisé postérieur.

de fixer l'attention, car il est égal et même supérieur à la largeur des deux corps méniscaux réunis (mesurés à la partie moyenne).

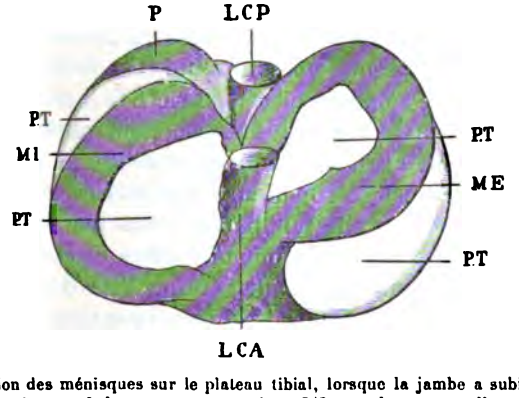

Fig. 4. — Position des ménisques sur le plateau tibial, lorsque la jambe a subi un mouvement complet de rotation en dedans : genou gauche : 2/3 grandeur naturelle. — MI, ménisque interne; — PT, plateau horizontal du tibia; — P, prolongement postérieur et oblique du plateau; — LCA, ligament croisé antérieur; — ME, ménisque externe; — PT, plateau tibial; — LCP, ligament croisé postérieur.

C. — Les surfaces de contact entre le fémur et le tibia varient comme étendue, comme forme et comme direction, suivant les diverses positions occupées par la jambe.

Les dimensions normales des cavités cartilagineuses, dimensions mesurées sur une jambe complètement séparée de la cuisse, correspondent aux grands diamètres transversaux de la masse condylienne; cette jambe détachée, remettez-la au contact du fémur, en position d'extension, et vous constatez que le ménisque externe par sa partie moyenne et externe, l'interne par sa partie antéro-interne, sont presque entièrement en dehors du rebord correspondant du fémur. Nous savons déjà qu'au moment où l'extension se complète, les cavités cartilagineuses s'allongent dans le sens antéro-postérieur; elles tendent, par conséquent, à perdre l'excédent de largeur qu'elles possèdent pour cette position. Pour reconnaître jusqu'à quel point ce résultat est obtenu, pratiquez deux étroites fenêtres intra-articulaires en avant des ligaments latéraux et placez la jambe en extension : le ménisque interne est à peu près de niveau avec le rebord du fémur; l'externe fait une saillie légère hors de ce rebord. Forcez l'extension au moyen d'un anneau en fil de fer passé dans l'insertion du tendon tricipital : le bord externe des ménisques s'applique fortement contre le fémur; les ménisques, l'externe plus particulièrement, semblent attirés en dedans.

Il nous a paru que cet effet de tension et d'attraction en dedans des ménisques ne pouvait pas s'expliquer par la pression que les condyles exercent sur le tibia et c'est ainsi que nous avons été amené à rechercher le rôle des divers ligaments et muscles qui prennent insertion sur les fibro-cartilages du genou.

En avant les deux ménisques sont réunis par le jugal et adhèrent, en outre, à la masse adipeuse placée derrière le ligament rotulien.

Le jugal est une bandelette fibreuse généralement très nette, large de 3 à 4 millimètres, résistante et nacrée; elle regarde l'articulation par sa face postéro-supérieure; par sa face antéro-inférieure et son bord supérieur, elle fait partie de la masse adipeuse; son bord inférieur est souvent bien délimité, libre et comme tranchant.

Il arrive assez fréquemment que le jugal se dissimule plus ou moins complètement dans l'épaisseur de la masse adipeuse; il est parfois relativement faible; mais nous l'avons toujours trouvé. Dans certains cas, il est très puissant, d'aspect cartilagineux, recouvre entièrement la corne antérieure du ménisque interne, et paraît être le prolongement de ce fibro-cartilage. Constitué par des fibres parallèles, le jugal, loin d'être transversal, comme on le représente dans les traités, décrit toujours une courbe dont la hauteur a varié dans nos mensurations entre 8 millimètres et 2 centimètres : il s'insère sur le bord épais des cartilages à une distance moyenne de 15 à 20 millimètres de l'extrémité la plus interne des cornes fibreuses.

Cette insertion est généralement plus éloignée sur le ménisque externe que sur l'interne. Le point essentiel à retenir c'est qu'elle a toujours lieu sur la portion mobile du fibro-cartilage. L'intervalle qui sépare les insertions méniscales du jugal peut être évalué à 3 cent. 5, quand les cavités cartilagineuses sont au repos.

La masse adipeuse n'est pas un simple amas de graisse. On sait qu'elle présente un prolongement supérieur, appelé ligament adipeux, qui s'insère à la partie la plus antérieure de l'échancrure intercondylienne. Disséquez ce ligament adipeux en le tendant, vous y trouverez des filaments ou des cordons fibreux, dont les uns s'insèrent au jugal et dont les autres vont parallèlement s'insérer à la partie moyenne du bord inférieur de la rotule. (Vue par sa face postérieure, la rotule a la forme d'un rectangle transversal à bords mousses; on peut donc lui reconnaître 4 bords et 4 angles.) De chaque côté de ces derniers cordons, on trouve une couche de fibres entre-croisées et dont les mailles plus ou moins larges laissent passer les pelotons adipeux, qui forment par leur accumulation les franges synoviales; cette couche relie le jugal à la rotule et latéralement elle se continue avec deux véritables ailerons ligamenteux qui se dirigent obliquement des angles inférieurs, quelquefois des bords latéraux de la rotule, vers la face externe des ménisques, sur laquelle ils s'insèrent, juste en dehors du jugal. Ces ailerons se distinguent très nettement par la force et la direction de leurs fibres qui sont épaisses et pour la plupart parallèles. Ils ont une largeur moyenne de 1 centimètre et, bien qu'ils paraissent plus ou moins infiltrés de graisse, ils sont vraiment solides.

En outre, l'expansion fibreuse qui se détache du bord inférieur des muscles vastes interne et externe comprend un feuillet profond qui se distingue facilement du feuillet superficiel vers la partie moyenne des bords latéraux de la rotule et ce feuillet profond vient se fixer en partie sur nos ailerons ménisco-rotuliens, en partie directement sur les ménisques eux-mêmes. Les insertions prises ainsi sur la face externe des ménisques, mesurent une largeur de 2 centimètres environ à partir du jugal. Moins solides que les ailerons ménisco-rotuliens, les feuillets méniscaux des vastes n'en ont pas moins une résistance notable, surtout dans leur partie la plus voisine de la rotule.

Au-dessous des couches fibreuses que nous venons de décrire, la masse adipeuse mérite mieux son nom : elle est simplement traversée par des filaments qui s'insèrent sur la surface triangulaire du tibia et la face postérieure du ligament rotulien. En avant, la masse adipeuse est nettement contenue par le ligament rotulien lui-même et

par deux feuillets aponévrotiques qui se détachent des bords du ligament rotulien pour se réunir latéralement aux ailerons ménisco-rotuliens ou aux expansions venues des vastes. Bien entendu, ces feuillets sont distincts du grand surtout ligamenteux qui entoure l'articulation et est constitué, comme on sait, par l'aponévrose d'enveloppe faisant suite à celle de la cuisse, par les ailerons fémoro-rotuliens et les expansions superficielles des muscles vastes interne et externe. La masse adipeuse déborde chaque côté du ligament rotulien d'un travers de pouce environ : du côté de l'articulation, elle proémine souvent sous le jugal; en tout cas, par la compression elle fait saillie au-dessous de ce ligament.

Les divers plans aponévrotiques sur lesquels nous avons attiré l'attention peuvent être considérés comme le prolongement de la capsule articulaire du genou. Nous nous rapprocherions ainsi de Poirier (*loc. cit.*) et Mouret (*loc. cit.*), qui admettent que la capsule s'insère sur la rotule. Mouret a même été si frappé par l'abondance des éléments fibreux dans la masse adipeuse qu'il n'hésite pas à écrire : « Le paquet graisseux n'est autre chose qu'une partie de la capsule, dont les fibres constitutives ont été écartées par l'interposition de lobules graisseux ». Mais les distinctions que nous avons faites répondent à des dispositions anatomiques et à des fonctions physiologiques réellement différentes.

Il importe, en outre, de remarquer qu'au niveau des ailerons ménisco-rotuliens toutes les fibres qui s'insèrent sur le bord épais des ménisques paraissent provenir de la rotule : le feuillet capsulaire qui double la synoviale au-dessous des ménisques se fixe sur les ailerons ménisco-rotuliens et non sur les ménisques eux-mêmes. Ainsi, quand nous tendons fortement les ailerons en tirant d'un côté sur la rotule et en retenant, d'autre part, les ménisques, nous constatons que le feuillet capsulaire sous-méniscal reste relâché. En forçant suffisamment la tension des ailerons, nous les avons arrachés au ras des ménisques, dont le bord épais était dès lors entièrement libre d'insertions : le feuillet capsulaire sous-méniscal était resté intact et adhérent aux ailerons. (Pour préparer facilement les ailerons ménisco-rotuliens et les expansions profondes des vastes, ouvrez un genou, après dissection de la peau, par une grande incision en U renversé, dont le sommet est placé à deux ou trois travers de doigt au-dessus de la rotule et dont les branches verticales passent en avant des ligaments latéraux. Vous rabattez ainsi un grand lambeau comprenant la partie inférieure des deux vastes et la rotule. Latéralement et sur l'interligne même, il est facile de distinguer la capsule articulaire du grand surtout aponévrotique; soulevez le grand surtout en vous avançant

vers la rotule par décollement ou dissection jusqu'au moment où vous remarquez la saillie de la masse adipeuse; vous avez ainsi partiellement séparé le feuillet tibial ou superficiel du feuillet profond ou méniscal des vastes; abordez alors la face articulaire du lambeau; détachez la synoviale en faisant tirer sur les muscles vastes et la rotule; quand on se rapproche des ménisques, la dissection doit être

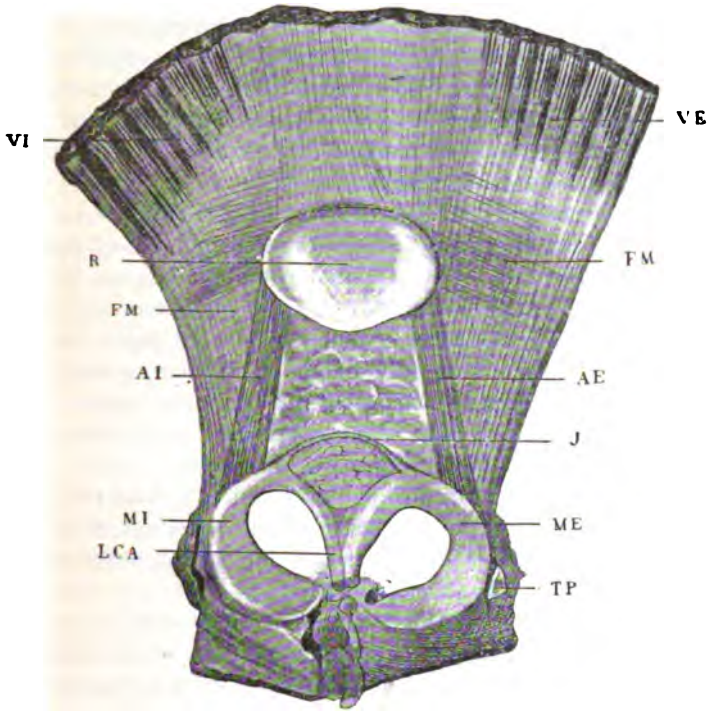

Fig. 5. — Préparation des ligaments méniscaux, à l'exception du ligament adipeux qui a été enlevé. — VI, muscle vaste interne; — R, rotule; — FM, feuillet méniscal du vaste interne; — AI, aileron ménisco-rotulien; — MI, ménisque interne; — LCA, ligament croisé antérieur; — VE, muscle vaste externe; — FM, feuillet méniscal du vaste externe; — AE, aileron ménisco-rotulien; — J, jugal; — ME, ménisque externe; — TP, tendon du poplité.

très délicate à cause de l'adhérence intime de la synoviale avec les ailerons ménisco-rotuliens.)

La synoviale, qui se fixe à la périphérie de la rotule et recouvre la masse adipeuse, forme un manchon sérieux autour du ligament adipeux et augmente d'autant la résistance de ce ligament, qui nous a semblé en général plus solide que plusieurs auteurs ne paraissent le croire. Dans deux cas pris au hasard où nous avons voulu le rompre, nous avons dû déployer une force de 7 à 9 kilogrammes; le

ligament s'est arraché à son insertion fémorale. Notre force était appliquée perpendiculairement à la direction des fibres qui constituent le ligament adipeux : une traction exercée dans le sens même de ces fibres aurait nécessité assurément un effort beaucoup plus considérable, ainsi qu'en témoignent les expériences de Mouret sur les fibro-cartilages (*loc. cit.*, p. 83). Le ligament adipeux est représenté souvent par deux ou plusieurs faisceaux : nous l'avons cherché sur une vingtaine de cadavres; il n'a manqué qu'une fois.

Aux environs de la rotule, la synoviale se sépare facilement des expansions profondes des vastes et des ailerons ménisco-rotuliens; mais elle adhère très fortement à la partie tout inférieure de ces ailerons et expansions : se tendant en même temps qu'eux, elle pourra augmenter leur résistance.

Sappey (*loc. cit.*) a établi que la synoviale s'avance seulement de 2 à 3 millimètres sur chaque face des ménisques; mais, en dedans du jugal, on trouve un feuillet séreux sur toute la largeur des cornes fibreuses; nous avons même pu le disséquer sur le ménisque interne dans l'étendue de 5 à 6 millimètres en dehors du jugal. En réalité, la synoviale s'attache très solidement et en s'amincissant sur le jugal; puis elle descend sur la partie de la masse adipeuse située au-dessous de ce ligament et se porte vers les ligaments croisés en recouvrant les extrémités fibreuses des ménisques.

Morris[1] a donné le nom de ligaments alaires à deux replis synoviaux qui se forment sur les côtés de la rotule lorsqu'on fléchit un genou ouvert par le cul-de-sac supérieur, le lambeau inférieur, qui comprend la rotule, s'abaissant sur le tibia.

La formation de ces replis est purement artificielle sur un genou ainsi ouvert, la synoviale lâchement adhérente aux tissus sus-jacents s'affaisse et se plisse autour de la rotule; mais relevez cet os et tendez la synoviale comme elle l'est en position normale : les ligaments alaires disparaissent.

Il résulte de notre description que la contraction du triceps fémoral peut agir efficacement sur les deux ménisques.

Latéralement et en arrière, les fibro-cartilages adhèrent très solidement à la capsule articulaire, laquelle se confond en arrière avec le ligament postérieur, dont on connaît la puissance; de plus, le ménisque externe près de sa corne fibreuse est relié au condyle interne par un épais trousseau fibreux qui semble faire partie du ligament croisé postérieur. Mais, au point où le tendon du poplité pénètre dans l'articulation, le bord épais du ménisque externe est

1. Morris, *Anatomy of the Joints*, 1879.

libre de toute adhérence dans l'étendue d'un centimètre environ : grâce à cette disposition, ce ménisque n'adhère pas comme l'interne au ligament latéral correspondant : le ménisque externe est ainsi plus mobile que l'interne, ce qui facilite l'exécution des mouvements particulièrement étendus qu'il accomplit sur le plateau tibial. Parmi les muscles du groupe postérieur, nous en trouvons deux qui peuvent porter le ménisque externe en arrière et en dedans, ce sont : le poplité et le demi-membraneux. L'action du poplité est importante et très énergique ; elle s'exerce directement en arrière au moyen d'un solide faisceau qui se détache du tendon principal au moment où celui-ci pénètre dans l'articulation. La contraction du demi-membraneux produit un effet relativement faible ; le ménisque est attiré en arrière et en dedans. Dans quelques cas, nous avons également constaté que le demi-membraneux exerçait une certaine action sur le ménisque interne ; mais l'effet produit était très faible, et nous estimons qu'on peut le négliger.

On n'a pu discuter encore l'utilité fonctionnelle des ailerons ménisco-rotuliens et des expansions profondes des vastes, puisque nous sommes le premier à les décrire ; mais tous les auteurs parlent de la masse adipeuse, du ligament graisseux et du jugal.

Comment a-t-on compris leur rôle?

Il n'est pas douteux que la masse adipeuse comble le creux qui se fait en avant de l'articulation pendant le mouvement de flexion, mais à quoi sert-elle dans l'extension? Se borne-t-elle à protéger l'articulation, à amortir les coups qui pourraient l'atteindre?

Cruveilhier déclare que le ligament adipeux se tend dans la flexion, ce qui est une erreur d'observation. Richet et Paulet ont parfaitement vu qu'il se tend dans l'extension. A leur avis, il soulève le paquet adipeux et le ramène entre les surfaces osseuses pendant l'extension. Gegenbauer et Poirier le considèrent comme un vestige de la cloison qui sépare primitivement les deux articulations ménisco-fémorales. Nous voulons d'autant moins combattre cette opinion que, dans trois cas, le ligament adipeux s'est présenté à notre observation sous la forme d'une véritable membrane ; mais, ce n'est pas une raison pour lui dénier tout rôle dans la physiologie du genou.

Quant au jugal, on se contente de signaler son existence. Mouret, qui l'a étudié de près, conclut qu'il n'intervient pas dans le mécanisme des cartilages semi-lunaires.

Nous espérons démontrer que les divers ligaments, que les ailerons ou expansions décrits ci-dessus et la masse adipeuse elle-même concourent à un résultat identique : l'adaptation des cavités cartilagineuses du genou pendant les mouvements de l'articulation.

Sur un genou ouvert par le cul-de-sac supérieur, la jambe étant fléchie à 45°, tirez sur la rotule et tendez la portion inférieure des deux vastes : vous constatez que les deux ménisques sont attirés directement en avant par les expansions des vastes, en avant et en dedans par les ailerons ménisco-rotuliens, qui divergent dans le même sens que les condyles fémoraux. Cette expérience peut suffire à démontrer le rôle des expansions venues des vastes, parce qu'elles sont tendues directement par la contraction des deux muscles. — Nous avons vu que ces expansions s'insèrent partiellement sur les ailerons ménisco-rotuliens; mais l'action principale de ces derniers paraît subordonnée à la contraction générale du triceps, laquelle se transmet par l'intermédiaire de la rotule et porte en même temps sur le ligament rotulien. A ce point de vue, notre expérience est défectueuse; car pour voir clairement le jeu des ménisques, nous avons abaissé la rotule et relâché le puissant ligament rotulien, ce qui permet d'obtenir trop facilement la tension de nos ailerons. Il est évident que l'effet utile de ces ailerons est nul, s'ils restent relâchés tandis que le ligament rotulien est tendu. Nous aurons donc à examiner dans quel état ils se trouvent aux divers temps du fonctionnement normal du genou.

Passez un crochet sous la courbe du jugal et soulevez ce ligament; vous portez très énergiquement les deux ménisques en avant et en dedans; mais comment s'obtient la tension du jugal? Au premier abord, elle ne paraît pas due à la contraction du triceps; car les tractions exercées sur la rotule agissent peu sur la membrane qui relie ces os au jugal; mais il existe un ligament dont la tension soulève directement le jugal; c'est le ligament adipeux; on s'en assure facilement en tirant sur son extrémité fémorale sectionnée. Or, vers la fin du mouvement d'extension, le ligament adipeux se tend, puis se renverse dans le fond de la trochlée fémorale et, dès lors, le mouvement d'ascension imprimé à la rotule se communique au jugal; car, en raison des connexions signalées plus haut, une forte traction sur le ligament adipeux tend les cordons fibreux qui vont de la rotule au jugal. On peut constater cette action du jugal sur un genou ouvert selon notre procédé habituel : mais on l'apprécie plus justement en faisant l'extension de la jambe au moyen d'un anneau en fil de fer passé dans l'insertion du triceps, et après avoir enlevé une partie suffisante du condyle interne pour apercevoir le ligament adipeux dans le fond de la trochlée fémorale.

Le ligament adipeux peut être très faible ou manquer : le jugal risquerait donc de devenir inutile si le ligament adipeux avait seul le pouvoir de solliciter son action. Grâce à sa forme en arc plus ou

moins recourbé, l'action du jugal sur les ménisques est efficace soit qu'on le soulève en totalité ou par le haut de sa courbe, soit qu'on tire sur ses extrémités. L'aplatissement de la masse adipeuse qui se produit à la fin du mouvement d'extension, ainsi qu'en témoignent les bourrelets durs qui se forment sur les côtés du ligament rotulien, tend à rapprocher les extrémités du jugal, par conséquent à porter les ménisques en dedans. En outre, la masse adipeuse comprimée par le ligament rotulien et la rotule s'engage sous le jugal, le soulève et, en tout cas, lui offre un coussin d'appui d'une élasticité merveilleuse. Ainsi soutenu, le jugal peut recevoir utilement la dernière force qui le sollicite et qui consiste dans une traction énergique que les ménisques eux-mêmes, retenus en arrière par la tension du ligament postérieur, exercent sur les extrémités de l'arc qui les réunit en avant. Ce mode d'action du jugal nous a paru constant et en général très sérieux : le petit doigt glissé sous la courbe du ligament est serré contre le tibia, et la striction est parfois assez énergique pour devenir douloureuse.

Si le ligament adipeux est puissant et que ses tendons s'insèrent directement sur les ménisques, comme nous l'avons constaté en certains cas, le jugal peut être faible sans inconvénients; d'autre part, une masse adipeuse volumineuse supplée à la faiblesse ou à l'absence du ligament adipeux. En fait, il nous a semblé que c'est tantôt l'un, tantôt l'autre de ces organes qui présente un développement particulier.

Éclairé par les notions que nous venons d'exposer, examinons rapidement le mécanisme des cartilages semi-lunaires aux divers temps des mouvements de flexion, d'extension et de rotation.

A. *Flexion.* — Dès que la flexion est commencée, le ligament adipeux et le jugal se relâchent : grâce à l'écartement qui se produit entre les condyles et la partie antérieure du plateau tibial, ils peuvent s'avancer sur ce plateau, en même temps que la masse adipeuse qui comprend dans son épaisseur les ailerons ménisco-rotuliens et les expansions des vastes. La tonicité du triceps fémoral persistant pendant la flexion, ces ailerons et ces expansions tendent très modérément la partie antéro-externe des ménisques, de telle sorte que les cavités cartilagineuses peuvent s'élargir graduellement sous la pression des condyles; les extrémités du jugal s'écartent et les deux ménisques reculent; la rotule et le ligament rotulien se rapprochent des tubérosités du tibia. Quand la flexion a dépassé l'angle droit, la partie postéro-interne des ménisques glisse sur la face interne des condyles, ce qui entraîne les cavités cartilagineuses

dans une direction oblique en arrière et en dehors, ainsi que nous l'avons constaté.

La contraction du poplité et du demi-membraneux, qui se produit au moment de la flexion, tire le ménisque externe en arrière. Ce concours paraît surtout utile, lorsque la flexion s'exécute tandis que les ménisques supportent tout le poids du corps. En raison de sa situation et de sa forme, le ménisque externe garde par tous ses points un contact intime avec le condyle pendant la durée à peu près entière du mouvement de flexion; c'est seulement à l'extrême limite du mouvement que la partie antéro-interne du cartilage se sépare du condyle. La situation n'est pas tout à fait la même pour le ménisque interne : le contact de sa partie antéro-interne avec le condyle est rapidement moins intime et se perd beaucoup plus tôt; on s'explique, ainsi, que les muscles fléchisseurs n'aient pas d'action sur le ménisque interne, son glissement vers l'arrière étant plus facile que celui de l'externe et le mouvement qu'il exécute étant d'ailleurs moins étendu. (Pour apprécier le contact des cavités cartilagineuses avec les condyles pendant la flexion, il faut serrer convenablement le tibia contre le fémur; car la pénétration de l'air dans l'articulation et la section du triceps fémoral ont produit un écartement anormal entre les surfaces osseuses.)

B. *Extension.* — Nous partons de la flexion complète. Le feuillet méniscal venu des vastes agit dès le début de l'extension, et sa tension persiste pendant toute la durée du mouvement; mais il est facile de comprendre que la traction est surtout efficace dans les premiers temps du mouvement. En effet, des deux insertions inférieures et très rapprochées dans l'extension complète que présente l'expansion fibreuse des vastes, la méniscale s'est, pendant la flexion, plus éloignée que la tibiale du point d'attache commun, à cause du recul des ménisques sur le plateau tibial.

Au contraire, les ailerons ménisco-rotuliens ne sont pas actionnés par la contraction du triceps au début de l'extension; ces ailerons représentent avec le ligament rotulien une double insertion inférieure du tendon tricipital, mais ici, l'insertion tibiale est située beaucoup plus bas que la méniscale et décrit par conséquent une courbe plus longue pendant le mouvement de bascule exécuté par le tibia. Comme l'effet du recul des ménisques est à peu près compensé par le rapprochement de la rotule du tibia, il en résulte qu'au commencement de l'extension le ligament rotulien est seul tendu par le triceps. Les ailerons ménisco-rotuliens se tendent seulement quand l'extension a dépassé l'angle droit.

C'est ainsi que les ménisques sont attirés d'abord en avant,

et puis en avant et en dedans. A la fin de l'extension, c'est le jugal qui porte les ménisques en avant et en dedans dans les conditions déjà indiquées. Pour constater sûrement la tension du feuillet méniscal des vastes et des ailerons ménisco-rotuliens, nous ouvrons l'articulation de chaque côté et faisons pratiquer l'extension de la jambe au moyen d'un anneau en fil de fer passé dans l'insertion du triceps et de crochets tendant les expansions des vastes : on rend la tension des ailerons très évidente, en retenant un peu les ménisques comme cela doit arriver sur le vivant. Si l'on prend la jambe à pleine main pour l'étendre sur la cuisse, on constate que les ménisques se dirigent convenablement, malgré l'absence de contraction musculaire, c'est que, repoussés en arrière par la saillie des condyles, ils prennent un point d'appui sur les ailerons et le jugal, ce qui suffit à assurer à peu près leur fonctionnement, vu le peu de pression qu'ils subissent; d'ailleurs, dans cette expérience, les ailerons sont relativement tendus par le poids de la rotule qui pend au-devant du tibia : on remarque aussi, pendant l'extension, que l'extrémité antéro-interne du ménisque externe se relâche dès que le mouvement a dépassé l'angle droit : ce relâchement va souvent jusqu'à former un pli très évident. C'est là, nous semble-t-il, une preuve de plus que les ailerons qui s'insèrent sur le corps même des ménisques les portent en avant et en dedans, de manière à faire correspondre la largeur des cavités cartilagineuses aux diamètres transversaux des condyles.

C. *Rotation.* — Nous savons que ce mouvement se passe dans les articulations ménisco-tibiales. Le bord épais des ménisques est retenu latéralement par le rebord des condyles, d'où les modifications de forme et les déplacements sur lesquels nous avons déjà attiré l'attention. La rotation tend le ligament adipeux et le jugal; il écarte les extrémités de ce dernier et lui donne une direction voisine de la transversale.

L'aileron ménisco-rotulien et le feuillet méniscal des vastes sont tendus du côté opposé au sens de la rotation : ainsi dans la rotation en dedans, la tension porte sur l'aileron et le feuillet méniscal externes.

Du côté répondant au sens de la rotation, la capsule articulaire se tend en arrière.

Quel est l'effet de la section des ligaments méniscaux?

Quand on coupe le jugal, les ailerons ménisco-rotuliens et le feuillet profond des vastes au ras des ménisques, on apporte un trouble profond dans le fonctionnement de ces fibro-cartilages.

Ce trouble est particulièrement appréciable sur le ménisque externe

et pendant l'extension de la jambe. Ce ménisque avance péniblement sur le plateau tibial, le relâchement et le plissement de son extrémité antéro-interne ne se produisent plus; il fait une saillie anormale en dehors du rebord fémoral dès que l'extension a dépassé notablement l'angle droit. L'extension est presque complète que les ménisques sont encore fort loin des sillons de Terrillon [1], où ils doivent se loger; c'est seulement à l'extrême limite du mouvement que, sous la pression des os, les ménisques s'étalent et semblent en général prendre leur place normale : mais, dans certains cas, ils n'arrivent pas jusqu'aux sillons de Terrillon et, quand on y regarde de

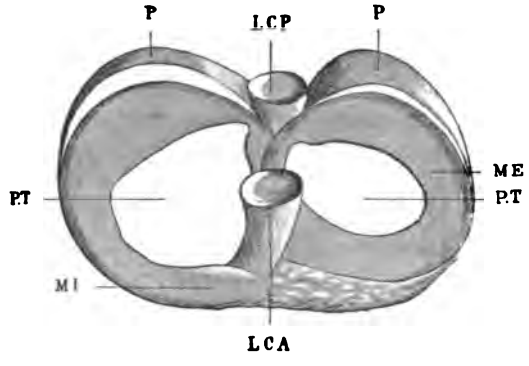

Fig. 6. — Position des ménisques sur le plateau tibial lorsque la jambe a été étendue après section préalable des ligaments méniscaux antérieurs : genou gauche, 2/3 grandeur naturelle. — MI, ménisque interne; PT, plateau horizontal du tibia; P, prolongement postérieur et oblique du plateau tibial; LCA, ligament croisé antérieur; ME, ménisque externe; PT, plateau horizontal du tibia; P, prolongement postérieur et oblique du plateau tibial; LCP, ligament croisé postérieur.

près, on constate qu'ils ne sont jamais, l'externe du moins, aussi avancés qu'ils devraient l'être. Le ménisque externe au lieu de devenir par sa partie antéro-interne fortement oblique en avant et en dehors, presque antéro-postérieur, garde une direction à peu près transversale. En extension complète, le ménisque interne fait, ainsi que l'externe, une saillie anormale en dehors du rebord fémoral correspondant.

Il est également intéressant d'observer le résultat des sections pratiquées sur les ligaments méniscaux après que la jambe a été placée en extension. Le jugal seul coupé, les deux ménisques se portent en arrière et en dehors (par rapport au centre de l'articulation). Cet effet est augmenté par la section des ailerons ménisco-

1. Terrillon, *Journal de l'anatomie et de la physiologie*, 1879.

rotuliens et des expansions méniscales des vastes. Sectionnez seulement la corne antérieure du ménisque externe et comprimez le cartilage par l'extension forcée : le ménisque reste sous le condyle. Ajoutez à la section de la corne celle du jugal, le ménisque est expulsé de l'interligne articulaire comme un noyau de cerise serré entre les doigts. Quelquefois, pour obtenir ce résultat, il faut également sectionner l'aileron ménisco-rotulien ou sa partie la plus interne.

Mouret (*loc. cit.*) a parfaitement remarqué qu'après la rupture de leurs insertions antérieures les ménisques progressent difficilement sur le plateau tibial pendant l'extension, et peuvent être pincés entre les deux surfaces articulaires. Cette observation a pour nous d'autant plus de prix que Mouret n'a pas reconnu l'existence ni surtout l'utilité fonctionnelle des ligaments émanés de la rotule ou des vastes. Mais pour attirer ainsi les ménisques en avant n'est-il pas évident que les insertions antérieures doivent se fixer sur des points susceptibles de s'éloigner du tibia? et ces points sont précisément la rotule et les vastes.

II

Des ruptures provoquées par un fonctionnement exagéré ou anormal des ménisques.

Puisque des ligaments et des muscles interviennent dans les mouvements exécutés par les ménisques du genou, il paraît hors de doute qu'un fonctionnement anormal ou simplement exagéré de ces fibro-cartilages pourra être la cause de distensions ou de ruptures ligamenteuses, absolument comme il en survient dans toutes les articulations.

Nous nous sommes adressé à l'expérimentation cadavérique pour déterminer les conditions dans lesquelles se produisent ces ruptures. Voici nos résultats :

Expérience I. — Extension forcée. — Par des mouvements brusques et violents, nous avons sur 7 expériences amené quatre fois l'arrachement du ligament adipeux ou de son faisceau principal à l'insertion prise sur le fémur et trois fois la rupture du jugal à son insertion sur le ménisque interne. La déchirure du jugal s'est toujours accompagnée du décollement de la synoviale sur le ménisque dans l'étendue de 1 centimètre environ.

Deux fois, sur les trois cas de rupture, nous avons constaté une

petite tache rouge au niveau du bord tranchant du cartilage en regard du jugal. (Cette déchirure du jugal et de la synoviale pourrait passer facilement inaperçue en raison de l'aspect général des tissus et de la rétraction que subit le jugal rompu dans l'épaisseur de la masse adipeuse. Pour apprécier l'étendue et l'importance des dégâts, il faut chercher l'extrémité libre du jugal, de manière à rétablir la continuité du ligament, et soulever avec des pinces les lambeaux déchirés de la synoviale.)

Exp. II. — Rotation forcée, la jambe placée dans la flexion à angle droit.

A. *Rotation en dehors.* — Sur trois expériences, nous avons produit une fois l'arrachement du ligament adipeux à son insertion fémorale; une fois et chez un cadavre différent la rupture du jugal à son insertion sur le ménisque interne : la synoviale était décollée dans les mêmes conditions que ci-dessus.

B. *Rotation en dedans* (trois expériences). — Deux fois le ligament adipeux ou son faisceau principal s'est arraché du fémur : le jugal n'a pas été rompu.

Toutes ces expériences numéros 1 et 2 ont été faites sans ouverture préalable de l'articulation. La cuisse du sujet était maintenue par deux aides sur le bord d'une table. L'extension de la jambe a été pratiquée par un ou deux hommes; la rotation, toujours par deux hommes vigoureux. Dans ces conditions, nous n'avons produit que les lésions signalées sur le ligament adipeux, le jugal et la synoviale, sauf dans un cas où, à la suite d'extension forcée, nous avons constaté : 1° une déchirure de quelques fibres antérieures du ligament croisé postérieur; 2° un arrachement très limité de la capsule postérieure sur le bord épais du ménisque externe. — Sur ce cadavre, les ligaments méniscaux avaient résisté.

Si Segond [1] a pu à lui seul déchirer ou rompre les forts ligaments du genou, cela tient sans doute à ce qu'il a expérimenté sur des cadavres relativement anciens; les nôtres, appartenant toujours à des adultes vigoureux, n'avaient que vingt-quatre ou trente heures d'ancienneté; ils étaient, par conséquent, en pleine rigidité cadavérique, au point que parfois un homme ne suffisait pas pour obtenir la flexion de la jambe. Malgré la vigueur de nos aides, nous n'avons donc pas forcé la rotation ou l'extension de la jambe autant qu'on pourrait le croire. Ainsi, dans tous nos mouvements d'extension les plus énergiques, nous avons à peine ébauché un angle ouvert en

1. Segond, *Recherches cliniques et expérimentales sur les épanchements du genou par entorse* (*Progrès médical*, 1879).

avant. Mais, si la rigidité cadavérique s'oppose dans une très large mesure à l'exagération des mouvements de rotation ou d'extension, elle a sans doute l'avantage de maintenir le contact plus intime entre les surfaces articulaires du fémur et du tibia, ce qui constitue une condition très utile, sinon indispensable, de succès dans les expériences que nous avons entreprises. Il semble évident que la rupture du ligament adipeux et du jugal s'obtient bien plus facilement sur le vivant, dans les conditions mêmes où nous nous sommes placé. Sur le vivant en effet, la contraction des muscles péri-articulaires et le poids du corps arrêtent le glissement des ménisques plus tôt et plus complètement que cela n'arrive sur un cadavre ; nous savons que cet arrêt des ménisques est la cause de la distension et de la rupture des divers ligaments que nous avons décrits.

Nos succès par extension ont été plus nombreux et ont réclamé moins d'efforts que ceux par rotation. Il est très probable que la même différence n'existe pas sur le vivant, car l'état cadavérique des sujets rend particulièrement difficile la réussite des expériences de rotation forcée.

Exp. III. — Nous avons recherché la rupture des feuillets méniscaux des vastes et des ailerons ménisco-rotuliens.

Nous avons vu que cette rupture n'a jamais eu lieu dans les expériences n° 1 et n° 2, qui ont été faites en dehors de tout artifice destiné à remplacer la contraction des vastes ou du triceps fémoral.

1° Feuillets méniscaux des vastes.

A. *Extension.* — Nous savons que ces feuillets se tendent pendant toute la durée du mouvement et que c'est au début surtout qu'ils risquent de se rompre. Dans les conditions ordinaires de la marche, le glissement des ménisques s'accomplit aisément, sauf le cas d'aspérités anormales sur le plateau du tibia ou les condyles du fémur, puisque ce glissement s'opère pendant que la jambe est en l'air. Habituellement, d'ailleurs, l'arc de cercle décrit par la jambe étant peu étendu, le parcours des ménisques sur le tibia est relativement réduit ; mais le jeu de ces fibro-cartilages devient beaucoup plus difficile, si l'extension de la jambe commence après une flexion complète et si elle s'accomplit tandis que les ménisques supportent tout le poids du corps. A qui n'est-il pas arrivé, en se relevant d'une position accroupie, d'éprouver une sensation de tension et même de douleur dans l'intérieur des genoux? Cette sensation nous paraît traduire précisément la tension excessive des expansions méniscales des vastes; car les ménisques, subissant une pression considérable, ne glissent que péniblement sur le plateau tibial. Que leur arrêt complet ou relatif coïncide avec une contraction énergique des vastes,

et il ne semble pas douteux que les feuillets méniscaux puissent se rompre.

B. *Rotation en dedans ou en dehors.* — Dans chacun de ces mouvements, un des feuillets méniscaux se met en état de tension très marquée si les muscles se contractent. Ici encore, il paraît certain que sa déchirure pourra résulter soit d'une rotation très prononcée soit d'une contraction musculaire violente.

Sur le cadavre, il nous a été impossible de réaliser par extension ou par rotation la rupture des feuillets méniscaux des vastes, parce que nous n'avons pas trouvé un point de traction assez solide, soit dans le corps charnu des muscles, soit dans le tissu fibreux qui les termine inférieurement.

2° Ailerons ménisco-rotuliens.

A. *Extension.* — Le tendon du triceps nous permet de tirer très énergiquement sur la rotule et par suite sur les ailerons ménisco-rotuliens.

Nous avons exercé des tractions puissantes, la jambe étant placée dans les positions qui tendent normalement les ailerons; nous n'avons produit aucune rupture; mais, ces résultats négatifs pouvaient tenir à ce fait que les ménisques n'étaient pas suffisamment arrêtés par la pression des condyles.

Ouvrant un genou par le cul-de-sac supérieur et retenant les ménisques avec des crochets, nous avons, par une traction forte sur le tendon tricipital, arraché complètement l'aileron externe au ras du ménisque. L'aileron a entraîné les fibres les plus superficielles du jugal; le gros de ce ligament est resté intact. Cette expérience, qui peut paraître démonstrative au premier abord, a cependant un défaut : il est possible que nous ayons retenu les ménisques dans une mesure irréalisable sur le vivant.

Sur le vivant, la condition la plus fâcheuse à ce point de vue, qui puisse théoriquement se produire, c'est que les ménisques gardent par rapport au tibia la position qu'ils occupaient en flexion complète, tandis que la jambe vient se placer en extension sur la cuisse. La chose est-elle vraiment possible? Nous n'hésitons pas à répondre par l'affirmative.

Poirier rapporte dans son traité les expériences de Braune et Fischer, qui montrent que, dans la station debout, les surfaces de contact augmentent notablement entre le fémur et le tibia, que les cartilages d'encroûtement s'affaissent et s'étalent. Il est bien certain que les ménisques subissent un effet analogue, quand ils sont comprimés, et il ne faut pas oublier que, dans certaines circonstances, la pression qu'ils supportent peut être très supérieure au poids du

corps; par exemple, lorsque nous appuyons avec effort sur un genou pour monter en voiture, lorsque dans un saut ou une course nous fléchissons brusquement sur les jambes et que nous nous relevons aussitôt, etc.

Qu'on veuille bien remarquer la forme et la position que les ménisques ont prises à la suite de la flexion; grâce à leur obliquité très prononcée, ils offrent une partie antéro-externe très étendue, entièrement placée sous les condyles et pouvant être comprimée par eux lors du redressement du fémur sur le tibia. Ceci est vrai surtout pour le ménisque externe, qui, même en flexion marquée, reste en contact par sa circonférence entière avec le condyle fémoral.

Que l'extension ait lieu sous une pression forte, annihilant l'action des ligaments méniscaux et, les fibro-cartilages comprimés, d'abord latéralement, puis en avant, ne pourront pas exécuter leur mouvement propre sur le plateau tibial. En outre, le ménisque externe peut être retenu en arrière par une contraction violente et inopportune des muscles poplité et demi-membraneux. C'est ainsi que les condyles, le mouvement d'extension de la jambe se complétant, pourront passer en quelque sorte par-dessus les ménisques et être seulement séparés de la partie antérieure du plateau tibial par l'épaisseur des tissus auxquels les ménisques adhèrent en avant.

Eh bien! si les ménisques n'accomplissent pas leur mouvement normal sur le tibia, tandis que la jambe se place en extension sur la cuisse, la contraction du triceps peut arracher les ailerons méniscorotuliens. Ceci n'est pas une hypothèse, c'est un fait démontré expérimentalement pour l'aileron externe dans les deux expériences ci-après :

1re Exp. — Nous plaçons et faisons maintenir une jambe en position d'angle droit sur la cuisse, nous ouvrons le genou par le cul-de-sac supérieur et clouons les deux ménisques sur le plateau tibial. La jambe est mise en extension. Au moyen d'un anneau en fil de fer passé dans le tendon tricipital, nous faisons exercer des tractions brusques et vigoureuses exactement dans le sens de la contraction du triceps fémoral. Résultat : le tiers externe de l'aileron externe est rompu au ras du ménisque; la déchirure se continue sur la synoviale jusqu'au jugal.

2e Exp. — Même procédé avec cette seule différence que les ménisques sont cloués sur le plateau tibial dans la position de flexion complète. Une première traction sur la rotule déchire la synoviale sur l'aileron externe à 1 cent. 5 des ménisques; une seconde traction plus vigoureuse arrache complètement l'aileron au ras du

ménisque, ce qui laisse entièrement à découvert la partie antérieure du plateau tibial; l'insertion du jugal est également emportée.

Les tractions ont été faites pour deux hommes; mais chacun n'employait qu'un bras, on voit donc que l'effet développé n'a rien d'excessif. Il faut remarquer aussi que la fixation des ménisques en position d'angle droit a suffi pour produire une rupture partielle de l'aileron externe.

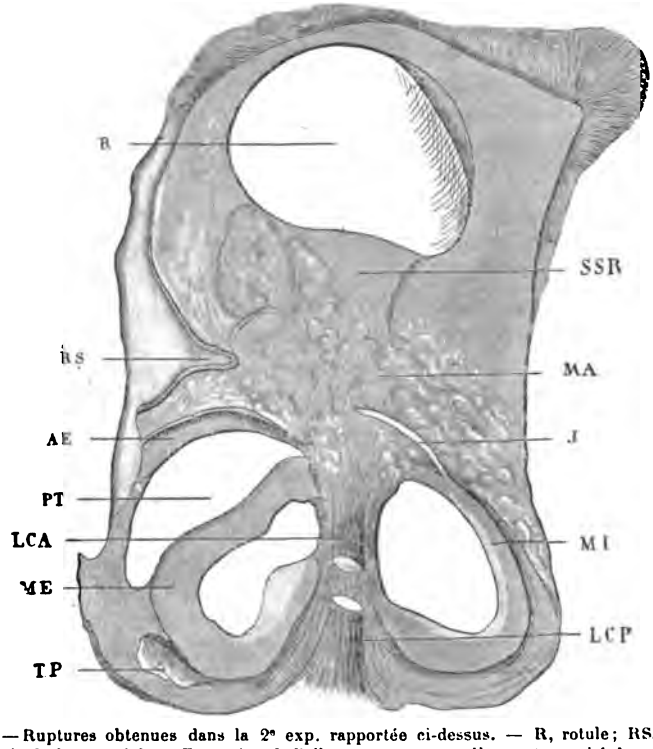

Fig. 7. — Ruptures obtenues dans la 2e exp. rapportée ci-dessus. — R, rotule; RS, rupture limitée de la synoviale; AE, section de l'aileron externe complètement arraché du ménisque; PT, plateau tibial mis à découvert par rétraction de l'aileron arraché; LCA, ligament croisé antérieur; ME, ménisque externe; TP, tendon du poplité; SSR, synoviale sous-rotulienne; MA, masse adipeuse; J, jugal; MI, ménisque interne; LCP, ligament croisé postérieur.

La synoviale se fixant en haut à la rotule, en bas aux ménisques et à la partie inférieure des ailerons et des feuillets méniscaux des vastes, peut se déchirer soit en même temps que les ailerons ou les feuillets, soit isolément, selon le point plus ou moins élevé où la rupture a lieu.

B. *Rotation en dehors et en dedans.* — Ces mouvements mettent en tension énergique l'aileron situé du côté opposé au sens de la

rotation; sa déchirure pourra certainement se produire si la rotation est assez énergique, le ménisque suffisamment retenu par le condyle et l'aileron bien tendu par la contraction du triceps. N'est-il pas évident que la rupture survenue à l'extrémité interne du jugal dans une de nos expériences de rotation se serait étendue à l'aileron si nous avions pu produire le mouvement dans les mêmes conditions que sur le vivant?

Sur le cadavre, les ménisques enfoncent trop entre les surfaces articulaires pour qu'on puisse rompre les ailerons par rotation : du moins, n'avons-nous pas réussi. Pour suppléer à l'absence de ces deux éléments fixateurs des ménisques, pression par le poids du corps, contraction des muscles péri-articulaires, nous avons cloué, avant d'exécuter le mouvement de rotation, la partie externe des fibro-cartilages sur le condyle fémoral. Mais le fibro-cartilage lui-même s'est déchiré sur nos clous.

C'est le moment de rappeler qu'on possède aujourd'hui quelques faits cliniques qui établissent la rupture du jugal, des ailerons ménisco-rotuliens et des expansions méniscales des vastes, tous ligaments compris dans ce que les auteurs désignent sous le nom d'insertions antérieures des ménisques.

La rupture de l'aileron externe avec conservation du jugal a été vue par Reid sur un cadavre [1]. Annandale [2] et Tedenat [3] ont constaté en ouvrant le genou la rupture d'un aileron entier et de l'extrémité correspondante du jugal.

Nous avons vu que dans les mouvements d'extension c'est l'aileron ménisco-rotulien externe qui se déchire de préférence, ce qui tient sans aucun doute au recul plus marqué du fibro-cartilage externe pendant la flexion : dans les mouvements de rotation, c'est au contraire l'aileron interne qui se rompra le plus facilement, car la rotation en dedans est relativement limitée par la tension du *fascia lata*. Quant au jugal, sa rupture se produit surtout (d'après nos expériences, nous pourrions dire toujours) à l'extrémité interne du ligament, qu'elle ait lieu par extension ou par rotation.

4e Exp. — Rupture des cornes fibreuses des ménisques, ruptures latérales ou postérieures de la capsule articulaire.

Nous avons essayé sur 4 cadavres de déchirer les insertions des cornes fibreuses des ménisques sur le plateau tibial, après section préalable du jugal et des ailerons. Par des mouvements de rotation forcée,

1. Reid, *Edinburgh med. and surg. Journ.*, t. XLII.
2. Annandale, *British med. Journ.*, 1885, t. I, p. 779.
3. Tedenat, Thèse Mouret. Montpellier, 1892, p. 70.

on tend fortement ces insertions; nous n'avons pu les déchirer, mais cela tient sans aucun doute aux conditions défavorables dans lesquelles l'état cadavérique des sujets place l'expérimentateur. Mouret a pu arracher une fois la corne antérieure du ménisque interne (*loc. cit.*) Plusieurs chirurgiens, Annandale[1], Maurice[2], Allingham[3], Lauestein[4], ont, après ouverture du genou, constaté l'arrachement de cette même corne, qui serait particulièrement disposée à se rompre; car elle est souvent plus faible que les autres cornes fibreuses des ménisques et la rotation en dehors est plus facile que la rotation en dedans.

Ce qu'il importe de retenir, c'est que d'après le mécanisme même des cartilages semi-lunaires, la rupture des ligaments méniscaux précédera très généralement, sinon toujours, celle des cornes fibreuses; c'est que la rupture des cornes sera relativement rare, car elles sont plus solides que les ligaments méniscaux et la rotation forcée paraît seule capable d'en amener l'arrachement. Nous savons au contraire, que l'extension forcée et la contraction musculaire peuvent, au même titre que la rotation, déchirer les ligaments méniscaux.

Quand on pratique les mouvements de rotation forcée sur un genou ouvert, il est facile de voir que la tension des cartilages retenus par les condyles fémoraux est telle qu'ils peuvent soit se rompre à l'une de leurs cornes fibreuses, soit au contraire être attirés vers le centre de l'articulation, si la capsule péri-articulaire est très lâche ou se déchire et si les surfaces articulaires du tibia et du fémur s'écartent suffisamment pour laisser passer le bord épais des ménisques.

Bonnet et Mouret ont vu, dans leurs expériences, un ménisque passer ainsi en dedans du condyle fémoral correspondant. Fergusson[5] et Goddlée[6] ont constaté le même fait sur 2 cadavres.

Dans ces cas, la rupture étendue de la capsule sera certainement la règle.

Évidemment, des ruptures partielles et latérales de la capsule pourront se produire dans les mouvements forcés d'adduction et d'abduction de la jambe; mais la déchirure préalable des ligaments latéraux du genou paraît nécessaire, à moins que la rotation ne se combine avec l'adduction ou l'abduction, ce qui a généralement lieu. L'extension forcée de la jambe tend fortement la capsule postérieure con-

1. Annandale, *Brit. med. Journ.*, 1889, t. I.
2. Maurice, *Brit. med. Journ.*, 1888, t. II.
3. Allingham, *Brit. med. Journ.*, 1889, t. I.
4. Lauestein, *Deutsche med. Woch.*, n° 9, 1890.
5. Fergusson (William), *Practical surgery*, p. 223, etc
6. Goddlée, *British med. Journ.*, 1880, t. I.

fondue avec le ligament postérieur de l'articulation. L'arrachement de cette capsule sur les ménisques paraît peu fréquente; nous ne l'avons constaté qu'une fois dans nos expériences.

Toutefois, il faut noter que sur le vivant une forte contraction du poplité pourrait arracher le faisceau méniscal du muscle.

En résumé, la plupart des déchirures consécutives au fonctionnement exagéré ou anormal des fibro-cartilages du genou porteront sur les ligaments méniscaux antérieurs : à ce point de vue, nos expériences sont d'accord avec la clinique. Dans la statistique de Bruns [1], la déchirure atteint 22 fois sur 32 cas les insertions antérieures (les cas de division des cartilages sont mis à part). Bruns n'a recueilli que les cas découverts sur le cadavre ou ceux ayant donné lieu à l'opération de la suture ou de l'excision des cartilages.

Si nous arrivons à reconnaître cliniquement, sans ouverture préalable du genou, la rupture des ligaments méniscaux ou de la capsule articulaire, nous pourrons bientôt baser des statistiques sur des chiffres autrement importants.

Lardy [2] a publié récemment deux exemples de rupture de la capsule postérieure, dont l'un concerne le ménisque interne et l'autre le ménisque externe. Pour ce dernier cartilage, il faudra se rappeler qu'il est normalement libre de toute adhérence dans la partie qui répond au passage du tendon du poplité (1 cent. environ d'étendue).

III

Déductions pathologiques avec observations cliniques. — **a.** *Entorse du genou.* — **b.** *Luxation des ménisques.* — **c.** *Déductions pathologiques générales.*

a. *Entorse du genou.* — *Mécanisme et anatomie pathologique.* — Dans l'étude de cette entorse, on n'a guère envisagé, jusqu'à présent, que la rupture des ligaments forts du genou : latéraux, croisés et postérieur; mais, pour produire cette rupture, il faut déployer une force énorme; cela est vrai surtout pour l'extension; Bonnet [3] étendait la jambe au point de former avec la cuisse un angle aigu ouvert en avant. Nous avons montré que des déchirures importantes peuvent être provoquées par une extension moyennement forcée et que ces déchirures siègent dans les ligaments méniscaux antérieurs. Nos

1. Bruns, *Die Luxation der Semilunarknorpel des Kniegelenks* (*Beiträge zur klinischen Chirurgie*, Band 9, Heft 2).
2. Lardy, *Revue de chirurgie*, 1894.
3. Bonnet, *Traité des maladies des articulations.*

recherches mettent en relief un second point; c'est qu'une entorse du genou peut se produire, sans qu'il y ait exagération de l'un des mouvements normaux de l'articulation, extension, rotation, adduction ou abduction. L'entorse peut être le résultat d'une contraction musculaire énergique combinée avec un certain arrêt des ménisques interarticulaires.

Segond [1] a démontré, contrairement à Bonnet, que la rotation forcée peut amener la rupture des ligaments croisés ou latéraux. Nous avons expliqué pourquoi les ligaments méniscaux sont plus difficiles à déchirer sur le cadavre par rotation que par extension forcée; mais, en prenant nos expériences à la lettre, on voit que les seules déchirures que nous ayons pu produire par rotation ont porté sur le ligament graisseux et le jugal. En rapprochant nos résultats expérimentaux forcément incomplets des conditions physiologiques dans lesquelles s'accomplit le fonctionnement des ménisques sur le vivant (conditions, nous le répétons, bien plus favorables à l'arrêt des ménisques et par conséquent à la tension des ligaments méniscaux, lesquels subissent en outre l'action des muscles contractés), nous acquérons la conviction que les premières déchirures provoquées par la rotation exagérée porteront souvent sur le ligament graisseux, le jugal, la synoviale, les expansions des vastes ou les ailerons ménisco-rotuliens. Segond a constaté la rupture du ligament graisseux dans ses expériences d'extension et surtout de rotation forcées; mais l'effort déployé avait été toujours suffisant pour déchirer en même temps les ligaments croisés, postérieur ou latéraux, ou pour arracher un fragment osseux sur la tubérosité externe du tibia. Le fait intéressant qui découle de nos recherches. c'est que la déchirure des ligaments méniscaux, quel que soit le mécanisme qui la provoque, représente, d'une façon générale, le premier résultat de l'effort subi par un genou; elle constituera donc en beaucoup de cas la seule lésion de l'entorse et elle sera très souvent associée à la rupture des ligaments forts, si celle-ci vient à se produire.

Les déchirures de la synoviale et des ligaments méniscaux antérieurs varient naturellement, comme nombre, comme étendue et comme importance. Elles peuvent atteindre isolément la synoviale, le jugal, le ligament adipeux, une partie ou la totalité des feuillets méniscaux des vastes et des ailerons ménisco-rotuliens. Plusieurs de ces organes peuvent être simultanément lésés.

1. Segond, *Recherches cliniques et expérimentales sur les épanchements du genou par entorse* (*Progrès médical*, 1879).

Symptomatologie. — Diagnostic. — Pour le diagnostic de ces déchirures, l'examen consciencieux et détaillé des circonstances qui ont présidé à l'accident, suivi d'entorse du genou, les interrogations sur le degré de la violence avec laquelle les mouvements de rotation ou d'extension ont été forcés présentent une importance capitale. Ainsi, quand l'entorse a eu lieu pendant l'éxécution d'un mouvement d'extension, mais sans que l'extension ait été forcée, le doute n'est pas possible; la lésion ne peut intéresser que la synoviale antérieure, les expansions profondes des vastes ou les ailerons ménisco-rotuliens. De même, il est certain que la rotation et l'extension forcées doivent être très violentes pour rompre les ligaments forts du genou. Existe-t-il, en outre, une symptomatologie spéciale nous permettant de reconnaître cliniquement la déchirure des ligaments méniscaux? Voici d'abord trois observations que nous avons récemment recueillies.

Observation I. — B..., Louis, caporal au 41e d'infanterie, âgé de vingt-trois ans, bien constitué, d'un tempérament lymphatico-sanguin. Aucun antécédent morbide, personnel ou héréditaire; en particulier, pas de rhumatismes.

Entré à l'infirmerie du 41e, le 14 juin 1894, pour hydarthrose du genou droit; envoyé à l'hôpital de Rennes, le 16 du même mois (service de M. le médecin-major de 1re classe Billot), pour la même affection.

Examen le 16 au matin. — B... nous raconte que le 13 juin, pendant une séance de boxe, il a senti un léger craquement et une certaine douleur au genou droit, immédiatement après avoir donné un énergique « coup de pied brisé », lequel consiste à plier fortement la jambe pour l'étendre brusquement en la lançant en l'air. Il a eu de la peine à continuer l'exercice de boxe qui s'est terminé au bout d'une demi-heure; à ce moment, B..., a constaté que son genou gonflait et qu'il marchait difficilement.

Actuellement, le genou est notablement enflé; les culs-de-sac synoviaux sont soulevés au-dessus et autour de la rotule, la masse adipeuse paraît hypertrophiée; une ecchymose jaunâtre occupe la gouttière verticale qui siège en dedans de la rotule et du ligament rotulien; cette ecchymose s'étend depuis le bord supérieur du plateau tibial et le bord antérieur du ligament latéral interne jusqu'à deux travers de doigt au-dessus de la rotule, mais sans dépasser en dehors le bord interne du tendon tricipital : près de l'angle supéro-externe de la rotule, on constate une petite ecchymose isolée, ayant les dimensions d'une pièce de deux francs.

Au palper, le choc rotulien est très net : les culs-de-sac synoviaux paraissent épaissis; un gros travers de pouce en arrière du ligament rotulien, on trouve un point douloureux très marqué dans la zone

ecchymotique, sur l'interligne même, sur le ménisque par conséquent. La partie antéro-interne du fibro-cartilage forme, dans l'extension, une saillie un peu plus forte que du côté sain, saillie non visible, mais appréciable au toucher par un double ressaut et disparaissant dans l'intérieur de l'articulation après une flexion de 30 à 35°. La pression du doigt ne réveille aucune douleur sur tous les autres points péri-articulaires, notamment sur les deux ligaments latéraux. Le blessé tient son articulation à peu près immobile; mais, on peut, en provoquant une douleur assez vive, exécuter les mouvements presque complets de flexion et d'extension. Au moment où l'extension s'achève, la main appliquée à plat sur le devant du genou éprouve une sensation très nette de neige écrasée. Ce bruit se passe certainement dans l'intérieur de l'articulation, le frottement de la peau ne produit aucune crépitation. Traitement : compression ouatée et immobilisation.

19 juin. — Diminution marquée de l'épanchement intra-articulaire; disparition de la crépitation sanguine perçue à la fin de l'extension, persistance de l'ecchymose, du point douloureux sur le ménisque et de la saillie légère formée par le fibro-cartilage. Douleur notable pendant les mouvements de l'articulation.

L'état s'améliore progressivement; l'ecchymose disparaît du 25 au 27 juin; le ménisque reste douloureux et un peu saillante jusqu'au 3 ou 4 juillet; l'épanchement intra-articulaire cesse également d'être appréciable à cette date.

Le blessé quitte l'hôpital le 7 juillet 1894 pour rentrer à son corps, il accomplit sans douleur les divers mouvements de l'articulation.

Obs. II. — C..., Pierre, soldat au 7e d'artillerie, âgé de vingt-trois ans, d'une constitution forte, d'un tempérament lymphatico-sanguin. On ne relève rien d'intéressant dans ses antécédents morbides, héréditaires ou personnels. Cet homme a été évacué du camp de Coëtquidan sur l'hôpital de Rennes, le 27 juin 1894, pour contusion du genou droit. Il est admis dans le service de M. le médecin-major de 1re classe Billot.

Examen, le 27 juin. — C..., Pierre, nous raconte que, dans la matinée du 22, il montait un cheval vieux et fatigué, qui s'est brusquement abattu sur la route pendant un temps de trot. Le cheval est tombé sur le côté gauche; instinctivement, le cavalier s'est rejeté à droite; il a pu dégager sa jambe gauche qui n'a subi aucun dommage; mais, le pied droit s'est embarrassé dans l'étrier, et la jambe de ce côté a été tordue en dehors. C... est intelligent et il est fort explicite dans son récit. La lésion du genou n'est donc pas le résultat d'une contusion, comme le porte le billet d'entrée et comme semblerait l'indiquer une ecchymose très étendue sur laquelle nous reviendrons. Le cheval est resté sur place, C... n'a donc pas été traîné; le genou droit n'a pu subir qu'une entorse, puisque le cheval est tombé sur le flanc gauche.

A première vue, on constate que le genou droit de C... est notablement gonflé : les culs-de-sac synoviaux sont soulevés au-dessus et sur

les côtés de la rotule ; la masse adipeuse paraît hypertrophiée; la gouttière verticale située en dedans de la rotule et du ligament rotulien présente une ecchymose jaunâtre, qui descend deux petits travers de doigt au-dessous du rebord antérieur du plateau tibial et recouvre en haut tout le cul-de-sac synovial supérieur, mais en offrant une teinte très atténuée au niveau même du tendon tricipital : sur le tibia, l'ecchymose contourne sous forme d'une bande étroite la tubérosité interne de l'os jusqu'au voisinage de son bord postérieur, tandis que sur le fémur elle ne dépasse pas le bord antérieur du ligament latéral interne. A la palpation, le choc rotulien est très net : les culs-de-sac synoviaux paraissent épaissies; on trouve deux points très douloureux à la pression, l'un à l'insertion supérieure du ligament latéral interne, l'autre un gros travers de pouce en arrière du ligament rotulien, dans la zone ecchymotique, sur l'interligne même, c'est-à-dire sur le ménisque interne : la partie antéro-interne de ce fibro-cartilage forme, dans l'extension complète, une saillie un peu plus marquée qu'à l'état normal (par comparaison avec le côté sain); par une flexion légère, cette saillie disparaît dans l'intérieur de l'articulation. Le ligament latéral interne ne paraît pas gonflé, malgré la douleur vive que la pression réveille à son extrémité supérieure : le ligament latéral externe est, au contraire, dans toute sa longueur, un peu enflé, comme œdématié, et légèrement douloureux, sans qu'il y ait un point particulièrement sensible à la pression.

Les mouvements d'extension et de flexion sont très limités par la douleur qu'ils provoquent; on ne constate pas de crépitation sanguine intra-articulaire pendant ces mouvements. Traitement : compression ouatée et immobilisation.

1er juillet. — Amélioration appréciable, mais persistance de tous les symptômes.

5 juillet. — L'ecchymose a presque disparu : l'épanchement intra-articulaire a beaucoup diminué : mais les deux points douloureux relevés sur l'extrémité supérieure du ligament latéral interne et la partie antéro-interne du ménisque interne persistent avec leur intensité première. La saillie méniscale est toujours un peu exagérée. Le ligament latéral externe est encore légèrement enflé et douloureux.

9 juillet. — L'extrémité supérieure du ligament latéral interne est peu douloureuse : le point douloureux méniscal est encore très vif; saillie méniscale toujours exagérée. On peut pratiquer des mouvements d'extension et de flexion assez étendus.

L'amélioration s'accentue les jours suivants et le blessé quitte l'hôpital le 18 juillet pour aller en congé de convalescence; mais il est incomplètement guéri : le ménisque interne est encore un peu douloureux et trop saillant : les culs-de-sac synoviaux conservent un certain épaississement; la masse adipeuse est hypertrophiée; si l'on veut compléter les mouvements d'extension et de flexion, on provoque une douleur notable.

Obs. III. — B..., Louis, vingt et un ans, soldat depuis six mois au 41e d'infanterie. Bonne constitution. Tempérament lymphatico-sanguin. Rien à noter dans ses antécédents personnels ou héréditaires.

Le 1er avril 1894, il descendait un escalier avec un paquet de linge dans ses bras, lorsque, son pied droit ayant glissé, il se rejette brusquement en arrière tout en se retournant pour se cramponner à la rampe : dans ce mouvement, il s'assied brusquement sur le talon gauche et le genou de ce côté subit un violent mouvement de rotation. forcée. Aussitôt après l'accident, douleur vive, impossibilité de marcher, gonflement du genou. B..., Louis, entre à l'infirmerie le lendemain et le 7 avril à l'hôpital, service de M. le médecin principal Jeanmaire.

Examen le 7 avril. — Épanchement de moyen volume dans l'articulation du genou, dont les culs-de-sac supérieur et latéraux sont soulevés; le choc rotulien se perçoit très nettement. La masse adipeuse est hypertrophiée. Le ligament latéral interne est très douloureux à son insertion supérieure, sans qu'il y ait à ce niveau de l'ecchymose ou de l'œdème; on trouve un second point fort douloureux, un gros travers de doigt en arrière du ligament rotulien sur l'interligne même, et on constate là, au moment de l'extension complète, une saillie cartilagineuse, se distinguant très nettement au toucher par un double ressaut, se prolongeant en arrière dans l'étendue de deux centimètres environ, disparaissant par une flexion légère (35°) dans l'intérieur de l'articulation. Sur le côté externe existe une saillie analogue et plus volumineuse, appréciable à la vue et surtout au toucher, commençant aussi un grand travers de doigt en arrière du ligament rotulien, s'étendant jusqu'au ligament latéral externe et offrant une hauteur d'environ 1 cent. 5. Dans l'extension, on la trouve; mais une flexion de 30 à 35° la rend beaucoup plus sensible; c'est dans cette position qu'elle est visible et présente un double ressaut bien net. Elle disparaît quand la flexion dépasse l'angle droit, quand on pratique la rotation en dedans ou quand on la comprime tout en fléchissant le genou sur le côté interne. Elle est douloureuse à la pression et ne crépite pas par le frottement. Les mouvements provoqués sont possibles, mais douloureux; on ne constate pas de crépitation sanguine pendant ces mouvements. Traitement : vésicatoire et compression ouatée.

20 avril. — Amélioration très considérable. L'épanchement paraît complètement résorbé, culs-de-sac aplatis, pas de choc rotulien; la saillie cartilagineuse du côté interne n'a plus qu'un ressaut tibial; elle n'est guère plus volumineuse que normalement, mais elle est encore douloureuse à la pression. La saillie externe paraît avoir diminué de volume; elle est cependant fort nette encore et un peu douloureuse à la pression.

B... quitte l'hôpital, le 4 mai 1894, pour aller en congé de convalescence. Le ménisque externe est encore un peu plus saillant qu'à l'état normal; il ne paraît plus douloureux; les mouvements de l'articulation se font sans douleur notable.

Sans doute, nos observations ne sont pas assez nombreuses pour autoriser des conclusions générales et définitives; mais il est facile de reconnaître que nous avons relevé trois symptômes qui se rapportent directement à la déchirure des ligaments méniscaux antérieurs; ce sont : 1° l'ecchymose sous-cutanée; 2° la douleur provoquée par la pression sur les ménisques eux-mêmes; 3° l'apparition ou l'augmentation de saillies méniscales appréciables au toucher et quelquefois à la vue.

1° L'ecchymose, constatée deux fois sur trois observations, se répand dans les gouttières latérales situées de chaque côté du ligament rotulien et de la rotule. Elle descend peu au-dessous du plateau tibial, mais elle remonte vers le haut jusqu'à recouvrir plus ou moins complètement le cul-de-sac synovial supérieur. Les caractères de l'ecchymose développée au-dessus et près de la rotule méritent de fixer l'attention. Siégeant dans nos deux cas, en dedans de la rotule et du ligament rotulien, nous voyons que, dans le premier, elle recouvre le cul-de-sac supérieur en dedans seulement du tendon tricipital; de l'autre côté, elle ne forme qu'une tache isolée, près de l'angle supéro-externe de la rotule; dans le second cas, tout le cul-de-sac supérieur est recouvert, mais dans l'étendue qui répond à la largeur du tendon tricipital, la teinte ecchymotique est très atténuée. Ces faits nous paraissent établir péremptoirement que de l'intérieur de l'articulation le sang a traversé une déchirure de la synoviale et s'est répandu surtout dans le tissu cellulaire qui, sur les côtés et au-dessus de la rotule, relie très lâchement la synoviale aux tissus sus-jacents. L'épaisseur du tendon tricipital empêche ainsi l'ecchymose de devenir sous-cutanée ou du moins affaiblit l'intensité de la coloration [1]. Chez notre premier blessé, la nature hématique de l'épanchement intra-articulaire se traduisait par une crépitation caractéristique; mais, chez le second, l'ecchymose, par son siège, son étendue et son mode d'extension, confirmait le diagnostic probable d'hémarthrose.

2° La douleur a été constante sur la partie antéro-externe ou antéro-interne des ménisques. Les ligaments latéraux de l'articulation et les ménisques eux-mêmes ayant une position parfaitement déterminée, il est facile par la pression de préciser le siège des points douloureux. Ce symptôme, par sa localisation très nette, son intensité et sa persistance, possède une très réelle valeur.

3° Les saillies méniscales, que nous avons signalées, constituent un

1. Il faut observer, en outre, que la synoviale est plus mince et plus adhérente au niveau même du tendon tricipital.

symptôme très important et que nous étudierons en détail à propos de la luxation des cartilages semi-lunaires. Bornons-nous à dire, pour le moment, que ces saillies se produisent soit immédiatement, s'il y a rupture suffisante du jugal, des ailerons ménisco-rotuliens et des feuillets méniscaux des vastes; plus ou moins tardivement, si le volume des ménisques est augmenté par l'inflammation consécutive aux déchirures de la synoviale et des ligaments.

En résumé, le diagnostic chez nos trois blessés aurait dû être établi ainsi qu'il suit :

Observation n° 1. — Entorse par extension forcée et surtout par contraction musculaire combinée avec un certain arrêt des ménisques pendant l'exécution rapide d'un mouvement d'extension. Déchirure partielle de la synoviale antérieure et du feuillet méniscal du vaste interne ou de l'aileron ménisco-rotulien interne. Rupture possible du jugal et du ligament adipeux. On peut éliminer l'idée d'une déchirure complète de l'aileron ménisco-rotulien, en raison de la saillie peu marquée du ménisque interne et de la guérison relativement rapide de l'entorse.

Observation n° 2. — Entorse par rotation forcée en dehors. Déchirure partielle des deux ligaments latéraux. Déchirure partielle de la synoviale antérieure du feuillet méniscal du vaste interne ou de l'aileron ménisco-rotulien interne. Déchirure possible du jugal et du ligament adipeux. La déchirure totale de l'aileron ménisco-rotulien peut être éliminée pour les raisons données ci-dessus.

Observation n° 3. — Entorse par rotation forcée en dedans, la jambe étant complètement fléchie, le talon en dehors de l'axe fémoral (mécanisme indiqué par Segond). Déchirure partielle du ligament latéral interne. Ruptures probablement multiples sur les ligaments méniscaux antérieurs. Elles peuvent porter sur l'aileron ménisco-rotulien externe, le feuillet méniscal du vaste externe, le jugal et le ligament adipeux. Nous savons qu'une double saillie méniscale succède à la déchirure du jugal; mais le développement de ces saillies, de l'externe surtout, a été tel qu'il faut admettre un certain degré de phlegmasie péri ou intra-méniscale, d'autant plus que l'évolution des accidents ne permet pas de croire à la rupture totale de l'aileron ménisco-rotulien externe.

Pronostic. — Le pronostic général des déchirures intéressant les ligaments méniscaux est naturellement en rapport avec leur nombre et leur étendue, avec la vascularité des organes lésés et le trouble apporté dans le fonctionnement des ménisques. Le ligament adipeux contient en général des vaisseaux importants. La rupture d'un aileron entier constitue une lésion grave, pouvant compromettre

irrémédiablement les fonctions de la jointure. Toutes ces lésions, même les plus légères, sont très généralement intra-articulaires; elles sont par conséquent une source d'hémarthrose et peuvent provoquer la synovite ou l'arthrite avec toutes leurs conséquences immédiates ou éloignées.

Traitement. — Au point de vue du traitement, la compression ouatée paraît être le meilleur moyen de rapprocher, dans la mesure du possible, les lèvres des déchirures portant sur les ligaments méniscaux; l'immobilisation et les révulsifs seront utiles pour combattre le développement de la phelgmasie péri ou intra-méniscale.

b. *Luxation des ménisques. — Mécanisme et anatomie pathologique.* — Cette affection n'est admise sans conteste que depuis une douzaine d'années, depuis que certains chirurgiens, Margary, Annandale, Croft, Dawies, Colley, etc., ont eu la hardiesse d'ouvrir le genou pour suturer l'extrémité du fibro-cartilage qu'ils supposaient arrachée et qui l'était en effet. Mais il serait difficile ou impossible de prendre au sérieux la plupart des observations publiées, si l'on estimait que toute luxation des ménisques suppose la rupture d'une corne fibreuse. Connaissant les rapports physiologiques que les ménisques doivent conserver avec les condyles fémoraux aux divers temps des mouvements d'extension, de flexion, et de rotation, il faut admettre que les fibro-cartilages sont en état de subluxation ou de luxation, quand ces rapports sont sérieusement modifiés ou détruits. Ainsi comprise, la subluxation des ménisques existe après une simple rupture du jugal : la subluxation est très marquée, si les ailerons ménisco-rotuliens et les expansions profondes des vastes sont également déchirés. Il devient, dès lors, évident que la plupart des subluxations ou luxations des ménisques seront dues aux ruptures de ces ligaments. Mouret, dans une thèse remarquable (*loc. cit.*), a bien mis en relief le rôle de la rotation forcée dans le mécanisme de la luxation; mais il a eu tort de conclure que ce mouvement était indispensable pour la produire. Nous avons établi que l'extension forcée et la contraction musculaire doivent être incriminées au même titre que la rotation. Les faits cliniques consultés sans parti pris confirment certainement nos expériences.

C'est en se relevant d'une position fléchie, accroupie ou agenouillée (faits de Després [1], de William Tood White [2], de Malgaigne [3], de

1. Després, *Bulletin de la Société de chirurgie*, 1879.
2. William Tood White, *Lancet*, t. I, 1856.
3. Malgaigne, *Revue médico-chirurgicale*, t. VI.

Dequevauviller [1], etc.,) en se baissant pour ramasser un objet à terre (faits de Hofmolk [2], de Londe [3], etc.), en montant en voiture (fait de Tédenat [4]), etc., que la luxation s'est produite. Dans toutes ces positions, la rupture, cause de la luxation, paraît due soit à l'extension forcée, soit à l'arrêt des ménisques combiné avec une contraction énergique du triceps crural. Ce dernier mécanisme serait même le plus fréquent, si l'on en juge d'après l'expérience de cliniciens comme le professeur Tillaux, qui déclare que la luxation des ménisques survient habituellement au moment où l'on se relève d'une position accroupie.

L'observation de Tillaux [5] est d'autant plus sincère qu'il reconnaît lui-même ne pas comprendre comment la luxation peut se produire dans ces conditions.

La rotation forcée est formellement signalée dans quelques cas (faits de Lucas [6], de Scott Lang [7], Braquehaye [8], etc.).

D'après des faits cliniques indiscutables, dont plusieurs ont été déjà cités au cours de ce travail, d'après les expériences de Bonnet, Mouret et les nôtres, on peut admettre 4 variétés de subluxation ou de luxation des ménisques.

a. Luxation en dehors des condyles, par rupture des ligaments méniscaux, seule ou associée avec l'arrachement d'une corne fibreuse.

b. Luxation en dedans des condyles, survenant par rotation forcée, après rupture de la capsule articulaire où, à défaut de rupture, chez un sujet dont la capsule est très relâchée.

c. Luxation en arrière : serait plus justement qualifiée en arrière et en dedans. Le ménisque est retenu à la partie postérieure du plateau tibial et, dans l'extension complète, le condyle se met en contact médiat ou immédiat avec la partie antérieure de ce plateau suivant qu'il y a ou non déchirure des ligaments méniscaux. Nous savons que cette luxation se produira surtout pendant les mouvements d'extension exécutés tandis que les ménisques supportent une pression considérable (portefaix se relevant d'une position accroupie, individu montant sur une voiture à marchepied élevé, etc.). Le ménisque peut être aussi fixé par une contraction des muscles poplité et demi-membraneux, par des adhérences postérieures,

1. Dequevauviller, *Revue médico-chirurgicale*, t. VII.
2. Hofmolk, *Viener med. Presse*, n° 16, 1881.
3. Londe, *Revue médico-chirurgicale*, t. XVII.
4. Tédenat, Thèse Mouret, Montpellier, 1892.
5. Tillaux, *Traité de chirurgie clinique*, t. II.
6. Lucas, *British. med. Journ.*, 1879.
7. Scott Lang, *Edinburgh med. Journ.*, 1886.
8. Braquehaye, *Journal de méd. de Bordeaux*, 1890.

cicatricielles et rétractiles, par des aspérités développées sur le plateau tibial ou les condyles.

d. Luxation en avant. Les ménisques sont retenus à la partie antérieure du plateau tibial et, dans la flexion complète, le condyle se met en contact médiat ou immédiat avec la partie postérieure du plateau tibial. Ces deux variétés de luxation sont difficilement réalisables pour le ménisque interne. En outre, même pour le ménisque externe, et en raison des conditions physiologiques qui président à son fonctionnement, la luxation en avant paraît réclamer une fixation du cartilage non plus seulement par la pression des condyles, mais aussi par des rétractions pathologiques survenues au préalable dans l'appareil ligamenteux antérieur, ou par des aspérités siégeant sur le plateau tibial ou le condyle et repoussant les ménisques en avant pendant les mouvements de flexion.

Au cours de nos recherches anatomiques, nous avons rencontré une forme particulière de ménisque qui prédisposait à la luxation en avant. Le ménisque externe était représenté non point par un anneau cartilagineux presque circulaire; mais par une lame pleine, insuffisamment évasée à son centre et, pour cette dernière raison, ne glissant pas autant que d'habitude vers la partie postéro-interne du plateau tibial : à l'extrême flexion, la lame cartilagineuse était refoulée en avant et sa partie antérieure se bombait : ce soulèvement disparaissait avec un craquement très net lorsque l'extension dépassait sensiblement l'angle droit.

Il faut remarquer, enfin, que ces luxations n'existent qu'à certains temps des mouvements d'extension ou de flexion : ainsi la luxation en arrière disparaît du moment que la jambe est en flexion complète.

Quelques chirurgiens (Annandale [1], Lauenstein [2]), etc., ont constaté que l'extrémité rompue du fibro-cartilage s'était repliée sur elle-même : cela tient sans doute à ce que l'extrémité rompue a quitté l'interligne articulaire et a buté contre la capsule aponévrotique; la corne fibreuse qui est souple s'est naturellement repliée sur elle-même. D'autres auteurs (Croft [3], Dawies Colley [4], Annandale [5]), etc., signalent que le cartilage était divisé en plusieurs fragments ou qu'une languette avait été arrachée. Il s'agit là de déchirures produites par l'arrachement même des ailerons ou de troubles soit de nutrition, soit inflammatoires, développés à la suite du traumatisme.

1. Annandale, *Bristish med. Journ.*, février 1887.
2. Lauenstein, *Deutsche med. Woch.*, n° 9, 1890.
3. Croft, *Bristish. med. Journ.*, mars 1888.
4. Dawies Colley, *British. med. Journ.*, mars 1888.
5. Annandale, *British med. Journ.*, t. I, 1889.

Ces états particuliers de cartilages ne constituent donc pas des variétés de luxation et ils ne suffisent pas, à notre avis, pour justifier l'opinion de Bruns (*loc. cit.*), qui a compris sous la dénomination générale « déchirure des ménisques » tous les cas de luxation de ces fibro-cartilages. Nous avons vu que la luxation des ménisques par rapport aux condyles du fémur est très réelle, non seulement après l'arrachement de leurs cornes fibreuses, mais aussi après la seule rupture de leurs ligaments périphériques : cette luxation peut même exister sans déchirure d'aucune sorte. Il importe donc de maintenir le mot comme tête de chapitre.

Symptomatologie. — Dans la plupart des cas de luxation, on a constaté d'abord les deux symptômes ordinaires de l'entorse, c'est-à-dire la douleur pendant les mouvements du genou et l'épanchement intra-articulaire. Il est facile maintenant de comprendre l'association des symptômes propres aux deux affections, puisqu'elles peuvent dépendre en réalité d'une seule et même lésion.

Le blessé perçoit quelquefois, au moment de l'accident, un craquement net et révélateur de rupture ligamenteuse; souvent il n'éprouve qu'une douleur vive, suivie à bref délai d'épanchement séreux ou sanguin. D'autres fois, le traumatisme a paru insignifiant et c'est au cours d'une arthrite légère, laquelle peut se traduire simplement par de la gêne pendant les mouvements du genou, qu'un chirurgien attentif reconnaît une saillie des ménisques sur les côtés de l'articulation et porte le diagnostic de luxation.

Le phénomène subjectif le plus important de la luxation, c'est la difficulté, la douleur ou l'impossibilité de l'extension. On en saisit sans peine la cause : la contraction du triceps écarte les lèvres de la déchirure : les ménisques ne pouvant plus glisser comme d'habitude sont anormalement comprimés entre les surfaces articulaires; ils ont peut-être une sensibilité excessive en raison du processus inflammatoire qui peut les atteindre, comme nous allons le voir bientôt.

L'existence d'une saillie cartilagineuse siégeant sur un des côtés de l'articulation, exactement au niveau de l'interligne fémoro-tibial, est considérée comme le symptôme pathognomonique de la luxation en dehors. Mais, pour apprécier la valeur exacte de ce symptôme, il est indispensable de savoir dans quelles conditions physiologiques et pathologiques le clinicien peut rencontrer la saillie des ménisques. Nous avions étudié ces conditions à la fois sur le vivant et le cadavre.

1° *Recherches sur le vivant.* — a. *Ménisque interne.* — Dans l'extension complète, la partie antéro-interne de ce fibro-cartilage se distingue du tibia par un ressaut léger, appréciable au toucher, à moins

que le sujet ne présente un embonpoint considérable, le ménisque se confond presque toujours avec le rebord du fémur. Pour s'assurer que la saillie contre laquelle bute le doigt, quand on le fait glisser de bas en haut sur la partie antérieure de la tubérosité interne du tibia et qu'il arrive au niveau de l'interligne fémoro-tibial, appartient au fibro-cartilage et non au fémur lui-même, il faut fléchir la jambe tout en maintenant un doigt sur la saillie dont il s'agit de déterminer la nature; si vous êtes sur le ménisque, la saillie doit disparaître dans l'intérieur de l'articulation par une flexion légère (30° à 40°). Si vous voulez placer le ménisque entre deux de vos doigts, employez le procédé suivant : faites mettre la jambe en flexion à angle droit, les rebords antérieurs du fémur et du tibia sont ainsi faciles à reconnaître : placez vos index sur deux points déterminés de ces rebords et maintenez-les dans cette position, tandis que le sujet étend la jambe : à la fin du mouvement, vous sentirez qu'un tissu dur et rénitent remplit l'intervalle compris entre vos doigts : faites la contre-épreuve en provoquant une nouvelle flexion, tandis que votre doigt appuie sur le ménisque supposé; celui-ci disparaîtra dans l'articulation.

Dans quelques cas (exactement 2 sur 40 individus examinés), le ménisque interne, dans l'extension complète de la jambe, se distingue nettement des deux os sous-jacents par un double ressaut.

b. *Ménisque externe.* — Dans l'extension complète, ce ménisque n'est presque jamais appréciable, bien que normalement il fasse une saillie en dehors du rebord fémoral, Il arrive que, dans cette position, le rebord antéro-externe du plateau tibial s'éloigne très notablement du fémur et qu'il entraîne avec lui l'aponévrose externe de la cuisse et son muscle tenseur : il se forme, ainsi, une véritable logette, dans laquelle le ménisque externe se dissimule d'autant plus facilement que l'aponévrose externe est très épaisse et nettement tendue dans l'extension complète. Si l'on fléchit la jambe de 30 à 35°, on peut, du moins chez les individus peu chargés de graisse, sentir le ménisque sur le côté externe de l'articulation, en avant du ligament latéral : depuis cette position de flexion légère jusqu'à la flexion à angle droit, on reconnaît le bord inférieur de la face externe du ménisque à l'aide d'un léger ressaut tibial; c'est dire que dans ces positions, le ménisque déborde un peu la partie antéro-externe du plateau tibial, ce qui est dû au léger mouvement de rotation en dehors qui se produit fatalement pendant la flexion de la jambe. Le ménisque externe, de même que l'interne, se confond avec le rebord du fémur; mais on peut, jusqu'à un certain point, distinguer la résistance spéciale du fibro-cartilage de la dureté osseuse; en tout cas, on s'assure qu'on a bien mis le doigt sur le ménisque en pous-

sant la flexion au delà de l'angle droit; le ménisque disparaît dans l'intérieur de l'articulation et un vide se fait sous le doigt (nous avons vu que dans les forts degrés de flexion, le ménisque se déplace en masse vers la petite partie postéro-interne du plateau tibial).

2° *Recherches sur le cadavre.* — La peau du genou est incisée verticalement sur la ligne médiane, et disséquée suffisamment pour qu'on puisse pénétrer dans l'articulation par des incisions longeant les bords de la rotule et du tendon tricipital; nous sectionnons successivement le jugal, les ailerons ménisco-rotuliens et les expansions profondes des vastes, la corne antérieure des ménisques, la seule dont on ait constaté cliniquement la rupture. Après chaque section, la peau est ramenée dans sa position normale et nous recherchons la saillie formée par les ménisques aux divers temps des mouvements d'extension et de flexion.

Une simple section du jugal produit une saillie méniscale interne, qui, dans l'extension complète, se distingue des os sous-jacents par un double ressaut. La saillie du ménisque externe, qui devrait exister dans la même position, est fort difficile à reconnaître pour les raisons indiquées plus haut. Si à la section du jugal on ajoute celle des ailerons ménisco-rotuliens et des feuillets méniscaux des vastes, on obtient des saillies méniscales plus nettes et plus volumineuses, qui se présentent et disparaissent dans les mêmes conditions que les tuméfactions physiologiques. C'est donc leur volume seul qui les différencie de ces dernières et, pour l'appréciation de ce volume, il faut tenir grand compte du double ressaut qu'on peut constater après la section du jugal et des ailerons ménisco-rotuliens. La section des cornes antérieures des ménisques n'augmente pas sensiblement la saillie qu'ils forment sous la peau après la section des ligaments méniscaux. La chose était facile à prévoir pour le ménisque interne : car après la section des ligaments méniscaux, sa partie antéro-interne est, au moment de l'extension complète, entièrement en dehors de l'interligne articulaire ou du moins ne peut plus être comprimée par les os. Mais nous supposions que le ménisque externe, après section de sa corne antérieure, formerait une saillie plus appréciable dans l'extension; car, dans cette position, il est chassé de l'interligne articulaire. L'expérience n'a pas confirmé notre raisonnement. La tension du *fascia lata* a pour effet de renverser le ménisque externe, dès qu'il est expulsé de l'interligne articulaire; d'appliquer sa face supérieure contre le rebord du fémur, de telle sorte qu'on ne sent pas nettement une tuméfaction sous-cutanée.

D'autre part, quand la flexion de la jambe s'opère, les cornes sectionnées se remettent entre les deux surfaces articulaires, qui s'écar-

tent, comme on sait, par leur partie antérieure, et, en réalité, les ménisques ne deviennent guère plus saillants qu'ils ne l'étaient après la section des ligaments méniscaux.

On réalise une grosse saillie du ménisque externe pendant la flexion, si on a fixé sa corne antérieure sur le tibia, en dehors du rebord fémoral. On comprend que cette fixation anormale puisse se produire à la suite d'une longue immobilisation, l'appareil ayant été appliqué dans la position d'extension très complète de la jambe, laquelle a pour résultat de chasser l'extrémité rompue du ménisque de l'interligne articulaire; mais le cas sera évidemment exceptionnel.

Pour juger cliniquement le volume des tuméfactions méniscales qui succèdent à la rupture, soit du jugal seul, soit du jugal, des ailerons ménisco-rotuliens et des feuillets méniscaux des vastes, cette dernière rupture étant compliquée ou non d'un arrachement des cornes fibreuses antérieures, des fibro-cartilages, on peut dire : que les premières sont appréciables au toucher par un double ressaut, mais ne sont pas visibles; que les secondes ont un double ressaut plus marqué, qu'elles sont très facilement reconnaissables au toucher, qu'en général elles sont également appréciables à la vue; mais ce caractère ne doit pas être considéré comme constant et la tuméfaction visible est toujours très légère. Les unes et les autres présentent sur leur face extérieure (par rapport au centre de l'articulation) une hauteur correspondant à peu près à la hauteur normale du bord épais des cartilages. Le sommet de la tuméfaction ne s'éloigne que de 4 ou 5 millimètres des os sous-jacents.

Ces caractères doivent être retenus; car ils nous permetttent de tirer très nettement une conclusion, dont l'importance n'échappera pas aux cliniciens : c'est que dans les luxations méniscales, qui forment une tuméfaction volumineuse non seulement au toucher, mais encore au regard, un élément nouveau s'est ajouté à la déchirure des ligaments méniscaux ou des cornes fibreuses antérieures; le volume des fibro-cartilages est pathologiquement augmenté par la synovite péri-cartilagineuse ou la chondrite interstitielle. Il y a longtemps que Sappey [1] a attiré l'attention des chirurgiens sur la participation probable des ménisques aux inflammations du genou. « Cette multiplicité des vaisseaux et nerfs dans les fibro-cartilages, dit-il, nous montre que leur structure est beaucoup plus complexe qu'on ne l'avait pensé et qu'ils peuvent participer et qu'ils participent très probablement à la plupart des phlegmasies dont les articulations deviennent le siège et jouent par conséquent dans les affec-

1. Sappey, *Traité d'anatomie*, t. I, p. 489.

tions articulaires un rôle trop méconnu jusqu'à présent. L'étude de leurs maladies mériterait de fixer toute l'attention des pathologistes. »

Le conseil de Sappey ne nous paraît pas avoir été suivi jusqu'à ce jour : les publications médicales les plus récentes ne renferment guère de renseignements sur les altérations qui peuvent atteindre les ménisques du genou à la suite des entorses et traumatismes ayant provoqué la synovite de l'articulation. Lardy[1] a cependant constaté dans une de ses observations que le ménisque externe était près de trois fois plus gros que normalement et presque complètement ossifié.

Si l'on veut bien se rappeler que dans presque toutes nos expériences, la déchirure des ligaments méniscaux s'est produite au ras même des fibro-cartilages, que la rupture du jugal s'est toujours accompagnée d'un décollement assez étendu de la synoviale sur le ménisque même, on admettra sans doute avec nous que la synovite articulaire, consécutive à l'accident, commencera précisément par les lèvres de la déchirure provoquée par l'entorse et que par conséquent les ménisques y prendront, en général, une certaine part.

Le volume seul des tuméfactions méniscales, avons-nous dit, permet d'affirmer, en certains cas, l'existence d'une hypertrophie inflammatoire des fibro-cartilages. Mais, en examinant les malades de près et pendant longtemps, nous relevons d'autres symptômes particuliers à la phlegmasie péri ou intra-méniscale et nous pouvons en suivre exactement l'évolution. Dans notre observation n° 3, nous voyons le ménisque interne, saillant et douloureux à la pression, reprendre son volume à peu près normal après une quinzaine de jours. Voici une quatrième observation qui nous paraît très démonstrative à cet égard.

Obs. IV. — D..., Louis, soldat de 2e classe au 41e d'infanterie, incorporé le 12 novembre 1892. Antérieurement, cultivateur ; paraît bien constitué, mais d'un tempérament lymphatique : sa mère serait atteinte de rhumatisme chronique ; son père, ses frères et sœurs, au nombre de 5, sont en parfaite santé. Personnellement, il n'a jamais été sérieusement malade. En juin 1892, il a ressenti dans le genou gauche quelques douleurs qui n'ont pas été assez vives pour interrompre le travail.

Vers le 10 janvier 1893, après une séance de gymnase pendant laquelle il devait sauter à terre les jambes à demi fléchies, d'une hauteur de près de 2 mètres, et se redresser aussitôt avec vivacité, D... éprouva un peu de douleur et de gêne dans le genou gauche. Il continua son

1. Lardy, *Revue de chirurgie*, 1894, n° 6.

service, malgré l'aggravation progressive de ces symptômes. Le 25 janvier, il se présente à la visite médicale; il est admis immédiatement à l'infirmerie et envoyé à l'hôpital le 27 (service de M. le médecin principal Jeanmaire) avec le diagnostic : hydarthrose du genou gauche. En effet, il existait à ce moment un épanchement assez volumineux dans l'intérieur de l'articulation. Traitement : vésicatoire, compression, etc.

Nous examinons le malade en détail, le 17 février. Les signes d'hydarthrose ont presque disparu : on n'obtient plus par refoulement du liquide le soulèvement et le choc de la rotule. Le cul-de-sac supérieur est légèrement épaissi, la masse adipeuse sous-rotulienne est notablement hypertrophiée. La circonférence du genou, mesurée au milieu de la rotule, est augmentée d'un centimètre. La cuisse gauche est légèrement atrophiée.

Le membre est naturellement étendu sur le lit, ce qui signifie qu'il y a en réalité un léger degré de flexion; dans cette position, nous remarquons sur le côté externe de l'articulation une tuméfaction manifeste à la vue. Elle s'étend du bord antérieur du ligament latéral externe jusqu'à un gros travers de doigt du bord externe du ligament rotulien. Elle paraît mesurer exactement 2 cent. 5 dans le sens horizontal et 2 centimètres dans le sens vertical; elle décrit une courbe légère, le centre étant un peu plus saillant que les extrémités. Au toucher, nous trouvons une tuméfaction rénitente, de consistance cartilagineuse, qui siège exactement sur l'interligne articulaire et pénètre par ses extrémités dans l'intérieur du genou; elle se distingue des rebords osseux du fémur et du tibia par un double ressaut; elle n'est pas tout à fait aussi étendue dans le sens vertical qu'elle le paraissait à la vue. La diminution est d'un demi-centimètre. Elle forme une saillie de 1 centimètre environ par rapport aux os sous-jacents. Par le frottement, on produit une crépitation fine sur la tuméfaction, qui est, en outre, douloureuse sous une forte pression; la tuméfaction diminue et finit par disparaître quand la flexion dépasse l'angle droit; elle se reproduit, quand on ramène la jambe dans les positions intermédiaires entre la flexion à angle droit et l'extension complète. En provoquant un mouvement de flexion sur la face interne du genou, pendant que le doigt comprime légèrement la saillie cartilagineuse, celle-ci disparaît dans l'intérieur de l'articulation et reparaît dès qu'on replace le membre dans sa position habituelle. Pendant ce va-et-vient du ménisque, on perçoit très nettement un bruit de glissement râpeux. On peut fléchir, étendre la jambe sans grande douleur; il ne se produit pendant ces mouvements que de légers craquements au niveau du cul-de-sac synovial supérieur.

La marche est raide et hésitante, le malade limitant, dans une certaine mesure, les mouvements d'extension et de flexion et les exécutant avec un peu plus de lenteur que d'habitude. Il accuse pendant la marche une douleur très nette au côté externe de l'articulation, au niveau de la tuméfaction.

Si le malade fait des mouvements d'extension et de flexion, dans la station debout et sans marcher, le doigt appuyé sur la tuméfaction perçoit un double craquement : l'un paraît éloigné et a lieu quand la flexion atteint 35 ou 40°; il est inconstant; l'autre, au contraire, se passe sous le doigt, qui en éprouve une vibration très nette et parfois un soulèvement manifeste; toutefois, malgré cette sensation perçue par le doigt, la tuméfaction méniscale ne devient pas plus saillante; ce serait plutôt le contraire. Ce bruit se produit constamment à la fin de l'extension, mais à la condition de faire une extension très complète ou même une extension forcée.

Le 4 mars, D... part en congé de convalescence, amélioré. Revenu le 4 avril au corps, il fait encore un séjour d'une ou deux semaines à l'infirmerie pour la gêne qu'il ressent toujours dans son genou, reprend ensuite son service et l'exécute d'une façon régulière, bien qu'il lui arrive souvent d'éprouver des douleurs dans le genou et de la fatigue dans le membre. Nous le revoyons en détail le 10 août 1893, et nous constatons que la tuméfaction cartilagineuse persiste encore; mais elle est très peu saillante : elle a diminué au moins de moitié; elle n'est plus appréciable qu'au toucher; les deux craquements se reproduisent dans les mêmes conditions qu'autrefois, mais ils sont très atténués comme intensité; de même, c'est à peine si on retrouve la crépitation provoquée, le 17 février, par frottement sur la face externe du ménisque ou par glissement du fibro-cartilage entre les deux surfaces de l'articulation. A la suite des marches prolongées, gêne et douleur légères dans le genou. En somme, la guérison du malade est encore incomplète.

Ainsi, chez le soldat D..., Louis, l'hypertrophie inflammatoire du ménisque externe est mise hors de doute : 1° par le volume trop considérable de la tuméfaction pour qu'on puisse incriminer seulement une rupture des ligaments méniscaux et de la corne fibreuse antérieure; 2° par la douleur et la crépitation que provoque la pression ou le frottement du ménisque; 3° par la diminution considérable de la saillie méniscale dans l'espace de quelques mois.

La luxation n'a été constatée que plus d'un mois après l'accident initial, et l'accident lui-même (on peut admettre soit une déchirure du jugal et du ligament adipeux par extension forcée, soit une rupture partielle de l'aileron ménisco-rotulien externe ou du feuillet méniscal du vaste externe par arrêt du ménisque combiné avec une contraction énergique du triceps fémoral) n'a pas frappé l'intéressé par sa violence. L'attention du médecin ne s'est fixée d'abord que sur les symptômes d'hydarthrose du genou.

Nous retrouvons des conditions absolument analogues dans plusieurs des observations connues de luxation des ménisques. L'inter-

prétation de tous ces faits devient très claire et très facile, si l'on admet avec nous que la phlegmasie péri ou intra-méniscale joue un rôle considérable dans l'histoire de la luxation des ménisques. Une entorse légère, une rupture limitée des ligaments méniscaux suffisent à produire la synovite articulaire. Dès lors, un facteur capital, au point de vue de l'avenir du blessé, c'est la participation plus ou moins grande des ménisques à l'inflammation générale de l'articulation; c'est l'évolution particulière de la phlegmasie localisée sur les fibro-cartilages. La saillie et par conséquent la luxation des ménisques pourront ainsi devenir plus évidentes juste au moment où l'arthrite générale paraît en voie de guérison.

Que l'hypertrophie inflammatoire des ménisques se produise surtout après la rupture des ligaments méniscaux, cela s'explique par le siège habituel de la rupture : mais on pourra trouver cette hypertrophie inflammatoire chez des individus atteints d'arthrite spontanée. Nous en avons recueilli un cas très net en décembre 1893 : les deux ménisques formaient, dans certaines positions de la jambe, des saillies dures, rénitentes, très facilement appréciables par un double ressaut. Chez un malade que vient de recevoir M. le médecin major de 1re classe Billot (août 1894) et qui a été considéré par son médecin habituel comme guéri d'une hydarthrose survenue spontanément, il y a cinq mois, nous trouvons une saillie anormale et très nette du ménisque interne dans l'extension complète de la jambe. Le ménisque externe est lui aussi un peu plus saillant que du côté opposé (en flexion à 35°). Ces signes qui s'ajoutent à quelques craquements provoqués par les mouvements de l'articulation permettent d'affirmer que l'arthrite n'est pas complètement guérie, que la gêne et la douleur accusées par le malade pendant la marche peuvent être très réelles, ce qui n'exclut nullement l'idée d'une exagération notable et volontaire de l'impotence fonctionnelle.

Le soldat D..., Louis, en faisant des mouvements d'extension et de flexion, avec appui du corps sur les ménisques, provoquait un double craquement qui mérite d'être rapidement analysé. Le premier bruit qui se passe au centre de l'articulation après une flexion de 35 à 40, et qui, d'ailleurs, est inconstant, ne peut tenir qu'au glissement du ménisque sur quelque rugosité inflammatoire : il ne se produit pas quand le malade est dans le décubitus dorsal, parce que les ménisques ne supportent pas, dans cette position, une pression suffisante. Comment expliquer le second bruit, qui se produit immédiatement sous le doigt à la fin d'un mouvement d'extension très complet? Remarquons bien que la saillie méniscale ne devient pas plus saillante; donc, le fibro-cartilage n'est pas chassé hors de l'interligne,

mais il est tiré en arrière par la tension du ligament postérieur, peut-être par la contraction du poplité; il subit ainsi un déplacement total et bruyant, en raison des rugosités inflammatoires sur lesquelles il glisse; ce déplacement suffit à donner au doigt, qui comprime le ménisque, la sensation d'une vibration et même d'un soulèvement.

Lannelongue [1] a constaté aussi un double craquement sur un malade atteint de luxation du ménisque externe et qu'il présenta à la Société de chirurgie en 1879; il a expliqué ces bruits par l'hypothèse suivante : le condyle passait en arrière du ménisque pendant la flexion et reprenait sa place normale dans l'extension. Nous avons admis une variété de luxation en avant où ces soubresauts des condyles peuvent parfaitement se produire, mais il faut pour cela que le ménisque soit à peu près immobilisé à la partie antérieure du plateau tibial et le premier soubresaut n'aura lieu qu'après une flexion déjà avancée; chez le malade de Lannelongue, le ménisque était très mobile, puisqu'il soulevait la peau par instants et le premier bruit se produisait après une flexion très légère (20°). Nous proposons l'interprétation suivante, qui découle de nos recherches anatomiques et expérimentales : chez le malade en question, l'aileron ménisco-rotulien externe et le feuillet méniscal du vaste externe avaient été rompus, mais le jugal était conservé. Ainsi, le ménisque se tendait à la fin de l'extension : dès que la flexion commençait, le relâchement du jugal permettait au ménisque de glisser vers l'extérieur : d'où le premier bruit avec soulèvement de la peau; la flexion s'accomplissait ensuite normalement quand l'extension dépassait l'angle droit, le ménisque n'étant pas attiré en avant par les ligaments méniscaux se trouvait pincé entre les surfaces osseuses et devenait saillant en dehors de l'interligne articulaire : de là un second glissement et un second bruit. D'ailleurs, le ménisque était probablement dépoli, rugueux et hypertrophié par l'inflammation.

Diagnostic. — a. *Luxations en dehors.* — Ce sont de beaucoup les plus fréquentes et les seules véritablement connues en clinique. Une saillie méniscale, appréciable dans certaines positions de la jambe, en est le symptôme capital et constant. Il n'est pas légitime d'admettre une luxation des ménisques chez les personnes qui ont seulement éprouvé une douleur vive en se relevant d'une position accroupie, même si le phénomène s'est renouvelé plusieurs fois. Il s'agit sans doute, dans la plupart de ces cas, de déchirures partielles des feuillets méniscaux ou des ailerons ménisco-rotuliens; déchi-

1. Lannelongue, *Bull. de la Soc. de chirurgie*, 1879.

rures produites suivant le mécanisme que nous avons indiqué, mais insuffisantes pour amener une luxation des fibro-cartilages.

Les saillies méniscales ont des caractères très particuliers et il sera généralement facile de les distinguer des corps mobiles, des souris articulaires. On retrouve la forme semi-lunaire des fibro-cartilages, on sent leurs extrémités qui pénètrent dans l'articulation; nous connaissons les diverses positions de la jambe dans lesquelles les tuméfactions doivent se montrer, diminuer ou disparaître. A moins que le corps étranger ne soit fixé sur le ménisque lui-même, comme Annandale [1] en a rapporté des exemples, ou que le fibro-cartilage divisé n'ait perdu sa forme ordinaire, ce qui est assurément l'exception, on pourrait sûrement porter le diagnostic de luxation en dehors en se basant sur la constatation d'une saillie méniscale. Mais nous avons vu que ce symptôme n'a pas une valeur absolue. L'hypertrophie inflammatoire des ménisques peut exister sans rupture des ligaments méniscaux ou des cornes fibreuses; d'autre part, le volume des tuméfactions méniscales ne varie pas seulement suivant l'étendue des déchirures produites, autrement dit suivant le degré de la luxation, il est également subordonné à la localisation plus ou moins intense, plus ou moins hypertrophiante de la phlegmasie sur les ménisques. On voit ainsi que le diagnostic de luxation devra souvent être formulé avec de sages réserves et que l'examen des commémoratifs de toute sorte aura toujours un grand intérêt.

b. *Luxations en dedans, en arrière et en avant.* Nous n'avons pas l'expérience clinique de ces luxations : mais nous pouvons mettre en relief les symptômes qui découlent des connaissances que nous possédons sur leur anatomie pathologique.

Dans la luxation en dedans, les saillies méniscales physiologiques ont disparu.

La situation est sensiblement la même, s'il y a luxation en arrière; en outre des soubresauts brusques et bruyants devront se produire dans les degrés prononcés de flexion ou d'extension, lorsque le condyle reprendra ou perdra de nouveau sa position normale par rapport à la cavité méniscale.

Dans la luxation en avant, on pourra produire également un double soubresaut, un double craquement, dont l'un après une flexion marquée et l'autre à la fin de l'extension.

Pronostic. — Deux éléments doivent être pris en considération : l'étendue des ruptures qui ont amené la luxation des ménisques, les

1. Annandale, *British med. Journ.*, février 1887.

altérations inflammatoires qui se sont développées à la suite de ces déchirures et qui ont modifié la constitution et le volume des fibro-cartilages. Des déchirures limitées à la synoviale ou n'atteignant qu'une faible partie des ailerons ménisco-rotuliens et des feuillets méniscaux des vastes paraissent des lésions facilement curables en elles-mêmes : le volume et la gravité de la luxation sont donc subordonnés, en ces cas, à la nature et au degré de la phlegmasie péri ou intra-méniscale, si la rupture du jugal et des ailerons est complète, à plus forte raison, si elle coexiste avec l'arrachement des cornes fibreuses, la lésion originelle est très importante et la « restitutio ad integrum » paraît impossible. La corne fibreuse arrachée ne reprendra certainement pas son insertion première et l'on ne peut compter, sans intervention chirurgicale, sur un rapprochement assez exact des lèvres de la déchirure qui a divisé l'aileron pour espérer une cicatrice complète et solide.

Traitement. — Plusieurs auteurs conseillent empiriquement les grands mouvements de l'articulation, comme moyen de réduire la luxation des ménisques. Dans les succès annoncés, il faut évidemment faire une part aux erreurs de diagnostic, les déchirures très limitées de la synoviale et des ligaments méniscaux qui ont été placées, sans preuves suffisantes, sous la dénomination de luxation des cartilages semi-lunaires, ont pu guérir, comme guérissent les entorses légères, après une ou plusieurs séances de massage et de mouvements articulaires. Ces manœuvres n'ont, sans doute, pas pour résultat d'amener la cicatrisation immédiate des déchirures, mais le fonctionnement de l'articulation reste peu ou pas du tout gêné et l'on dit qu'il y a guérison.

Il n'en est pas moins vrai que les grands mouvements articulaires constituent un moyen très rationnel de réduire les trois variétés de luxations que nous avons dénommées : en dedans, en arrière et en avant. C'est en effet par des mouvements très prononcés de rotation, de flexion ou d'extension, selon la variété de luxation, qu'on peut replacer le condyle fémoral dans la position qu'il doit avoir normalement par rapport à la cavité cartilagineuse. En pratiquant ensuite les mouvements opposés, flexion après extension, extension après flexion, etc., on pourra faire glisser les ménisques dans les conditions habituelles, si leur fixation irrégulière était due à une cause passagère ou peu importante : pression excessive subie pendant un mouvement d'extension, contraction inopportune des muscles poplité et demi-membraneux, aspérités peu saillantes existant sur le condyle ou le plateau tibial, etc.

La rotation doit être pratiquée dans le même sens que celle qui a donné naissance à la luxation.

Dans les luxations en dehors, les grands mouvements articulaires peuvent produire des améliorations momentanées en forçant le glissement d'un ménisque pincé pendant l'extension entre les surfaces articulaires, en faisant rentrer entre ces mêmes surfaces l'extrémité d'un ménisque qui, après avoir été arrachée, s'est retournée ou recroquevillée; peut-être en excitant la sécrétion de la synovie, ce qui rend sans doute les glissements plus faciles : mais il est bien évident que la guérison des luxations en dehors ne saurait être obtenue à aussi peu de frais.

Comme la coexistence toujours possible de l'hypertrophie inflammatoire ne permet pas de déterminer exactement, d'après le volume des tuméfactions méniscales, l'étendue des déchirures produites, le traitement des luxations en dehors doit consister d'abord dans le repos, l'immobilisation, la compression ouatée de la jointure, les révulsifs, etc. Nous avons déjà fait ressortir l'utilité spéciale de la compression ouatée. Quelle position faut-il donner à la jambe avant de placer l'appareil immobilisateur? Théoriquement, une flexion légère, 25 à 30°, serait indiquée en cas de rupture portant sur le ligament adipeux, le jugal ou les cornes fibreuses des ménisques; l'extension conviendrait pour les arrachements complets des ailerons méniscorotuliens. Mais, nous avons déjà dit que le diagnostic anatomopathologique n'a pas cette précision. Il faut donc accepter la règle générale qui prescrit d'immobiliser le genou dans l'extension complète, position très avantageuse, si l'ankylose de l'articulation vient à se produire. Ce traitement doit être prolongé plusieurs mois. S'il échoue, il est parfaitement indiqué d'ouvrir l'articulation, et, selon le cas, on suturera la partie antérieure du ménisque à l'aileron rétracté (opération d'Annandale), ou l'on fera l'extraction d'une partie ou de la totalité du ménisque. Quelques auteurs, Bruns et Lardy notamment (*loc. cit.*), ont constaté que l'extraction des ménisques n'entravait pas le fonctionnement régulier de l'articulation et en sont arrivés à poser comme règle qu'il faut les enlever dans tous les cas ayant nécessité l'ouverture du genou. Nous ne saurions accepter cette conclusion. Le rôle physiologique des ménisques est trop important pour qu'il soit permis de les sacrifier sans raisons impérieuses. Il faut donc recourir de préférence à l'opération d'Annandale, qui, elle aussi, a fourni plusieurs succès. L'extraction sera légitimée si le ménisque est profondément et irrémédiablement altéré, si par l'augmentation de son volume, la perte de son élasticité et le développement d'une sensibilité douloureuse il constitue

une sorte de corps étranger plus nuisible qu'utile au bon fonctionnement de l'articulation.

c. *Déductions pathologiques générales.* — L'entorse du genou et la luxation des ménisques ne sont probablement pas les seules affections qui puissent dépendre d'un fonctionnement anormal ou exagéré des cartilages semi-lunaires du genou. La maladie dite « du genou à ressort », dont le professeur Delorme (*Bulletin de la Société de chirurgie*, 1894) a récemment communiqué un exemple, relève peut-être de la même cause; mais nous ne voulons pas insister sur ce sujet, n'ayant aucune preuve anatomique ou clinique à fournir.

Ce qui est absolument hors de doute, c'est que la connaissance exacte du fonctionnement des ménisques nous est indispensable pour apprécier justement l'étiologie et les conséquences possibles des divers états pathologiques du genou.

Les hydarthroses de longue durée peuvent distendre les ligaments méniscaux et diminuer leur effet utile. L'hypertrophie si fréquente de la masse adipeuse compense, dans une certaine mesure, la faiblesse acquise du jugal et du ligament adipeux.

On peut dire que cette hypertrophie de la masse adipeuse est la règle après les entorses suivies de synovite ou d'arthrite. La raison en est facile à comprendre, puisque les ligaments méniscaux antérieurs font en somme partie de la masse adipeuse.

Les altérations de l'arthrite chronique favorisent la rupture des ligaments méniscaux et des cornes fibreuses.

Lorsqu'il y a raideur ou ankylose fibreuse du genou, une part du trouble fonctionnel revient à l'immobilisation plus ou moins complète des ménisques par altération et rétraction de la capsule articulaire, des ligaments et des muscles méniscaux. On doit s'opposer, autant que possible, à l'établissement de ces raideurs ou ankyloses, mais si, malgré toutes les précautions, elles se sont produites, on voit combien il faut apporter de mesure et de gradation dans la mobilisation forcée de la jointure. Si l'on pratique des mouvements trop violents ou trop étendus, on risque d'amener une véritable luxation des ménisques soit en avant, soit en arrière, selon que la jambe est ankylosée en extension ou en flexion. Au lieu d'obtenir la guérison espérée, on aura créé un obstacle nouveau et permanent au fonctionnement régulier du genou.

Conclusions générales. — Les trois parties de notre travail peuvent être résumées dans les quelques propositions suivantes :

1° Pour accomplir leur rôle physiologique pendant l'extension, la flexion et la rotation du genou, les ménisques interarticulaires doi-

vent exécuter des mouvements très étendus sur le plateau tibial et subir des changements de forme aussi rapides que profonds.

2° Les changements de forme et les déplacements des cavités cartilagineuses sont dus : *a*, à la pression exercée par les condyles sur le plateau tibial; *b*, à l'intervention de ligaments et de muscles qui sont : en avant, le jugal, le ligament adipeux, la masse adipeuse, les ailerons ménisco-rotuliens, les feuillets méniscaux des vastes, la synoviale elle-même, le triceps fémoral; latéralement et en arrière, la capsule articulaire elle-même, doublée du ligament postérieur en arrière, les muscles poplité et demi-membraneux.

3° Un fonctionnement exagéré ou anormal des ménisques peut amener la déchirure partielle de la synoviale, la déchirure partielle ou complète des ligaments et tendons musculaires méniscaux; la rupture sera ainsi causée directement par un mouvement forcé d'extension ou de rotation, par une fixation irrégulière momentanée ou définitive des ménisques combinée avec une contraction musculaire violente.

4° La déchirure des ligaments méniscaux constitue souvent la seule lésion de l'entorse du genou : elle coexiste, en général, avec la rupture des ligaments forts, si celle-ci vient à se produire. Des symptômes particuliers d'ecchymose, de douleur et de saillie méniscale permettent de reconnaître cliniquement la déchirure des ligaments méniscaux.

5° Une rupture assez étendue des ligaments méniscaux antérieurs produit la subluxation des ménisques, malgré l'intégrité de leurs cornes fibreuses, pour les positions comprises entre la flexion à angle droit et l'extension complète. La rupture totale des ligaments méniscaux, se compliquant ou non d'un arrachement de la corne fibreuse antérieure du ménisque interne, a été constatée plusieurs fois sur le cadavre et sur le vivant.

6° On peut admettre 4 variétés de luxations des ménisques : *a*, en dehors des condyles fémoraux; *b*, en dedans; *c*, en arrière; *d*, en avant. La luxation en dehors, la seule qui soit connue cliniquement, présente comme symptôme capital une saillie méniscale caractérisée elle-même par son siège, sa consistance, son volume et par le fait qu'elle se montre, diminue ou disparaît dans des positions déterminées de la jambe.

7° La phlegmasie péri ou intra-méniscale joue un rôle considérable dans l'histoire de la luxation des ménisques. C'est ainsi qu'une déchirure très limitée des ligaments méniscaux peut donner naissance à une grosse tuméfaction cartilagineuse, qui n'est nullement en rapport avec l'état très léger ou nul de subluxation du ménisque.

8° Les tuméfactions méniscales d'origine inflammatoire se distin-

gueront souvent par leur volume relativement considérable, par de la crépitation et de la douleur au frottement ou à la pression, surtout par leur diminution graduelle et très marquée.

9° Le pronostic de l'entorse du genou (par déchirure des ligaments méniscaux) et de la luxation des cartilages semi-lunaires est subordonné à deux facteurs principaux : à l'étendue plus ou moins grande des déchirures produites; au développement plus ou moins marqué de la phlegmasie péri ou intra-méniscale.

10° Pour le traitement de l'entorse du genou et de la luxation des ménisques, la compression ouatée est spécialement indiquée par le siège et la nature des lésions. Dans le cas de luxations rebelles, il sera légitime d'ouvrir l'articulation et de pratiquer, suivant le degré des lésions constatées, soit la suture des ménisques aux ailerons ménisco-rotuliens (opération de choix), soit l'excision partielle ou totale du fibro-cartilage (opération de nécessité).

CHOLÉCYSTOTOMIE EXTRA-ABDOMINALE

(EXTRA-CUTANÉE)

Par Oscar BLOCH

Chirurgien en chef de l'hôpital royal Frederik à Copenhague.

Ce qui préoccupe surtout le chirurgien qui va faire une cholécystotomie, c'est la crainte que les sutures de la plaie de la vésicule biliaire après l'extraction des calculs ne se rompent; car alors la bile s'épancherait dans la cavité péritonéale, et même au cas où cette bile serait stérile, on aurait lieu de redouter qu'il n'en résulte une péritonite mortelle.

C'est pourquoi la cholécystotomie idéale à savoir : la laparotomie, l'incision de la vésicule, l'exérèse des calculs, la suture de l'incision, la rentrée de la vésicule dans la cavité péritonéale et la suture de la plaie de la paroi abdominale, tout cela dans une seule et même séance, — cette opération idéale, dis-je, n'a probablement pas beaucoup de partisans en pratique.

Quant à la méthode plus sûre, qui consiste à faire la laparotomie, à assujétir la vésicule contre les lèvres péritonéales de la plaie abdominale par des sutures ou à l'aide d'un tamponnement à la gaze iodoformée, et à différer l'ouverture de la vésicule et l'extraction des calculs jusqu'au moment où l'on est certain que la cavité péritonéale est si bien isolée que la bile ne saurait s'y épancher, cette méthode a l'inconvénient que, même au cas où tout le reste se passe bien (que par exemple il ne se produise aucune fistule à la vésicule), le résultat final de l'opération deviendra, selon toute vraisemblance, la production d'adhérences qui relieront pour toujours la vésicule au péritoine pariétal.

Or, on a appris, par l'expérience de ces derniers temps, que de pareilles adhérences peuvent entraîner des souffrances qui indiquent la laparotomie et y trouvent leur remède.

Si donc on pouvait employer une méthode de cholécystotomie offrant d'une part la sécurité absolue contre la rupture de la plaie

de la vésicule dans la cavité péritonéale, tandis que d'autre part on pourrait avoir la chance de n'en pas voir résulter des adhérences à l'intérieur de la cavité péritonéale, pourvu que tout se passe bien d'ailleurs, cette méthode serait sans doute considérée comme un progrès. C'est un progrès de ce genre que j'espère mettre en lumière par la communication suivante.

L'anamnèse est donnée assez en détail pour ceux qui désireraient essayer la méthode et voudraient trouver des points d'appui au procédé tel qu'on l'a employé dans un cas de réussite. Ceux qui ne se soucient pas des détails trouveront un résumé plus loin; enfin je me permets de remarquer que la description de l'opération a été dictée pendant que l'opérateur était à l'œuvre.

Observation. — *Anamnèse.* — Anna H..., quarante ans, couturière; entrée le 30 août 1893; sortie le 11 novembre 1893.

La malade, née de parents sains, paraît avoir été scrofuleuse dans son enfance. Durant la croissance, forte chlorose; entre vingt-deux et vingt-trois ans, première apparition des règles; puis menstruation irrégulière, peu abondante et accompagnée de douleurs. Elle n'a jamais eu d'enfants.

Elle fut traitée, il y a dix ans, pour un catarrhe de l'estomac; d'ailleurs bien portante jusqu'à ce que, il y a deux ans, elle commençât à souffrir alternativement de constipation et de diarrhée; (elle paraît aussi avoir présenté des symptômes de fissure à l'anus, symptômes qui pourtant n'ont point apparu durant l'année dernière). A la même époque, commencèrent chez elle des attaques de douleurs violentes dans l'abdomen, généralement à environ un mois d'intervalle. Ces douleurs duraient quelques heures, avaient pour siège l'hypocondre droit et, de là, elles rayonnaient dans l'abdomen et jusque dans le thorax. Elles avaient un caractère de spasme, de constriction, et allaient jusqu'à troubler le sommeil. Elle n'a jamais eu d'ictère, et jamais rien noté de morbide dans son urine. Toute attaque était accompagnée d'un vomissement de tout ce qu'elle avait pris. Du 30 décembre 1892 au 26 mars 1893 elle a été traitée à l'hôpital dans le service médical A, sous la diagnose de *catarrhe gastrique.* On constata d'abord la constipation, puis une selle naturelle, provoquée par de la poudre de réglisse composée, tous les deux ou trois jours. Son état s'améliora un peu, mais il se maintint une sensibilité de l'abdomen, surtout dans la fosse iliaque gauche, et, à tout prendre, la malade ne se trouvait pas bien. Une tumeur qu'on observa et dont la description vient plus bas, fut prise pour un lobe du foie déformé par le corset.

Après sa sortie de l'hôpital, la malade a continué à se trouver mal portante. Elle prétend avoir elle-même observé que ladite tumeur a changé de siège et s'est davantage déplacée en bas dans l'abdomen. Elle a maigri. Elle n'a pas noté de borborygmes.

La malade est entrée dans le service C de chirurgie, le 30 août 1893. Elle est maigre et a un aspect maladif. Les poumons et le cœur ne présentent rien d'anormal.

L'abdomen est naturellement mou au toucher, rend un son clair par la percussion, à l'exception d'un point du côté droit, à égale distance du rebord des fausses côtes, de l'ombilic et de l'épine iliaque antérieure et supérieure; à ce point-là, la percussion donne un son un peu mat et il se révèle au toucher une intumescence arrondie, unie, assez ferme, un peu sensible et qui se laisse refouler en tous sens. Durant l'inspiration profonde elle se déplace évidemment en bas et en avant, mais s'efface par la contraction des muscles de la paroi abdominale. La matité du foie n'atteint que le rebord des fausses côtes et l'on ne perçoit aucune liaison entre le bord du foie et l'intumescence. Le rein ne se laisse point palper. En palpant l'abdomen on cause à la malade un peu de douleur. L'urine est normale.

Durant les jours suivants, la température fut normale; la selle, provoquée par divers remèdes laxatifs, était normale, et on ne put pas constater de tumeur avant le 4 septembre : ce jour-là on sentit au toucher ce qui a été décrit plus haut, mais d'une manière moins manifeste. Je constate que la tumeur est séparée du bord du foie par une zone étroite, qui est sonore à la percussion. Supposant un amas de fèces devant une stricture près de l'inflexion droite du côlon, on prescrit du sulfate de soude et du sel de Carlsbad āā. C'est seulement dans la nuit du 5 au 6 septembre que la malade a une selle de couleur naturelle partie scybales, partie d'une consistance molle, se répétant jusqu'à cinq fois : il y a de fortes douleurs dans l'épigastre et dans les flancs. La température s'élève à 39°,7.

Le 7 septembre, on note une température de 39°,3 à 37°,0. Hier, 20 fois à la selle; les excréments partie mous, à demi liquides, partie arrondis et endurcis. Plusieurs vomissements très fétides. Abdomen entier très endolori; pouls irrégulier, perdant souvent une pulsation. Dernière déjection : un peu de glaires et de sang.

Du 8 au 14, la température redevient normale; les accès se calment; selles, trois ou quatre fois en 24 heures, redevenues normalement solides. Pas de tumeur palpable. La malade informe que l'attaque qu'elle vient de subir ressemble à celles qui l'ont fait souffrir durant les dernières années à deux ou quatre mois d'intervalle.

Le 14 septembre, pendant une anesthésie produite par le chloroforme, on sent à droite de l'ombilic une assez forte résistance, mais sans être sûr qu'on n'ait pas sous les doigts la partie supérieur du muscle droit. Le toucher ne révèle aucun agrandissement du foie. L'exploration recto-vaginale ne fait rien découvrir d'anormal.

Les jours suivants on trouve toujours la température normale. On fait part à la malade de ce qu'il y a d'incertain dans la diagnose (on présume une stricture intestinale, probablement de nature bénigne, avec coprostasie périodique), et on l'avertit du danger qu'entraîne la

tentative de guérison par voie opérative. Toutefois, la malade sollicite d'être opérée, disant qu'elle n'est pas en état de travailler pour gagner sa vie.

Le 17 septembre 1893, la malade est anesthésiée d'abord par le chloroforme, puis par de l'éther, on fait la *laparotomie*. On s'était décidé d'inciser le bord droit du muscle droit abdominal, mais l'anesthésie menaçant d'être interrompue par suite de vomissements, on préfère inciser la ligne médiane à partir de l'appendice xyphoïde jusqu'au-dessous de l'ombilic, en passant à gauche de ce dernier. On ouvre rapidement la cavité péritonéale; les deux lèvres de la plaie sont saisies dans toute leur épaisseur à l'aide d'une pince Museux. L'estomac se présente : on le sort par la plaie, en dirigeant les doigts à droite, puis on le rentre en renversant en haut le grand épiploon. Le côlon est saisi; on en sort d'abord la portion droite, mais sans sentir aucune trace de stricture; en revanche on sent, vers le grand épiploon, une bride large d'environ 1 cm. 1/2 et longue d'environ 5 centimètres. On y applique deux ligatures de catgut phéniqué alcoolisé (n° 2) et la bride est coupée entre ces ligatures. La section ouvre quelques artères, qu'il faut ligaturer également avec du catgut. Le doigt se trouve maintenant dans le sac omental, et l'on y constate plusieurs adhérences qui relient l'intestin au lobe gauche du foie. On coupe aussi ces adhérences entre deux ligatures de catgut; en y regardant de plus près, on constate que quelques adhérences se fixent aussi au fond de la vésicule. Puis on sort tout le côlon transverse par la plaie; on y trouve quelques fèces mais pas de stricture; dans les inflexions droite et gauche du côlon et dans les parties du côlon ascendant et celles du descendant qu'on peut atteindre, on ne constate au toucher ni trace de stricture ni rien de pathologique. En palpant la vésicule, qui est assez grande et fluctuante, on sent d'assez gros calculs, au moins cinq ou six. Le conduit cystique n'est pas obstrué, et le passage est bien libre. Avec une pince Péan on saisit le reste de la bride, attachée au fond de la vésicule que l'on attire ainsi jusque dans et à travers la plaie abdominale; puis on suture la plaie avec du catgut, partie en dessus, partie en dessous de la vésicule proéminente, en ayant soin de ne pas la serrer par les sutures. Le péritoine est suturé à part (dix sutures); les muscles et l'aponévrose à part; la peau à part — le tout avec du catgut phéniqué alcoolisé. Pour s'assurer que la vésicule, qui par conséquent dépasse le niveau de la peau, ne va pas se retirer dans la cavité péritonéale, on pratique des sutures de catgut, fixant à la plaie cutanée la partie de la vésicule qui en est le plus rapprochée. On veille à ce que les sutures ne perforent pas la muqueuse de la vésicule. Maintenant on ne peut plus sentir de calculs dans la partie proéminente de la vésicule. On fait un pansement à gaze stérilisée, imbibée d'eau phéniquée 3 0/0 et à l'ouate hydrophile stérilisée.

La température du local, au commencement de l'opération, 21° R; à son achèvement, 22° R. Présentes : 16 personnes. L'opération est terminée en 34 minutes.

Pendant les premières 24 heures après l'opération, il y eut plusieurs vomissement de matières vertes, hoquets, douleurs qui exigèrent plusieurs piqûres de morphine ; mais il n'y eut pas de ballonnement de l'abdomen. Température normale.

Le lendemain, 19 septembre, la température était de 38°,2 à 38°,4; mêmes symptômes, il y a émission de gaz.

Le 20 septembre, température 38°,8 à 38°,7, pas de changement essentiel. Le pansement est changé pour la première fois, le troisième jour après l'opération. Dans la ouate hydrophile, pas de sécrétion. La gaze contient du sang desséché, et n'est humide que devant la vésicule. La plaie n'offre point de réaction. La vésicule qui, lors de sa sortie, avait sa couleur grisâtre bien connue, est rougeâtre ; la gaze y adhère assez fortement. Un caillot de sang, récemment formé, se trouve en dessous du point où fut coupée l'adhérence entre l'intestin et le fond de la vésicule. Après avoir entouré de compresses de gaze stérilisée la base de la vésicule saillante, on incise cette dernière; l'incision ne cause pas de douleur : écoulement de la bile jaune verdâtre; on en recueille un peu dans un verre à réactif stérilisé. On introduit un doigt par la plaie et l'on sent ainsi les calculs biliaires. A l'aide d'une curette ordinaire, on en fait l'extraction d'un, mais avec tant de difficulté, qu'on remplace la curette par un doigt, à l'aide duquel on refoule les calculs jusqu'à la plaie et on les extrait avec une pince ordinaire. Les manipulations sont pratiquées avec précaution, pour ne pas déranger les adhérences entre la vésicule et la plaie abdominale.

Ce dernier procédé ne facilitant pas trop, lui non plus, l'extraction des calculs, on place la malade sur le côté, on se sert alors et d'une cuiller tranchante et du doigt qu'il faut bien enfoncer. Malgré nombre de manipulations, on se décide à continuer le plan adopté, c'est-à-dire à suturer l'incision de la vésicule dans la même séance. On fait en tout cinq sutures avec du catgut phéniqué alcoolisé (n° 1) : leur application ne cause pas de douleur. On s'aperçoit qu'il est difficile de faire la suture sans impliquer la muqueuse, car la paroi de la vésicule n'est pas épaisse, et on ne peut pas déplacer la muqueuse relativement aux couches plus superficielles. On applique de la gaze iodoformée entre la base de la vésicule et les lèvres cutanées de la plaie abdominale qui l'entourent. Pansement à gaze stérilisée, imbibée d'eau phéniquée (3 0/0), et à la ouate hydrophile stérilisée.

On avait extrait un total de 26 calculs. Les quatre plus gros ont les dimensions d'avelines; six sont de la grosseur de gros pois, le reste ressemble à des petits pois.

21 septembre, 39°,2 à 38°,4; émission de gaz en abondance; deux vomissements. La malade a pris de la morphine; compresses de glace sur la tête; gouttes d'Hoffmann contre les nausées.

22 septembre, 38°,7 à 38°,2. Même état.

23 septembre, 38°,2 à 37°,6. Tandis que, depuis l'opération, la malade n'a encore pris que des œufs, du lait, de la tisane d'avoine, de la soupe

au lait et un peu de poisson, elle a eu hier des boulettes à la sauce, elle se plaint de douleurs à l'épigastre, douleurs qui vers le soir deviennent très fortes; grand soulagement à l'aide de morphine.

24 septembre, 38°,1 à 37°,6.

25 septembre, 37°,9 à 37°,3. Dans les dernières 24 heures, ni douleurs, ni nausées, ni vomissements; très copieuse émission de gaz, mais pas encore de selle. On n'a pas voulu en provoquer, et la malade a été dissuadée de faire de grands efforts.

Durant les jours suivants : température normale; état satisfaisant.

29 septembre, neuvième jour, on change le pansement. Pas de sécrétion dans la ouate hydrophile. Dans la gaze, quantité de sécrétion glaireuse, partiellement *sanguinolente*. A la surface de la vésicule, on recueille de cette sécrétion, et on en inocule dans la gélatine d'agar. La vésicule, rouge et comme granulée, est maintenant de la grosseur d'un petit œuf de poule, et, quand la malade se place sur le dos, elle dresse un peu obliquement en avant sa portion antérieure et arrondie. La plaie de la vésicule paraît complètement cicatrisée. Les sutures de catgut se sont détachées avec la gaze; une seule suture a laissé sa partie superficielle, facile à détacher et qu'on inocule dans de la gélatine d'agar. La sécrétion que contient le pansement, provient partie de la surface de la vésicule, partie de la portion inférieure de la plaie abdominale, portion où quelques sutures se sont rompues par l'effet des vomissements; mais on voit que la seule partie béante de la plaie abdominale c'est la couche superficielle. On désinfecte alors avec soin la paroi abdominale entière, d'abord avec de l'éther, ensuite avec de l'eau phéniqué (3 0/0) et avec de la gaze stérilisée. La partie rompue de la plaie abdominale est recouverte de gaze iodoformée; la vésicule est lavée avec de l'eau phéniquée (3 0/0). Les adhérences entre la vésicule et le péritoine pariétal sont détachées partie avec la pince, partie avec le doigt. Puis on rentre la vésicule dans la cavité péritonéale. La portion du foie contiguë à la vésicule, portion tirée en avant dans la plaie abdominale et qui, à la première opération, était à l'état normal comme couleur et lustre, paraît à présent flasque, légèrement ridée et d'un brun peu intense (ischémie artificielle?). Puis on recoud la plaie abdominale par un total de neuf sutures de catgut phéniqué alcoolisé. La suture est difficile à faire exactement, partie parce que les lèvres de la plaie abdominale se sont un peu enroulées, partie parce que la malade se débat et raidit la paroi abdominale. En général, après l'opération, la malade n'a pas paru bien comprendre que le sujet opéré doit prêter son assistance. La portion inférieure de la plaie abdominale, qui était rompue (sur une longueur de 3 cm.), n'est pas recousue.

Pansement à gaze stérilisée imbibée d'eau phéniquée, et à l'ouate hydrophile stérilisée.

Pour ne pas trop fatiguer par des détails d'observation, on se bornera, en ce qui concerne le reste du traitement, à faire remarquer que les jours suivants il y eut un peu de hoquet et des vomissements, mais tou-

jours émission de gaz; il ne se manifesta aucun signe de péritonite. Ce fut seulement les 1er et 2 octobre qu'au soir, la température, d'ailleurs normale, s'éleva (38°,8 et 38°,6).

Le 4 octobre, ration complète.

Le 6 octobre, 37°,8 à 37°,4. On change le pansement, septième jour. Un peu de pus glaireux et légère réaction autour des piqûres de suture. Les sutures tiennent encore, mais la plaie est béante sur plusieurs points. Même pansement.

9 octobre. Comme voilà 22 jours que la malade n'a pas été à la selle — et 5 jours qu'elle a ration complète — on lui donne un lavement à glycérine pour évacuer les scybales qu'on sent dans le rectum. Puis clystère à eau, plus tard de la racine de rhubarbe, etc.; mais le 14 octobre, c'est-à-dire 27 jours après la dernière défécation, comme tout cela n'a servi de rien, on extrait les matières fécales avec le doigt; après quoi, la malade se trouve bien et toujours exempte de fièvre.

La plaie, qui le 20 octobre était guérie, à quelques points granulés près, est pansée avec de la gaze à l'iodoforme, avec de la ouate hydrophile stérilisée et de la ouate hydrophile stérilisée. La malade sort du lit.

Le 3 novembre, plaie cicatrisée. La percussion de l'abdomen donne un son tympanique et on ne peut plus sentir la vésicule biliaire. Le foie s'étend depuis la 5e côte jusqu'à un peu au-dessus du bord des fausses côtes. État général de la malade, bon; teint et embonpoint, satisfaisants. Le 9 octobre, la malade part pour l'hospice de convalescents à Arresodal.

La communication relative à l'*analyse bactériologique* se trouve plus loin.

*
* *

En *résumé*, il s'agit d'une couturière âgée de quarante ans, qui durant deux années environ a souffert d'attaques, définies par divers médecins, et par moi aussi, comme *iléus intermittent*. On observe une telle attaque. Comme cause de ces attaques on présume une stricture de l'intestin dans la région de l'inflexion droite du côlon, stricture d'une nature relativement bénigne. La malade informée des chances à courir se déclare décidée à subir l'opération.

Le 17 septembre 1893, on fait la laparotomie en suivant la ligne médiane à partir de l'appendice xyphoïde jusqu'à un peu au-dessous et à gauche de l'ombilic. On ne découvre au toucher, ni à la vue, rien de pathologique dans les diverses parties du côlon. En revanche, on trouve une bride de tissu lamineux, longue d'environ 5 centimètres et large d'environ un centimètre et demi, qui relie le côlon au fond de la vésicule biliaire assez ample, et, de plus, on trouve

d'autres adhérences moins larges dans le grand épiploon. Ces adhérences une fois coupées entre deux ligatures de catgut phéniqué alcoolisé et les artères liées, on constate au toucher plusieurs calculs assez gros dans la vésicule biliaire. Ne sachant quel rôle ont joué, dans les attaques d'*iléus* chez la malade, la dite bride et sa traction sur l'intestin, ni quel a été le rôle de la colique hépatique, on se décide à délivrer la malade de ses calculs biliaires. Pour éviter le danger qu'entraîne une rupture éventuelle des sutures de la vésicule, on la sort de la cavité péritonéale de sorte qu'elle dépasse en partie le niveau de la peau; cette partie saillante est de la grosseur d'un œuf de poule; on fixe la vésicule dans cette position, tandis que le reste de la plaie abdominale est suturé avec du catgut. On panse avec de la gaze stérilisée imbibée d'eau phéniquée à 3 0/0 et avec de la ouate hydrophile stérilisée. Trois jours après, on trouve les adhérences entre la vésicule et le péritoine pariétal assez fortes pour qu'on ose faire, séance tenante, sans anesthésie et sans douleurs, l'incision de la vésicule, l'extraction des calculs et la suture de la vésicule, cinq sutures de catgut (n° 1). La vésicule reste dans sa position sur la peau. Même pansement.

Neuf jours plus tard, on voit que la plaie de la vésicule est cicatrisée. La vésicule est rouge, comme granulée. On désinfecte; on détache les adhérences entre la vésicule et le péritoine pariétal, on rentre la vésicule dans la cavité péritonéale et l'on suture la plaie abdominale avec neuf sutures de catgut. Même pansement.

Il y a émission de gaz, mais aussi des vomissements depuis la première opération jusqu'à quelques jours après la dernière. Régime varié, le 4 octobre. Première selle 27 jours après la première opération. La malade sort bien portante le 9 novembre 1893.

Je l'ai revue le 12 janvier 1894. Elle est bien portante, a engraissé de 5 kilog.; la cicatrice abdominale, longue de 14 à 15 centimètres, un peu bombée, légèrement rougeâtre, insensible; pas de hernie. La matité du foie atteint jusqu'à deux travers de doigt au-dessous du rebord des fausses côtes. La percussion à l'endroit de la vésicule biliaire donne un son normal, tympanique. Ici pas de douleurs au toucher, mais il y en a un peu dans le côté gauche de l'abdomen. Il y a tendance à constipation. Au milieu de décembre, la malade a été traitée pour une fissure anale.

Les calculs enlevés au nombre total de 26, dont quatre d'une grosseur notable, contiennent de la cholestérine d'après l'analyse.

On a fait une *analyse bactériologique de la bile*, recueillie dans un tube stérile lors de l'ouverture de la vésicule, le 20 septembre; après qu'on eut disséminé la bile dans de la gélatine d'agar, l'analyse

a donné le résultat suivant, neuf jours après la dissémination : il s'est formé des colonies blanches, d'un aspect de porcelaine, et contenant des *cocci* cultivés par voie de piqûre dans de l'agar, ils poussent dans toute la longueur de la piqûre et s'étendent sur toute la surface en y formant une mince couche d'un blanc grisâtre. Cultivés dans du bouillon, celui-ci louchit dans toute sa masse sans formation d'une couche à la surface. Cultivés dans de la gélatine, celle-ci se liquéfie, et, le long de la piqûre, il se produit un louchissement tout juste visible. On n'a pas essayé d'inoculer à des animaux.

Analyse bactériologique de la sécrétion provenant de la surface de la vésicule saillante.

Le 29 septembre, inoculation de la sécrétion dans de la gélatine d'agar, avant qu'on eût désinfecté la vésicule et qu'on l'eût rentrée dans la cavité péritonéale. Il en résulte une génération de cocci de grandeur moyenne, poussant dans toute la longueur de la piqûre et se répandant à la surface comme un enduit blanchâtre. Ils liquéfient la gélatine en forme de bulles (?) : ce résultat a été noté le 17 octobre. En poursuivant la culture dans de la gélatine d'agar, on observe que les cocci poussaient dans toute la longueur de la piqûre et se répandaient un peu sur la surface en y formant une colonie jaune, à contours quelque peu irréguliers. Le bouillon louchit diffusément. La gélatine se liquéfie. Pas d'essais sur des animaux. Puis on diagnostique *Staphylococcus pyogenes aureus*. (Examiné pour la dernière fois le 10 novembre 1893.)

L'*analyse d'un filament de catgut pris à la surface de la plaie de la vésicule, le 29 septembre, avant qu'elle fût désinfectée et rentrée dans la cavité péritonéale*, donna un résultat tout à fait identique à celui de la sécrétion recueillie à la surface de la vésicule : par conséquent, c'était encore le *Staphylococcus pyogenes aureus*.

*
* *

Voici les points de cette observation sur lesquels je me permettrai d'appeler tout spécialement l'attention.

Le danger auquel expose la cholécystotomie, à savoir que les sutures, faites à la vésicule rentrée dans la cavité péritonéale, se rompent et occasionnent une péritonite, parce que, comme c'était le cas de notre malade, la bile contient des microbes, ce danger, dis-je, peut être évité par l'emploi de la méthode ci-dessus décrite : *la cholécystotomie extra-abdominale* (*extra-cutanée*). En voici l'exposé succinct :

On sort la vésicule biliaire par la plaie abdominale, et on la place sur la peau de l'abdomen, l'on ne procède à l'incision de la vésicule et à l'extraction de son contenu, quel qu'il soit, qu'après avoir créé de solides adhérences qui isolent la vésicule de la cavité péritonéale. Dans la même séance, on suture l'incision de la vésicule, mais celle-ci n'est pas rentrée dans la cavité péritonéale qu'après la cicatrisation complète de l'incision.

Si l'on veut opérer d'après cette méthode qui, cela se comprend, ne convient pas aux vésicules rétrécies, on fera mieux de pratiquer l'incision sur le bord droit du muscle droit abdominal; car alors on n'exerce qu'une légère traction sur la vésicule et sur la portion contiguë du foie. Mais, comme on le voit par notre fait, la méthode admet également l'incision sur la ligne médiane.

Outre la certitude d'éviter la rupture des sutures de la vésicule dans la cavité péritonéale, la susdite méthode a peut-être aussi l'avantage de faire éviter la formation d'adhérences entre la surface de la vésicule et le péritoine pariétal de la paroi abdominale.

Je tire cette conclusion du fait qu'à plusieurs reprises on a, grâce à l'autopsie, constaté que des surfaces séreuses, altérées de la même manière que la surface de la vésicule biliaire de notre malade, ont repris plus tard d'une manière surprenante leur surface unie, luisante et séreuse [1]. Mais même si tel n'est pas le cas, s'il se produit des adhérences, l'emploi de la méthode décrite fera vraisemblablement que ces adhérences seront beaucoup plus rares, qu'elles ne le seront si l'on opère d'après la méthode de la cholécystotomie en deux temps; car cette méthode a justement pour but de produire des adhérences entre la surface de la vésicule et le péritoine pariétal, tandis que d'après notre méthode on s'efforce de les éviter : on rentre la vésicule de telle façon que de prime abord elle n'a pas de contact avec la paroi abdominale, et puis les mouvements que la respiration lui imprime, ainsi qu'au foie, empêcheront la formation d'adhérences. S'il s'en produit néanmoins à la paroi abdominale, à l'intestin ou ailleurs, ces adhérences ne seront probablement que des brides minces.

Pour pratiquer l'opération, on peut en toute sûreté employer le catgut phéniqué alcoolisé.

Un autre point qui me paraît digne d'attention, c'est *le résultat de l'analyse bactériologique*; car elle a constaté que le microbe pyogénique bien connu se trouve à la surface de la vésicule biliaire (ainsi que dans quelqu'un des filaments du catgut employé à la

1. Observations de MM. *Küstner*, *Warnek* et de l'auteur.

suture); et pourtant, la vésicule rentrée dans la cavité péritonéale n'a pas produit de péritonite.

En effet, on a, par ce procédé, inoculé le *Staphylococcus pyogenes aureus* dans la cavité péritonéale, ainsi qu'on le fait en expérimentant sur les animaux; car personne ne soutiendra qu'une lotion de la surface de la vésicule avec de l'eau phéniquée à 3 0/0 est à même d'éloigner les microbes : ceux-ci ont naturellement aussi leur siège dans le tissu même de la paroi de la vésicule. C'est donc un nouvel enseignement, sous forme d'essai fait sur l'homme, qui nous apprend combien nos connaissances sont restreintes sur la péritonite, en ce qui concerne la relation existant entre les microbes et cette maladie.

Dans un travail sur le traitement de plaies, j'ai démontré qu'elles peuvent guérir, idéalement, par première intention, sans la moindre trace de suppuration, bien que les sécrétions de ces plaies et les caillots de sang qu'on y trouve, ainsi que dans leurs drains, contiennent des microbes, surtout le *Staphyloccocus pyogenes albus*. Je suppose que dans ces cas comme pour l'inoculation dans la cavité péritonéale de notre malade, les microbes n'ont pas trouvé des conditions d'existence assez favorables pour qu'ils aient pu se multiplier et développer leurs effets délétères. Ils s'enkystent et meurent, ou sinon, une nouvelle lésion est nécessaire pour leur fournir les conditions favorables à l'apparition d'une péritonite.

TUMEUR CÉRÉBRALE

AVEC SYMPTOMES DE FAUSSE LOCALISATION — TRÉPANATION EXPLORATRICE

Par le Dr ALDIBERT (de Toulouse),

Ancien interne des hôpitaux de Paris.

Nous avons fait, il y a un an environ, une trépanation exploratrice chez une vieille femme de soixante-quinze ans, pour une tumeur cérébrale. Les faits de ce genre sont aujourd'hui communs; aussi ne publierions-nous pas cette observation [1], si elle ne nous paraissait présenter un certain intérêt, qui réside non pas seulement dans l'âge avancé de la malade, mais surtout dans les symptômes de fausse localisation ou plutôt de localisation incomplète auxquels cette tumeur a donné lieu. Les phénomènes morbides indiquaient une lésion limitée au centre cortical du membre supérieur droit avec extension possible et secondaire à celui du membre inférieur. Nous avons bien trouvé une compression de ces deux centres; mais nous avons constaté aussi que la tumeur, cause de la compression, avait exclusivement évolué dans le pied des deux premières circonvolutions frontales; or cette évolution s'était faite silencieusement, sans produire les troubles cliniques que l'on donne comme caractérisant la destruction de ces mêmes circonvolutions.

Observation. — La nommée Constance L..., âgée de soixante-quinze ans, couturière, entre le 3 juillet 1893, salle Saint-Joseph, n° 17, dans le service de M. le professeur Mossé.

Antécédents héréditaires. — Mère morte à la suite de couches; père, un peu alcoolique, mort à un âge avancé; une sœur a succombé à l'âge de huit ans, avec des convulsions (?).

Antécédents personnels. — Convulsions pendant le bas âge. Vie génitale normale : menstruation régulière, ménopause sans accidents. La

1. La partie médicale de cette observation, prise par les soins de M. le professeur Mossé, m'a été communiquée par son suppléant, M. le professeur Rémond.

malade n'accuse comme affection morbide qu'une gastrite et des migraines ou névralgies fréquentes.

La maladie actuelle a débuté brusquement le 25 mai dernier. Elle était, ce jour-là, agenouillée dans une église, lorsqu'elle a vu sa main droite se contracturer subitement et se mettre à trembler; ayant fait des efforts pour se lever, elle s'est affaissée et a perdu connaissance pendant cinq à six minutes. Elle est rentrée chez elle facilement, la main droite ne présentant plus aucun phénomène anormal. Huit jours après, le 23 mai, elle a une seconde crise de tremblement de la main droite suivie également de perte de connaissance. Depuis cette époque, les crises convulsives partielles, localisées au membre supérieur, se sont montrées à intervalles irréguliers, tous les trois, six ou dix jours, mais ne se sont plus accompagnées de perte de connaissance. Dans leur intervalle, la malade vaquait, comme d'habitude, à ses occupations et n'éprouvait aucun phénomène digne d'être relaté : ni vertiges, ni vomissements, ni céphalalgie tenace. Elle a eu ainsi quinze crises convulsives du 15 mai au 3 juillet.

Vers le 1er juin, après sa quatrième attaque d'épilepsie partielle, elle a éprouvé un certain degré d'impotence fonctionnelle du membre supérieur droit, impotence qui est allée en s'accentuant, de plus en plus.

Peu après cette époque, le membre inférieur du même côté a commencé à présenter quelques secousses convulsives et trois semaines après, environ, il a été atteint lui aussi d'un certain degré de parésie, se traduisant surtout par de la pesanteur et de la gêne dans la marche.

En résumé, début brusque par une attaque d'épilepsie limitée au membre supérieur droit avec perte de connaissance; les attaques se répètent et la parésie apparaît dans ce membre 15 jours après; puis le membre inférieur participe aux convulsions et bientôt après, se parésie, à son tour. Telle a été la marche des accidents.

Elle entre à l'hôpital le 3 juillet. La malade ne peut plus se servir de son bras et de sa main droite qui sont paralysés; elle marche aussi difficilement et traîne la jambe du même côté. Son intelligence est conservée; elle s'exprime avec facilité et n'accuse aucune douleur au niveau de l'extrémité céphalique; la vue est parfaitement nette. Elle est très émotive et pleure abondamment en racontant des chagrins moraux qu'elle a eu récemment à supporter. On ne constate rien d'anormal du côté des appareils pulmonaires ou circulatoires — la malade accuse cependant des accès antérieurs de palpitations. Les urines, émises fréquemment, sont un peu troubles, mais normales comme quantité; elles ne contiennent ni sucre, ni albumine.

Le 14 juillet, on assiste à une crise convulsive et voici ce que l'on constate. L'attaque survient brusquement, sans prodromes. Le tremblement débute nettement par le membre supérieur droit et ne gagne le membre inférieur correspondant que deux ou trois minutes après. Les secousses convulsives, faibles d'abord, augmentent d'intensité, puis diminuent pour augmenter encore avant de se terminer — il y a donc de véritables rémissions. La période tonique, si elle existe, n'est pas de durée appré-

ciable et la période clonique survient d'emblée. La tête est légèrement portée sur le côté droit; les yeux ne sont pas déviés, mais cette déviation a, paraît-il, existé dans certaines crises. Il n'y a pas de perte de connaissance; la malade répond aux questions qu'on lui adresse, mais la parole est un peu entrecoupée. Pendant la crise, tout le membre supérieur est en flexion; les doigts sont fortement fléchis et le pouce en adduction, dans la paume de la main; la main est fléchie sur l'avant-bras et celui-ci, à son tour, à angle droit sur le bras; quant au bras, il est accolé à la paroi thoracique. Le membre inférieur, au contraire, reste en extension. Les mouvements convulsifs sont peu étendus. — Cette crise a duré environ cinq minutes et a été suivie d'un profond sommeil de deux heures.

Du 14 au 21 juillet, les crises se répètent à peu près tous les jours; elles augmentent non seulement de fréquence, mais aussi de durée (de 10 à 15 minutes); elles ont toujours les mêmes caractères; dans l'une, cependant, il y a eu de nouveau perte de connaissance et incontinence d'urine.

Du 21 au 26, les attaques convulsives sont encore plus nombreuses; il s'en produit cinq dans la journée du 24; elles occupent toujours le côté droit, débutant par le membre supérieur, gagnant ensuite le membre inférieur et même la moitié de la face correspondante dans les dernières. Quant à la paralysie, elle est complète pour le membre supérieur; le membre inférieur est un peu moins pris, quoique la malade ne puisse guère faire que des mouvements de reptation et soit dans l'impossibilité de soutenir sa jambe soulevée au-dessus du plan du lit. La sensibilité est intacte.

On porte le diagnostic de *tumeur cérébrale*, de nature indéterminée.

Devant l'aggravation progressive des accidents convulsifs et des troubles paralytiques, devant l'incertitude du diagnostic étiologique, M. le Dr Rémond, suppléant M. le professeur Mossé, veut bien me confier la malade pour faire une trépanation exploratrice.

La malade entre dans le service de M. le Dr Jeannel, que j'avais l'honneur de suppléer; elle est tenue quelque jours en observation et opérée le 12 août 1893, après les précautions d'usage. La veille, sur la tête rasée et désinfectée, j'avais déterminé les extrémités du sillon de Rolando en prenant la moyenne entre les points obtenus par les procédés de Championnière et de Poirier; j'avais tracé ce sillon avec un crayon de nitrate d'argent. Un pansement boriqué humide avait protégé toute la tête.

Opération le 12 août. — Chloroformisation goutte à goutte après injection hypodermique d'un centigramme de morphine suivant la pratique d'Horsley. Cette chloroformisation, confiée à un interne du service, n'a donné lieu à aucun incident. — Le Dr Bauby, chef de clinique, me sert d'aide direct. Présents MM. les Drs Vautrin, Cousin et les élèves du service.

Après désinfection du champ opératoire, je place autour du crâne un lien circulaire en caoutchouc, pour faire l'hémostase préventive. Je taille un lambeau en ∩ renversé avec pédicule inférieur large d'environ 12 cen-

timètres, le point supérieur de la courbe arrivant sur la ligne médiane et la ligne rolandique étant tout entière en son milieu. Ce lambeau est rapidement disséqué avec le péricrâne et, après avoir marqué sur le crâne, au bistouri, l'extrémité inférieure du sillon de Rolando, il est définitivement rabattu et maintenu jusqu'à la fin de l'opération dans une serviette aseptique.

Deux couronnes de trépan, d'un centimètre, sont appliquées sur le tiers moyen de la ligne rolandique, au niveau du centre cortical du membre supérieur, sur le siège présumé de la tumeur; la pince-gouge fait sauter le pont intermédiaire, et la brèche osseuse est agrandie en tout sens avec les pinces de Lannelongue; j'obtiens ainsi une ouverture osseuse de 7 cent. de large sur 5 cent. de hauteur. Hémostase du diploé, très vasculaire, avec de la cire aseptique.

La dure-mère présente, en un point, une tache un peu jaunâtre, diffuse; elle est partout animée de battements. Elle est incisée crucialement au niveau de cette tâche, avec des ciseaux fins, et facilement renversée en dehors, car elle n'offre aucune adhérence avec la substance cérébrale. Le cerveau fait aussitôt une hernie très accentuée; les veines pie-mériennes sont gorgées de sang et l'une d'elles, volumineuse, qui a la direction du sillon de Rolando, traverse en arrière le champ opératoire.

J'ai alors nettement sous les yeux toute la partie moyenne de la frontale ascendante, une légère portion de la pariétale ascendante et le pied de la deuxième frontale. La substance cérébrale présente partout son aspect normal; il n'y a qu'un seul point, en avant, qui offre une teinte un peu plus grise; il y a là une petite tache, de la dimension d'une pièce de 20 centimes, grisâtre, à contours indécis et diffus, qui siège sur le pied de la deuxième frontale. A la palpation, cette tache présente une consistance absolument identique à celle des parties voisines; je l'incise très superficiellement, au bistouri; elle n'est pas indurée et saigne normalement. Pouvant croire à l'existence d'une collection liquide sous-jacente, je fais, à ce niveau, deux ponctions exploratrices avec la seringue de Pravaz; elles restent blanches.

Devant cette recherche infructueuse, ne trouvant rien d'anormal à la palpation, à l'incision et à la ponction; percevant partout les battements; constatant, en outre, que cette tâche grisâtre ne siège pas sur le centre moteur du membre supérieur, j'arrête là mon intervention. Une suture continue au catgut ne permet de réunir mes quatre petits lambeaux duro-mériens; je réapplique ensuite le lambeau cutané et le suture sur toute sa circonférence avec 26 crins de Florence; un petit faisceau de crins draine l'angle inférieur et postérieur. Pansement aseptique, compressif, avec une petite éponge plate au niveau du large orifice de la trépanation.

Durée, sutures comprises, 55 minutes.

La malade, pendant l'exploration de la couche corticale, n'a présenté aucun phénomène anormal; elle a eu seulement pendant les dernières minutes de l'opération des sueurs abondantes et généralisées.

Suites opératoires. — 12, soir : réveil assez lent, mais complet, en

quelques heures; pas de vomissements; mictions spontanées; 37°,2.

13 août. — Temp. matin, 38°; soir, 38°,1. Pouls très régulier à 90. Pas de vomissements. Pas de convulsions; la paralysie des membres du côté droit n'est pas modifiée. La malade a les idées moins lucides qu'avant l'intervention, sa parole est peu embarrassée, elle a un léger degré d'aphémie.

15 août. — T. matin, 36°,8; soir, 37°,1. Même état; une garde-robe spontanée.

17 août. — La température oscille autour de 37°. J'enlève les points de suture profonds et le drainage capillaire; la réunion est parfaite. La paralysie persiste toujours identique; pas de convulsions : l'idéation paraît plus nette, l'aphémie moins accentuée.

21 août. — J'enlève tous les crins de Florence; la réunion est complète. L'aphasie a disparu à peu près complètement.

21 août au 4 octobre. — La malade est absolument guérie de son intervention, mais les phénomènes paralytiques s'accentuent un peu tous les jours; le membre supérieur s'est contracturé et il y a, de plus, un léger degré de paralysie faciale droite depuis le 15 septembre.

Les secousses convulsives, qui avaient disparu, se sont reproduites le 17 et le 22 septembre, mais ont été de courte durée; en somme, à ce point de vue, il y a une amélioration notable, puisque les crises qui se répétaient plusieurs fois dans les 24 heures, avant l'opération, ne sont survenues que deux fois, en deux mois, depuis la trépanation.

La malade repasse en médecine, dans le service de M. le professeur Mossé, le 4 octobre; elle succombe le 5 novembre, trois mois après l'intervention, dans le gâtisme, avec une paralysie complète des membres du côté droit et de la face correspondante; les attaques d'épilepsie jacksonienne n'avaient pas reparu depuis le 28 septembre.

Grâce à l'amabilité de M. le professeur Mossé, qui a bien voulu me confier l'autopsie de cette malade, j'ai pu par moi-même me rendre compte des lésions existantes.

J'enfonce d'abord deux clous à chaque extrémité de la ligne rolandique tracée sur le cuir chevelu avant la trépanation, pour m'assurer si cette ligne correspond exactement au sillon de Rolando. Je dissèque ensuite la brèche osseuse complètement obturée par le péricrâne uni de la façon la plus intime à la dure-mère sous-jacente; ces deux membranes, dont l'épaisseur est de 2 millimètres, obturent complètement l'orifice osseux, à la façon d'une forte toile tendue sur tout son pourtour, et empêchent toute hernie de la masse encéphalique. Par leur face profonde, elles adhèrent à la substance cérébrale, mais ces adhérences sont molles et se détachent avec la plus grande facilité, avec un manche de scalpel. En examinant la face viscérale de la dure-mère, on aperçoit deux petits sillons en croix, qui ne sont autres que les vestiges de l'incision cruciale duro-mérienne faite pendant l'opération; la réunion est complète, absolue et une forte traction ne permet pas de séparer ces fragments.

Je peux dès lors examiner le cerveau sous-jacent : la ligne tracée sur le

cuir chevelu répond exactement au sillon de Rolando, et se trouve dans le tiers postérieur de la brèche osseuse; la frontale ascendante est largement mise à nu au niveau de son tiers moyen. Je retrouve en avant, sur la deuxième frontale, la tache grisâtre que j'avais aperçue dans le cours de l'intervention; mais cette tache s'est notablement agrandie, car au lieu d'être tout entière dans le champ opératoire, elle se prolonge actuellement en avant et en haut vers le pied de la première frontale et se trouve ainsi cachée sous la voûte crânienne. Sa consistance s'est notablement modifiée et elle est beaucoup plus dure, beaucoup plus résistante.

Après avoir minutieusement examiné le champ opératoire, je fais sauter la voûte crânienne et enlève le cerveau. Je décortique aisément l'hémisphère gauche, car la pie-mère n'offre qu'une faible adhérence en un point tout limité de la tumeur, au niveau de la première frontale. J'aperçois alors l'étendue et les rapports de cette tumeur. Elle occupe le pied des deux premières circonvolutions frontales, et mesure environ 4 centimètres de hauteur sur 3 centimètres de largeur; allongée, un peu irrégulière, elle a le volume d'une grosse noix; sa coloration est grisâtre. La surface est lisse, sauf en un point, entre les deux frontales, où elle prend une forme bosselée, mûriforme. Sa consistance est assez dure et élastique. Ses limites sont vagues et diffuses; il n'y a aucune trace d'encapsulement. Par sa face profonde elle se perd dans la substance cérébrale qui présente à ce niveau des zones très friables, presque ramollies.

Quant à la frontale ascendante, elle se trouve tout à fait indépendante de la tumeur; mais si elle n'est pas altérée, elle présente des dimensions absolument anormales; elle est, en effet, réduite à un mince ruban, qui n'a pas plus de 5 millimètres de largeur et elle conserve ces dimensions exiguës sur toute sa hauteur. Elle est normale du côté opposé.

Il n'y a aucune lésion au niveau de la troisième frontale, ni dans les noyaux gris centraux et la capsule interne. Les sylviennes sont très athéromateuses.

Les autres viscères ne présentent que quelques légères lésions sans intérêt.

L'examen histologique de la tumeur a été fait par M. le Dr Daunic, chef du laboratoire des cliniques, qui a eu l'amabilité de me remettre la note suivante : « Après durcissement de la tumeur dans le liquide de Muller pendant deux mois, un fragment pris au niveau de la zone mûriforme est traité par la gomme et l'alcool. On aperçoit à un fort grossissement une grande quantité de cellules embryonnaires dont plusieurs ont de la tendance à devenir ovalaires et presque fusiformes ; on remarque de nombreux vaisseaux, sans paroi propre. En aucun point on ne voit d'éléments nerveux, cellules nerveuses ou névrogliques. Cette tumeur est un beau type de sarcome globo et fuso-cellulaire. »

Nous n'avons guère, croyons-nous, à justifier notre intervention. Le mode de début, les symptômes et la marche de la maladie permettaient de poser le diagnostic probable de tumeur cérébrale; mais

il était impossible d'en déterminer la nature. Il était donc tout indiqué de faire une trépanation exploratrice. J'ajoute qu'elle a été fort bien supportée par cette femme, malgré son âge avancé (elle avait, je le répète, soixante-quinze ans); de plus, elle a été suivie d'une amélioriation très notable dans les phénomènes convulsifs, c'est-à-dire dans les symptômes les plus pénibles pour la malade.

Je n'ai pas à insister sur l'opération en elle-même, qui a été fort simple et exsangue grâce à la double hémostase du cuir chevelu par un lien circulaire en caoutchouc et celle du diploé par de la cire aseptique : ces procédés hémostatiques sont couramment employés par notre excellent maître, M. le professeur Terrier. Je ne parlerai pas non plus de la nécessité d'ouvrir une large brèche osseuse, pour avoir sous les yeux une étendue suffisante de substance cérébrale : elle est admise par tous les chirurgiens. Cette large ouverture était indispensable, dans le cas particulier : si je n'avais mis à nu que le centre cortical supposé lésé, je n'aurais pas aperçu la tumeur qui siégeait dans une circonvolution voisine; et, si elle avait été opérable, j'aurais eu à regretter plus tard ma trépanation trop économe.

Comme on l'a vu dans l'observation, notre opération a été purement exploratrice et je n'ai pas attaqué la tumeur. Je l'avoue, du reste, l'existence d'un néoplasme m'avait paru tout à fait douteuse. Je n'avais trouvé qu'un point suspect. Or ce point siégeait en dehors des centres moteurs des membres; je vais y revenir. De plus, il se présentait sous la forme d'une tache à peine un peu plus grise que la substance cérébrale environnante; il ne faisait aucun relief et sa consistance, sa vascularisation étaient identiques à celles des circonvolutions voisines; deux ponctions exploratrices faites à ce niveau ne m'avaient rien décelé d'anormal. Les caractères de la tumeur étaient donc loin d'être significatifs et c'est devant cette incertitude que j'ai arrêté mon bistouri. Ai-je eu à le regretter? Je ne le crois pas. La tumeur, de nature sarcomateuse, eût certainement récidivé, car sa diffusion et l'absence d'encapsulement m'eussent empêché de l'extirper complètement. La malade n'aurait pas retiré un plus grand bénéfice d'une intervention plus complète mais non radicale.

J'insisterai plus volontiers sur la partie clinique. La malade a eu, comme premier trouble, une épilepsie jacksonienne limitée au membre supérieur droit, suivie quinze jours après d'une parésie de ce même membre; un mois après, l'épilepsie gagne le membre inférieur du même côté qui se parésie ensuite; quant à la face, ce n'est que plus de deux mois après le début des accidents qu'elle participe aux mouvements convulsifs, sans se parésier. Ces symptômes indiquaient nettement que la lésion devait siéger tout d'abord sur le

centre cortical du membre supérieur, c'est-à-dire sur le tiers moyen de la frontale ascendante, et qu'elle devait ensuite s'être étendue en haut et en bas pour intéresser les centres du membre inférieur et de la face. Or qu'ai-je trouvé à l'autopsie? J'ai vu la prærolandique amincie, atrophiée, ne présentant plus que la moitié de son épaisseur normale, mais indemne de lésion macroscopique, et la tumeur siégeait sur le pied des deux premières frontales. Comment, avec une telle localisation, peut-on interpréter les troubles observés? Faut-il admettre une atrophie primitive de la frontale ascendante avec déplacement des centres moteurs des membres qui auraient été portés plus en avant sur les frontales horizontales? Ou bien cette atrophie était-elle secondaire et produite par la compression exercée par la tumeur? De ces deux hypothèses, la seconde nous paraît plus plausible. Elle est d'abord plus conforme aux données classiques; de plus, comme la prærolandique de l'autre hémisphère avait un volume normal, il est plus naturel d'admettre que l'atrophie n'avait rien de primitif et qu'elle avait été, au contraire, produite par la compression du néoplasme. Nous admettons donc que les phénomènes observés du côté des membres ont été occasionnés par la compression de leur centre moteur, due à une tumeur du voisinage. Mais ce n'est pas tout, et voici justement où survient la question de *localisation incomplète*. La tumeur, avons-nous dit, occupait le pied des deux premières frontales et l'occupait entièrement. Or « les tumeurs de l'extrémité caudale de la deuxième frontale et de la partie voisine de la circonvolution prærolandique produisent d'abord de la parésie avec mouvements convulsifs des muscles de la face; plus tard, mêmes symptômes, avec addition d'aphasie motrice plus ou moins prononcée, parésie de la moitié de la langue, parésie et spasmes de l'extrémité supérieure, surtout des doigts; en dernier lieu, paralysie permanente de la moitié de la langue, de la face, de la main, aphasie et convulsions [1] ». Puisque notre tumeur s'était localisée dans le pied des deux premières frontales et paraissait même avoir débuté dans celui de la seconde frontale (comme nous l'a démontré l'examen lors de l'intervention), ce sont ces symptômes que nous aurions dû voir ouvrir la scène. Or il n'en a rien été : l'épilepsie jacksonienne a été longtemps localisée aux membres; ce n'est que tardivement qu'elle a gagné la face et ce n'est qu'un mois après l'opération que la face s'est parésiée. Cette marche des phénomènes morbides a donc été anormale ; la circonvolution la plus intéressée, la plus lésée a été celle qui est restée le plus longtemps silencieuse. Les symp-

1. Citation empruntée à Seguin, *in* Peitavy, *Tumeurs cérébrales* (Th. Paris, 1893)

tômes de localisation ont donc été incomplets, et, lors de notre intervention, nous n'aurions pas aperçu la tumeur, si, guidés par les troubles constatés, nous nous étions contentés de mettre à jour les centres corticaux des membres supérieur et inférieur. Cette particularité nous paraît importante non pas seulement au point de vue clinique, mais encore au point de vue opératoire, car elle montre une fois de plus la nécessité d'une large trépanation.

Quant aux résultats, ils ont été naturellement incomplets; les phénomènes paralytiques non amendés ont continué à progresser; mais les attaques convulsives, sous l'influence probable de la décompression, ont été arrêtées presque complètement. Cette malade qui, avant l'opération, avait jusqu'à cinq crises par jour, n'en a plus eu que deux très légères pendant les mois qui ont suivi. A ce titre donc elle a bénéficié de l'intervention, quelque incomplète que celle-ci ait été.

En résumé, l'état de cette vieille femme de soixante-quinze ans a été amélioré par une trépanation exploratrice qui a révélé l'existence d'une tumeur dont l'expression clinique ne correspondait pas exactement à son siège anatomique.

REVUE DES SOCIÉTÉS SAVANTES

SOCIÉTÉ DE CHIRURGIE

(26 décembre 1894 — 16 janvier 1895).

Abcès du cerveau d'origine otitique (Suite de la discussion).

M. Gérard-Marchant ne saurait accepter toutes les conclusions du rapport de M. Picqué. Je ne pense pas que les abcès du cerveau consécutifs aux otites moyennes soient aussi fréquents qu'il a été dit. M. Broca n'a rencontré qu'un seul abcès du cerveau sur 90 trépanations mastoïdiennes qu'il a faites; M. Marchant lui-même sur 30 opérations de ce genre n'a trouvé qu'un abcès du cervelet. Étant donnée cette rareté, il peut être intéressant d'étudier la pathogénie et le traitement de ces abcès avec les otites ; mais ce n'est pas une raison pour distraire leur histoire de celle des abcès du cerveau en général, avec lesquels elle partage une symptomatologie commune. Les classiques sont donc dans le vrai, quand ils décrivent ces abcès dans le chapitre des abcès du cerveau. M. Picqué a dit également que les notions classiques n'avaient été jusqu'ici d'aucune utilité pour reconnaître l'existence des abcès encéphaliques d'origine otitique. M. Marchant est obligé de s'inscrire en faux contre cette affirmation et tous les signes sur lesquels M. Picqué se fonde pour faire le diagnostic sont des signes classiques sur lesquels M. Marchant a insisté dans son article du traité de chirurgie. Ces signes à vrai dire sont souvent insuffisants et trompeurs, et c'est sur l'infidélité et la difficulté d'interprétation de ces signes qu'il faudrait insister. Très souvent le chirurgien est embarrassé; témoin le cas suivant. En mars dernier M. Marchant est appelé auprès d'une jeune fille qui se trouvait au huitième jour d'une otite purulente moyenne et qui présentait des phénomènes douloureux du côté de la mastoïde avec de la fièvre. Il fit une trépanation mastoïdienne et donna issue à une notable quantité de pus. Dès le lendemain il y eut une rémission complète. Mais au sixième jour les phénomènes douloureux et fébriles reparurent. On pensa à une complication cérébrale, et un médecin consultant appelé porta un pronostic grave, qui heureusement ne se vérifia pas. L'enfant guérit au bout de quelques jours sans nouvelle intervention.

M. Marchant conclut que dans les otites purulentes moyennes les

complications cérébrales ne sont pas aussi fréquentes qu'on pensait, que la trépanation mastoïdienne hâtive est le meilleur moyen de les prévenir et qu'il ne faut aller à leur recherche que s'il y a des phénomènes positifs traduisant leur existence.

M. Picqué maintient malgré l'argumentation de M. Gérard-Marchant que l'histoire des abcès cérébraux d'origine otitique doit faire partie intégrante de l'histoire des otites, non pas que M. Picqué nie la rareté de cette complication puisqu'il a lui-même rappelé une statistique d'après laquelle sur 2500 otorrhées on ne constata que 6 abcès du cerveau. Mais là n'est pas la question. Ce qu'il faut considérer c'est la proportion des abcès d'origine otitique dans la totalité des abcès du cerveau. Or les statistiques montrent que plus de la moitié des abcès intracrâniens sont d'origine otitique. Ce n'est pas tout. En supposant même que cette affinité étiologique ne suffise pas pour justifier la place que M. Picqué veut assigner à cette affection dans le cadre nosologique, il y a encore les constatations anatomopathologiques qui viennent plaider dans le même sens, puisqu'elles démontrent la contiguïté presque constante des foyers intracrâniens et otiques. Mais ce que M. Picqué a voulu établir plus particulièrement, c'est l'importance de ce rapprochement au point de vue de l'intervention et la nécessité qui en découle de porter tout d'abord l'action chirurgicale sur l'apophyse mastoïde et les parties voisines. Quant à l'observation rapportée par M. Gérard-Marchant elle est tout à fait exceptionnelle et il ne faudrait pas s'autoriser de cas de ce genre pour différer une intervention plus large si les phénomènes ne cèdent pas après la trépanation de la mastoïde.

De l'application du bouton de Murphy dans la chirurgie intestinale (Suite de la discussion).

M. Monod a pratiqué récemment une gastro-entérostomie avec le bouton de Murphy qui fut évacué au douzième jour. Il s'agissait d'un homme de quarante ans qui présentait des vomissements et une tumeur pylorique ne laissant aucun doute sur la nature de la lésion. L'opération fut très simple. M. Monod fit la gastro-entérostomie antérieure en utilisant le procédé imaginé par M. Doyen pour éviter la coudure brusque du jéjunum par le poids exercé par le côlon et le grand épiploon. A cet effet M. Doyen pratique une boutonnière dans l'épiploon gastro-épiploïque, insinue à travers celle-ci tout le grand épiploon, qui est enfoui dans l'arrière-cavité des épiploons et suture le côlon transverse, après lui avoir fait subir un mouvement de rotation, à la grande courbure de l'estomac. Les suites opératoires furent très heureuses. Les vomissements cessèrent aussitôt; le malade put s'alimenter et au douzième jour il expulsa le bouton dans ses selles.

C'est la troisième gastro-entérostomie pratiquée par M. Monod. Les deux premières, faites d'après le procédé classique, eurent des résultats défavorables. Le premier malade succomba au shock opératoire tenant

à la longue durée de l'opération. Le second succomba à quelque temps de l'opération, et cela parce que la bouche gastro-intestinale fonctionnait mal. Les aliments refluaient dans la portion duodénale du jéjunum. Aussi, dans le cas qu'il rapporte actuellement, M. Monod a-t-il pris la précaution de fixer l'anse duodénale bien en dehors de l'axe du courant alimentaire.

M. Quénu n'a rencontré dans aucune des opérations qu'il a pratiquées les inconvénients signalés par M. Monod. Aussi serait-il tenté de considérer comme inutiles toutes les précautions prises par ce chirurgien et qui ont le grand tort de prolonger outre mesure l'opération. Or l'essentiel est d'aller vite.

M. Quénu profite de la circonstance pour rapporter un cas de mort qu'il a observé et dans lequel l'insuccès est imputable à une faute opératoire. Le malade était dans un état très précaire ; néanmoins M. Quénu crut devoir lui faire une gastro-entérostomie avec le bouton de Murphy. L'opération dura vingt minutes. Au second jour le malade est alimenté, puis subitement le pouls monte, une douleur épigastrique extrêmement violente se manifeste et le malade succombe. A l'autopsie on constata un petit écartement entre les deux viscères anastomosés et dans cet écartement on apercevait à nu le bouton de Murphy. Ce dernier avait été insuffisamment serré et ses deux moitiés n'étaient pas en contact. Il est donc de toute nécessité de serrer les deux moitiés l'une contre l'autre aussi fortement que possible.

M. Chaput reproche à la manœuvre de M. Doyen d'empêcher de faire la gastro-entérostomie postérieure, laquelle a de grands avantages; quant à la modification apportée par M. Monod, elle n'est autre que le procédé mis en pratique par Billroth et importé en France par M. Pozzi. En ce qui concerne l'insuccès que vient de rapporter M. Quénu avec le bouton de Murphy, il n'est pas le seul, M. Chaput en connaît deux autres appartenant à des chirurgiens des hôpitaux et non encore publiés. La mort survint dans l'un par occlusion, dans l'autre par fistule stercorale. Enfin M. Chaput a lu, dans un journal, la relation d'un cas où le bouton n'a pas été rendu.

M. Chaput. *De la réparation des difformités nasales par la prothèse métallique intercutanéo-muqueuse.*

La réparation des difformités nasales est très difficile, quand le squelette est affaissé. M. Martin (de Lyon) a imaginé de soutenir les lambeaux à l'aide d'un trépied métallique implanté sur le squelette. Mais si les résultats immédiats ainsi obtenus sont assez beaux, il n'en est pas de même des résultats éloignés. Le trépied s'infecte, provoque la suppuration et finit par s'éliminer. M. Chaput a eu l'idée de placer le trépied métallique dans l'épaisseur même des tissus de façon à le protéger contre les infections extérieures.

Voici le procédé qu'il préconise. Le nez est encadré par une incision

en U à concavité inférieure et dont les extrémités inférieures correspondent au bord inférieur des ailes du nez. On dissèque et on rabat le lambeau ainsi limité, en ayant soin de ne pas intéresser la muqueuse des fosses nasales. On procède alors au forage des tissus, et pour que la muqueuse ne soit pas intéressée, il faut décoller celle-ci, à la rugine, sur la face interne du maxillaire, sur une étendue d'un centimètre. Le trépied est mis en place, et le lambeau rabattu est ramené et fixé dans sa position première. M. Chaput a opéré de cette façon deux malades, l'un il y a quinze mois, l'autre il y a dix mois, et n'a pas observé le moindre accident.

Quand la peau de la région nasale fait défaut, on prendra sur les joues deux lambeaux quadrilatères qui seront suturés l'un à l'autre sur la ligne médiane, épiderme en dedans et face cruentée en dehors; puis, quelques jours après, on avivera à la curette la face cruentée des lambeaux, on mettra en place le trépied métallique, et on le recouvrira par un grand lambeau frontal.

M. Delorme constate que les appareils métalliques de soutien imaginés par M. Martin, très favorablement accueillis, ont été en somme peu utilisés. Il y a eu recours lui-même trois fois : une fois pour redresser un nez affaissé, et deux fois pour des restaurations nécessitées par des mutilations de la face par coup de feu.

I. Le premier malade avait eu les os propres du nez et le cartilage de la cloison fracturés par un coup de pied de cheval, et l'aile gauche déchirée. Plusieurs mois après, le nez était très mobile, dévié à droite, aplati et flasque : la narine droite était presque obturée, la gauche très rétrécie. La respiration s'exécutait presque complètement par la bouche. Quatre mois après l'accident, M. Delorme redresse le nez par un appareil construit par M. Gillard sur le modèle de celui de Martin avec quelques modifications. La fixation de cet appareil donna lieu à des difficultés qui obligèrent à fendre la lèvre supérieure. Le résultat immédiat fut excellent. Mais, au bout de trois semaines, à la suite de mouvements involontaires pendant le sommeil, l'appareil se déplaça légèrement; le dos du nez devint un peu sensible à sa partie supérieure; il rougit; le malade éprouve des douleurs vives et de la céphalée, on chercha en vain à replacer l'appareil; la déviation et les douleurs s'accentuèrent, et l'on fut forcé d'enlever l'appareil par une incision gingivo-labiale et frontale. La difformité se reproduisit; donc insuccès complet. On propose au malade de recommencer, mais il n'accepte pas.

II. Le second malade est un soldat qui essaie de se suicider en se tirant un coup de fusil Lebel sous le menton. La balle, après avoir fracturé les maxillaires, détruisit la cloison nasale, les os propres à droite, ouvrit largement en haut la cavité nasale. Après guérison, le nez affaissé, étalé et mou, présentait en haut une large perforation. M. Delorme applique à ce malade, dix-huit mois après l'accident, un

appareil Martin modifié. Mêmes difficultés de fixation et nécessité de fendre la lèvre supérieure sur la ligne médiane et de la dégager largement au niveau du pli gingivo-labial. La réunion fut parfaite et rapidement obtenue : la forme du nez était presque normale, et l'on put croire à un succès complet. Au bout d'un mois et demi le malade recommença à souffrir; la cicatrice cutanée commença à s'ulcérer, laissant l'appareil à nu. Donc le résultat n'est pas brillant.

III. Le troisième malade se tira également sous le menton une balle de fusil Gras, qui brisa comminutivement le maxillaire inférieur, sépara les deux maxillaires supérieurs, divisa sur la ligne médiane le nez, après avoir détruit la cloison et échancré les os propres. Le nez s'affaissa. M. Delorme appliqua, le 12 juillet 1894, un trépied de Martin, fait de platine mou, malléable. Grâce au dégagement de la lèvre supérieure déjà sectionnée par le traumatisme, la pose de l'appareil fut facile. Mais les pertes de substance et la rétraction des parties molles firent que l'étoffe manquait pour recouvrir l'appareil dans sa totalité en lui laissant sa saillie normale. M. Delorme dut recourir à un lambeau emprunté au bras. Malheureusement ce dernier se mortifia, et des interventions ultérieures sont indispensables.

En résumé, intolérance absolue dans le premier cas, intolérance relative dans le second, tolérance complète dans le troisième, mais avec couverture insuffisante, tels sont les résultats, soit trois insuccès complets ou relatifs. Ces faits sont trop peu nombreux pour permettre de porter un jugement sur la méthode, qui est encore susceptible de nombreux perfectionnements.

M. Chaput fait observer que ces trois insuccès sont à mettre sur le compte du procédé primitif de M. Martin, mais ne prouvent rien contre le procédé modifié proposé par M. Chaput.

M. Surmay (de Ham). — *Déviation de la cloison cartilagineuse du nez, traitée par l'ablation de la cloison.*

Il s'agit d'un homme de vingt ans, porteur dans la narine gauche d'une tumeur qui avait été prise pour un polype. A un examen attentif M. Surmay reconnait que la tumeur n'est pas un polype, mais une forte déviation de la cloison, dont la saillie obstruait presque complètement la narine. La respiration se faisait exclusivement par l'autre narine, quand la bouche était fermée, et la parole était fortement nasonnée. La mère du malade portait une déviation semblable, mais beaucoup moins accentuée; c'était un cas intéressant d'hérédité. Sur les instances du malade, M. Surmay se décide à procéder à l'ablation de la saillie. Après avoir cocaïnisé la région, avec l'instrument tranchant, il fit sauter toute la partie saillante. Il en résulta une brèche qui faisait communiquer les deux narines directement l'une avec l'autre. Dès lors la respiration redevint libre et la parole prit son timbre normal.

M. Rey (d'Alger). *Traitement de la pleurésie purulente par la trépanation costale.*

Rapport de M. MICHAUX.

M. Rey s'est livré à des recherches anatomiques, desquelles il résulte que la côte la plus large est la neuvième, puis vient la huitième. La face externe présente, en moyenne, une hauteur de 18 millimètres. D'où la possibilité d'y appliquer une couronne de trépan d'un centimètre de diamètre, et de dériver par cette perforation la cavité pleurale. M. Rey l'a fait trois fois avec succès, et trouve à cela les avantages suivants : La paroi costale conserve son intégrité; le drainage se fait à la perfection, sans qu'on ait à craindre le chevauchement des côtes; enfin ce procédé facilite le rétablissement de la fonction respiratoire.

Le rapporteur fait de grandes réserves sur l'utilité de cette méthode, les procédés classiques étant suffisants et plus pratiques.

M. CAHIER. *Suture du nerf médian et de quatre tendons dans un foyer suppuré. Résultat au bout d'un an.*

Rapport de M. QUÉNU.

Il s'agit d'un soldat qui, en tombant, se fait deux plaies de l'avant-bras et se sectionne le nerf médian et quatre tendons. Il en résulte un phlegmon pour lequel il entre à l'hôpital. Malgré l'existence du phlegmon, M. Cahier agrandit la plaie et fait la suture des organes sectionnés. La réunion manqua complètement, et actuellement le malade présente une cicatrice à laquelle adhèrent le nerf et les tendons.

Le rapporteur pense qu'il eût été préférable d'ajourner les sutures jusqu'après la guérison du phlegmon; elles eussent présenté plus de chances de succès.

M. CALOT (de Berck-sur-Mer). *Polype naso-pharyngien enlevé par la voie nasale.*

Rapport de M. BERGER.

Un jeune garçon de 14 ans, atteint de polype naso-pharyngien, fut traité pendant quelque temps à l'hôpital Lariboisière par la méthode lente, consistant en cautérisations répétées. Ce traitement, accompagné d'hémorragies répétés, mirent le petit malade dans un état d'affaiblissement tel, qu'on jugea prudent de l'envoyer à Berck-sur-Mer. Là, de nouvelles hémorragies et surtout la gêne croissante de la respiration décidèrent M. Calot à intervenir radicalement et à faire l'ablation totale de la tumeur. C'est ce qu'il fit, en utilisant la voie nasale par le procédé d'Ollier. Un tamponnement fut maintenu pendant douze heures; puis le nez fut remis en place. Le résultat fut parfait, et, malgré l'apparence sarcomateuse de la tumeur, il n'y eut pas de récidive. L'opération date de deux ans et demi.

Le rapporteur appelle l'attention sur deux points : M. Calot se fondant sur certains symptômes qu'aurait présentés le malade, pense avoir enlevé un prolongement intra-crânien qui aurait passé par la fente sphénoïdale. Or les symptômes en question sont une certaine somno-

lence et des cris nocturnes analogues à ceux de la méningite. M. Berger ne leur attribue pas cette signification. De même, si ce prolongement avait existé, il ne saurait admettre que la pénétration eût pu se faire par la fente sphénoïdale. D'une façon générale, quand un polype naso-pharyngien pénètre dans le crâne, c'est à travers les cellules ethmoïdales usées et perforées, qu'il se fraie une voie. D'autre part la pénétration à travers la fente sphénoïdale semblerait devoir se manifester avant tout par des phénomènes de compression du côté des nerfs du globe oculaire. Or ceux-ci ont fait défaut. Aussi M. Berger est-il porté à croire que le prolongement, que M. Calot croit intracrânien, se faisait simplement dans la fosse ptérygo-maxillaire.

Le second point, sur lequel insiste M. Berger, est la qualification histologique que M. Calot attribue à la tumeur enlevée. Ce dernier croit avoir eu affaire à un sarcome. Or aucun examen histologique n'a été fait, et les caractères cliniques ne suffisent pas pour autoriser un semblable diagnostic. M. Calot a donc tort de croire qu'il a enlevé un sarcome, et de se féliciter de l'absence de récidive.

En ce qui concerne la voie suivie par M. Calot, M. Berger ne saurait lui donner son approbation. La voie nasale est étroite et ne donne au chirurgien ni autant d'aise ni autant de jour que la voie maxillaire, et comme résultat esthétique, elle laisse souvent une cicatrice beaucoup plus disgracieuse que ne serait une déformation résultant de l'ablation du maxillaire supérieur. M. Berger persiste donc à préférer la voie palatine, et, si celle-ci est insuffisante, la voie maxillaire.

M. Picqué a opéré récemment un jeune homme, atteint de polype naso-pharyngien, avec déformation telle de la face, que l'on croyait à un prolongement dans le sinus maxillaire. Au cours de l'opération par la voie maxillaire, il put se rendre compte que ce prolongement n'existait pas. Mettant alors à profit le conseil donné par M. Berger, il fit une résection partielle du maxillaire, respectant le bord inférieur et la voûte palatine. L'ablation du polype se fit aisément, et la déformation consécutive fut absolument nulle.

M. Kirmisson partage l'opinion exprimée par M. Berger au sujet de l'observation de M. Calot, qui ne prouve rien contre les méthodes de lenteur. Il ne pense pas non plus qu'il se soit agi d'un prolongement intracrânien. Dans les deux cas qu'il a observés, où ce prolongement a été vérifié par l'autopsie, la pénétration s'est faite par les cellules ethmoïdales et le sinus frontal. Enfin, au sujet de la voie à suivre, il repousse également la voie nasale et considère la voie palatine comme voie de choix et, à son défaut, la voie maxillaire.

M. Bazy a observé jadis, dans le service de M. Richet, un polype naso-pharyngien de nature angiomateuse, que ce chirurgien essaya d'enlever par la voie nasale. Mais une hémorragie formidable obligea d'interrompre l'opération. Le malade mourut quelque temps après, et à l'autopsie on constata que le polype avait poussé un prolongement qui avait perforé le sinus caverneux.

M. MARAIS (de Honfleur). *Phlegmon péri-ombilical consécutif à une concrétion sébacée.*

Rapport de M. TILLAUX.

L'observation, rapportée par M. Marais, concerne un malade atteint de phlegmon péri-ombilical consécutif à l'irritation causée par un corps étranger qui avait séjourné dans le fond de la dépression ombilicale. Ce corps étranger était constitué par des débris épithéliaux et des poils.

M. Tillaux pense que telle est l'origine habituelle de tous les phlegmons péri-ombilicaux. La concrétion formée par les débris épidermiques agit comme irritant, détermine des érythèmes, puis des phlegmons sous-cutanés. Ces derniers ont un siège très profond, ce qui peut faire croire souvent qu'ils sont sous-péritonéaux. M. Tillaux est porté à croire qu'un très grand nombre des phlegmons dits de Heurtaux, et que ce dernier localise immédiatement sous le péritoine, ne sont que des phlegmons sous-cutanés.

M. GÉRARD-MARCHANT a constaté dans un fait la localisation précise indiquée par Heurtaux. La collection purulente siégeait manifestement en arrière des muscles droits. Il s'agissait d'un blennorragique, et, fait curieux, on trouva des gonocoques dans le pus du phlegmon péri-ombilical.

M. SEGOND a eu l'occasion d'inciser dans ces derniers temps deux abcès péri-ombilicaux, localisés tous les deux dans la région sus-ombicale et au-dessus des muscles droits. Dans les deux cas il a trouvé des concrétions enfouies au fond de la dépression ombilicale.

M. PEYROT a également observé des abcès sous-cutanés profonds péri-ombilicaux consécutifs à la présence de corps étrangers dans l'ombilic. Mais ces abcès diffèrent essentiellement des abcès sous-péritonéaux décrits par Heurtaux et qui existent sans conteste.

M. RICHELOT fait observer que certains des faits rapportés par Heurtaux ont manifestement trait à la tuberculose. Il a lui-même depuis lors observé un cas semblable où il s'agissait également de tuberculose.

M. TUFFIER a rapporté, dans une discussion récente, un fait d'appendicite qui avait donné lieu à un phlegmon sous-péritonéal péri-ombilical.

M. BROCA. *Fibro-sarcome de la gaine du long péronier latéral à la plante du pied.*

Rapport de M. TILLAUX.

Il s'agit d'un enfant de six ans et demi, qui portait à la plante du pied une petite tumeur. Celle-ci fut enlevée par M. Tillaux et qualifiée par le microscope de fibrome. Elle récidiva, et un an plus tard M. Broca crut devoir faire l'amputation du pied. Examinée à nouveau au microscope, la tumeur, qui occupait la gaine du long péronier latéral, fut reconnue cette fois comme étant un fibro-sarcome.

M. POTHERAT. *Trois cas de grossesse extra-utérine.*

I. Dans le premier cas il s'agit d'une femme de trente-trois ans, opérée dans le service de M. Segond le 24 octobre 1894. D'une bonne santé habituelle, cette malade avait eu une grossesse normale il y a onze ans. Elle se croit enceinte au commencement de 1894. En mai survient une métrorragie très abondante qui fait croire à une fausse couche, et le médecin appelé aurait reconnu un fœtus. Les douleurs persistent sous forme de coliques avec perte de sang jusqu'au mois d'août, où M. Potherat est appelé. La malade présentait à ce moment une tumeur médiane, arrondie, rénitente et mobilisable dans le sens latéral; elle faisait corps avec l'utérus, si bien que le médecin de la malade crut à l'existence d'un volumineux fibrome. Ce diagnostic était possible : mais M. Potherat ne voulut pas faire l'hystérométrie et attendit la suite des événements. Les douleurs diminuèrent tout d'abord; puis les accidents reparurent tels que la malade dut être transportée d'urgence à la maison Dubois, où M. Potherat pratiqua une hystérectomie vaginale le 24 octobre. L'opération fut facile, les suites opératoires furent très simples; la malade sortait guérie le 18e jour. L'utérus était sain et sa cavité vide. Les annexes présentaient à gauche une salpingite interstitielles et un ovaire scléro-kystique. A droite un stylet, passé dans l'orifice utérin de la trompe, pénétrait immédiatement dans une poche occupant la corne utérine et la portion initiale de la trompe, et qui contenait un placenta de trois mois. Il s'agissait donc d'une grossesse tubo-interstitielle avec fœtus expulsé par les voies naturelles.

II. Une femme de trente-quatre ans, chétive et qui avait déjà fait une grossesse normale il y a douze ans, est admise à l'hôpital le 25 octobre. Un mois auparavant, elle avait ressenti une douleur syncopale dans le ventre avec vomissements et ballonnement abdominal. L'application de glace sur le ventre amène une accalmie. Plusieurs crises se succèdent ainsi, quand survint le 20 octobre une crise particulièrement violente qui oblige la malade à entrer à l'hôpital. On constate une tuméfaction, occupant la partie médiane du ventre et remontant jusqu'à l'ombilic. Le corps utérin est peu volumineux et repoussé sous le pubis. On pense d'abord à une suppuration pelvienne; mais M. Potherat penche plutôt vers le diagnostic d'hématocèle par rupture tubaire. Il incise le cul-de-sac postérieur, vide les caillots qu'il rencontre, puis, explorant les annexes, les trouve enfouies dans le magma sanguin. Il se décide à faire l'hystérectomie. Il trouve la trompe droite transformée en une poche contenant un fœtus avec ses annexes. La malade guérit.

III. La troisième malade était une femme de trente ans, ayant eu une grossesse normale à l'âge de vingt-deux ans, et qui avait vu ses dernières règles le 7 janvier 1894. Ces dernières ayant fait défaut le mois suivant, elle se croit enceinte. En mars elle est prise de vomissements et de coliques violentes pour lesquels elle est obligée de garder le lit pendant cinq semaines. On avait cru à une péritonite. Le 6 juin elle

est admise à Cochin dans le service de M. Schwartz qui porte le diagnostic de grossesse; elle y fait un séjour d'un mois, puis sort. Mais elle ne tarde pas à revenir et à entrer pour de nouveaux accidents dans le service de M. Bouilly. Elle était alors dans un état d'amaigrissement extrême, elle sentait remuer dans son ventre depuis six semaines. La tumeur abdominale remontait jusqu'à l'ombilic et était formée par deux parties, séparées par un sillon vertical; celle de gauche plus volumineuse, lisse, molle et fluctuante. A son niveau la peau est mince, et l'on sent facilement les mouvements actifs d'un fœtus. A droite la tumeur a une consistance dure. Le toucher vaginal est douloureux; on sent néanmoins le col entr'ouvert et repoussé sous le pubis; dans le cul-de-sac postérieur on sent la tête du fœtus. M. Potherat formule le diagnostic : grossesse extra-utérine de sept mois, fœtus vivant. Désirant avoir un fœtus vivant, il surseoit à l'opération; mais celle-ci s'impose au bout de quinze jours. La laparotomie est pratiquée le 4 septembre. L'incision médiane mène sur un sac très mince dans sa partie où ne s'insère pas le placenta. M. Potherat l'ouvre en ce point, saisit et extrait rapidement un fœtus vivant. Le placenta occupe une large surface en haut et en arrière; on attire le sac, et on essaie de décoller le placenta. Une hémorragie abondante oblige de s'arrêter, et on se contente de bourrer la poche avec de la gaze iodoformée et de la marsupialiser à la paroi. Au réveil la malade était dans un état d'affaissement marqué; puis, sous l'influence des injections de sérum, elle se remonte. Au quatrième jour elle est prise de diarrhée; malgré les lavages de la poche, il y a de la septicémie manifeste. Néanmoins tout s'arrange, le placenta est éliminé au dix-huitième jour et la malade guérit. L'enfant, qui pesait 2000 grammes, fut élevé dans une couveuse; il succombe le 25 janvier, après avoir vécu quatre mois et deux jours.

M. Rochard. *Double plaie de l'abdomen avec double perforation du cæcum; double laparotomie; guérison.*

Rapport de M. Chaput.

Il s'agit d'une femme qui reçut, dans la nuit du 27 janvier 1894, deux coups de poignard triangulaire dans le ventre, l'un dans la région du cæcum, l'autre dans la région épigastrique. Quelques heures après, le visage était pâle, le pouls et la température normaux; la malade avait vomi, elle présentait un léger météorisme. M. Rochard fit une première laparotomie sous-ombilicale, trouva sur le cæcum deux orifices de 3 millimètres environ, laissant échapper des matières et des gaz. Après avoir désinfecté la région au sublimé, il enterre les deux plaies du fond d'un pli fait au cæcum et maintenu par cinq sutures de Lembert. Il fit ensuite une seconde laparotomie sus-ombilicale, et constata l'intégrité de tous les organes. La malade guérit sans incidents.

Le rapporteur insiste sur différents points. Tout d'abord il constate que la laparotomie a été faite quatre heures après l'accident, fait inté-

ressant à noter, puisque M. Reclus soutient qu'on ne peut guère, en pratique, opérer de bonne heure. Dans la thèse de Adler, cinquante-cinq malades ont été opérés moins de cinq heures après l'accident.

D'après la doctrine de M. Reclus, l'indication opératoire n'existait pas nettement, car les vomissements précoces sont liés à l'indigestion occasionnée par le traumatisme et l'émotion; le météorisme léger était difficile à apprécier, puisqu'on n'avait pas vu la malade avant sa plaie; la température et le pouls étaient normaux. La face était pâle; mais on ne saurait, sur ce signe, poser une indication de laparotomie. M. Rochard a opéré et l'événement a prouvé qu'il avait raison, puisqu'il a constaté une péritonite commençante et deux petites plaies locales laissant échapper des matières et des gaz.

On admettait jusqu'ici que les plaies par instruments piquants n'étaient pas dangereuses. Cette observation prouve le contraire. M. Rochard n'a pas constaté le bouchon muqueux signalé par M. Reclus; ce bouchon est presque nul chez l'homme, alors qu'il est très volumineux chez le chien. Chez cet animal il n'empêche nullement la sortie des matières.

Le procédé employé par M. Rochard est satisfaisant; mais M. Chaput y aurait ajouté un second étage de suture pour avoir des garanties absolues.

M. Rochard se demande si, dans les plaies latérales par armes blanches, la laparotomie latérale n'est pas préférable à la laparotomie médiane. M. Chaput ne le pense pas, parce que le dévidement de l'intestin est difficile, et l'intervention limitée à un champ très restreint. En outre elle expose davantage à l'éventration.

En ce qui concerne les plaies pénétrantes de l'abdomen, d'une façon générale, M. Chaput pense que, dans l'immense majorité des cas, avec une plaie de la région ombilicale, étroite et récente, il est impossible de diagnostiquer la pénétration d'après les symptômes présentés par le malade. L'exploration au stylet, le débridement de la plaie ne sauraient renseigner dans tous les cas avec certitude. En cas de plaie abdominale datant de quelques heures, il faut faire la laparotomie toutes les fois qu'on a un doute même léger sur l'intégrité de l'intestin. Si la plaie date de quelques jours, il faut laparotomiser si on a le moindre doute sur l'existence d'une septicémie intestino-péritonéale. On s'abstiendra s'il s'agit d'une plaie datant de vingt-quatre ou quarante-huit heures avec santé parfaite et une sensation de bien-être très accentuée. L'expectation est dangereuse; elle fournit une mortalité de 60 à 70 pour 100. La laparotomie précoce et bien exécutée est seule rationnelle et bénigne. Elle a donné, d'après les observations d'Adler, ving-six guérisons sur trente-deux cas. Il est indispensable de dévider tout l'intestin pour être sûr qu'on ne laisse pas une ou plusieurs perforations dans le ventre. Pour trouver facilement la source d'une hémorragie, pour laver le péritoine jusque dans ses recoins, il faut éviscérer tout l'intestin. Pour réparer les perforations, on aura recours, selon les cas,

à la suture à deux étages, à la greffe intestinale, à l'excision losangique ou même à la résection de l'intestin.

M. JULLIEN. *Ostéite syphilitique à forme névralgique guérie par la trépanation.*

Une fille de vingt et un ans entre à l'hôpital avec une syphilis en pleine évolution. Elle avait joui d'une assez bonne santé auparavant et ne notait dans ses antécédents qu'une tumeur blanche du genou guérie. En janvier 1894 elle fut prise de douleurs vagues dans le côté de la poitrine, puis dans les membres inférieurs. Soumise au traitement spécifique le plus énergique, elle n'éprouve aucun soulagement. Seules les injections au calomel amenaient un soulagement immédiat, mais qui ne persistait pas. En présence de la fixité de la douleur dans le tibia gauche, M. Jullien se décide à faire la trépanation de la diaphyse. Il ne trouva comme lésion qu'une éburnation de la masse compacte de l'os. Mais l'opération fut néanmoins suivie de guérison complète des douleurs.

M. WALTHER. *Six observations d'abcès du foie.*

En deux ans M. Walther a eu l'occasion d'opérer six abcès du foie. Trois étaient consécutifs à la dysenterie. L'examen batériologique a été négligé dans l'un de ces cas; dans le second, on trouva des staphylocoques et des streptocoques; dans le troisième, il resta négatif.

Dans deux des observations l'étiologie ne put être établie; l'examen bactériologique fut négatif.

Enfin chez le dernier malade il y avait eu des troubles gastriques et hépatiques, mais sans infection biliaire. Dans le pus on trouva des staphylocoques, des colibacilles et un long filament non déterminé.

M. MAUNOURY (de Chartres) présente un malade chez lequel il a *enlevé*, le 23 novembre 1894, *le larynx* pour un épithélioma des cordes vocales et de la partie supérieure de la trachée.

M. ROUTIER présente : 1° une *môle hydatiforme* enlevée de l'utérus d'une femme mourante; 2° un *appendice iléo-cæcal* en voie de perforation.

M. POZZI présente les *annexes enlevées par la laparotomie* chez une malade traitée auparavant par le massage. Il put deviner *a priori* ce traitement par les lésions anatomiques qu'il constata. En effet les deux trompes présentaient des lésions de salpingite purulente et de périsalpingite, et contenaient dans leur intérieur du sang.

M. BOUILLY a constaté des méfaits semblables du massage.

M. RICHELOT a dû hystérectomiser une femme soumise à des séances de massage inopportun.

M. MONOD ne voudrait pas laisser conclure de ces faits que le massage gynécologique doit être proscrit. Il constitue, au contraire, dans les cas où il est indiqué, une excellente méthode de thérapeutique.

Le Bureau de la Société de chirurgie est constitué comme suit pour l'année 1895 :

Président : M. THÉOPHILE ANGER ;
Vice-président : M. MONOD ;
Secrétaire général : M. RECLUS ;
Secrétaires annuels : MM. SEGOND ET QUÉNU ;
Archiviste : M. BRUN ;
Trésorier : M. SCHWARTZ.

REBLAUB.

ACADÉMIE DES SCIENCES

3 décembre 1894-21 janvier 1895.

VINCENT. — *Désinfection des matières fécales.*

RANVIER. — *Circulation de la lymphe dans les petits troncs lymphatiques.*

RANVIER. — *Des nerfs vaso-moteurs des veines.*

ACADÉMIE DE MÉDECINE

8-29 janvier 1895.

LE ROY DE MÉRICOURT. — *Sur les poisons des flèches.*

PINARD. — *Valeur comparative des procédés employés dans le cas de mort apparente.*

COLIN (d'Alfort). — *Sur le coup de chaleur.*

MOUCHET (de Sens). — *Sur l'élongation des nerfs dans les paralysies post-traumatiques.*

PÉAN ET FAUVEL. — *Ablation du larynx et d'une partie de l'œsophage et du pharynx; appareil prothétique* par le Dr MICHAELS.

PONCET (de Lyon). — *Sur l'actinomycose humaine à Lyon.*

MONOD. — *Anévrysme de la sous-clavière, ligature simultanée de la sous-clavière et de la carotide primitive.* Rapport par M. BERGER.

POZZI. — *Sur un cas d'épispadias traité par la méthode de Thiersch.*

SOMMAIRE DES PÉRIODIQUES DE CHIRURGIE

ARCHIVES PROVINCIALES DE CHIRURGIE. — TOME III, 1894. *H. Delagenière* : Contribution à l'étude de la chirurgie de la plèvre et des lobes inférieurs du poumon, p. 1; — *D. Témoin* : Hydro-encéphalocèle occipitale, p. 43; — *E. Vignard* : Un cas de grossesse extra-utérine, p. 48; — *A. Condamin* et *G. Levrat* : De l'hystéropexie par le procédé de Laroyenne, p. 65; — *M. Jeannel* : De la colostomie

iliaque d'après le procédé d'Audry, p. 96; — *M. Jaboulay* : Lambeau ostéo-cutané pour guérir les vastes pertes de substance du tibia consécutives à l'ostéomyélite, p. 101; — *L. Montaz* : Une nouvelle ligature en chaîne, p. 105; — *E. Vincent* : Instruments et appareils : tables d'opérations, p. 107; — *C. Février* : Laparotomie et entérorrhaphie latérale pour un anus iliaque établi à la suite d'une occlusion intestinale, p. 121; — *Ch. Audry* : Des cystites blennorragiques et de leur traitement opératoire, p. 128; — *M. Thevenin* : Note sur un calcul vésico-urétral, p. 134; — *Charpy* et *Desforges-Meries* : Ectopie testiculaire pelvienne et rétro-vésicale, p. 137; — *L. Delafontaine* : Accident de la torsion du cordon testiculaire, p. 141; — *H. Villard* : De la résection des rétrécissements de l'urètre périnéal suivie de l'urétroplastie immédiate, p. 144; — *M. Jeannel* : Des accidents de la méthode sclérogène, p. 189; — *H. Villard* : De la résection des rétrécissements de l'urètre périnéale suivie de l'urétroplastie immédiate, p. 193; — *R. Sorel* : Infiltration d'urine, fistules urinaires chez l'homme, p. 212; — *J. Dreyfus* : Papillome du gland avec perforation du prépuce, 218; — *H. Delagenière* : Angiôme caverneux de l'avant-bras droit, p. 222; — *N. Rochet* : De l'association des calculs avec les tumeurs de la vessie, p. 227; — *A. Vautrin* : Des indications de la cholécystotomie, p. 245; — *P. Peugniez* : Chirurgie de l'estomac, Pylorectomie, gastro-entérostomie et gastrostomie p. 257; — *R. Sorel* : De la suture totale de la vessie, p. 263; — *A. Moulonguet* : Le drainage vaginal dans les laparotomies, p. 287; — *E. Leriche* : Méthode de douceur pour la réduction des luxations complètes du coude en arrière, p. 293; *N. Minard* : De l'ouverture directe du foyer tuberculeux dans la paraplégie du mal de Pott, p. 297; — *A. Moulonguet* : La péritonite dans les hernies, p. 306; *J. Poullet* : Cure radicale des hernies, même chez les vieillards, par la méthode à lambeau fibro-périostique, p. 310; — *E. Monod* : Note sur le traitement des métrites, p. 314; — *E. Loumeau* : Morphologie de l'hypospadias balanique, p. 320; — *H. Delagenière* : De l'hystérectomie abdominale totale pour tumeurs fibreuses de l'uterus, p. 333; — *Fr. Villard* : Un cas de grossesse tubaire, p. 352; — *C. Répin* : Méthode nouvelle de stérilisation et de conservation du catgut, p. 377; — *E. Tachard* : Arthrotomie et uture sous-périostée dans les fractures récentes de la rotule et de l'olécrane, p. 384; — *M. Baudoin* : Les Instituts de chirurgie étrangers : Syms, operating Building a New-York, p. 374; — *P. Delagenière* : Du traitement de l'imperforation de l'anus, p. 405; *H. Delagenière* : De l'hystérectomie abdominale totale pour tumeurs fibreuses de l'utérus, p. 416; — *N. Rochet* : De l'urétrite chronique granuleuse et de son traitement par le sulfate de cuivre solide, p. 440; — *Ch. Audry* : Sur son procédé opératoire des rétrécissements cicatriciels de l'urètre, p. 454; — *Fr. Villar* : Six cas de laparotomie exploratrice, p. 459.

Le propriétaire-gérant : Félix Alcan.

Coulommiers. — Imp. Paul BRODARD.

CONTRIBUTION A L'ÉTUDE

DES MYOMES DE LA VESSIE

Par Félix TERRIER et Henri HARTMANN

Ayant eu l'occasion d'opérer à diverses reprises, pour des récidives successives, une femme atteinte de myômes de la vessie et l'ayant suivie jusqu'à sa mort, nous avons pensé qu'il pouvait être intéressant de relater ici son observation. La rapprochant des observations déjà publiées et d'un autre fait très complet et inédit qu'a bien voulu nous communiquer le Dr Gérard Marchant, nous essaierons de tracer l'histoire de ces tumeurs qu'a esquissée M. Albarran dans son excellent traité des *Tumeurs de la vessie*.

Ne voulant faire reposer notre étude que sur des faits indiscutables, nous avons dû laisser de côté les cas publiés sous le nom de fibromes de la vessie que divers auteurs ont rangés dans les myômes, dont ils se rapprochent par quelques-uns de leurs caractères macroscopiques. Nous ne parlerons donc pas des cas de Birkett[1], de Humphry[2], de Cooper Forster[3], de Reeves Jackson[4], tous sans examen histologique. Nous éliminerons aussi le cas de Gersuny[5] et celui de Schatz[6], tous deux rangés à tort par Albarran dans les myôm es de la vessie. Dans le premier de ces cas, il est dit que la tumeur est composée de tissu conjonctif onduleux et de nombreuses cellules fusiformes à noyaux arrondis; dans le deuxième, il s'agit d'un fibromyxome télangiectasique. Nous laisserons encore de côté quelques

1. J. Birkett, *Proc. royal med. a. surg. Soc.*, London, 1858, t. II, p. 88, et *Medico-chirurg. transact.*, London, 1858, t. XLI, p. 311.
2. Humphry, *Medico-chirurg. transact.*, London, 1859, t. XLII.
3. J. Cooper Forster, *The surgical diseases of children*, London, 1860, d'après une analyse de Gurlt in *Archiv f. klin. Chir.*, Berlin, 1862, t. III, p. 13.
4. A. Reeves Jackson, *Boston med. a. surg. Journal*, 25 août 1870, n. s., t. VI, p. 120.
5. R. Gersuny, *Archiv f. klin. Chir.*, Berlin, 1871, t. XIII, p. 131.
6. Friedrich Schatz, *Archiv. f. Gynœkologie*, Berlin, 1876, t. X, p. 356.

faits de Virchow, de Santesson, de Thompson, de Guyon, de Dittel, trop brièvement rapportés et que nous nous contenterons de citer en passant à propos de quelques points spéciaux.

Nous nous trouvons donc, pour faire cette étude, en présence de 16 cas indiscutables de myômes vésicaux : 10 mentionnés par M. Albarran dans son traité, 2 inédits, 4 omis par M. Albarran ou publiés après son traité : 1 de Faye, 1 de Socin, 1 de Naumann, 1 de Dupuy et Pilliet.

Obs. I (personnelle). — L., âgée de soixante ans, entre le 2 mai 1890 dans le service de M. Terrier, à l'hôpital Bichat, salle Chassaignac, n° 20. Rien à noter dans les antécédents de cette malade, qui est assez pauvre d'esprit et répond mal aux questions. Elle sait avoir été le treizième enfant, mais ignore complètement ce que sont devenus ses frères et ses sœurs. Elle a toujours joui d'une bonne santé. La ménopause s'est effectuée à quarante-cinq ans sans accident.

En avril dernier, elle fut prise d'envies d'uriner, fréquentes et douloureuses et en même temps d'une perte abondante avec caillots. Celle-ci continuant, la malade entre à l'hôpital, ne sachant si le sang qu'elle perd vient de l'urètre ou du vagin.

Le 3 mai, M. Terrier, après avoir lavé la vulve, constate que le sang vient de l'urètre. Le col utérin est sain, à part un petit polype utéro-folliculaire qu'on enlève immédiatement par torsion.

Quelques jours après, l'hématurie ayant cessé, on procède à un examen plus complet de la malade. Il y a des envies d'uriner continuelles, douloureuses que la malade ne peut contenir; aussi est-elle constamment mouillée. La paroi vésico-vaginale est douloureuse à la pression. Par la combinaison du toucher vaginal et du palper hypogastrique, on sent nettement une tumeur du volume d'un petit œuf, bien limitée, dure, arrondie, évoquant absolument l'idée d'un fibrome. N'était que la tumeur est manifestement intra-vésicale et sans aucun rapport avec l'utérus, on croirait à un fibrome utérin.

Le cathétérisme, fait avec une sonde molle et suivi d'injections boriquées, ne détermine rien de particulier, sauf ce fait que la sonde retirée contient un petit caillot dans son œil.

Le 8 juin 1890, *taille hypogastrique* par M. Terrier avec l'aide de M. Hartmann. Avec une sonde molle on injecte une petite quantité de solution boriquée dans la vessie. Un aide, pressant l'urètre contre le pubis, empêche le liquide de ressortir; avec un autre doigt dans le vagin, il soulève la vessie.

L'incision hypogastrique médiane étant faite, on va derrière la symphyse chercher la vessie que l'on trouve et que l'on incise dans une petite étendue. Le doigt, introduit dans la vessie, sent immédiatement la tumeur qui occupe la région du trigone. On en détache immédiatement un lobe. Puis, après refoulement du péritoine en haut, on agrandit

progressivement l'incision vésicale dont on maintient les lèvres béantes en les attirant en avant avec des pinces de Kocher, et on ouvre la vessie sur toute la hauteur de sa face antérieure. On voit alors nettement l'implantation de la tumeur; on énuclée celle-ci dont la partie profonde est arrondie. Comme un vaisseau saigne, que la perte de substance est assez large, on attire avec des pinces de Kocher la muqueuse avoisinante, puis, passant avec une aiguille de Reverdin courbe un fil de soie double, on noue, après entre-croisement, les fils à droite et à gauche.

Toute la muqueuse vésicale est rouge et fortement vascularisée. A côté de la tumeur principale se trouvent deux petites nodosités, l'une du volume d'un pois, l'autre d'une noisette, toutes deux dans le tissu immédiatement sous-muqueux. On les énuclée après incision de la muqueuse à leur surface.

La plaie vésicale est réunie dans presque toute son étendue par 9 points séparés de soie fine, comprenant toute l'épaisseur de la paroi et ne laissant ouverte que la partie la plus inférieure. Réunion par une suture de soie de la couche musculo-aponévrotique. Réunion de la peau avec des crins.

Un drain en anse, du calibre d'une sonde n° 22, passe de la plaie hypogastrique dans l'urètre en traversant la vessie. Sa partie terminale plonge dans un urinoir d'homme placé entre les jambes de la malade.

8 mai, soir. — 37°,8.

9 mai. — 37°,5; 37°,6. Les urines sont claires, ne contiennent plus de sang.

10. — 37°,2. La température reste normale les jours suivants. Elle s'élève cependant le 18 à 37°,8, le lendemain d'un jour où l'on a remplacé le drain primitif par un autre beaucoup plus petit.

20. — Suppression du drain.

26. — La fistule est complètement fermée.

Le 3 juin, la malade quitte l'hôpital; les mictions sont normales; il n'y a plus ni fréquence, ni douleur; les urines sont claires et ne contiennent ni sang, ni pus.

Examen de la tumeur. — La tumeur enlevée était lobulée; un de ses lobes incrusté de sels calcaires. L'examen histologique d'un fragment que nous avions remis à notre ami, M. Albarran, a montré qu'il s'agissait d'un *myôme pur*.

Pendant environ un an, la malade n'a plus rien éprouvé du côté de la vessie. Tout allait bien, lorsqu'il y a six semaines à deux mois elle constata la présence d'un peu de sang dans l'urine. Presque en même temps la fréquence des mictions augmenta; il y eut de la douleur en urinant. Bientôt les symptômes augmentant, elle recommença comme par le passé à ne plus pouvoir retenir ses urines et se mouilla constamment. Aussi, le 29 juillet 1891, après avoir essayé inutilement un traitement interne par le lait et l'eau de Vichy, le santal salolé, se décide-t-elle à rentrer dans le service de M. Terrier.

Le *19 août 1891*, nous la trouvons dans l'état suivant : Ventre flasque de vieille femme grasse, retombant un peu sur les cuisses. La cicatrice de la taille a une longueur de 10 centimètres; elle dépasse en bas le bord supérieur du pubis et s'arrête à 2 centimètres de la commissure antérieure de la vulve. Sa partie inférieure est un peu déprimée. Lorsque la malade tousse, cette cicatrice se soulève et la voussure ainsi produite se continue avec une tuméfaction de la grande lèvre droite. Le tout se réduit sous la moindre pression en faisant entendre un bruit de gargouillement. Il est alors facile d'engager l'extrémité des doigts dans l'éventration sus-pubienne.

Le cathétérisme, fait avec une sonde molle, permet de retirer une petite quantité d'urine dont les dernières gouttes sont purulentes mais ne contiennent pas de sang.

La vessie vidée, nous l'examinons par le palper et le toucher combinés et constatons l'existence, à gauche de la ligne médiane, d'une tumeur du volume d'une mandarine, arrondie, dure, mobile, douloureuse à la pression, débordant à droite la ligne médiane dans une étendue d'un travers de doigt, s'étendant à gauche jusqu'à la partie la plus interne de la fosse iliaque. Cette tumeur, manifestement indépendante de l'utérus, occupe bien évidemment la partie gauche de la vessie. On la sent, malgré l'épaisseur du pannicule adipeux, par le palper simple de l'hypogastre.

Les mictions sont fréquentes : 17 le jour, 14 la nuit; elles sont douloureuses au moment où elles finissent. L'analyse des urines donne les résultats suivants :

Quantité : 1300 grammes. *Couleur* : jaune pâle un peu louche.

Densité : 1016.

Urée par vingt-quatre heures : 21 grammes.

Albumine : en grande quantité.

Au microscope, nombreux leucocytes, quelques globules rouges, quelques cellules épithéliales.

22 août 1891. — 2e *taille hypogastrique* par M. Hartmann avec l'aide de M. Guillemain.

Après avoir lavé l'intérieur de la vessie avec une solution de nitrate d'argent à 1/1000e, nous incisons la peau sur la ligne médiane, au niveau de la cicatrice de la première opération, et nous nous portons immédiatement à gauche, cherchant d'abord à atteindre le pubis. Chemin faisant nous reconnaissons la face externe du péritoine que nous décollons et refoulons. Nous arrivons ainsi rapidement et sans incident sur la vessie facilement reconnaisable à la présence à sa surface de quelques veines longitudinales.

Une pince courbe est alors introduite dans l'urètre et inclinée de manière que son extrémité fasse saillir la vessie dans la plaie et permette le palper de sa paroi antérieure. Sur la ligne médiane cette paroi est très épaisse; aussi ouvrons-nous la vessie au niveau de sa partie gauche entre les deux mors de la pince intra-vésicale que nous faisons

un peu écarter. Les deux lèvres de l'incision sont saisies avec des pinces de Kocher et maintenues béantes. Nous explorons alors la vessie avec le doigt. La tumeur est sessile et implantée à gauche du trigone; elle est moins grosse que ne le faisait croire l'examen bimanuel. Une partie de la tuméfaction, que l'on percevait, est en effet constituée par un épaississement notable de l'ancienne cicatrice vésicale saillante à l'intérieur, épaississement que le palper extérieur ne distinguait pas de la tuméfaction correspondant à la tumeur.

La tumeur arrondie, recouverte de détritus fibrineux jaunâtres, est alors morcelée et enlevée par fragments; sa partie profonde s'énuclée enfin avec l'ongle; elle est arrondie, régulière, non adhérente; cette ablation par morcellement et énucléation est de tous points identique à celle d'un fibrome intra-utérin.

L'ablation terminée, pour ainsi dire sans écoulement sanguin, nous constatons qu'il n'existe dans le reste de la vessie aucune nodosité et que la seule induration qu'on y trouve est celle qui correspond à la pseudo-tumeur cicatricielle de l'ancienne taille saillante à l'intérieur de la vessie.

Suture de la plus grande partie de la plaie vésicale avec points de soie séparés.

Suture à la soie des couches musculo-aponévrotiques de la paroi. Suture de la peau au crin de Florence.

Un tube de caoutchouc rouge, percé de trous dans la portion qui répond à la vessie, est passé de l'hypogastre à l'urètre. L'extrémité hypogastrique est maintenue par une épingle de nourrice, son autre bout plonge dans un urinal contenant une solution boriquée. Pansement iodoformé.

22 août, soir. — 38°,1.

23 août. — 37°,6 le matin; 37°,8 le soir.

24 août. — 37°,2; à partir de ce moment la température reste constamment au-dessous de 37°,5.

Le 28 août, nous supprimons le tube. Sonde à demeure. Guérison sans incident.

Le 20 septembre, la malade quitte l'hôpital. Il n'y a plus de hernie descendant dans la grande lèvre, mais il y a toujours, pendant la toux, une impulsion et un soulèvement de la lèvre droite de l'incision.

Examen de la tumeur. — A l'œil nu, l'aspect de la tumeur est identique à celui des fibromes utérins. L'examen microscopique a été pratiqué par M. Lieffring, qui nous a remis la note suivante :

Les pièces ont été examinées après durcissement par l'alcool absolu; coloration par le picro-carmin et l'hématoxyline. Il s'agit d'un *myôme pur*. La tumeur ne présente exclusivement que des fibres lisses, disposées en tourbillons, les faisceaux s'entre-croisant dans tous les sens. La disposition est en tous points analogue à celle des myômes utérins. Le tissu est parcouru par de nombreux vaisseaux.

Les noyaux des fibres lisses très allongés sont fusiformes et plus gros que les noyaux des fibres normales. Nombre de fibres sont également hypertrophiées.

On ne trouve pas de muqueuse sur les fragments examinés.

En avril 1892, la malade revient pour la troisième fois à l'hôpital. Dans ces derniers temps, la partie inférieure de la cicatrice s'est fistulisée. Les mictions sont de nouveau fréquentes et douloureuses, mais il n'y a pas d'hématurie; l'état général est toujours resté bon malgré l'âge de la malade.

A 3 centimètres au-dessus de l'extrémité inférieure de la cicatrice, nous constatons l'existence d'un orifice fistuleux fin par lequel suinte de temps en temps un peu d'urine. A certains moments même, pendant la toux, il sort un petit filet d'urine en jet. Explorant avec une bougie filiforme le trajet, nous constatons qu'il se dirige vers la gauche et pénètre dans la cavité vésicale.

Un peu au-dessus de l'orifice fistuleux se trouve un trou de la paroi musculo-aponévrotique par lequel sort un cul-de-sac péritonéal, qui descend un peu sous la partie droite de la cicatrice sans atteindre la grande lèvre et loge par moments une anse d'intestin qu'on réduit avec gargouillement.

Le palper fait immédiatement constater la présence d'une masse dure, arrondie, lobulée, indolente, surtout développée à gauche de la ligne médiane, remontant assez haut et s'arrêtant à deux doigts au-dessous de l'ombilic. Cette tumeur, qui donne en tous points la sensation d'un fibrome utérin, est peu mobile de droite à gauche, immobile de haut en bas.

Le toucher vaginal fait constater que le col et le corps de l'utérus sont en masse refoulés en arrière. De plus, le doigt, porté au fond du cul-de-sac vaginal antérieur, atteint facilement la tumeur.

Une sonde dans la vessie permet cependant de constater l'intégrité de la paroi vésico-vaginale, lorsqu'on combine cette exploration avec le toucher. La sonde poussée plus profondément heurte la tumeur. Pas de saignement à la suite de ces diverses manœuvres.

12 avril 1892. — La malade étant anesthésiée et la vessie lavée avec une solution de nitrate d'argent à un millième, M. Terrier incise la cicatrice et ouvre la vessie. Le doigt sent immédiatement une masse lobulée dont on arrache des morceaux avec des pinces.

La tumeur est enlevée par morcellement avec des pinces ou avec le doigt; on arrive ainsi à enlever la plus grande partie du néoplasme qui occupe la région postérieure gauche de la vessie sur laquelle il s'implante largement. En combinant le toucher intra-vésical avec le palper abdominal, il est facile de constater que toute la partie gauche de la vessie jusqu'à son sommet et même la paroi antérieure sont considérablement épaissies. Les lèvres de la section antérieure permettent de constater cet épaississement, qui se présente à la tranche sous l'aspect

d'une infiltration grisâtre assez ferme, bien que d'apparence un peu translucide et gélatiniforme.

Lavage boriqué. Un drain abdomino-urétral est placé et la partie supérieure de la plaie seule rétrécie par deux crins.

Les fragments de néoplasme enlevés se présentent sous l'aspect de masses lobulées, à surface extérieure lisse, arrondie et grisâtre. A la coupe, on distingue des faisceaux grisâtres fibreux séparés par un tissu intermédiaire plus mou, translucide, œdémateux. Quelques points plus durs offrent l'aspect de tourbillons si fréquemment visible à la coupe des myômes utérins.

Pendant les premiers temps, rien de particulier à noter. La fistule hypogastrique persiste malgré le placement à diverses reprises d'une sonde à demeure et de légères cautérisations du trajet.

Bien plus, dans les derniers jours de juillet la fistule s'agrandit, le bas de la cicatrice s'ulcère et sous les bords décollés de cette ulcération apparait la tumeur elle-même ulcérée; la malade se cachectise progressivement sans fièvre.

Le *19 juillet*, nous notons l'état suivant :

Un peu à droite de la ligne médiane, immédiatement au-dessus du pubis, large ulcération elliptique, à grand axe vertical, mesurant à peu près les dimensions de la paume de la main. Ses bords sont constitués par la peau, rouge, amincie, décollée, comme éclatée et ulcérée par la pression de la tumeur sous-jacente. Celle-ci forme le fond mamelonné de l'ulcération, jaune verdâtre, en partie sphacelé, exhalant une odeur infecte : du sillon qui sépare le fond des bords décollés s'écoule constamment un ichor fétide, mêlé d'urine. Tout autour de l'ulcération se trouve une large zone érythémateuse qui s'étend jusqu'à la face interne des cuisses.

La palpation permet de sentir au-dessous de l'ulcération que la tumeur, qui remonte jusqu'au niveau de l'ombilic, est rénitente.

Pas d'engorgement ganglionnaire. Pas d'œdème malléolaire. Pas de fièvre. La langue est sèche, rouge et vernissée. Mort le 21 juillet.

Autopsie le 22 juillet par M. Lieffring. — Toute la région hypogastrique depuis le pubis jusqu'à cinq doigts au-dessus de l'ombilic est occupée par une large ulcération, mesurant à peu près les dimensions de la paume de la main. Cette ulcération de forme générale elliptique, à grand axe vertical, a des bords constitués par une peau amincie et partout décollée, sauf à la partie inférieure droite. Par cette perte de substance de la peau, émerge une masse inégale, sphacélée, noirâtre, excepté au niveau de la partie inférieure droite, point où le néoplasme se continue avec la peau.

A l'ouverture de l'abdomen, on constate que toute la moitié inférieure du ventre, presque jusqu'à l'ombilic, est occupée par une tumeur de forme lobulée, à laquelle adhère l'épiploon par quelques tractus faciles à détacher. L'épiploon relevé, on constate que plus profondément la

tumeur adhère à des franges du côlon transverse. En décollant ces dernières adhérences, on ouvre une petite cavité pleine d'un liquide séro-purulent et l'on trouve des anses d'intestin grêle elles-mêmes adhérentes. Celles-ci décollées, on voit que la petite cavité à liquide séro-purulent, primitivement ouverte, n'est autre qu'un diverticule d'une cavité plus grande elle-même remplie de liquide séro-purulent et située à droite du sommet de la vessie, entre celui-ci et des anses d'intestin. A part ce point localisé d'inflammation, le reste du péritoine est absolument sain.

A gauche, on voit saillants dans la cavité péritonéale des lobes extra-vésicaux, arrondis, de la tumeur.

Une sonde introduite dans l'urètre pénètre dans la partie latérale droite de la vessie. Celle-ci incisée sur la sonde, il est facile de constater que sa cavité communique en haut avec la cavité à contenu séro-purulent que limitaient en arrière des anses d'intestin. On voit de plus que l'ulcération de la paroi abdominale antérieure est en communication large avec la cavité vésicale et que le gros lobe sphacelé, qui la remplit, vient de la partie postéro-supérieure de celle-ci.

A droite, la paroi très épaisse donne un bourgeon qui vient s'accoler à la masse principale pour faire saillie dans l'ulcération abdominale.

Partout les masses néoplasiques ont à peu près le même aspect. Leur surface arrondie est lisse, régulière, par places recouverte d'un exsudat putrilagineux. Dans les endroits où cet exsudat n'existe pas, on voit des arborisations fines recouvrant le néoplasme sous-jacent dont la coloration est blanc jaunâtre.

Sur une coupe, les lobes extra-vésicaux de la tumeur, moins altérés que le reste, ont un aspect qui rappelle celui des myômes utérins : tractus tourbillonnés, blanchâtres, avec substance intermédiaire un peu plus molle.

Toute la partie de la vessie correspondant à la paroi vaginale est saine; il en est de même de sa face postérieure, sauf la partie qui avoisine le sommet. C'est en somme aux dépens du fond et de la partie avoisinante de la paroi postérieure que se sont développées les tumeurs, dont la principale, saillante dans la cavité vésicale et à travers l'ulcération de la paroi abdominale, a le volume d'une tête de nouveau-né. Les tumeurs extra-vésicales, développées un peu à gauche du fond, ont le volume l'une d'une grosse mandarine, l'autre d'une forte noix. Une seule tumeur nait d'une région différente de la vessie, celle qui est développée au niveau de la lèvre inférieure droite de la plaie abdominale; elle a le volume d'une pomme d'api; la paroi vésicale, dans une certaine étendue de son voisinage, est le siège d'un épaississement considérable.

Les reins ont leur volume normal; ils se décortiquent bien et leur atmosphère cellulo-adipeuse n'est pas épaissie. Pas de dilatation des uretères ni des bassinets qui contiennent un liquide trouble. A la

coupe, la substance corticale des reins est décolorée, mais sans abcès miliaire.

Le foie est un peu muscade. Le cœur présente, ainsi que l'aorte, des lésions athéromateuses.

Rien à noter du côté de l'appareil génital.

Examen histologique par M. Lieffring. — Sur trois morceaux de la tumeur recueillis post mortem on trouve :

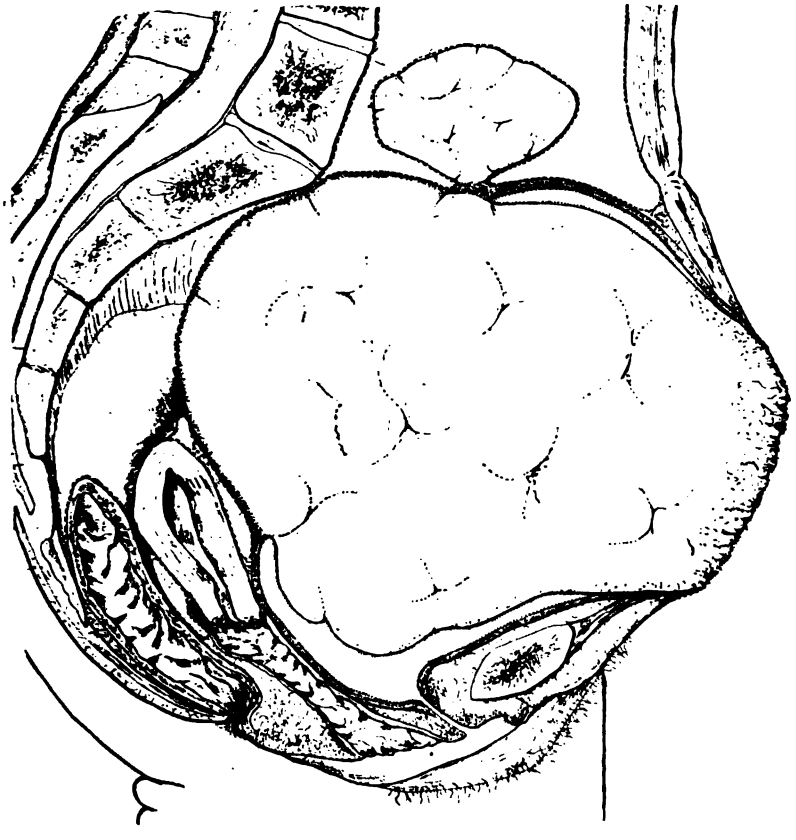

Fig. 1. — Myômes multiples de la vessie ; un myôme cavitaire énorme fait saillie à travers la paroi abdominale ulcérée et amincie.

Morceau 1, pris à la surface de la tumeur en un point où elle n'était pas ulcérée.

En allant de la périphérie de la coupe vers le centre, on observe une zone de revêtement épithélial, une couche sous-muqueuse assez épaisse, enfin le tissu propre de la tumeur.

a. Revêtement superficiel, formé d'un épithélium stratifié proliféré. — Les cellules sont en général irrégulières, aplaties, polygonales, de

dimensions inférieures aux cellules de l'épithélium vésical. Tout à fait à la périphérie, elles prennent une forme allongée, fusiforme. Elles présentent un noyau le plus souvent irrégulier.

b. La couche sous-épithéliale est formée de cellules inflammatoires embryonnaires et de substance conjonctive interstitielle en abondance, ce qui donne à cette partie une épaisseur assez marquée. Cette zone est très vasculaire et présente de nombreux points hémorragiques. Les vaisseaux, à parois épaisses, sont obstrués par des caillots sanguins inflammatoires. On y rencontre de nombreuses cellules inflammatoires en voie de division.

c. On passe assez brusquement à la troisième couche, qui est essentiellement formée de cellules musculaires lisses disposées en faisceaux et tourbillons comme il arrive dans le myôme utérin. Ces cellules musculaires ne laissent aucun doute sur leur nature par leur forme très allongée, effilée aux extrémités, et surtout leur noyau oblong, allongé, arrondi aux extrémités.

Les vaisseaux sont ici beaucoup moins nombreux.

Morceau 2, pris au centre de la tumeur. Myôme pur sans éléments inflammatoires.

Morceau 3, pris dans une partie ulcérée, ramollie. Éléments inflammatoires disséminés au milieu de fibres lisses.

Rien dans aucun de ces trois morceaux rappelant une dégénérescence épithéliale secondaire du myôme.

Le foie présente une dégénérescence graisseuse périlobulaire très développée. Dans les reins, on trouve un peu de sclérose discrète intertubulaire plus marquée au niveau des vaisseaux.

Obs. II[1] (inédite, communiquée par le Dr Gérard Marchant). — R. Louis, âgé de trente-six ans, entre à Laënnec, dans le service de M. Nicaise, suppléé par le Dr Gérard Marchant, le 13 avril 1892; il est couché au lit n° 6 de la salle Malgaigne.

Antécédents héréditaires. — Père mort à l'âge de cinquante-sept ans d'une maladie d'estomac (?). — Mère âgée de soixante-dix-sept ans, bien portante. — Cinq frères ou sœurs bien portants.

Antécédents personnels. — A l'âge de vingt-six ans, il eut deux blennorragies successives suivies d'une blennorrée qui persista plusieurs mois.

A part cet accident, il avait toujours joui d'une bonne santé jusque dans ces dernières années. Depuis trois ans, il est soigné pour une *laryngite* (?); il tousse fréquemment, et sa voix est enrouée : cependant il dit avoir constaté une amélioration notable de ces symptômes dans ces derniers temps, à la suite de l'application de nombreux révulsifs sur le cou et le thorax.

1. Observation rédigée d'après les notes remises par M. Damaye, interne du service.

Au mois de mars 1891, il commença à ressentir des douleurs au niveau de la région hypogastrique, douleurs qui survenaient alors seulement au moment de la défécation. D'abord vagues, elles sont ensuite devenues plus fortes, et elles se montrèrent à la suite de toute espèce d'effort ou de la moindre fatigue : cependant elles ne paraissent pas avoir été jamais très intenses, car le malade s'en préoccupa peu.

Depuis un an, sa miction est un peu gênée, il lui faut faire des efforts avant et pendant, et le jet d'urine est déformé : mais il n'a jamais remarqué que son urine contînt rien d'anormal, comme du pus ou du sang.

Ce n'est que dans les premiers jours du mois d'avril 1892, le 4 ou 5 avril, qu'il arriva du sang, *pour la première fois*, à la suite *d'un effort* : cette hématurie persistant les jours suivants, il entra à l'hôpital Laënnec le 13 avril, dans le service de M. le Dr Ferrand, qui le fit passer dans le service de chirurgie (14 avril).

État actuel. — Lorsque le malade est dans le décubitus dorsal, il ne souffre pas, mais dès qu'il fait un effort, un mouvement du tronc ou des membres inférieurs, il a la sensation de *tiraillements* (sic) dans la région hypogastrique. Ces mêmes douleurs peu intenses sont réveillées par la pression exercée sur la région hypogastrique : elles deviennent plus intenses pendant la défécation : elles apparaissent *très vives*, lorsque le malade n'a pas uriné depuis un certain temps, puis elles disparaissent dès que la miction est accomplie.

Toutes les urines rendues par le malade sont mélangées de sang et ce mélange est intime : le sang apparaît dès les premières gouttes de chaque miction, et il en a toujours été ainsi depuis qu'il a des hématuries. Les mictions sont fréquentes.

Il rend par vingt-quatre heures environ un litre de ces urines, qui ont une coloration rouge assez intense et contiennent de nombreux caillots; ceux-ci sont peu volumineux; ils sont expulsés presque sans douleur et sans grands efforts.

Le *cathétérisme explorateur* fait constater, dans le canal de l'urètre, l'existence de trois rétrécissements, le plus serré se trouvant dans la région du bulbe; une bougie olivaire n° 10 passe à frottement.

Le *toucher rectal* révèle une prostate un peu grosse, non bosselée, non douloureuse à la pression.

Au niveau du sommet de la vésicule séminale droite, on constate la présence d'une petite nodosité peu douloureuse à la pression.

Le malade est *pâle, amaigri* : il a perdu ses forces depuis un mois, bien que l'appétit soit en partie conservé.

Il tousse beaucoup, expectore des crachats muco-purulents : sa voix est enrouée. L'examen des crachats ne révèle pas la présence du bacille de Koch.

L'auscultation pulmonaire dénote une respiration rude aux deux sommets; on trouve en outre au sommet gauche une expiration prolongée.

M. Gérard Marchant discute le diagnostic de *néoplasme vésical* et de *tuberculose vésicale.*

Il prescrit au malade le régime lacté et une potion contenant du benzoate de soude, de la térébenthine et du sirop de gomme.

Le *20 avril*, les urines sont moins rouges, contiennent moins de sang : mais elles renferment du muco-pus, et leur odeur est légèrement ammoniacale.

Le *26 avril*, le malade est *réveillé dans la nuit* par une forte douleur dans la région hypogastrique : il a un besoin pressant d'uriner, mais malgré tous ses efforts la miction est impossible.

L'interne de garde pratique le cathétérisme : il ne peut passer qu'une sonde n° 12 (en raison des rétrécissements), et retire ainsi de la vessie une assez grande quantité d'urine sanguinolente, avec des caillots qui obstruent incessamment la sonde de petit calibre, et rendent l'évacuation de la vessie très difficile. Pour compléter cette évacuation, on est obligé d'injecter de l'eau boriquée tiède et d'aspirer avec une seringue le contenu de la vessie.

Les jours suivants, le malade *urine peu* pendant le jour : l'urine est toujours sanguinolente, contient de nombreux caillots, et exhale une odeur ammoniacale.

Chaque nuit, après quelques heures de sommeil, la douleur réveille le malade : la vessie ne peut être évacuée que par l'aspiration de son contenu. L'urine et les caillots évacués, le malade est complètement soulagé et peut reprendre son sommeil.

Pendant ces opérations, on remarque ce fait que lorsqu'on injecte dans la vessie une certaine quantité d'eau boriquée (environ 100 gr.), cette injection est bien tolérée et ne provoque pas de douleurs ni de contractions vésicales.

Pour remédier à ces accidents qui se répètent toutes les nuits, et pour avoir raison de ces hématuries vésicales, M. Gérard Marchant pratique la *taille hypogastrique*, le 3 mai 1892.

Précautions antiseptiques pré-opératoires; chloroformisation.

Un ballon de Petersen est introduit dans le rectum et distendu avec 200 grammes environ de liquide. En même temps, injection dans la vessie de 200 grammes environ d'eau boriquée.

Pendant que la distension vésicale s'effectue, M. Gérard Marchant nous fait remarquer que la vessie ne se développe pas uniformément; elle ne bombe pas sur la ligne médiane : sa moitié droite seulement soulève la paroi abdominale [1].

1. L'explication de ce phénomène, qui intrigua beaucoup M. Gérard Marchant, fut donnée par l'*existence d'une tumeur vésicale, son volume* et *son siège*. Cette tumeur *volumineuse, aplatie*, insérée *près du couvercle vésical*, à l'union de la paroi latérale avec la face antérieure, *doublait* cette *paroi antérieure*. Dans sa moitié gauche, elle la gênait dans son ampliation. Décuplant son épaisseur, elle supprimait son extensibilité dans toute cette zone latérale gauche : c'est là un signe très intéressant qui ne peut appartenir qu'aux tumeurs de la région antérieure insérées près du couvercle.

Incision de 6 centimètres sur la ligne médiane, au lieu d'élection. On n'aperçoit pas le cul-de-sac péritonéal, qui est refoulé en haut.

La vessie ouverte au bistouri, les deux lèvres de l'incision relevées par un gros fil passé près de chacun des bords, on trouve dans sa cavité une tumeur pédiculée, insérée à l'union de la paroi latérale avec la face antérieure, à gauche de la ligne médiane.

Avec un porte-fil courbe il est facile de placer un fil autour du pédicule : la striction du fil de soie suffit pour détacher la tumeur de ses adhérences; le pédicule était mince, étroit (un 1/2 centimètre). — Mais lorsque M. Gérard Marchant veut extraire la tumeur, celle-ci, à parois visqueuses, glisse entre ses doigts, et retombe dans la cavité vésicale : avec une curette passée au-dessous de la tumeur, on lui imprime un mouvement de soulèvement, de bascule et on l'extrait du réservoir vésical. — En même temps que des urines sanglantes, s'écoulent des débris de fausses membranes qui ressemblent à *une paroi d'abcès tuberculeux*.

Lavages à l'eau boriquée de la cavité vésicale, pour la déterger. — Sutures étagées : on laisse seulement la place de deux gros tubes en caoutchouc accolés faisant fonction de siphon. — Pansement iodoformé.

Aucune complication : la température oscille autour de 37°. — Le *cinquième jour*, M. Gérard Marchant enlève les tubes et place une sonde n° 15. Le 9 mai, nouvelle sonde en caoutchouc (n° 16); le 12 mai, sonde en caoutchouc n° 18. — Ces sondes étaient à demeure, mais en raison des rétrécissements, il fallut en augmenter progressivement le calibre.

Trois jours après l'ablation du tube (Périer-Guyon), il s'écoulait une très minime quantité de liquide urinaire par la plaie hypogastrique.

Le 12 mai, presque tout le contenu vésical s'écoule par la sonde. Les fils de suture de l'incision hypogastrique sont retirés; la réunion est parfaite; au niveau de l'orifice déjà comblé des tubes, on fait un pansement à la gaze iodoformée. Le 20 mai, la plaie hypogastrique était entièrement cicatrisée.

L'urine qui s'écoulait par la sonde étant toujours un peu sanglante et contenant une petite quantité de pus, M. Gérard Marchant prescrit des injections boriquées tièdes, deux fois par jour, et deux grammes de salol à l'intérieur.

Dès le 24 mai les urines sont redevenues claires.

Le 1er juin 1892, la sonde à demeure est retirée; cependant le malade a conservé une certaine paresse vésicale : pendant quelques jours encore, on est obligé de le sonder pour permettre l'évacuation complète de la vessie.

Dès le 8 juin le malade était complètement rétabli. — Son état général, qui laissait beaucoup à désirer avant l'opération, devenait de jour en jour plus satisfaisant; en fin juin, l'appétit était excellent et l'opéré avait pris de l'embonpoint.

La toux et l'expectoration, quoique moindres, persistaient : l'examen bactériologique des crachats pratiqué à trois reprises différentes a été négatif au point de vue du bacille tuberculeux de Koch; la voix est restée toujours enrouée.

Examen macroscopique et histologique de la tumeur.

La tumeur enlevée pèse 8 grammes [1].

Comme on peut le voir sur la gravure ci-jointe (fig. 2), exécutée par M. Dutertre, la tumeur a la forme d'un ovoïde aplati et présente *deux faces, deux bords* et *deux extrémités.*

Sa *longueur* est de 6 centimètres; sa *largeur* de 4 cent. 5; son *épaisseur* de 2 centimètres.

Elle est d'une consistance rénitente; sa coloration est jaunâtre : elle



Fig. 2. — Myôme vésical enlevé par la taille hypogastrique (grandeur naturelle). En A, on voit le pédicule de la tumeur.

est marbrée de stries rouges vers l'un des bords et sur une des extrémités; cette même extrémité présente en A (voir le dessin) une sorte de petite ulcération qui devait être le point de départ des hémorragies.

Elle est légèrement bosselée.

L'une des faces, la face libre, celle qui regardait la cavité vésicale, est convexe dans les deux sens.

L'autre est plane et présente en son milieu une dépression circulaire du diamètre d'une pièce d'un franc; dans cette dépression s'insère le pédicule; la muqueuse tout autour a été sectionnée.

M. Albarran, professeur agrégé à la Faculté, a bien voulu, sur la demande du Dr Gérard Marchant, examiner cette pièce; voici intégralement transcrite la note qu'il lui a remise :

« A l'examen macroscopique, l'aspect lisse et la coupe fibreuse, analogue à un fibro-myôme de l'utérus, font penser qu'il s'agit d'un myôme.

Le microscope confirme ce diagnostic.

1. Elle a été présentée à la *Société de chirurgie* par le Dr Gérard Marchant dans la séance du 4 mai 1892.

La tumeur est formée par des faisceaux entrecroisés de fibres musculaires lisses, bien développées et séparées les unes des autres par une petite quantité de tissu conjonctif, variable dans son espèce : ce tissu conjonctif lâche, presque muqueux dans certains endroits, est, dans certains points très limités, légèrement enflammé.

Il s'agit, en somme, de la variété la plus fréquente des myômes de la vessie, d'un *myôme à fibres lisses pur.* »

Six mois après cette intervention, cet opéré succombait après avoir présenté pendant plusieurs semaines les symptômes d'une *paralysie générale* (?).

La vessie fut examinée : elle présentait une cicatrice nette sans aucune récidive de la tumeur.

Les reins étaient atteints de néphrite avec prédominance des lésions interstitielles.

Obs. III. — (F.-C. Faye, *Nordiskt medicin. Arkiv*, Stockholm, 1871, t. III, n° 10, p. 1.)

Femme de quarante et un ans, enceinte pour la quatrième fois. Pendant l'enfance elle a toujours joui d'une bonne santé. Plus tard, elle a souffert de cardialgies qui prirent un caractère plus grave lors de sa première grossesse en automne 1857. A ce moment, elle eut de l'œdème des membres inférieurs en même temps que des phénomènes de cystite mictions fréquentes et douloureuses). En avril 1858, elle accoucha péniblement d'un enfant à terme mais mort-né. Sa santé s'améliora après ses couches et l'œdème disparut.

Un mois plus tard, les jambes recommencèrent à enfler, et en septembre de la même année elle entrait à l'hôpital comme atteinte de maladie de cœur. A ce moment, l'émission des urines était fréquente et douloureuse; il y avait un peu de tympanisme abdominal. Au-dessus du pubis et sur la ligne médiane, on constatait, par le palper profond, la présence d'une tumeur mobile et indolente. Le toucher vaginal donnait l'impression d'un utérus antéversé dont la base aurait reposé en arrière de la symphyse et dont le col porté très haut et en arrière n'aurait pu être atteint. Le corps de l'utérus semblait dévié de son axe longitudinal, de telle façon que son côté droit était tourné en avant et en bas. Les jambes étaient œdémateuses et un peu variqueuses. Il n'y avait ni albumine, ni sucre dans les urines. A la suite d'un traitement approprié l'œdème disparut, mais l'état général resta le même.

En septembre 1859, la malade entra de nouveau à l'hôpital pour des accidents syphilitiques. En 1862, avortement de quatre mois; en 1863, avortement également de quatre mois.

Du 14 octobre 1867 au 15 janvier 1868, elle est de nouveau traitée à l'hôpital pour des ulcérations de la cuisse et du pied. A cette époque, on note : Au-dessus de la symphyse se trouve une tumeur dure, bos-

selée, inégale, du volume d'une tête d'enfant, douloureuse à la pression. La malade se plaint de douleurs abdominales. Le toucher vaginal fait voir que l'utérus est très haut et tourné en arrière; on ne l'atteint que difficilement. La partie antérieure du vagin est remplie par une tumeur dure, de consistance ligneuse, faisant corps avec celle que dénote le palper abdominal. Cette tumeur semble accolée au pubis; la mobilité de l'utérus a presque disparu. Les mictions sont augmentées de fréquence : dix par vingt-quatre heures, quelquefois difficiles; la malade est obligée de prendre des attitudes spéciales pour arriver à uriner.

A sa dernière grossesse, elle a été examinée à la Maternité le 10 août 1870, et il est dit à ce moment : Les règles sont apparues pour la première fois à l'âge de quinze ans; elles ont continué à venir d'une manière assez régulière toutes les cinq semaines, mais peu abondantes et durant deux à trois jours. Après la première couche elles ont disparu à peu près complètement pendant environ trois ans. Depuis lors, elle est réglée toutes les quatre semaines. Après chaque avortement les règles ont cessé de venir pendant environ six mois. Elles sont venues pour la dernière fois en décembre 1869. C'est en fin mars que la malade a commencé à sentir les mouvements du fœtus. Les quatre premiers mois de cette grossesse ont été pénibles, accompagnés de nausées et de vomissements. Les mictions étaient fréquentes, presque toutes les heures, mais pas trop difficiles. La malade se plaint de douleurs assez fortes dans la région sacrée, douleurs se manifestant surtout le matin et à l'occasion des mouvements. Elle indique aussi l'existence de douleurs au niveau de la tumeur, douleurs perçantes, déchirantes.

L'examen extérieur montre que l'abdomen est très développé, mais inégalement, car il proémine en avant, en bas et à gauche. La matrice occupe surtout le côté gauche de l'abdomen et son fond se trouve à environ deux pouces de l'appendice xiphoïde. Du côté droit la percussion donne un son tympanique au-dessus de l'ombilic et même à deux doigts au-dessus. Plus bas et à droite, on sent une tumeur irrégulière, dure, d'une consistance cartilagineuse, à surface bosselée. Elle semble se prolonger dans l'excavation mais ne se laisse pas déplacer étant peu ou pas mobile. A gauche elle s'arrête à 4 centimètres environ au-dessus de la symphyse, remontant obliquement en haut et à droite pour s'arrêter un peu au-dessus de l'épine iliaque antéro-supérieure droite. Le point où elle est le plus développée est la ligne médiane; elle remonte là à 8 centimètres environ au-dessus du bassin.

On ne peut dire si la tumeur se trouve accolée à la matrice. Au pourtour de sa partie supérieure la percussion superficielle donne un son tympanique sourd; la percussion profonde donne de la matité. Presque pas de douleurs à la pression. En avant et à gauche dans l'excavation, on trouve une tumeur plus petite, plus molle, à base relativement large, s'étendant de la tumeur principale au bord de l'arcade pubienne.

Vu la consistance de la tumeur et sa fixité, déterminant un rétrécissement du bassin, vu l'état avancé de la grossesse, l'accouchement prématuré ne parut pas indiqué.

Selon toute présomption, la délivrance devait avoir lieu un mois plus tard et l'accouchement par les seules forces de la nature d'un fœtus normalement constitué paraissait impossible. Par suite de ce fait que l'on ne pouvait atteindre le col de l'utérus, la provocation de l'accouchement avant terme offrait des difficultés et paraissait incertaine dans ses résultats. Aussi, en l'absence du chef de service, l'interne s'abstint-il de toute intervention.

Le 7 septembre, la malade se présentait de nouveau à la Maternité : la base de l'utérus atteignait déjà l'épigastre. L'examen externe donnait les mêmes résultats que celui fait antérieurement. Le toucher pratiqué, la femme étant dans le décubitus latéral droit, avec deux doigts de la main gauche introduits dans le vagin, on pouvait avec le bord externe de l'indicateur atteindre la partie la plus saillante de la tumeur principale. Écartant le médius et l'index dans la direction du promontoire, on pouvait constater que, dans ce sens, la tumeur mesurait environ 5 centimètres. La mensuration intra-pelvienne de la tumeur avec un appareil *ad hoc* donnait à peu près les mêmes résultats. La consistance paraissait assez dure sans cependant être cartilagineuse. La petite tumeur, gauche et rétro-pubienne, sembla plus molle qu'à l'examen antérieur; dans l'infundibulum formé par la partie postérieure de la tumeur et la moitié gauche du bassin, on pouvait enfoncer le doigt assez haut, sans cependant atteindre le col. Je me résolus à admettre la malade afin de provoquer l'accouchement, espérant qu'au moment de celui-ci la tumeur se ramollirait et pourrait être refoulée en haut.

Après avoir administré, le 8, un laxatif à la malade, le 9, on appliqua des ventouses sur les seins et l'on fit trois fois par jour des injections vaginales d'eau à 36°, d'un quart d'heure de durée chacune. Une ceinture fut appliquée autour de l'abdomen tombant pour le soutenir. Plusieurs fois par jour on administra du sulfate de quinine à la dose de 30 centigrammes.

Pour évacuer l'urine, on dut incliner le manche du cathéter en arrière, ce qui sembla indiquer que la tumeur reposait sur la vessie.

Le 10 septembre, les douleurs de l'enfantement commencèrent; on suspendit les ventouses sur les seins et les douches vaginales. Introduisant le doigt de la main droite dans le vagin, pendant que la femme était couchée dans le décubitus latéral gauche, il sembla qu'on pouvait atteindre le promontoire distant de plus de 3 centimètres de la tumeur. Le détroit supérieur est si rétréci qu'à gauche quatre doigts y trouvent difficilement place. Au fond de l'entonnoir, on peut actuellement percevoir une petite tumeur molle que l'on regarde comme le col. Les battements du cœur du fœtus s'entendent en haut et un peu à gauche de l'ombilic.

Le 11 septembre, la malade très agitée la veille au soir a été calmée par du laudanum et de la morphine. Le pouls est à 84, celui du fœtus à 132.

Vers midi, le col de l'utérus est un peu descendu à gauche, la dilatation fait des progrès, les douleurs sont bonnes; à trois heures, l'orifice de l'utérus a disparu. La tumeur, pendant ce temps, remonte progressivement en haut, laissant l'excavation plus libre et se sentant plus facilement par le palper abdominal. Pendant les douleurs l'utérus s'est replacé sur la ligne médiane et aussitôt après les eaux ont commencé à paraître.

Jusqu'à ce moment, il semblait que l'opération césarienne seule fût indiquée; tout était préparé pour la pratiquer, mais en présence de l'ascension de la tumeur combinée à la descente de l'utérus je crus de nouveau être autorisé à espérer la délivrance par les voies naturelles.

La femme étant anesthésiée par l'éther et couchée sur le côté gauche au bord du lit, je pus facilement introduire la main droite dans le vagin, mais avançant plus haut dans le bassin, je constatai qu'il n'y avait que peu d'espace libre et qu'il y avait à peine trois centimètres entre le promontoire et la tumeur. Avançant la main à plat et exerçant une légère pression sur la tumeur je pus introduire la main dans la cavité utérine. On sentait la tête mais très haut, la partie inférieure de l'utérus étant comprimée par la tumeur. Après plusieurs tentatives j'arrivai à saisir un genou, puis un pied et un bras. Tous mes efforts pour faire une version interne furent infructueux; aussi la vie du fœtus me paraissant perdue je me résolus à le sacrifier. La tête se trouvait au détroit supérieur entre un bras et une cuisse. J'essayai d'abord d'appliquer une scie à chaîne au niveau de la jonction du cou et de la tête de manière à faire une section suivant le procédé de van Huelvels. Ne pouvant y parvenir à cause de la position élevée de la tête, j'ouvris le crâne avec le perforateur à vrille de Caderstrom. J'appliquai ensuite le céphalotribe. La matière cérébrale s'écoula à l'extérieur pendant l'écrasement de la tête et la traction qui le suivit, traction aidée par un lien appliqué sur le bras. Je pus ainsi engager la tête dans le bassin. La tête ayant été plus complètement écrasée, je l'amenai au dehors et pus extraire le tronc sans difficultés.

Le placenta sortit naturellement.

Après la délivrance, la femme, réveillée, était somnolente, affaiblie; le pouls était petit, mais fréquent, la respiration courte, l'expiration entrecoupée.

Malgré la sinapisation, des boules chaudes, un vin généreux, la réaction ne se fit pas.

Le 12 au matin, on ne sentait presque pas le pouls. Les pieds et les mains étaient froids. Le ventre qui était douloureux à la pression aussi bien avant que pendant l'accouchement l'était encore plus; il était ballonné. Vers midi, collapsus; mort à une heure de l'après-midi.

L'*autopsie* fut faite par le professeur Heiberg.

L'abdomen ouvert, on constate la présence d'une tumeur du volume d'une tête d'adulte. Cette tumeur remplit la partie supérieure gauche du petit bassin, elle est peu mobile et s'enfonce par son tiers inférieur dans la cavité du bassin, sa plus grande partie se développant au-dessus dans une hauteur de douze centimètres environ.

Elle est située entre le fascia transversalis et le péritoine, recouverte par ce dernier. Elle a 18 à 19 centimètres de long, 16 à 17 de large, 10 en épaisseur. Sa surface est inégale, mamelonnée; il s'en détache une tumeur du volume d'un œuf. Sa consistance est ferme, à peu près fibreuse. A la coupe, la tumeur est d'un blanc grisâtre, brillant, avec quelques points rougeâtres; elle est dans son ensemble parsemée de taches graisseuses, jaunâtres, irrégulières.

Les organes du bassin sont refoulés en dehors et à gauche. La vessie agrandie, mesurant vingt centimètres de long, est refoulée en avant par la tumeur qui fait corps avec elle et ne peut en être séparée même avec le bistouri. Le vagin s'incline en haut et en arrière. L'utérus repose à gauche et en arrière sur la partie supérieure du petit bassin. Il est relativement bien revenu sur lui-même et mesure vingt-cinq centimètres de long. Le placenta était inséré en haut et en arrière. Quelques petits fibromes, du volume d'une noix, émergent en arrière de la paroi utérine et font saillie dans le cul-de-sac de Douglas. Pas de rupture, ni de lésion de l'utérus. Le col, les ovaires, les trompes et les ligaments larges ne présentent rien de particulier. Les ligaments ronds entourent comme deux bras la tumeur avant d'atteindre la région inguinale. Le tissu cellulaire qui entoure la tumeur et l'utérus, de même que celui du reste du petit bassin, est infiltré de sang mais sans coagulum en aucun point.

L'examen microscopique de la tumeur montre qu'on se trouve en présence d'un *fibro-myôme*.

La tumeur n'a pas de rapports avec la surface de l'utérus; elle n'est pas non plus dans le ligament large qui est normal. Par contre, ses connexions avec les parois de la vessie sont si intimes que vraisemblablement elle y a pris naissance.

L'autopsie n'a permis de constater, comme autres lésions, que de l'anémie et de l'œdème des poumons. Cavité du bassin normale.

Obs. IV. — *Verkalktes Myom in der Blase* (Myôme calcifié de la vessie), par Socin, in *Jahresbericht der Chirurgischen Abtheilung des Spitals zu Basel*, 1873 (1874), p. 38.

Homme de cinquante et un ans, entré le 21 août. Le malade, qui paraît assez affaibli, souffre depuis un an de troubles de la miction qui se sont accrus jusqu'à constituer une rétention complète. Les cathétérismes répétés avaient amené un catarrhe vésical avec fièvre. Le malade fut envoyé avec le diagnostic de calcul vésical. A l'examen, on constata une tumeur immobile, de consistance ferme et une augmentation

modérée du volume de la prostate. Lavage de la vessie avec une solution phéniquée à 1/200e. Le malade meurt le dixième jour de fièvre urineuse.

Autopsie. — Les deux reins sont augmentés de volume; les bassinets et les uretères sont recouverts d'un exsudat diphtéroïde et dilatés. La vessie est dilatée, ses parois hypertrophiées; l'urine est purulente; la muqueuse présente des plaques gris-ardoisé. Un peu à gauche de l'orifice interne de l'urètre on voit une tumeur de forme ovalaire, du volume d'une grosse noix, qui fait saillie dans la cavité de la vessie et est un peu pédiculée. La base de la tumeur est très dure, calcifiée; le reste est même couvert de villosités, la prostate augmentée de volume. Le néoplasme est un myôme sarcomateux. Il est resté un point de doute sur l'origine de la tumeur que quelques-uns pourraient faire naître de la prostate.

Obs. V. — *Extirpation eines Harnblasenmyoms nach vorausgehendem tiefen und hohen Blasenschnitt, Heilung,* Carl Gussenbauer (*Arch. f. klin. Chir.*, Berlin, 1875, XVII, p. 411).

Le 3 juin 1874, un enfant âgé de douze ans, O. J., entre à la clinique du professeur Billroth, souffrant, au dire de son père, d'une pierre vésicale. Depuis dix mois environ l'enfant était malade, mais auparavant il aurait toujours joui d'une bonne santé. Les premiers symptômes furent des douleurs suivant la miction, localisées dans le gland et la région vésicale, n'atteignant jamais une intensité suffisante pour provoquer des phénomènes réflexes. Plus tard, les mictions furent impérieuses et dans le cours de ces dix mois ce symptôme atteignit une intensité telle, que cet enfant, très intelligent pour son âge, ne pouvait empêcher l'écoulement subit de l'urine. Ces symptômes augmentant d'une façon continue d'intensité et de fréquence, le père conduisit l'enfant d'abord à Lemberg où un médecin, après exploration métallique, diagnostiqua un calcul vésical et conseilla l'opération. Dans ce but, le père amena son enfant à la clinique de Billroth. Des examens minutieux et répétés furent faits le 1er et le 4 juin avec la sonde et l'explorateur métallique.

Les seuls résultats qu'ils donnèrent furent que l'urètre avait partout un calibre normal et que la surface de la vessie était inégale, bosselée et par endroits un peu rugueuse. On ne put percevoir de choc de calcul, le diagnostic resta en suspens malgré les affirmations du père qui disait que, d'après l'examen pratiqué à Lemberg, il y avait certainement une pierre et probablement deux.

L'enfant étant constipé depuis plusieurs jours et ayant par conséquent un certain ballonnement du ventre, on lui donna d'abord de l'huile de ricin, un lavement et de l'eau de soude avec de l'acide phosphorique comme boisson.

Le 7 juin, l'intestin étant complètement vidé, on put pratiquer un nouvel examen. Sur ces entrefaites, l'observation du malade avait

montré qu'il était obligé d'uriner très fréquemment, toutes les quinze à trente minutes, et qu'il rendait très peu d'urine à la fois. Au moment de la miction, très fréquemment il éprouvait une douleur violente tantôt dans la vessie, tantôt au niveau du gland. L'urine avait une réaction faiblement acide, était légèrement trouble, et contenait d'après l'examen microscopique une quantité modérée de globules purulents et de l'épithélium vésical. A part cela, pas d'éléments figurés.

Au deuxième examen, on remarqua tout d'abord au niveau de la vessie et à gauche de la ligne médiane une tumeur perceptible à travers la paroi abdominale présentant en apparence le volume du poing, de consistance ferme, un peu sensible à la pression. Cette tumeur était assez librement mobile et paraissait avoir la vessie comme point de départ. Il est certain qu'au premier examen la tumeur n'était pas perceptible à ce niveau. Par le toucher rectal on pouvait sentir avec l'index la même tumeur, mais il était impossible d'avoir des renseignements certains sur sa configuration. Elle n'était pas aussi dure qu'une pierre et sa consistance aurait fait penser surtout à un fibrome. On négligea le cathétérisme pour ne pas irriter la vessie enflammée et on le remit à l'examen suivant.

Le 8 juin, la tumeur était bien moins nettement perceptible à travers la paroi abdominale, elle semblait s'être enfoncée en arrière et en bas dans le petit bassin.

Le 9 juin, on pratiqua un nouvel examen, l'urine étant de nouveau devenue tout à fait limpide. On sent la même tumeur par le palper abdominal bien qu'avec moins de netteté que la première fois. La sonde vésicale glisse sur une surface inégale et mamelonnée. A un examen plus minutieux des mouvements que la sonde exécute à l'intérieur de la vessie, on constate tout d'abord que son bec, immédiatement après être entré dans la vessie, se dévie en avant et, lorsqu'on essaie de le déplacer de droite à gauche, on sent qu'il passe chaque fois sur la surface d'une tumeur occupant la paroi vésicale postérieure, tumeur mamelonnée et par endroits rugueuse. Des deux côtés de cette tumeur la sonde s'enfonce jusqu'au bas-fond vésical. L'examen, combiné avec la sonde et le toucher rectal, permet de constater nettement qu'une tumeur qui occupait la paroi postérieure de la vessie entravait les mouvements du bec de la sonde par la saillie qu'elle faisait dans la cavité vésicale. On réussit également en introduisant deux doigts dans le rectum et en abaissant en même temps avec une main hypogastrique la tumeur vers le petit bassin, à déprimer la paroi antérieure du rectum au-dessus de l'extrémité supérieure de la tumeur. Ceci permit de constater que la tumeur n'était pas située dans la cavité de Douglas mais avait la partie postéro-supérieure de la vessie pour origine. Quand on refoulait la tumeur avec une main hypogastrique au devant des doigts placés dans le rectum, ce qui permettait de sentir une grande partie de sa surface, sa consistance répondait encore à celle d'un fibro-sarcome. Le volume de la tumeur pouvait de cette façon être

précisé d'une manière assez exacte et répondait à celui d'un petit poing d'homme. Seul le mode d'insertion de la tumeur sur la paroi vésicale ne pouvait être déterminé avec certitude quoique son siège à la paroi postérieure et son extension vers le sommet de la vessie fussent certains. Après le cathétérisme avec l'explorateur métallique il y avait presque chaque fois une petite quantité de sang sortant avec l'urine. On ne trouva jamais dans l'urine de parcelles de la tumeur qui eussent pu donner les meilleurs renseignements sur sa nature.

Le dernier examen fut suivi d'une réaction assez forte. L'urine resta teintée de sang pendant deux jours; elle présentait un trouble floconneux très marqué et avait une réaction faiblement alcaline. En même temps le malade avait une forte fièvre : pendant trois jours 40° centigrades, et il présentait un aspect très sérieux.

Grâce à un repos rigoureux, une alimentation légère et du lait d'amandes, la cystite s'améliora en quelques jours à tel point que l'enfant n'avait plus de fièvre et rendait de nouveau une urine limpide, très pâle.

Les mictions impérieuses et la douleur à la miction avaient diminué de fréquence et d'intensité; le malade s'était rétabli suffisamment pour que l'on pût songer à une intervention opératoire, le professeur Billroth se basant sur un examen minutieux de tous les symptômes ayant établi le diagnostic de tumeur de la vessie.

Les symptômes subjectifs de douleur dans le gland et la vessie, surtout après la miction, pouvaient aussi bien suggérer l'idée d'un calcul vésical, bien que les réflexes si caractéristiques et les mouvements volontaires, que les calculeux font dans la grande majorité des cas pour soulager leurs douleurs et faciliter l'écoulement de l'urine, fussent absents dans ce cas.

La cystite modérée qui existait ne présentait rien qui pût faire pencher le diagnostic dans un sens ou dans l'autre puisqu'il n'y avait dans l'urine ni parcelle de tumeur, ni sels urinaires. Par contre, les signes objectifs tels qu'ils avaient été trouvés à plusieurs reprises d'une façon constante par l'exploration avec la sonde et le doigt et d'une façon si nette ne pouvaient supposer comme cause qu'une tumeur vésicale. Seul le fait qu'un médecin avait diagnostiqué un calcul après le cathétérisme obligeait à penser à la possibilité d'un calcul enchatonné dans un diverticule à parois épaissies et qui par conséquent ne pouvait être senti avec la sonde, tandis que d'autre part la tumeur à consistance approchant de celle d'un fibrome pouvait être aussi simulée.

Le volume de la tumeur, qui aurait supposé un calcul d'un volume extraordinaire pour l'âge du malade, tel que peut-être on n'en a jamais observé de semblable, même si on avait attribué la plus grande partie du volume à l'épaississement de la cellule qui le contenait, rendait la supposition d'un calcul vésical dans un diverticule à parois épaissies tellement invraisemblable que le professeur Billroth rejeta cette idée

malgré le diagnostic qui avait été porté par le médecin. Pour ce qui est de la nature de la tumeur, sa consistance et son analogie avec les faits antérieurement observés, permettaient de supposer qu'il s'agissait ici d'un fibrome. L'accroissement rapide de la tumeur dans un espace de 10 mois parlait plutôt en faveur d'un sarcome ou d'un fibro-sarcome. L'idée d'un carcinome fut exclue en se fondant sur l'âge du malade. L'accroissement rapide de la tumeur par contre réclamait impérieusement une intervention opératoire, car il était à supposer que la tumeur amènerait la mort du malade dans un délai relativement court, après des troubles nombreux et sérieux qui avaient d'ailleurs atteint un degré élevé.

L'une des deux méthodes opératoires possibles, la destruction partielle et répétée de la tumeur avec un lithotriteur, telle qu'elle avait été pratiquée avec succès dans quelques cas de petite tumeur de la vessie, ne pouvait guère être défendue pour une tumeur aussi volumineuse. D'ailleurs la réaction locale et générale, qui avait suivi une exploration modérée par la sonde, était déjà une raison évidente contre une pareille méthode. Le professeur Billroth décida d'emblée de recourir à la vieille méthode, c'est-à-dire l'extirpation de la tumeur par la taille hypogastrique. Le plan opératoire était le suivant :

On devait tout d'abord faire la taille latérale pour vérifier par le toucher intra-vésical le diagnostic du siège du point d'implantation et le volume du pédicule supposé; de plus, et surtout pour cette raison, on voulait faire la taille latérale pour permettre un écoulement continu de l'urine par un drain, ainsi que nous le dirons plus loin. Ensuite on devait faire la taille hypogastrique pour extraire la tumeur par la paroi vésicale antérieure en se servant de l'écraseur si c'était possible.

Le 15 juin, on exécute l'opération de la façon indiquée : après anesthésie on fit la taille latérale en n'incisant la prostate et la portion prostatique de l'urètre que sur une petite étendue. Le toucher montra de suite qu'il existait une tumeur à surface mamelonnée siégeant à la paroi postérieure de la vessie et s'étendant vers son sommet. Il était impossible à cause du volume de la tumeur de la circonscrire avec le doigt introduit par le périnée.

On exécuta alors la taille sus-pubienne rendue un peu plus difficile par ce fait que la vessie s'était contractée après écoulement de l'urine. Néanmoins elle fut rapidement exécutée sans lésion du péritoine. Pour obtenir un espace suffisant pour l'extraction de la tumeur, on sectionna transversalement les deux muscles droits de l'abdomen au niveau de leur insertion et on agrandit de même transversalement l'incision vésicale. — Le professeur Billroth put rapidement se convaincre par l'exploration combinée de l'index périnéal et hypogastrique qu'il était impossible d'étreindre la tumeur avec la chaîne de l'écraseur ou un serre-nœud; d'autre part que ces instruments ne pouvaient être judicieusement employés parce que la tumeur pouvait adhérer au péri-

toine à travers la paroi vésicale, ce qui aurait donné une plaie péritonéale contuse, mâchée, circonstance défavorable à une réunion par première intention. Le professeur Billroth se décida par conséquent à déchirer la tumeur avec ses doigts près de sa base et à disséquer le reste d'avec la paroi vésicale après ligature préalable en masse pour arrêter l'hémorragie. L'extraction du morceau de la tumeur arrachée ne fut pas très facile malgré l'étendue relative de la plaie vésicale, ce que les dimensions que nous donnerons plus bas permettront de comprendre.

On pratiqua l'excision du pédicule de la tumeur en attirant la paroi postérieure de la vessie en avant. On reconnut alors que la tumeur avait son origine dans la musculeuse et que la fibreuse et par conséquent le péritoine n'étaient pas intéressés.

On lia 2 artères sur la surface d'insertion de la tumeur et on conduisit les fils à ligature dans la plaie vésicale. On ne songea pas à réunir la plaie vésicale parce qu'une réunion par première intention n'était pas probable après les tractions assez considérables que l'extraction de cette grosse tumeur avait nécessitées. Par contre on plaça un drain passant par la vessie et sortant au niveau du périnée dans l'intention de provoquer un écoulement continu de l'urine à travers le drain et d'éviter ainsi l'inondation de la plaie hypogastrique par l'urine, ce qui est la cause principale de la péricystite si fréquente après la taille hypogastrique.

Cette supposition se montra exacte, mais seulement lorsqu'on eut tiré les yeux du drain assez haut pour qu'ils parussent au-dessus de la symphyse. La pression des intestins amenant les parois vésicales au contact l'urine s'accumulait au-dessus de la vessie, dans le point où elle trouvait le moins de résistance. Si les trous du drain se trouvaient juste à ce niveau, l'urine s'écoulait de suite par le drain périnéal et cela d'une façon si exacte qu'il était possible de la recueillir dans un vase et de maintenir le lit sec. Mais si le drain s'était déplacé par suite des mouvements du malade, l'urine ne s'écoulait plus par le drain mais s'accumulait, comme c'est toujours le cas dans la taille hypogastrique sans suture vésicale, en un petit lac dont le niveau supérieur était celui de la peau, l'urine, s'écoulant alors sur la paroi abdominale, mouillait le lit du malade. Je mentionne ces circonstances en apparence insignifiantes parce que j'ai acquis la conviction, en suivant cette observation, que le fonctionnement du drain a eu une importance toute spéciale dans ce cas pour amener l'issue heureuse.

Les suites de cette opération, en apparence très sérieuse, accompagnée d'un hémorragie assez considérable, furent très heureuses.

La triple plaie provoqua à peine une réaction locale telle qu'elle manque rarement dans une taille latérale très réussie. La plaie vésicale sus-pubienne et la désinsertion étendue de la paroi musculaire aux deux côtés de la symphyse pubienne ne provoquèrent ni péricystite, ni phlegmon sous-cutané ou intermusculaire. On n'observa pas non plus

les moindres symptômes d'une péritonite qui aurait pu être provoquée par la plaie faite à la vessie au niveau du point d'implantation de la tumeur. La plaie périnéale également fut toujours propre et son voisinage ne présenta jamais de gonflement.

La réaction générale fut en rapport avec les phénomènes locaux. Pendant les deux premiers jours, le malade eut une fièvre très légère : 37°,8, 38°,8 le soir. Ce n'est que le troisième jour, au moment où la suppuration parut, que la température monta à 39°,6, mais elle tomba le quatrième jour à 38°,2. A partir du sixième jour, le malade n'eut plus de fièvre.

Cinq jours après l'opération, alors que la plaie bourgeonnait partout et qu'il n'y avait plus à craindre une infiltration d'urine, on enleva le drain. Les plaies, qui suppurèrent très modérément, avaient diminué si rapidement d'étendue le 27 juin, c'est-à-dire douze jours après l'opération, que l'urine pouvait de nouveau être en partie évacuée par l'urètre.

Les ligatures s'étaient détachées spontanément le septième jour. Le traitement des plaies consista en leur nettoyage biquotidien avec des irrigations et l'injection d'une solution très faible d'acide chlorhydrique.

A partir du 5 juillet l'urine coula uniquement par l'urètre et la plaie était complètement cicatrisée le 12 juillet sous des pansements à l'onguent.

Le 18 juillet 1874, le malade quitta l'hôpital complètement guéri, portant une pelote pour prévenir la production d'une hernie.

La tumeur était un myôme; elle mesurait 8 centimètres de long, 4 de large, elle avait une circonférence de 18 centimètres suivant son axe longitudinal et, au niveau de sa plus grande largeur, de 13 centimètres. Elle était fixée dans la musculeuse vésicale par une base de 7 centimètres de circonférence. La surface de la tumeur était mamelonnée mais partout lisse; en aucun point elle n'était ulcérée; mais partout elle était enveloppée d'un tissu uni. Macroscopiquement on ne pouvait reconnaître un revêtement constitué par la muqueuse. La consistance de la tumeur, son aspect extérieur et celui de sa surface de section devaient la faire considérer comme un fibrome mou. Les faisceaux de fibres bien marqués qui se croisaient dans toutes les directions possibles circonscrivaient dans certains endroits un plus ou moins grand nombre de nodules arrondis qui avaient une structure analogue aux mamelons situés à la superficie. Même à l'état frais, la tumeur se laissait si facilement cliver suivant la direction des fibres que cette propriété devait nécessairement frapper de suite. Ce clivage si parfait rendait en lui-même, malgré l'apparence et la consistance de la tumeur, très improbable sa structure en fibrome ordinaire. La possibilité de clivage était si marquée qu'on n'en trouve guère une semblable que dans les sarcomes fuso-cellulaires.

L'examen microscopique expliqua immédiatement cette particularité en montrant dans toutes les parties de la tumeur des cellules en fuseau, mais pas celles que l'on trouve dans les sarcomes qui leur doivent leur nom, mais bien des cellules en fuseau qu'on ne peut distinguer morphologiquement des fibres musculaires de la vie organique. Il suffit d'un examen superficiel pour reconnaître que la tumeur était un *myôme*.

Un examen détaillé montra que la tumeur présentait dans toutes ses parties une richesse très grande en fibres musculaires lisses et que dans certaines parties même elle était composée presque exclusivement de fibres musculaires. Ces fibres lisses, qui se laissaient dissocier assez facilement à l'état frais, mieux encore après la macération, présentaient un volume variable. Elles atteignaient pour la plupart les plus grandes dimensions des fibres musculaires lisses du corps humain. Les noyaux n'étaient pas visibles sur les cellules fraîches, mais après traitement par les réactifs ils apparaissaient avec la forme caractéristique en bâtonnets.

La substance contractile présentait partout un aspect homogène; un examen plus minutieux de la tumeur montrait que celle-ci n'était pas composée uniquement de fibres musculaires lisses et de tissu interstitiel contenant les vaisseaux, mais qu'on y trouvait encore en certains endroits une structure semblable à celle qui appartient au sarcome et au carcinome.

Outre les fibres musculaires lisses, on y trouvait également une grande quantité de cellules de formes et de dimensions extrêmement variées. Ces cellules étaient tantôt disséminées irrégulièrement entre les fibres musculaires, en nombre plus ou moins grand; tantôt au contraire elles infiltraient le tissu en groupes plus ou moins considérables, de forme variable, déterminant ainsi une structure alvéolaire de cette partie de la tumeur. Cet aspect alvéolaire était d'autant plus prononcé que les cellules étaient plus serrées les unes contre les autres ou bien que leurs formes et leurs dimensions s'approchaient davantage de celles des cellules épithéliales. L'examen montra que cette tumeur était très favorable pour fixer l'attention sur quelques points d'une importance générale concernant la structure et le développement des myômes. Tout d'abord on devait rechercher l'origine des fibres musculaires elles-mêmes. L'examen du pédicule de la tumeur que l'on entreprit dans ce but donna tout d'abord le résultat suivant : à savoir que la tumeur se continuait sans interruption dans la musculeuse vésicale et que de nombreux faisceaux musculaires de cette tunique pénétraient dans la tumeur : cela suffisait presque pour rendre très vraisemblable l'hypothèse que les fibres lisses de la tumeur avaient leur origine dans la musculeuse de la vessie même. Cette origine fut démontrée d'une façon absolue par ce fait que les fibres musculaires qui pénétraient de la paroi vésicale dans la base de la tumeur présentaient toutes les modifications qui appartiennent à la multiplication des fibres muscu-

laires par scissiparité. Sur des coupes longitudinales et transversales des fibres musculaires et sur des cellules musculaires isolées on pouvait démontrer d'une façon concordante la multiplication par division cellulaire. Les premières modifications que l'on observait sur les fibres musculaires en voie de multiplication n'étaient pas toujours l'augmentation de volume et l'accroissement des noyaux, mais très souvent elles se produisaient de la façon suivante : La fibre présentait une ou plusieurs saillies situées pour la plupart vers son milieu; elles se divisaient alors en autant de parties qu'il y avait de saillies. La division en masse des fibres musculaires donnait un grand nombre de cellules pour la plupart de forme arrondie. Au début celles-ci étaient encore rangées en trainées allongées situées entre la fibre musculaire qui ne s'était pas modifiée ou qui était déjà en voie de prolifération, ce qui donnait au point de la tumeur où on observait ce phénomène un aspect spécial.

Par places on voit des cellules embryonnaires qui semblent naître des fibres musculaires des parois des petits vaisseaux et même des éléments du tissu conjonctif. Très souvent les cellules qui naissent des parois vasculaires sont très serrées, sans substance inter-cellulaire, aplaties ou polygonales non plus rondes, présentant un noyau brillant et volumineux représentant alors assez bien un boyau épithélial de carcinome. Ces coupes ressemblaient d'autant plus à celles d'un carcinome qu'il y avait moins de fibres musculaires lisses. Les cellules qui composent ce boyau n'ont pas encore des caractères bien nets de cellules épithéliales, mais leur forme, la constitution de leur noyau et de leur protoplasma témoignent que ce sont des cellules épithéliales en voie de développement. L'examen montra aussi que ces cellules ne s'arrêtaient pas à ce stade de développement mais devenaient des cellules plates à gros noyau, d'une façon générale polymorphes, très souvent polygonales, qui ne présentaient aucune différence de forme ou d'aspect avec de vraies cellules épithéliales. On trouvait même d'une façon assez fréquente des boyaux cellulaires entiers dans lesquels toutes les cellules ou au moins une partie de celles-ci présentaient l'aspect de cellules épithéliales. Dans ces cas elles étaient tellement pressées les unes contre les autres qu'il n'y avait pas de substance intercellulaire au sens usuel du mot, mais tout au plus un élément séparant les cellules les unes des autres. Je dois encore mentionner pour ce qui a trait au développement des boyaux épithéliaux qu'il n'était pas rare non plus de voir les cellules nées des fibres musculaires se ranger les unes à côté des autres sans substance intercellulaire. Dans les stades ultérieurs de leur développement on pouvait encore constater qu'elles devenaient des cellules polygonales, mais on ne savait exactement si elles donnaient ou non naissance à des cellules épithéliales.

La tumeur n'était plus recouverte par une muqueuse, mais seulement par une mince couche de tissu conjonctif fibreux recouverte d'épithélium pavimenteux stratifié mais pas toujours intact.

En somme cette tumeur composée en majeure partie de fibres musculaires lisses devait être considérée comme un myôme; cependant, eu égard au développement de cellules nées du tissu conjonctif et des vaisseaux sanguins, on devait la considérer comme un myo-sarcome, et, de plus, on pouvait la regarder comme un myo-carcinome. Elle était par conséquent un beau type de tumeur mixte.

Obs. VI. — *Extirpation eines stark Citronen grossen, polyposen Myomes an der Harnblase*, par Richard Volkmann (*Arch. f. klin. Chir.*, Berlin, 1876, t. XIX, p. 682).

C. K., cinquante-quatre ans, professeur, d'une forte constitution, d'une bonne santé générale, souffre depuis Pâques 1874 de troubles urinaires augmentant d'intensité. Au début il se plaignait seulement d'une brûlure intense au niveau du gland quand il urinait et de besoins fréquents et souvent infructueux de vider sa vessie. Bientôt il s'y ajouta des accès violents de strangurie et d'ischiurie, accès qui ne duraient pour la plupart que quelques heures ou une demi-journée. Ils étaient suivis d'intervalles de longueur variable, relativement ou absolument normaux, dans lesquels le malade n'était guère gêné par autre chose que le besoin fréquent d'uriner. Au début l'urine était parfaitement limpide, sans sédiment ni pus. Vers le commencement de l'été, jusque dans ces derniers jours, du sang parut dans l'urine pendant et à la suite des accès que nous venons de mentionner. Tantôt il était fluide, parfaitement mêlé à l'urine qui présentait parfois presque l'aspect de sang pur, tantôt coagulé en caillots volumineux qui franchissaient difficilement l'urètre.

La nutrition du malade commença à souffrir de ces hématuries. Au début du mois d'août une aggravation notable de l'état du malade se fit remarquer. Après une période dans laquelle le malade ne pouvait rendre que des quantités extrêmement petites d'urine et cela au prix de grandes peines, où il y avait également une sensation de pesanteur très pénible au niveau du périnée, le malade rendit un jour avec de grands efforts un nombre considérable de lambeaux de chair fibreuse en partie très volumineux. Leur expulsion fut suivie de celle d'une quantité énorme d'urine sanglante. A la suite de ceci il y eut une diminution notable des symptômes, mais l'urine demeura depuis lors continuellement légèrement sanglante. Elle était néanmoins peu colorée; de telle sorte que, à part les cas où une hématurie plus forte se produisait, ce qui avait lieu de temps en temps, elle présentait l'aspect de lavure de viande. La sensation de pesanteur périnéale et hypogastrique augmenta plutôt qu'elle ne diminua.

Depuis le début de novembre, le malade est plus mal que jamais; les troubles urinaires sont extraordinairement violents et l'urine contient souvent beaucoup de sang, parfois même du sang pur.

La miction cause souvent les plus grandes difficultés. Souvent le malade n'en peut rendre que quelques gouttes au prix des plus grandes

peines, mais d'autres fois elles coulent d'une façon inespérée quand le malade se couche sur le côté gauche.

A plusieurs reprises, des masses charnues fibreuses se détachent de nouveau, tantôt en petites particules, tantôt en morceaux volumineux. Le plus grand morceau que le malade a conservé dans de l'alcool était aussi long que le petit doigt et présentait presque le volume du pouce. Il ressemblait à peu près à du tissu tendineux fortement gonflé par la macération et avait une couleur blanc jaune. On est étonné qu'il ait pu traverser la portion antérieure de l'urètre et surtout le méat.

Le 26 novembre 1874, le malade entre à l'hôpital; il dit qu'il a beaucoup maigri dans les derniers temps; il présente néanmoins l'aspect d'un homme dont la nutrition n'est pas trop en souffrance, mais il paraît très anémique et un peu bouffi. Le cathétérisme donne 200 grammes d'urine légèrement sanglante peu colorée qui ne contient ni mucus, ni globules purulents. On ne trouve rien d'anormal dans la vessie par l'examen avec le cathétérisme, mais en retirant la sonde on ramène avec elle un morceau assez gros de tissu fibreux qui a été pris dans son œil. L'exploration du rectum, la vessie étant peu distendue, ne permet de reconnaître ni sur le col, ni sur la prostate, ni sur le bas-fond rien d'anormal; la prostate notamment n'est pas augmentée de volume. Par contre, on trouve de suite au palper bimanuel une tumeur dure, ballottante dans la partie supérieure de la vessie.

Cette tumeur semble présenter une forme générale arrondie, lisse, une consistance ferme et élastique, une mobilité extraordinaire. Elle échappe souvent au doigt qui l'explore. Il faut donc évidemment qu'elle soit pédiculée. Le point d'implantation du pédicule paraît être très haut sur la paroi vésicale antérieure. Au premier abord elle semble avoir le volume d'une pomme d'api.

A un deuxième examen cette estimation paraît trop faible et l'on voit que la tumeur a le volume d'un œuf. Eu égard à la consistance et à la surface lisse de la tumeur on porte le diagnostic de myôme.

L'examen histologique des morceaux expulsés confirme le diagnostic : larges bandes de fibres musculaires lisses, relativement volumineuses, à noyau en bâtonnet caractéristique, unis en faisceaux épais par un tissu conjonctif relativement rare. En plusieurs endroits, cellules musculaires en dégénérescence graisseuse assez avancée pour empêcher de reconnaître les contours des cellules isolées ou même pour amener une destruction complète. Çà et là, on trouve à la surface des restes de la couche profonde de l'épithélium vésical. Cependant le diagnostic d'un polype fibreux si gros et implanté près du sommet de la vessie n'allait pas sans quelque hésitation.

Le malade fut tenu en observation pendant les jours suivants; la vessie fut lavée avec une solution très faible d'acide chlorhydrique. Des parcelles de la tumeur continuaient à se détacher. L'urine demeure au début rose pâle. Mais, dans la nuit du 29 au 30 novembre, une hémor-

ragie vésicale se montra spontanément. L'urine était en partie rendue sous forme de caillots au prix de grands efforts. Le matin je retirai encore avec la sonde environ un verre de sang liquide presque pur; dans ces circonstances il ne paraissait pas légitime de reculer l'opération.

Le 30 novembre 1874, incision sur le raphé périnéal, le bulbe urétral mis à nu est attiré en avant au moyen d'un écarteur à râteau. On ouvre la partie membraneuse de l'urètre jusqu'au voisinage de la capsule prostatique par une incision de 3/4 de pouce au moins. Le doigt s'enfonce sans aucun effort à travers la traversée prostatique jusque dans la vessie. Celle-ci étant refoulée en bas par la pression hypogastrique, le doigt atteint la tumeur. Il peut en explorer au moins les 3/4 inférieurs; la tumeur est exceptionnellement mobile et présente une incisure profonde sur sa partie qui est tournée en arrière et en bas. Cette incisure permet de constater qu'on peut la faire tourner autour de l'axe longitudinal du corps. Il est facile de tourner cette incisure en avant contre la symphyse pubienne. La consistance est celle d'un polype fibreux mou de l'utérus. Le volume est encore plus considérable qu'on ne l'aurait estimé. Le pédicule, qu'on ne peut atteindre, s'insère certainement au voisinage du sommet de la vessie. Il n'y a donc que la taille hypogastrique de possible. L'ouverture de la vessie sur 1 pouce 1/4 à 1 1/2 est faite facilement sur le doigt introduit par le périnée. On ne voit pas le péritoine. Après avoir écarté et fixé les bords de la plaie vésicale par deux écarteurs à résection de Langenbeck, la tumeur se présente avec une couleur violet foncé. On voit à sa surface un certain nombre de veines distendues et saillantes; le point d'implantation est facile à trouver, il est au sommet de la vessie, un peu à gauche. Le pédicule est très court, 1/2 pouce de long, mou et à peine du volume d'un petit doigt. En le grattant avec l'ongle de l'index on le divise facilement. En s'aidant du doigt rectal, il devient facile d'amener la tumeur dans la plaie vésicale et de la saisir avec une pince de Museux. Il ne paraît pas prudent d'agrandir l'incision vésicale pour la mettre en rapport avec le volume de la tumeur, on préfère la dilater peu à peu en tirant à travers elle cette tumeur molle et arrondie. Des tractions augmentant peu à peu de force font paraître une assez grande partie de la tumeur et la font sortir.

Le reste du pédicule adhérant à la vessie est creux dans son intérieur. On arrête par la compression l'hémorragie légère qui se fait au niveau de ce pédicule.

La plaie abdomino-vésicale, lavée à l'acide phénique, est couverte d'un large pansement phéniqué. On introduit par la plaie périnéale un drain du volume du petit doigt, fenêtré dans toute la hauteur de la vessie. Le malade demande à manger. Le soir, 38°,6.

1er décembre 74. — A un peu dormi. Ventre pas douloureux, 38°,7 le matin. Urine limpide, un peu teintée de sang, s'écoule bien par le drain. Aucune goutte d'urine n'a passé par l'hypogastre. 39° le soir.

2 décembre. — Nuit d'insomnie, 38°,5. La plaie abdominale n'a pas changé d'aspect, mais elle s'est désunie en un point : elle laisse couler un peu d'urine limpide. Vers midi, symptôme de forte réaction péritonéale. Tendance à des mouvements de déglutition sans motif; extrémités froides.

Vers le soir le malade a chaud, 37°,5 ; il va mieux.

3 décembre. — Collapsus. Pouls petit, fréquent; le ventre commence à se ballonner. Mort à une heure de l'après-midi.

Autopsie. — Le ventre est ballonné; le cœur et le diaphragme sont refoulés en haut. Poumons fixés par des adhérences anciennes et fortement œdématiés. Lobe inférieur du poumon droit infiltré. Cœur volumineux et mou. Myocarde friable. Caillots cruoriques dans les deux cœurs. Valvules normales. Dégénérescence graisseuse modérée de l'origine de l'aorte. Foie gros, un peu pâle, de consistance normale. La topographie lobulaire est détruite. A la base du foie, on trouve une dilatation vasculaire du volume d'une noisette. La rate est un peu grosse, mais de consistance normale. Reins et uretères normaux des deux côtés. Dans le petit bassin on trouve environ 30 grammes d'un liquide jaune pâle, un peu filant, sans odeur.

Le revêtement péritonéal de la vessie n'est ni blessé, ni déplacé, ni détaché, mais aussi bien lui que les portions de l'intestin qui le touchent, et la partie inférieure du péritoine pariétal antérieur, présentent d'une façon modérée les phénomènes d'une inflammation récente, et sont recouverts d'une couche mince d'un exsudat fibrineux collant. Tous ces phénomènes sont un peu plus marqués à droite.

Entre le péritoine et la paroi musculaire de l'abdomen on trouve une suppuration diffuse, anfractueuse, qui s'étend jusqu'aux couches profondes de la plaie abdominale. Les couches superficielles de la paroi ne sont pas altérées même au voisinage de la plaie. La musculeuse de la vessie est modérément hypertrophiée et présente un peu l'aspect de la vessie à colonnes. La muqueuse est légèrement plissée, mais à part cela est peu modifiée et ne présente aucune lésion, ni modification de couleur. Cependant on trouve un certain nombre de suffusions sanguines récentes.

Au sommet de la vessie, un peu à gauche et en avant, on voit les restes du pédicule long de quatre lignes, qui entourent comme un petit mur la surface d'insertion de la tumeur, surface qui présente l'étendue de l'ongle du petit doigt.

A ce niveau la musculeuse de la vessie est à nu, on ne remarque aucune modification du revêtement péritonéal à ce niveau. A trois travers de doigt au-dessous du point d'implantation du pédicule, sur la paroi postérieure de la vessie et à peu près au milieu, on trouve une tumeur présentant le volume d'une demi-cerise, à large base d'implantation, d'une couleur violet foncé. Au premier abord on crut à un myôme, mais elle était beaucoup plus molle et l'on vit que c'était un

soulèvement de la muqueuse par du sang. En ce point également pas de modifications de péritoine.

A un pouce plus bas et en arrière, on trouve une deuxième bosse sanguine plus petite et plus plate.

Probablement ces lésions avaient été produites par la pression des doigts pendant l'examen bimanuel.

Au niveau des deux plaies de la vessie, on trouve à peine quelques altérations inflammatoires. La plaie périnéale mesure un pouce de long et n'atteint pas les limites de la loge prostatique.

L'incision de la taille hypogastrique commence à un bon pouce au-dessus de la prostate, mesure un pouce et demi de long, présente peut-être une légère déchirure à son extrémité supérieure.

Examen anatomique de la tumeur. — Elle est divisée en deux portions par une incisure : une sorte de pédicule étroit et profond réunit ces deux portions. Le revêtement muqueux de la tumeur, qui partout est rouge foncé, velouté, est, au niveau de cette portion rétrécie, ferme et pauvre en vaisseaux. Par endroits il est absolument cicatriciel et d'un blanc nacré. En plusieurs endroits cette muqueuse ne peut être démontrée par la dissection et on ne trouve qu'une couche conjonctive qui se continue insensiblement dans la profondeur avec la structure purement musculaire du parenchyme de cette tumeur. La plus petite portion de la tumeur, dont la consistance est plus dure, la surface mamelonnée, bosselée, a été certainement très gênée dans sa nutrition par l'incisure que nous venons de décrire.

Sur une partie de la tumeur, de l'étendue d'un gulden, il y a déjà de la gangrène et on voit une partie sphacelée, ichoreuse, qui flotte, qui est de couleur verdâtre et qui s'enfonce profondément dans la tumeur. Il est évident que c'est de cet endroit et peut-être aussi des points déjà cicatriciels au niveau du grand sillon constricteur, que se sont détachées les parcelles de tumeur rendues par la miction.

La portion la plus volumineuse de la tumeur a une consistance molle et élastique. Cette surface est faiblement mamelonnée.

Sur la muqueuse on trouve partout les trois couches bien connues. Au-dessous d'elles on trouve une couche lâche, surtout composée de tissu conjonctif à laquelle petit à petit viennent s'ajouter des fibres musculaires en gros faisceaux. Elle appartient à la tumeur elle-même et contient des vaisseaux très volumineux et très nombreux.

La tumeur même présente à la coupe une couleur d'un jaune rosé pâle : elle est succulente, a une consistance molle, mais présente pourtant, même sur des coupes minces, une résistance inattendue. Un examen plus attentif montre immédiatement l'aspect damassé particulier de faisceaux de fibres entrelacés comme dans les myômes utérins. L'examen histologique montre qu'il s'agissait d'un *myôme pur*.

L'isolement des fibres musculaires est facile; elles sont grandes, à contour net, à noyau en bâtonnet. Ce n'est qu'au voisinage de la portion gangrenée qu'on les trouve chargées de graisse ou même tombant

déjà en déliquium. Le tissu conjonctif qui porte les vaisseaux et unit les fibres musculaires est très peu développé. Ce n'est que par endroits qu'il constitue des couches d'une plus grande importance. Il montra en ces points des éléments cellulaires plus nombreux et plus développés.

Obs. VII. — William T. Belfield (*Wien. medizin. Woch.*, 1881, n° 12, p. 325).

Femme de cinquante ans, morte de pleuro-pneumonie double.

A la surface externe de la vessie rétractée, sur la moitié gauche de son bas-fond, se trouvait une tumeur de la grosseur d'une noix, dure, fibreuse, nettement limitée, saillante dans le tissu cellulaire lâche périnéal. Elle avait une forme ovoïde, son grand axe était vertical, sa surface lisse. Elle avait 2 centimètres de long, 2 de large et 1 d'épaisseur. Sa séparation du tissu adipeux environnant décela quatre minces prolongements qu'on pouvait suivre de la face inférieure de la tumeur jusque dans la musculeuse vésicale, et qui étaient constitués en partie par des fibres musculaires lisses, en partie par des vaisseaux. Ils conduisaient à une fissure située dans la couche externe de la musculeuse vésicale, de forme elliptique, et de là, à travers celle-ci, aux couches internes de la musculeuse vésicale. Il était clair que la tumeur s'était formée dans les couches externes de la musculeuse vésicale, qu'elle s'était éloignée de la vessie pendant son développement ultérieur et qu'elle avait entraîné avec elle les vaisseaux qui lui étaient nécessaires. Cette tumeur n'était reliée à aucun autre organe; elle n'avait, en particulier, aucune relation avec l'utérus qui contenait, sur sa face antérieure, un myôme sous-péritonéal du volume d'une fève.

L'examen microscopique de la tumeur montra qu'il s'agissait d'un *myôme pur*. Elle était constituée par de longues cellules fusiformes avec des noyaux nettement limités, en forme de bâtonnets, par du tissu fibreux rare et un petit nombre de vaisseaux. L'uniformité de la grosseur et de la nature des cellules et des noyaux, l'arrangement régulier des cellules fusiformes s'entrecroisant en différents sens, étaient caractéristiques du tissu musculaire lisse. On voyait très nettement les fibres musculaires sur les préparations colorées au carmin, passées pendant quelques minutes dans l'acide acétique dilué et montées dans la glycérine. La musculeuse vésicale était d'ailleurs normale dans son ensemble, la muqueuse était pâle et lisse.

Obs. VIII. — W. T. Belfield (*ibidem*).

Homme de soixante-quatorze ans, mort de pneumonie. Il existait une hypertrophie considérable du lobe moyen de la prostate, d'ailleurs légèrement augmentée dans ses autres parties. La musculeuse était hypertrophiée et la muqueuse chroniquement enflammée. L'uretère gauche était très dilaté; il y avait de l'hydronéphrose du rein correspondant. Le rein et l'uretère du côté droit étaient normaux. La cause

de la dilatation de l'uretère gauche et de l'hydronéphrose concomitante était une petite tumeur recouverte par la muqueuse vésicale et précisément située sous l'orifice vésical de l'uretère gauche qu'elle rétrécissait ainsi. La tumeur était d'apparence bulbeuse, énucléable, présentait 7 millimètres de diamètre. Microscopiquement, elle était constituée par des fibres musculaires lisses avec du tissu conjonctif rare et des vaisseaux.

Obs. IX. — Frédéric S. Eve (*Transact. pathol. Society*, London, 1885, t. XXXVI, p. 284).

Sur la pièce envoyée par M. Penhall on constate : une tumeur envahissant toute l'épaisseur de la paroi de la vessie, saillante quelque peu sur sa face externe, au-dessus et un peu en dehors de l'uretère droit. La face interne de la vessie, dans la portion correspondant à la tumeur, ne présente pas de saillie anormale, mais est le siège d'une ulcération superficielle et villeuse. Sur une section, le néoplasme présente une texture ferme et fibreuse. Sur le côté droit de la vessie il y a une hernie de la tunique muqueuse à travers les tuniques musculaires. Les deux uretères sont dilatés bien qu'une sonde cannelée puisse passer à travers la portion vésicale de l'uretère gauche. Les reins et leurs bassinets sont dilatés et atrophiés.

Il n'y a pas de modification de la face interne de la vessie autre que la petite érosion signalée au niveau de la tumeur.

Au microscope on constate une hyperplasie de tous les éléments de la paroi vésicale, excepté l'épithélium. En un mot hyperplasie des fibres musculaires et du tissu conjonctif intermédiaire avec infiltration de jeunes éléments. Myosarcome.

Obs. X. — E. Tassi (*Bulletino della reale Academia medica di Roma*. Anno XII, 1886, p. 296).

Histoire clinique. — Il s'agit d'une femme âgée de vingt-cinq ans. Son père est vivant, sa mère est morte d'une maladie de cœur; elle a un frère et deux sœurs qui jouissent d'une santé parfaite.

Réglée à quatorze ans, la malade a continué à avoir régulièrement ses mentrues tous les mois. Mariée depuis cinq ans, elle a deux enfants vivants et bien portants.

Trois mois après son mariage, à la suite de travaux fatigants à la campagne, il lui arriva de ne pouvoir uriner, malgré des efforts répétés.

Malgré cela, elle continua à travailler et se leva de bon matin le lendemain pour vaquer à ses occupations. Chemin faisant, elle urina abondamment, mais avec quelque difficulté.

Elle eut ensuite une seconde émission d'urine; mais cette fois l'urine était de couleur roussâtre, contenant du sang et spumeuse. Depuis ce moment, les forces diminuèrent et la malade se sentit elle-même très fatiguée.

Les urines furent émises dans le courant de la journée avec quelque difficulté, et chaque fois elles étaient fortement colorées en rouge. Le soir, l'affaiblissement de la malade augmenta; et depuis ce jour elle ne put marcher. Cet état dura pendant trois jours sans aucune variation, les forces allaient en diminuant de plus en plus et la femme devint profondément pâle. Dans ces conditions, elle fut vue par un médecin qui lui ordonna une potion qui, à peine bue, fit changer la couleur de l'urine; mais la miction se faisait encore avec quelque brûlure et des douleurs. Peu à peu les forces revinrent; et elle reprit ses occupations. Les mictions restèrent difficiles et un peu douloureuses; elle éprouvait une brûlure au col vésical; mais elle ne vit plus d'urines sanglantes pendant quelque temps.

Trois mois après, à partir d'octobre 1881, son état fut satisfaisant environ pendant un mois.

En novembre, au début de ses règles, elle eut de nouveau de la difficulté à uriner, et l'urine commença à redevenir d'un rouge sombre, avec caillots sanguins.

Ces troubles durèrent trois jours, l'urine redevint claire, et il persista seulement de la douleur et de la brûlure à la miction. En décembre elle devint enceinte, et se porta bien pendant cinq mois. Pendant les derniers mois de sa grossesse, elle eut de l'œdème des jambes, des mains et de la face; elle s'affaiblit et perdit l'appétit.

L'accouchement se fit heureusement en septembre 1882. Elle se porta bien pendant deux mois. En novembre elle recommença à émettre des urines rouges avec quelques caillots de sang.

Un matin, se trouvant assise devant sa maison, elle éprouva le besoin d'uriner, elle ne put retenir ses urines et pissa au milieu de sa chambre; cette urine était abondante, spumeuse et couleur de sang pur. Elle tomba évanouie à terre. Quelques minutes après, elle reprit connaissance et se mit au lit; mais elle se sentait débile et n'avait même pas la force de parler. C'est à peine si elle comprenait les paroles de ceux qui l'interrogeaient.

Elle resta dans cet état pendant dix jours, depuis elle commença à s'améliorer et ne vit plus de sang dans son urine.

Un matin, au saut du lit, ayant besoin d'uriner, elle ne put malgré ses efforts émettre une seule goutte d'urine. Elle renouvela ses tentatives plusieurs fois; à la fin, mettant en jeu tous les muscles auxiliaires de la miction dans un effort désespéré, elle rendit un calcul ovoïde du volume d'un petit œuf de pigeon, suivi d'une émission d'une grande quantité d'urine et de couleur normale. A la suite de cela, elle rendit peu à peu d'autres calculs, elle souffrit de moins en moins, si bien que la veille de Noël, elle put définitivement quitter son lit.

Son état resta bon pendant deux ans; puis, elle devint enceinte une deuxième fois et jusqu'à la fin du septième mois de sa grossesse, elle n'éprouva aucun trouble, si bien qu'elle pouvait s'occuper aux travaux

des champs; de temps en temps, elle avait bien quelque légère difficulté à uriner, mais elle ne rendait plus de sang.

Au neuvième mois, elle commença à éprouver de la douleur dans le bas-ventre qui l'empêcha de vaquer à ses occupations.

De temps en temps, elle eut quelques urines sanglantes. L'accouchement fut long et laborieux, puis tout alla bien. De temps en temps, elle avait des douleurs dans le bas-ventre, mais pas d'hématurie. Cet état relativement satisfaisant dura jusqu'au commencement de mars où de nouveau elle eut des caillots sanguins dans l'urine. Trois jours après elle était remise. En avril elle s'alita pendant douze jours pour un rhumatisme articulaire aigu. Le rhumatime guérit, les douleurs du bas-ventre augmentèrent ainsi que les troubles urinaires. Elle se décida à venir à Rome et fut reçue à l'hôpital de San Giacomo, dans la matinée du 7 mai.

Examen clinique. — La malade a le squelette bien conformé, l'état général est peu satisfaisant, la couleur de la peau est d'un gris terreux, les muqueuses sont décolorées.

Par le toucher vaginal, en introduisant le doigt le long de la paroi supérieure du vagin vers le bas-fond de la vessie, on perçoit un corps dur, immobile, de la grosseur d'une grosse noix, à droite du trigone vésical et en enfonçant l'autre main dans l'hypogastre, on saisit entre le doigt introduit dans le vagin et la main qui est en avant, le corps étranger dont on peut calculer la grosseur approximative. L'urètre de la femme étant dilaté, on peut facilement y introduire le doigt. Le doigt, explorant de cette façon le col de la vessie, tombe directement sur un corps dur et élastique situé à droite du trigone et un peu au-dessous. Le corps est douloureux, saigne facilement, et a la grosseur d'une petite pomme, faisant corps avec la paroi vésicale et sessile, mais peu mobile dans tous les sens. En même temps, on sent un calcul gros comme un petit œuf de poule, aplati, mobile et pouvant être facilement déplacé.

Après avoir chloroformisé la femme, on fait un lavage scrupuleux de la vessie et du vagin avec une solution de sublimé à 1 p. 100. La malade étant mise en travers du lit, les cuisses écartées, on introduit dans le vagin une valve de Sims et dans la vessie une canule qui, poussée au point d'implantation de la tumeur, fait saillie sur la paroi vaginale. Cela doit permettre à l'opération d'être exécutée sous un courant constant de solution de sublimé au millième chaude, et d'assurer une asepsie et une antisepsie scrupuleuses.

Prenant la canule comme guide, on fait une incision transversale au milieu de la partie antéro-supérieure du vagin longue de six centimètres, à deux centimètres du col vésical. Les tissus sont délicatement décollés sur les bords de la plaie vaginale, de façon à permettre au bistouri d'aborder la paroi vésicale. Sur la canule comme guide, on incisa transversalement la vessie sur une étendue de quelques centimètres à peine de façon à éviter l'embouchure des uretères. Ceci fait,

on introduisit le doigt pour rechercher le calcul et le saisir avec une pince; on le broie de façon, après l'avoir divisé en petits morceaux, à l'extraire plus facilement. Le calcul était de forme ovoïde comme un œuf de poule et aplati. Après avoir extrait le calcul et lavé soigneusement la vessie, on accroche avec un doigt la tumeur de façon à renverser vers le vagin la portion de la paroi vésicale sur laquelle elle est implantée.

On détache délicatement par une incision verticale la base de la tumeur de la paroi vésicale après avoir passé deux fils métalliques pour prévenir l'hémorragie, la tumeur étant très vasculaire. On applique ensuite à la base de la tumeur la chaîne de l'écraseur de Chassaignac et on commence à serrer graduellement pour éviter une hémorragie abondante.

Au bout d'une dizaine de minutes, la tumeur est complètement enlevée. On fait alors un lavage vésical et vaginal antiseptiques; on laisse en place les fils métalliques, on remplit le vagin de tampons iodoformés, on met dans la vessie une sonde de Nélaton et on remet au lendemain l'application des points de suture.

La base de la tumeur mesure cent vingt-cinq millimètres de circonférence, vingt-quatre millimètres de hauteur. Elle avait la forme d'une petite mamelle.

Le lendemain, quatorze heures après l'opération, il n'y avait pas eu d'hémorragie. On enlève les deux fils métalliques, on suture la paroi vésicale par l'application de huit fils métalliques profonds embrassant à la fois le vagin et la paroi vésicale. On fait un nouveau lavage et on replace de nouveau en permanence la sonde de Nélaton.

Les suites de l'opération furent bonnes. Les points de suture furent enlevés le septième jour. On laissa quelques tampons iodoformés dans le vagin et on enleva le cathéter de Nélaton. Douze jours après l'opération, la malade était complètement guérie et on lui donna la permission de se lever un peu.

Actuellement, la fonction de la vessie est complètement rétablie, les urines claires et limpides s'écoulent par l'urètre et la femme n'accuse aucun trouble urinaire.

L'examen microscopique de la tumeur, fait à l'Institut anatomo-pathologique de l'université par le docteur Marino, a démontré qu'il s'agissait très nettement d'un fibro-myôme, diagnostic qui avait été fait avant l'opération.

Obs. XI. — Polaillon et Legrand (*Ann. des mal. des org. génito-urinaires*, Paris, 1888, p. 604).

La nommée Dor... Philomène, âgée de cinquante ans, entre, le 6 décembre 1887, dans le service de M. Polaillon.

Antécédents. — Les antécédents héréditaires sont nuls. Réglée à seize ans, ses menstrues ont toujours été régulières et abondantes,

durant habituellement six à sept jours. Une seule fois, en 1865, il y eut une métrorrhagie.

Deux accouchements heureux eurent lieu en 1859 et en 1862.

Il importe de signaler une fluxion de poitrine et une pleurésie en 1864. Une nouvelle pleurésie paraît avoir existé en 1884.

Depuis dix-huit mois, Dor... a éprouvé des pesanteurs et quelques douleurs dans le bas-ventre. Mais c'est seulement depuis un an environ que le ventre a augmenté de volume. Elle a pu néanmoins continuer son métier de tapissière.

État actuel. — Femme d'assez chétive apparence. Ventre volumineux, comme dans une grossesse à terme, globuleux, pointant en avant surtout dans sa partie inférieure. L'ombilic est à 21 centimètres du pubis et à 19 centimètres de l'appendice xyphoïde.

Quelques vergetures anciennes sur la peau du ventre. Pas de circulation collatérale. Ligne médiane un peu pigmentée de l'ombilic à la symphyse.

Au palper, on trouve, sous la paroi abdominale qui est mince, une tumeur à surface arrondie, globuleuse, lisse, ne donnant pas la moindre sensation de flot, de consistance dure à sa partie supérieure et à droite, mais résistante et presque molle dans sa partie gauche.

A la percussion la tumeur est mate. Les fosses iliaques sont sonores dans toutes les positions données à la malade. Pas d'ascite. La tumeur est mobile. Saisie en masse avec les deux mains, elle oscille assez facilement dans le sens transversal, très peu dans le sens vertical.

Le toucher vaginal fait percevoir un col effacé.

L'utérus est mobile en tous sens et semble indépendant de la tumeur. En pressant sur cette dernière pour l'enfoncer dans l'excavation, on produit un abaissement des organes pelviens.

Le cathétérisme utérin donne 6 centimètres.

Les signes fonctionnels sont de peu d'importance. Pas de douleurs; simple pesanteur dans le bas-ventre. Tendance à la constipation. Mictions très fréquentes, peu abondantes, non douloureuses. Urine d'apparence normale. L'attention de la malade n'a jamais été attirée de ce côté. Quelquefois elle éprouve des douleurs dans les reins, à l'épigastre. Elle a des maux de tête fréquents. Pas de vomissements, mais des nausées répétées. Epistaxis fréquentes.

Le cœur examiné avant l'opération n'a révélé rien de spécial. L'auscultation des poumons avait fait émettre un doute au sujet d'une tuberculose au sommet droit.

Le diagnostic fut : tumeur solide ou polykystique de l'ovaire, avec réserves toutefois en faveur d'un fibro-myôme pédiculé du fond de l'utérus et n'intéressant pas la cavité de l'organe.

La malade, très gênée par sa tumeur et ne pouvant plus exercer son état, demande instamment à être opérée.

L'opération est faite le 15 décembre 1887, dans le pavillon spécial de la Pitié pour les ovariotomies.

Lavages antiseptiques de la peau; spray; chloroformisation.

Incision sur la ligne médiane, du pubis jusqu'à un travers de doigt au-dessous de l'ombilic, d'abord. Hémostase exacte avec les pinces. Incision couche par couche de la peau, du tissu cellulaire, de la ligne blanche, entre les muscles droits. A ce moment apparaît la couche celluleuse qui double le péritoine, mais la séreuse ne paraît pas. Avec de grandes précautions, M. Polaillon incise, feuillet par feuillet, les couches multiples d'un tissu à grandes mailles, infiltré de sérosité, et parcouru par de grosses veines qu'on ne trouve pas habituellement dans cette région. Hémostase avec des pinces et des ligatures au catgut. La limite supérieure de la tumeur demeurant introuvable, l'incision est prolongée progressivement en haut, en passant à gauche de l'ombilic, jusqu'à trois bons travers de doigt au-dessus de la cicatrice ombilicale.

Cette fois le péritoine est ouvert, et on reconnaît qu'il forme une sorte de cul-de-sac entre le sommet de la tumeur et la paroi abdominale, en passant de cette paroi sur la tumeur elle-même. De chaque côté, M. Polaillon libère ce feuillet péritonéal réfléchi. Des éponges, munies de pinces, sont placées, en haut, en bas et de chaque côté, pour protéger les anses intestinales, et la tumeur très volumineuse, mais heureusement dépourvue de toute adhérence avec les parties voisines, bascule en avant, laissant une vaste cavité que viennent aussitôt combler l'intestin et l'épiploon.

La tumeur semble alors être un fibro-myôme utérin, dont la face antérieure aurait adhéré à la paroi abdominale. L'incision aurait traversé un feuillet péritonéal confondu par adhérence, avec la paroi du ventre.

Notons que, durant l'opération, ni les ovaires ni les trompes n'ont été aperçus. Il semblait donc que les réserves du diagnostic étaient justifiées, et qu'il s'agissait bien d'un fibro-myôme utérin développé aux dépens du fond de l'utérus, largement pédiculé, et adhérent à la paroi antérieure de l'abdomen.

La base de la tumeur est attirée au dehors, le plus possible, et embrochée au ras de l'incision avec deux broches disposées en croix. Un solide lien de caoutchouc est fortement serré et fixé entre les deux broches. Puis la tumeur est coupée au-dessus de la ligature. La surface de la section du pédicule est égale en dimension au fond d'un verre à boire. Elle ne laisse échapper aucune goutte de sang. Elle est blanche et montre que la cavité de l'utérus n'a pas été intéressée par la section.

Lavage du péritoine avec de l'eau bouillie, tiède et phéniquée à 1 pour 100. L'épiploon est soigneusement étalé sur l'intestin qu'il recouvre complètement. Sutures profondes avec du gros fil d'argent; sutures superficielles avec du crin de Florence.

Pansement de Lister; gaze iodoformée autour du pédicule et poudre d'iodoforme à sa surface.

L'opération, en somme assez laborieuse, a duré une heure et demie.

Suites de l'opération. — Dans l'après-midi, quelques nausées, quelques douleurs sourdes dans le ventre, mictions involontaires; champagne glacé.

Soir : pouls 68, respiration 26, température 37°,2.

16 décembre. — Mictions volontaires, fréquentes, mais peu abondantes. T. m. 37°,4 et s. 37°,2.

17 décembre. — État satisfaisant. Les mictions sont spontanées, douloureuses. Température normale.

18 décembre. — La malade commence à tousser.

19 décembre. — *1er pansement.* — État excellent de la plaie; un pansement phéniqué est appliqué. La respiration est fréquente, embarrassée par de nombreux ronchus. La langue est un peu sèche; température matin 38° et soir 38°.5. Ventouses et teinture d'iode sur la poitrine.

20 décembre. — Nuit sans sommeil. Toux. Cependant faciès meilleur. Température 37°,8, pouls 126, respiration 32.

On remarque que les urines sont foncées; elles contiennent une notable quantité d'albumine. Il est noté, de plus, que les règles sont un peu revenues ce jour-là (?). Cet écoulement sanguin par les voies génito-urinaires provenait très probablement de la vessie.

21 décembre. — Les urines sont foncées, un peu sanglantes, sans odeur spéciale. Il est bien évident qu'on n'a pas affaire à des règles, mais à une hématurie.

La toux devient opiniâtre. Il y a une bronchite intense. Selles diarrhéiques; t. m. 38°,5 et s. 39°,6.

22 décembre. — *2e pansement.* — Un fil profond est enlevé. Les sutures sont très bonnes. Une couche de collodion est étendue sur le ventre.

Les urines sont moins rouges, mais l'écoulement sanguin ayant cessé, elles contiennent encore de l'albumine. La toux augmente; la malade respire péniblement; un bruit de galop devient manifeste au cœur.

23 décembre. — La température prend le type des grandes oscillations, 37°,5 le matin, 39°,4 le soir.

Urines foncées, albumineuses, peu abondantes (500 grammes).

La toux augmente. Bruit de tempête dans la poitrine, surtout à droite. La malade ne peut être facilement auscultée en arrière.

24, 25 décembre. — Toux, diarrhée, coliques, mictions involontaires; mais point de nausées, de hoquet, de vomissements.

26 décembre. — *3e pansement.* — Pas de suppuration. Deux fils profonds sont enlevés. La cicatrice est solide et de très bonne apparence.

Le pédicule ne tardera pas à se détacher.

État général un peu meilleur; cependant la malade présente une certaine tendance à l'abattement.

27 décembre. — Affaiblissement. Moins de toux; phénomènes stéthoscopiques meilleurs.

Mictions et défécations diarrhéiques involontaires.

28 décembre. — *4e pansement.* — Chute du pédicule. Ablation du reste des fils profonds. Iodoforme et collodion sur la cicatrice dont l'aspect est excellent.

A la place du pédicule on voit une excavation profonde, mais rien de spécial n'y est encore signalé.

La diarrhée est continuelle.

29-31 décembre. — Affaiblissement et abattement. Dégoût pour les aliments. Pâleur, amaigrissement rapide, vertiges, etc.

La fièvre devient presque continue à partir de ce jour, la température oscillant peu entre 38° et 39°.

2 janvier. — La malade est transportée dans la salle commune (salle Gerdy).

Depuis quelques jours ses pansements sont fréquemment mouillés. Un examen plus attentif fait voir qu'un suintement de liquide clair et ambré s'est établi au fond de la dépression anfractueuse du pédicule. En écartant les bords de cette dépression, on aperçoit la muqueuse de la vessie, rosée, adhérente au tissu de la cicatrice et par son intermédiaire à la peau. L'urine, qui s'écoule continuellement par cet orifice, est claire, non mélangée de pus. La cicatrice est très complète entre la fistule et l'ombilic. La malade n'urine plus du tout par l'urètre. On ne peut plus obtenir d'urine par cette voie même avec la sonde. L'existence d'une fistule vésico-abdominale est évidente, son diamètre est de 3 centimètres au moins.

L'état de l'abdomen est d'ailleurs normal.

Il aurait été très facile d'oblitérer cette ouverture du fond de la vessie; mais, du 2 au 19 janvier 1888, la malade s'affaiblit progressivement, et maigrit de plus en plus jusqu'au degré le plus extrême. La diarrhée devient incoercible et l'appétit nul. L'auscultation fait reconnaître qu'une tuberculisation rapide a envahi surtout le poumon droit.

Le 17 janvier, Dor... Philomène succombe à la tuberculisation pulmonaire galopante.

La lésion de la vessie n'a été pour rien dans ce décès.

Autopsie, vingt-quatre heures après la mort, faite par M. Legrand.

Cadavre extrêmement émacié.

Ouverture de l'abdomen par une section transversale passant au-dessus de l'ombilic. Deux incisions verticales partant des extrémités de la première permettent de rabattre comme un tablier la portion inférieure de la paroi abdominale.

L'orifice de la fistule, irrégulièrement circulaire, est à 6 centimètres au-dessus du pénil. Au-dessus et au-dessous de cet orifice, on voit la cicatrice de la laparotomie, cicatrice qui est linéaire, solide, parfaite.

L'abdomen ne contient ni liquide, ni pus. Les anses intestinales sont polies, sans adhérences, recouvertes par le grand épiploon qui descend jusqu'à la symphyse, et adhère en avant, sur la ligne médiane,

à la cicatrice pariétale. A part ces particularités, la paroi ne présente rien que de normal; on distingue toutes les couches qui la constituent. Le fascia transversalis est complètement intact de chaque côté de la cicatrice et recouvert par le péritoine.

Les organes du petit bassin présentent quelque modification dans leurs rapports; l'utérus et ses annexes ont subi un déplacement en totalité vers la paroi antérieure; si bien que la partie postérieure du petit bassin présente une cavité qui semble considérable, et que remplissent des paquets d'anses intestinales.

L'utérus, porté en avant, dépasse par son fond le niveau de la symphyse, sur laquelle il semble reposer. A première vue, l'utérus, tout à fait sain, présente ses dimensions ordinaires (longueur 7 centimètres et demi, largeur au niveau des trompes 6 centimètres) et montre ses annexes libres de toute adhérence.

Le fond de l'utérus, où l'on s'attendait à trouver la place du pédicule, est normal et recouvert de son péritoine. Sa face postérieure ne présente rien de spécial, si ce n'est un petit fibrome intrapariétal, gros comme une noisette, situé à l'union du corps et du col, et un peu saillant sur cette face postérieure. Le cul-de-sac recto-vaginal est normal.

En avant, l'utérus présente, sur sa face antérieure et à droite, quelques adhérences, sous forme de tractus celluleux, avec la portion du grand épiploon qui descend jusqu'à la partie inférieure de la cicatrice. Le cul-de-sac vésico-utérin présente, du reste, sa profondeur habituelle, et le péritoine passe intact de l'utérus sur la vessie.

Au niveau de l'adhérence de la paroi vésicale supérieure avec la cicatrice abdominale (bord supérieur de la fistule), les feuillets péritonéaux, tapissant respectivement la vessie et la paroi antérieure de l'abdomen, se sont exactement réunis, car il n'existe en ce point aucune solution de continuité de la séreuse.

Notons, pour être complet, l'existence d'un petit kyste du parovaire gauche.

En somme, vue par sa face postérieure, la paroi abdominale ne fournit pas de renseignements sur le lieu d'implantation de la tumeur.

Une incision est alors pratiquée du méat ordinaire jusqu'au bord inférieur de la fistule vésico-abdominale.

La symphyse étant disjointe, on peut apercevoir le tissu cellulaire de l'espace prévésical avec ses grosses veines gorgées de sang. La face antérieure de la vessie est mise à nu, puis incisée depuis l'urètre jusqu'à la fistule. Ses parois ont partout leur épaisseur normale.

L'intérieur de la vessie est recouvert d'un enduit noirâtre, qu'un filet d'eau fait disparaître.

La muqueuse est intacte et ne présente aucune autre solution de continuité que la fistule qui en occupe le sommet. La hauteur de la vessie, comptée sur la pièce étalée, de l'orifice interne de l'urètre jusqu'au bord supérieur de la fistule, est de 10 centimètres et demi. Sa largeur maximum atteint 12 centimètres.

Au niveau de la fistule, on voit que la muqueuse adhère solidement à la peau. Un léger espace bourgeonnant sépare encore l'épiderme de l'épithélium vésical. En haut, cet espace est un peu plus large et prend l'aspect d'un petit triangle, un point de suture cutanée ayant lâché en ce point.

L'examen du bas-fond de la vessie et de la cloison vésico-utérine fait voir que les deux organes sont normaux dans leur structure et dans leurs rapports à ce niveau. 3 centimètres de muqueuse vésicale postérieure, qui répond au fond du cul-de-sac vésico-utérin.

Il résulte de cet examen que la tumeur n'a pu avoir pour point d'implantation ni l'utérus, ni ses annexes. D'autre part, comme il a été constaté que les diverses couches de la paroi abdominale étaient au complet et nettes de chaque côté de la cicatrice; comme, durant l'opération, il a été évident que la paroi abdominale était séparée de la tumeur par un tissu cellulaire à larges mailles, la seule conclusion possible est que la tumeur s'est développée aux dépens du sommet de la vessie, vers le point où s'insère le cordon fibreux, vestige de l'ouraque, et sans doute en arrière de ce point, car en examinant attentivement la paroi abdominale au-dessous de l'ombilic, nous croyons avoir retrouvé la trace de cet organe un peu à droite de la cicatrice.

Examen des autres organes. — Les uretères et les reins sont sains et à leur place habituelle.

Le tube digestif ne présente à considérer qu'une dilatation de l'estomac, telle que la grande courbure descend au niveau d'une ligne passant par les épines iliaques supérieures et antérieures.

Le foie est déformé. Son lobe droit, aminci et effilé, descend près de la crête iliaque.

Les poumons sont adhérents à leur sommet. Le poumon droit, dans ses trois lobes, est absolument criblé de tubercules. Son sommet montre des cavernes multiples, très petites. Les autres parties présentent des noyaux crus et caséeux de dimensions variées. En maints endroits, on retrouve les formes en trèfle des nodules tuberculeux des bronchioles terminales. En un mot, lésions de la broncho-pneumonie tuberculeuse (phtisie galopante).

Le cœur est petit, ferme, non dilaté. Le muscle cardiaque a son apparence normale. Les valvules sont suffisantes, saines.

La rate et les autres organes sont sains.

La tuberculose pulmonaire et la cachexie tuberculeuse rapide ont été la cause de la mort.

La tumeur enlevée par l'opération pesait 3 200 grammes.

Elle était arrondie, globuleuse, lisse, recouverte par le péritoine, sauf sur la moitié de sa face antérieure, où l'on voyait un tissu lamelleux à grandes lacunes, prolongement du tissu cellulaire de la cavité de Retzius agrandie par l'accroissement de la tumeur. De grosses veines sillonnaient toute sa surface.

Une coupe antéro-postérieure à travers la masse fait voir un tissu

blanchâtre, ferme, criant sous le scalpel dans sa partie supérieure et gauche.

Le reste de la surface de section montre un tissu plus mou, plus homogène, grisâtre, sans vacuoles, sans disposition en noyaux bien nets. Pas de différence tranchée entre les couches superficielles et les profondes. Sur la face antérieure les mailles conjonctives lâches se confondaient peu à peu avec le tissu de la tumeur, dont les faisceaux affectaient à ce niveau une direction verticale.

Nous étions tellement persuadés, après l'opération, qu'il s'agissait d'un fibrome utérin vulgaire, que la tumeur n'a pas été conservée en entier. De petits fragments, pris dans les deux variétés macroscopiques de son tissu, ont seulement été placés dans la liqueur de Müller pendant quarante-huit heures, puis lavés à l'eau et conservés dans l'alcool.

L'examen histologique (pratiqué au laboratoire d'histologie de la Faculté) nous a fait voir que la tumeur est un *myôme* contenant une quantité relativement petite de tissu conjonctif. Les préparations ont été colorées soit par le picrocarmin, soit par l'hématoxyline-éosine. Ces dernières sont les plus démonstratives.

Les coupes des parties les plus fermes de la tumeur montrent un grand nombre de fibres musculaires lisses, non hypertrophiées, reconnaissables à leur noyau en bâtonnet très allongé, coloré fortement par l'hématoxyline. Ces fibres sont disposées en faisceaux épais, feutrés. Dans le sens longitudinal, elles sont entières, serrées les unes contre les autres; dans le sens transversal, elles sont coupées perpendiculairement, et montrent la tranche punctiforme de leur noyau, entouré d'un cercle de protoplasma. Les faisceaux de fibres ne contiennent pas de tissu conjonctif ni de vaisseaux. Les éléments cellulaires et les capillaires se trouvent à la périphérie des faisceaux, qu'ils encadrent dans une sorte de réseau à larges mailles irrégulières. Des artères, dont les parois sont bien formées, et des veines volumineuses circulent dans des espaces conjonctifs plus larges.

Les coupes des parties les plus molles de la tumeur font voir les mêmes éléments; mais l'intrication en est moins compliquée. Les espaces conjonctifs sont plus larges, et des éléments adultes du tissu conjonctif se retrouvent dans toutes les parties de la coupe.

Obs. XII. — *Case of tumour (myoma) of the female bladder removed by galvanocautery through a dilated urethre combined with suprapubio incision*, par R. A. Gibbons and R. W. Parker (*Trans. of the clinical Society of London*, 1888, t. XXI, p. 58).

Femme de dix-huit ans entrée à Grosvenor Hospital for women, pour une cystalgie avec incontinence d'urine durant depuis cinq mois.

Antécédents. — Elle était née de parents bien portants, et jusqu'aux six derniers mois qui avaient précédé sa maladie avait toujours vécu à la campagne; ce n'est qu'à ce moment qu'elle est venue habiter Londres. Elle commença alors à être plus pâle et à s'affaiblir un peu. Bien

bâtie, brune de teint, elle avait toujours joui d'une bonne santé jusqu'à la maladie actuelle. Il semble, d'après ce qu'elle raconte, qu'elle a été opérée, pendant son enfance, de deux petits kystes congénitaux rétro-auriculaires. Pas d'antécédents syphilitiques connus, rien qui puisse en faire soupçonner l'existence. Son grand-oncle paternel serait mort d'un cancer et son grand-oncle maternel aurait, de son côté, souffert d'un cancer de l'intestin.

Maladie actuelle. — Pendant un court séjour qu'elle fit chez ses parents, sa mère aurait remarqué qu'elle urinait plus que de coutume et qu'elle souffrait en urinant. Elle consulta à ce moment et fut traitée sans succès pour une pierre vésicale. Les symptômes augmentèrent graduellement d'intensité, il y avait de la douleur dès qu'elle tentait le moins du monde de retenir ses urines; mais la douleur n'était pas augmentée par la marche, par la montée des escaliers, ni par aucun exercice.

A son entrée à l'hôpital, la malade ne pouvait aucunement retenir son urine qui s'échappait sans qu'elle le sût (unconsciously). Elle se plaignait d'une pesanteur douloureuse au périnée. Il y avait de la leucorrhée de mauvaise odeur. L'urine, de densité égale à 1 030, était acide, couleur paille et laissait un dépôt purulent abondant. Au microscope il y avait en abondance des cellules de pus avec des cellules épithéliales en mosaïques, des cristaux d'acide urique et d'oxalate de chaux. Il n'y avait pas de sang lors du premier examen, mais des recherches ultérieures permirent de constater la présence de globules rouges de temps à autre.

La malade fut examinée sous le chloroforme; on ne put trouver de calculs mais on constata la présence d'une tumeur hémisphérique, lisse à son sommet, lobulée à sa périphérie. Par l'examen bimanuel elle parut avoir le volume d'un œuf de pigeon et siéger en un point répondant à la jonction du plancher et de la paroi gauche de la vessie. On pouvait la mouvoir librement et constater l'absence de toute infiltration des parties voisines.

Ultérieurement, la malade fut de nouveau anesthésiée et, avec son consentement, on fit la dilatation rapide de l'urètre dans le but d'explorer avec le doigt l'intérieur de la vessie. On confirma ainsi le diagnostic de tumeur et l'on put déterminer son siège avec plus de précision. La tumeur était à large base, son sommet surplombant légèrement le large pédicule par lequel elle était insérée; elle était allongée dans le sens antéro-postérieur, ferme et lisse à sa surface. Cet examen détermina une légère hémorragie.

Tout ayant été préparé, la tumeur fut enlevée la semaine suivante avec l'aide de nos collègues Steavenson et Butler-Smythe.

La malade étant anesthésiée, le vagin et le rectum distendus par des ballons de caoutchouc, la vessie fut ouverte au-dessus du pubis après distension par l'injection d'une solution boriquée chaude. Les bords de l'incision étant maintenus par des rétracteurs, une petite lampe à

incandescence introduite dans la vessie permit d'en examiner l'intérieur et de voir nettement la surface de la tumeur. Celle-ci était rouge et bien limitée, il n'y avait aucune infiltration de la cloison vésico-vaginale, le reste de la vessie était absolument sain.

Une anse galvano-caustique fut appliquée sur la base de la tumeur, ses extrémités étant ramenées par l'urètre. Cette manœuvre fut assez difficile; un aide soulevait avec un doigt la cloison vésico-vaginale, pendant qu'avec un autre doigt il plaçait un des côtés de l'anse, l'opérateur appliquant lui-même l'autre côté de cette anse. On serra progressivement l'anse en faisant passer le courant électrique et l'on sectionna ainsi lentement la tumeur. Cette section demanda cinq minutes car l'on s'arrêta deux fois pour être sûr de ne pas avoir d'hémorragie. Un petit cautère plat fut ensuite appliqué sur le point d'implantation de la tumeur, et sa surface un peu inégale brûlée à nouveau. Il n'y eut pas d'hémorragie.

La vessie fut lavée à l'acide borique; puis un tube à drainage intravésical étant placé dans l'angle inférieur de la plaie suspubienne, le reste de l'incision vésicale fut soigneusement suturé à la soie phéniquée, les muscles droits réunis à leur tour par une série de fils à points séparés, enfin l'incision cutanée fut suturée en dernier.

Afin d'éviter toute souillure du lit, un long tube à drainage fut placé dans la vessie par l'urètre, de manière à conduire l'urine dans un vase posé par terre. Un suppositoire contenant un demi-grain de morphine fut placé dans le rectum. L'anesthésie fut admirablement conduite par M. Edgar Willett et il n'y eut pas le moindre choc.

Il est inutile de suivre la malade jour par jour; qu'il nous suffise de dire que la convalescence se fit sans le moindre incident. L'incision hypogastrique se guérit par première intention, excepté le point occupé par le tube à drainage qui ne fut enlevé que le trente-deuxième jour. Pendant vingt-trois jours la malade ne put retenir ses urines. C'est à ce moment seulement qu'elle commença à les garder quelque peu. Le quarante-deuxième jour elle n'urinait plus que toutes les trois heures. Le soixante-sixième jour elle quittait l'hôpital, gardant parfaitement ses urines.

La note, prise la veille, relevait les détails suivants : l'urine est alcaline et contient un peu de muco-pus visqueux. Il n'y a rien d'anormal au niveau du point de la cloison vésico-vaginale, siège antérieur de la tumeur. Pas d'infiltration, pas de signe de récidive, mais la pression de la vessie détermine une sensation de gêne. L'état général de la malade s'est considérablement amélioré; elle se sent bien portante et solide, mais éprouve encore de temps à autre une petite douleur en urinant. Elle garde parfaitement ses urines.

Plusieurs mois après, nous avons eu de ses nouvelles : elle reste en parfait état, ne souffre plus; il n'y a pas trace de récidive.

Examen de la tumeur. — A la coupe la tumeur est ferme, de couleur

grise avec quelques points vasculaires çà et là. La surface de coupe tend à prendre un aspect concave. On y voit un certain nombre de petits points jaunâtres rappelant les points de dégénérescence graisseuse des cancers. Elle a le volume d'une grosse noix, quelque peu aplatie et mesure quatre pouces et demi de circonférence; la section du pédicule est ovale et mesure un pouce un quart sur 7/8 de pouce.

Au microscope, la tumeur est formée de fascicules entrecroisés, constitués soit par des cellules en fuseau, soit par des fibres musculaires lisses, dont les noyaux très longs affectent la forme de bâtonnets. En un point, près de la base de la tumeur, on retrouve un lambeau de muqueuse; dans le reste de son étendue, la muqueuse a disparu par ulcération et l'on trouve à sa place un tissu très vasculaire de granulation. La portion de muqueuse qui reste est un peu plissée et très infiltrée de leucocytes. Il n'y a pas de démarcation nette entre la muqueuse et le néoplasme sous-jacent.

La tumeur peut être regardée comme un *myôme* à fibres lisses, les portions contenant des cellules fusiformes n'étant probablement que les parties jeunes du néoplasme. C'est l'avis de notre ami, M. S. B. Shattock, qui a bien voulu faire avec nous un examen détaillé des coupes.

Obs. XIII. — *Relazione di alcuni casi di tumori della vesica orinaria*, per Giorgio Nicolich (*Rivista veneta di scienze mediche*, Venezia, 1889, t. XI, p. 334).

S. P., homme robuste, fortement musclé et très gras, se plaint d'avoir des besoins d'uriner fréquents et douloureux. Son urine est purulente, à réaction alcaline, teintée légèrement en rouge par le sang qu'elle contient. Au microscope, on ne trouve que les composés ordinaires de l'urine purulente et ammoniacale.

L'exploration de la vessie avec le cathéter métallique est impossible, l'instrument ne pouvait passer au delà de la région prostatique; on peut, en revanche, introduire facilement une sonde molle de Nélaton qui donne issue à une faible quantité d'urine mêlée de pus.

A la palpation de la région hypogastrique on sent une tumeur dure, paraissant lisse, dépassant de trois travers de doigt la symphyse pubienne. L'exploration digitale par l'anus fait rencontrer une tumeur dure, lisse, douloureuse à la pression, se continuant avec la paroi postérieure de la vessie. En comprimant cette tumeur avec le doigt, on fait sourdre du pus par l'urètre.

Le malade, pendant le peu de jours qu'il passa à l'hôpital, avait toujours de la fièvre à type rémittent oscillant de 38° à 39°, 6; l'exacerbation fébrile était toujours précédée de violents frissons, accompagnés d'efforts de vomissements.

A l'*autopsie* on trouva de l'œdème pulmonaire, de l'endocardite, une tuméfaction légère du foie et de la rate, des traces d'un exsudat fibrineux sur le péritoine. Les reins gras présentaient quelques petits

abcès sur la substance corticale; les calices et les uretères étaient plus gros qu'à l'état normal.

La vessie était du volume de la tête d'un enfant d'un an; elle pesait 500 grammes. Toute la vessie était épaissie; mais cet épaississement était plus marqué dans la paroi antérieure, qui mesurait quatre centimètres. Ce tissu de nouvelle formation avait une teinte blanc rosé; il était d'une consistance dure et peu vasculaire. La muqueuse de la vessie présentait des végétations mamelonnées, irrégulières, d'une couleur rouge livide. Dans quelques points exulcérés, ces végétations diminuaient considérablement la capacité de la cavité vésicale. Les orifices des uretères étaient libres, la prostate légèrement plus grosse qu'à l'état normal. Le docteur Victor Liebmann, histologiste distingué, qui eut l'obligeance d'examiner microscopiquement la tumeur, reconnut qu'il s'agissait d'une myosarcome.

Obs. XIV. — Giorgio Nicolich (*ibidem*). — R. L., âgé de quarante-sept ans, peintre, de constitution faible, mal nourri, entre à l'hôpital le 19 août 1887 et meurt le 7 février 1888.

C'est au mois de mars de l'année 1887 que le malade fait remonter le début de son affection; à ce moment il eut du ténesme vésical et de fréquentes hématuries. Le toucher digital pratiqué par l'anus fit découvrir de l'induration et de l'augmentation de volume de la paroi du bas-fond de la vessie, spécialement à droite, augmentation de volume qui pouvait parfaitement être attribuée à la prostate. L'exploration faite dans la vessie avec un cathéter métallique resta négative.

Pour calmer les violentes douleurs du malade, ainsi que ses envies douloureuses presque continuelles d'uriner, et pour reconnaître la cause de ces fréquentes hématuries qui avaient aggravé la situation du malade, les moyens employés d'ordinaire restant inefficaces, il fut décidé de pratiquer l'exploration digitale de la vessie au moyen de la taille périnéale.

L'opération eut lieu le 20 septembre 1887. On constata un néoplasme du volume d'une grosse noix, d'aspect villeux, inégal, qui se trouvait du côté droit du trigone; sa surface d'implantation sur la paroi vésicale était plus volumineuse que la portion faisant saillie dans la cavité. Avec la curette de Volkmann et avec l'ongle de l'index droit on enleva toute la partie du néoplasme qui s'élevait dans la cavité vésicale. L'hémorragie durant l'opération fut modérée et il n'y eut aucune complication comme conséquence immédiate de l'acte opératoire.

La fente périnéale se maintint ouverte environ pendant un mois, grâce à un tube placé à son centre et qui fonctionnait comme un drainage vésical; pendant tout ce temps et même pendant les deux mois qui suivirent, les grandes douleurs disparurent et l'urine cessa d'être sanguinolente. Mais l'état général du patient allait s'aggravant. Trois mois après l'opération, les douleurs en urinant se manifestèrent de nouveau, et l'urine redevint sanguinolente.

Les souffrances augmentant on jugea utile d'ouvrir la plaie périnéale pour rétablir le drainage de la vessie.

Le malade vécut encore cinquante jours pendant lesquels il éprouva peu de douleurs, le drainage fonctionnant parfaitement.

A l'autopsie, on trouva la vessie plus volumineuse qu'à l'état normal, adhérente au côté droit de la paroi du bassin. Cette partie de la vessie présentait une augmentation de volume, d'environ trois travers de doigt, constituée par un tissu dur et dense qui envahissait toute la paroi vésicale, et offrait deux saillies en forme de larges mamelons dans l'intérieur de la cavité de l'organe; le néoplasme avait le volume d'une petite pomme.

Le rein droit était complètement suppuré, le gauche hypertrophié; il existait de plus de la cystite chronique et de la pyélite.

L'examen microscopique pratiqué par le docteur Victor Liebmann démontra que la tumeur était un *fibro-myôme.*

Obs. XV. — *Un cas de fibro-myôme de la vessie; ablation, guérison* par Naumann (G.), d'Helsingborg, in *Hygiea*, 1890, n° 12, p. 439; d'après le *Jahresbericht über die Leistungen und Fortschritte in der Gesammten Medicin*, 1890 (1891), Berlin, t. II, p. 496.

Homme de soixante-quatre ans; depuis plusieurs années, surtout à l'occasion des efforts, hématuries de temps à autre; dans les derniers cinq mois, ces hématuries ont été presque continuelles. Au moment de son entrée urines normales; pas de sang, pas de cylindres.

Après introduction de l'explorateur métallique on a la sensation d'un léger frottement comme si la paroi était calcifiée; immédiatement après se montra une hématurie considérable qui disparut au bout de quelques jours, mais réapparut même après le cathétérisme le plus délicat. État général très bon.

Après une taille hypogastrique, le doigt introduit par la plaie sentit une tumeur étendue sur la paroi postérieure de la vessie et le trigone de Lieutaud. Cette tumeur, de consistance assez ferme, pouvait être détachée latéralement par le doigt des parois vésicales. A l'aide d'une cuiller à calculs et de grandes curettes on enleva la tumeur par morceaux jusqu'à ce que la paroi vésicale parût unie au toucher. Le volume des parties enlevées égalait en tout celui du poing. A sa superficie le *fibro-myôme* paraissait être villeux.

Guérison au bout de deux à trois mois.

Obs. XIV. — Pilliet et Dupuy (*Bull. de la Soc. anatom. de Paris*, 1892, p. 491).

D... Elise, soixante-deux ans, est entrée à l'hôpital Saint-Denis, le 4 août 1891, service du Dr Dupuy. Cette femme raconte qu'au mois de février de cette année, elle fut prise d'une hématurie que rien ne lui faisait prévoir et qui ne lui causa aucune douleur. Mais cette

hématurie se renouvelant par intermittence, elle se décida à venir à l'hôpital.

Le toucher vaginal et la palpation hypogastrique donnaient très clairement la sensation d'une tumeur volumineuse, paraissant avoir une large base d'implantation et très peu mobile. On pratiqua le cathétérisme en vue de procéder à un lavage boriqué; mais à peine avait-on introduit environ quatre-vingts grammes de liquide que, devant les douleurs intenses qu'accusait la malade, on fut obligé de s'arrêter.

A la suite de ce cathétérisme, il se produisit une légère hémorragie qui, comme les précédentes, ne causa aucune douleur à la patiente.

Elle urinait à peu près continuellement; la première urine de la miction était limpide et sans mucus; ce n'est qu'à la fin de la miction qu'elle urinait du sang, quelquefois même elle rendait des caillots dont l'expulsion était annoncée par des coliques et accompagnée de douleurs qui lui faisaient appréhender le moment où elle allait être forcée d'uriner. Ce n'est qu'à la fin de septembre, qu'elle a commencé à se plaindre de ces douleurs hypogastriques, et à ce moment ses hématuries étaient déjà plus fréquentes; et au commencement de novembre toutes ses urines étaient continuellement teintées de sang; elles s'écoulaient goutte à goutte, malgré la volonté de la malade.

La malade se cachectise de plus en plus, devient gâteuse et meurt dans le collapsus.

Nous n'avons à donner dans les résultats de l'autopsie que le système urinaire, le reste des viscères ne présentant pas d'intérêt spécial.

Examen anatomique. — La vessie, enlevée avec l'utérus et la symphyse, est du volume d'une petite noix de coco. Elle se montre à peu près comblée par une masse compacte, solide et dure; sa forme est régulièrement globuleuse, sa face péritonéale lisse, tendue longitudinalement, elle ne présente plus de cavité, mais un étroit trajet qui part du méat, car la néoplasie arrive jusqu'à ce point. Ce trajet est légèrement oblique à droite; sa surface est lisse, sauf au sommet de la vessie. Là, dans un espace étroit, la paroi vésicale est encore reconnaissable et présente des colonnes musculaires marquées, entre lesquelles la muqueuse se montre tantôt lisse, et tantôt irrégulière, et légèrement villeuse; toute la cavité vésicale, à part ce trajet, est remplie par une masse dure, homogène, qui se montre seulement friable en un point du sommet, large comme une pièce de 1 franc, ulcéré et présentant une surface hérissée de filaments papillomateux.

Les deux uretères sont dilatés. Le rein droit présente un uretère du volume du pouce, il est très volumineux, son bassinet élargi présente une muqueuse que des dépôts graisseux, irréguliers parsèment çà et là de taches blanchâtres. Il ne contient pas d'abcès, mais son tissu est ferme et scléreux. Le rein gauche est complètement atrophié et kystique; les coupes montrent qu'il n'existe plus que quelques lobules rénaux séparés par d'épais nodules fibreux. Encore la plupart des tubes

contournés sont-ils en transformation kystique, remplis d'une substance colloïde qui aplatit leurs cellules et donne au tube un aspect assez voisin de celui des alvéoles du corps thyroïde.

Examen histologique. — Les coupes ont été multipliées sur les différents points de la vessie. Nous étudierons d'abord celles qui comprennent le reste de la cavité et peuvent nous montrer l'épithélium en place. Afin d'observer aisément les faisceaux musculaires, les coupes ont été traitées par le carmin aluné, puis, après désydratation, par l'essence de girofle picriquée. Par cette méthode, les fibres lisses sont mises en évidence d'une façon satisfaisante.

1° *Coupes au fond de la vessie,* à la partie la moins malade de la tumeur. — La muqueuse est là tapissée de cavités en forme de cryptes, qui rappellent beaucoup la disposition des cryptes ou glandes du bas-fond de la vessie chez la femme. Mais leur épithélium est disposé en couches multipliées qui sont l'indice d'une prolifération commençante, tout comme les travées papillaires qui cloisonnent les cryptes et dont la présence est anormale à cet endroit.

La couche musculaire présente une épaisseur considérable, et chacun de ses faisceaux est hypertrophié individuellement. Le tissu conjonctif qui les entoure n'est pas lâche, comme dans une vessie normale; mais il est lui-même augmenté de volume et composé d'épais trousseaux fibreux. Enfin autour de quelques gros vaisseaux et de quelques paquets de fibres lisses on voit une infiltration de petites cellules rondes formant une gaine complète à l'organe englobé.

2° *Coupes au bord de la partie fongueuse.* — L'aspect de la surface est celle du papillome, les grands filaments papillaires paraissent chargés de cellules petites et rondes dans lesquelles on ne distingue plus l'aspect ordinaire des cellules vésicales, même néoplasiques. Ces petits éléments forment la grande masse de la surface de coupe. Les papilles très longues et ramifiées s'insèrent sur une base extrêmement vasculaire. Quelques-uns des vaisseaux sont remplis de cellules néoplasiques, assez volumineuses, polygonales et présentant un corps protoplasmique assez développé. Tout autour des vaisseaux ainsi thrombosés existent des anneaux inflammatoires fort développés composés de petites cellules rondes à corps protoplasmique très restreint.

3° *Coupes de la masse villeuse à son centre.* — Les papilles sont extrêmement allongées, grêles et cloisonnent des boyaux épithéliaux également très longs. Ils paraissent surtout composés de cellules très petites; et leur centre, c'est-à-dire la partie qui se trouve la plus éloignée des travées conjonctives papillomateuses, est en voie de désintégration. Il n'y a guère qu'au bord de la charpente conjonctive et au niveau de l'insertion des papilles sur la paroi musculaire que les éléments de l'épithélium vésical sont encore reconnaissables. Le muscle au-dessous est hypertrophié et chargé d'éléments embryonnaires comme ci-dessus.

4° *Coupes de la portion désagrégée centrale.* — Le cancer épithé-

lial est, en ces points, absolument infiltré. Il se présente sous deux formes. On observe par places des boyaux pleins remplis de cellules très petites, tassées ou plutôt rondes au centre. Ces boyaux pénètrent la trame fibreuse qui entoure les muscles et s'avance dans les interstices qui séparent les faisceaux lisses. L'aspect est alors assez semblable à celui de certains cancers épithéliaux du col utérin. Ceci se voit surtout dans la profondeur. A la surface, les boyaux se sont dilatés; et les cloisons qui les circonscrivaient, au lieu d'être prédominantes dans leur distribution, ne sont plus que des charpentes grêles, contenant peu ou pas de fibres lisses; mais riches en vaisseaux dilatés, à parois très minces et qui sont surtout des capillaires et des veinules. Les cellules qui remplissent ces alvéoles sont pour la plupart oblongues, quelques-unes présentent un double contour. La plupart de celles qui occupent le centre des cavités ne se colorent plus que faiblement par les réactifs; le noyau en particulier ne peut se déceler et les granulations protoplasmiques paraissent fusionnées de façon à constituer une masse homogène. Celles qui occupent les bords des travées sont beaucoup plus vivaces, à en juger par l'état de leurs noyaux. Les lésions musculaires sont partout les mêmes.

5° *Coupes de la paroi vésicale sous-péritonéale.* — Le péritoine est doublé d'une couche de tissu adipeux assez abondant. Les lobules y sont enflammés et chaque cellule adipeuse présente plusieurs noyaux disposés en couronne. On rencontre au-dessous le muscle qui présente des amas de petites cellules rondes extrêmement volumineux, à contours irréguliers, car ils fournissent des pointes qui accompagnent les vaisseaux en divergeant de l'amas principal. D'autres entourent les muscles, les dissocient et les atrophient fibre par fibre. Pourtant, il est à remarquer que beaucoup de fibres, restant dans ces points enflammés, sont extrêmement volumineuses et que leur diamètre, sur les coupes transverses, dépasse celui des fibres de l'utérus gravide. Il existe un certain nombre de taches étoilées de tissu scléreux qui répondent très probablement à des faisceaux musculaires complètement disparus.

Les coupes de fragments desintégrés, occupant le centre de la cavité vésicale, étaient constituées par des boyaux épithéliaux très larges, plus ou moins dégénérés, et par une mince trame conjonctive ayant fourni çà et là des hémorragies assez abondantes.

Les coupes de la masse principale de la tumeur sont constituées par un muscle utérin hypertrophié présentant un grand nombre de nodules de petites cellules rondes disposées en général autour d'un vaisseau sanguin.

En *résumé*, on rencontre dans les préparations de l'épithéliome à point de départ dans la muqueuse; cet épithéliome est papillomateux sur certains points, carcinoïde sur certains autres. Il est disposé en revêtement peu épais sur un volumineux *myôme diffus* occupant la plus grande partie de la paroi vésicale; enfin ce myôme lui-même pré-

sente des lésions inflammatoires très marquées, qui sont sans doute consécutives à l'ulcération de la tumeur épithéliale.

Etiologie. — La lecture des observations ne nous permet de rien fixer sur l'étiologie de ces myômes vésicaux. Sur 15 observations publiées avec détails cliniques, nous trouvons 7 femmes et 8 hommes. Quant à l'âge des malades, il a varié de douze ans (Gussenbauer) à soixante-quatorze ans (Belfield).

Anatomie pathologique. — Les myômes vésicaux présentent avec les fibro-myômes utérins les plus grandes analogies; sous ce nom, en effet, nous ne comprenons que les tumeurs nées des tuniques musculaires vésicales et présentant la structure toute spéciale des myômes à fibres lisses. Nous éliminons donc de notre description, comme les auteurs qui nous ont précédé, du reste, les tumeurs contenant des fibres musculaires striées [1], véritables tumeurs hétérétopiques, les fibres musculaires striées n'existant pas dans la vessie normale. Nous laissons aussi de côté certaines tumeurs épithéliales contenant des fibres musculaires lisses, myo-épithéliomas à stroma musculaire qui, comme le dit Albarran, sont en somme de vrais cancers dont le stroma au lieu d'être conjonctif est musculaire lisse.

Comparables aux fibro-myômes utérins, les myômes vésicaux naissent dans l'épaisseur de la couche musculaire de l'organe. Leur continuité avec la couche musculaire est nettement précisée dans plusieurs observations. Mais comme à l'utérus, les myômes tendent le plus souvent dans la vessie à s'encapsuler et, vu le peu d'épaisseur de la tunique musculaire vésicale, ils font rapidement saillie vers l'une ou l'autre de ses faces, méritant suivant le sens dans lequel ils se dirigent le nom de *myôme cavitaire* ou celui de *myôme excentrique* (Albarran).

La variété de beaucoup la plus fréquente est celle de myôme cavitaire. Sur nos 16 observations, nous la rencontrons 10 fois; 4 fois il s'agissait d'un myôme excentrique, 1 fois d'un myôme infiltré; enfin, dans notre observation personnelle, il y avait à la fois des tumeurs saillant dans la cavité vésicale et d'autres développées vers le péritoine.

Suivant que le point de la vessie où ils ont pris naissance se trouvait primitivement en rapport avec le péritoine ou avec le tissu

1. Il en existe un cas publié par Vicenzi Livio (*Rev. des sc. méd.*, XXX, 626).
2. Voir in Albarran, *Traité des tumeurs de la vessie*, Paris 1892, p. 88 : Des épithéliomes à stroma musculaire.

cellulaire du bassin, les myômes excentriques tendent à se pédiculiser dans la cavité péritonéale (Terrier et Hartmann) ou au contraire se développent dans le tissu cellulaire, absolument comme les myômes utérins dits intra-ligamentaires (Faye, Eve, Belfield, Polaillon).

La région de la vessie qu'ils occupent est des plus variables : 6 fois le myôme occupait le bas-fond ou la région du trigone, 3 fois la paroi antérieure, 2 fois le sommet, 1 fois la paroi postérieure et le trigone, 1 fois presque toute la vessie sauf la paroi droite, 1 fois enfin les tumeurs étaient multiples et occupaient, en même temps que la paroi postérieure, le fond et la paroi antérieure.

Leur volume est des plus variables, depuis une petite noisette jusqu'à une tête de fœtus à terme (Terrier et Hartmann), une tête d'adulte (Faye), une tumeur énorme pesant 3200 grammes (Polaillon et Legrand).

Leur forme, généralement arrondie, est plus ou moins lobulée. Ces tumeurs sont tantôt sessiles, tantôt pédiculées, le pédicule pouvant se réduire à quelques tractus se coupant sous la pression du fil qui les lie. Ordinairement bien limités, encapsulés en quelque sorte et facilement énucléables, ces myômes pourraient se présenter exceptionnellement sous la forme d'un myôme infiltré. Tel le cas un peu spécial de Nicolich, où l'on voit que la vessie, du volume de la tête d'un enfant d'un an, pesait 500 grammes; toute la vessie était épaissie, mais l'épaisissement de sa paroi occupait surtout la région antérieure qui sur une coupe mesurait 4 centimètres. Le tissu de nouvelle formation avait une teinte blanc rosé; il était d'une consistance dure, peu vasculaire; histologiquement il s'agissait d'un myosarcome.

Nous avons tenu à rappeler le détail des lésions de ce fait que nous avons conservé comme myôme avec les auteurs qui ont traité avant nous de la question. Nous devons toutefois dire que ce cas unique pourrait peut-être être regardé comme une forme particulière de cystite totale plutôt que comme un néoplasme. La vessie était revenue sur elle-même; sa muqueuse, chroniquement enflammée, était végétante.

Le laissant donc tout au moins comme douteux nous voyons que les myômes vésicaux constituent, en règle, des *tumeurs bien limitées*. A la coupe la tumeur, en général résistante, présente un aspect grisâtre; on voit des tractus d'apparence fibreuse, enchevêtrés en divers sens, séparés par des parties un peu plus molles.

La muqueuse qui la recouvre peut être saine, séparée du néoplasme par une couche celluleuse, ou au contraire être enflammée, ulcérée

même (Gibbons et Parker, Gérard Marchand) ou villeuse. Dans plusieurs cas on a noté sa calcification partielle (Socin, Terrier et Hartmann). Quelquefois on l'a trouvée recouverte d'exsudats putrilagineux, les parties les plus saillantes de la tumeur se gangrenant tout comme l'extrémité de certains polypes utérins. Chez notre malade une récidive de la tumeur avait ulcéré la cicatrice d'une taille hypogastrique antérieure et faisait saillie au dehors sous la forme d'une énorme masse gangrenée d'odeur infecte. Dans deux faits (Gussenbauer, Pilliet) nous voyons la surface du myôme être le siège d'une production épithéliomateuse.

En même temps que le myôme on observe assez fréquemment d'*autres altérations de l'appareil urinaire*, l'inflammation chronique de la vessie avec hypertrophie colonnaire de sa paroi, et même une inflammation ascendante de l'appareil urinaire, en somme des lésions plus ou moins étendues liées à une infection septique, qui, à la lecture des observations, semble presque toujours avoir été postérieure au développement du néoplasme. Dans un cas de Eve, dans un autre de Dupuy et Pilliet, la tumeur comprimant l'extrémité des uretères avait déterminé la production d'une hydronéphrose double.

Disons enfin pour terminer que dans un cas de Tassi il y avait concomitance d'un calcul vésical et que, dans un autre de Faye, il y avait, en même temps, un fibrome utérin, de même dans l'observation de Polaillon.

Histologiquement, il s'agit le plus souvent d'un myôme pur. Nous ne saurions mieux faire pour étudier cette structure que de reproduire les détails de l'examen pratiqué sur les tumeurs de notre malade par M. Lieffring : La tumeur est exclusivement constituée par des fibres lisses, disposées en tourbillon, les faisceaux s'entrecroisent dans tous les sens. Entre ces faisceaux se trouve une petite quantité de tissu conjonctif. La muqueuse, qui recouvre le néoplasme, est le plus souvent enflammée. Au-dessous d'un épithélium stratifié à cellules irrégulières, proliférées, plus petites que les cellules vésicales normales, on trouve une couche sous-épithéliale très vasculaire, assez épaisse, formée par l'accumulation de cellules embryonnaires; puis sans transition on passe à la masse néoplasique constituée par des fibres musculaires lisses très facilement reconnaissables à leur forme très allongée, effilée aux extrémités, et surtout à leur noyau allongé, oblong, arrondi aux deux bouts. Ces fibres sont disposées en faisceaux et en tourbillons.

Sur un autre point de la même tumeur ulcéré et ramolli, la muqueuse a disparu et l'on voit des éléments inflammatoires disséminés au milieu des fibres lisses. Ce même envahissement d'un myôme ulcéré par de petits foyers inflammatoires se trouve noté dans l'examen qu'a fait M. Albarran de la tumeur enlevée par M. Gérard-Marchant; il est des plus nets dans le fait publié par Pilliet. Au voisinage des parties gangrenées, on a trouvé des cellules musculaires chargées de graisse ou même tombant déjà en déliquescence (Volkmann).

Peut-être faut-il rattacher à un processus inflammatoire de même ordre l'infiltration embryonnaire de certains myômes ayant fait croire aux auteurs qui les ont observés qu'ils se trouvaient en présence de myômes ayant subi la transformation sarcomateuse (Socin, Gussenbauer, Eve et Nicolich). Le doute est en tous cas permis.

Une autre transformation, celle-ci indiscutable, est l'envahissement d'un myôme par un épithélioma qui s'est greffé à sa surface; Virchow en rapporte un cas; le myôme encapsulé présentait dans ses parties superficielles la structure du cancer [1]. Les observations publiées par Gussenbauer et par Pilliet, que nous rapportons plus haut, en sont encore de beaux exemples; dans le fait de Pilliet, on voit de la manière la plus nette qu'il s'agit d'un épithéliome à point de départ dans la muqueuse; cet épithéliome est papillomateux sur certains points, carcinoïde en d'autres. Il est disposé en revêtement peu épais sur un volumineux myôme diffus occupant la plus grande partie de la paroi vésicale.

Etude clinique. — Les symptômes semblent être différents suivant qu'il s'agit d'un myôme excentrique ou d'un myôme cavitaire.

Dans les *myômes excentriques*, il n'y a que peu de symptômes vésicaux. La tumeur, qu'elle envahisse le tissu cellulaire ou qu'elle se développe dans la cavité péritonéale, ne donne pas plus de retentissement vésical qu'une tumeur utérine. Il n'y a pas d'hématurie, pas de cystite; c'est tout au plus si on note de la fréquence et quelquefois un peu de difficulté dans les mictions. Le myôme vésical ne trahit en somme sa présence que par le développement lent et progressif d'un néoplasme qui gêne simplement par sa présence le fonctionnement des organes voisins, de la vessie, à laquelle il tient, en particulier. Mais il peut aussi par son siège gêner d'autres fonctions que la miction, c'est ainsi que dans le cas de Eve la tumeur, bien que petite, avait comprimé les uretères au niveau de leur péné-

1. Virchow, *Traité des tumeurs*, trad. franç., t. III, p. 314.

tration dans la vessie et avait ainsi déterminé le développement d'une hydronéphrose double. Dans celui de Faye la tumeur, qui avait mis douze ans à se développer, sans autre symptôme qu'un peu de fréquence dans les mictions, était devenue par son siège dans le tissu cellaire du bassin, une cause de dystocie et obligea à tenter l'accouchement prématuré qui fut même impossible; le détroit supérieur était si rétréci qu'à gauche quatre doigts y trouvaient difficilement place. On dut faire une céphalotripsie.

Dans le cas de Polaillon on avait hésité entre une tumeur fibreuse de l'utérus et un kyste multiloculaire de l'ovaire. Les symptômes fonctionnels étaient peu marqués, la malade n'accusait qu'une simple pesanteur dans le bas-ventre et des mictions fréquentes mais non douloureuses. Les urines étaient normales. En somme, ce qui gênait la malade c'était le volume de la tumeur qu'elle portait et qui donnait à son ventre l'apparence d'une grossesse à terme. Même après ouverture du ventre et ablation de la tumeur M. Polaillon pensa à un fibro-myôme utérin.

Le diagnostic des *myômes cavitaires* est, au contraire, bien plus facile. En deux mots on peut dire qu'ils trahissent leur présence par la réunion des symptômes habituels des néoplasmes vésicaux et des signes physiques d'une tumeur qui, par tous ses caractères de forme et de consistance, rappelle un fibrome utérin.

L'hématurie est un des symptômes les plus fréquemment observés, elle n'a manqué que dans trois cas sur onze malades; son abondance est des plus variables. Tandis que chez la malade de Gibbons et Parker le microscope était nécessaire pour déceler la présence des globules sanguins, chez la femme observée par Tassi les hématuries répétées étaient assez abondantes pour entraîner un état d'anémie aiguë et même causer des syncopes. En général l'hématurie est intermittente, souvent accompagnée de caillots qui quelquefois ont été cause de rétention; dans plusieurs observations on note qu'elle a été réveillée par l'exploration intra-vésicale.

Le plus souvent cette hématurie s'accompagne ou est suivie d'autres accidents, mictions fréquentes, pressantes et douloureuses, quelquefois difficiles; quelques malades se plaignent d'une pesanteur périnéale on hypogastrique. Un point tout particulier, noté dans un cas de tumeur pédiculée mobile, c'est la variation des symptômes suivant la position prise par le malade; les mictions d'ordinaire extrêmement difficiles se produisaient quelquefois d'une manière inespérée lorsque le malade se couchait sur le côté gauche (Volkmann).

Lorsque le néoplasme s'est compliqué d'une cystite l'urine prend tous les caractères habituels en pareil cas, état trouble, dépôt puru-

lent, etc. L'expulsion avec l'urine de fragments de la tumeur comparables à de la chair fibreuse n'est notée que dans un cas.

L'exploration intra-vésicale, tout en ne donnant pas toujours des résultats autres que la reprise ou la recrudescence d'une hématurie, permet cependant plus souvent de constater la présence de la tumeur, ce que l'on peut expliquer par son volume et par sa dureté en pareil cas.

Le palper hypogastrique, le toucher vaginal ou le toucher rectal, et surtout le palper bimanuel permettent d'acquérir des notions beaucoup plus importantes sur la forme, le volume, la consistance et la mobilité de ces tumeurs. Celles-ci sont arrondies ou lobulées, fermes et mobiles. Dans presque tous les cas il a été possible de les constater. En combinant le palper bimanuel avec la pose d'une sonde métallique dans la vessie, il est souvent possible de déterminer d'une façon très précise l'intégrité du trigone, la sonde passant partout entre le doigt et les tumeurs.

Un point tout à fait spécial observé chez notre malade, c'est l'ulcération de la cicatrice par la récidive myomateuse, ulcération absolument différente de celle que nous avons observée après la cystostomie pour cancer vésical. Dans cette dernière le néoplasme par son extension progressive envahit le trajet fistuleux puis la peau; dans le myôme récidivé, au contraire, la peau, amincie par la pression du néoplasme sous-jacent, s'est ulcérée sans être envahie et l'on voyait émergeant à travers une peau mince et décollée le bourgeon sphacelé du néoplasme.

La *durée* de l'évolution de ces tumeurs est des plus variables. Le plus souvent la mort est le fait des accidents infectieux secondaires qui, par leur évolution ascendante, entraînent la terminaison fatale. Chez plusieurs malades elle a été le résultat de l'intervention.

Traitement. — Le traitement est évidemment différent suivant qu'il s'agit d'un myôme excentrique ou d'un myôme cavitaire.

Pour les *myômes excentriques* on suit en somme les règles de la chirurgie abdominale. Chez sa malade M. Polaillon éprouva de grandes difficultés à ouvrir le péritoine : la tumeur développée dans le tissu cellulaire pré-vésical avait soulevé et refoulé en haut le cul-de-sac péritonéal, si bien que pour l'atteindre on dut prolonger par en haut l'incision jusqu'à quatre doigts au-dessus de l'ombilic. La base de la tumeur fut attirée autant que possible en dehors, transfixée avec des broches et enserrée dans un lien élastique suivant la pratique la plus ordinairement suivie dans l'hystérectomie abdominale à pédicule externe.

Nous croyons, étant donné l'encapsulement habituel de ces myômes, qu'il sera le plus souvent possible d'extirper, après énucléation, leur pédicule, fermant par la suture la plaie incomplète des tuniques vésicales qui suivra cette ablation.

Dans les *myômes cavitaires*, le chirurgien sera guidé par la ligne de conduite habituellement suivie pour l'ablation des tumeurs de la vessie. Les divers opérateurs qui se sont trouvés en présence des myômes cavitaires ont eu recours soit à la taille périnéale, soit à la taille vaginale, soit à la taille hypogastrique précédée dans la même séance d'une boutonnière périnéale, destinée d'une part à vérifier par le toucher direct les caractères de la tumeur, d'autre part à permettre après l'opération l'établissement d'un drainage périnéal ou abdomino-périnéal de la vessie.

Aujourd'hui la question peut être tranchée et les avantages de la *taille hypogastrique* établis par le professeur Guyon pour l'ablation des néoplasmes vésicaux en général, se retrouvent pour cette variété spéciale de tumeurs.

Un autre point qui a beaucoup préoccupé certains chirurgiens c'est la question de l'hémostase. Pour éviter la perte de sang on a eu recours à l'écraseur de Chassaignac, à l'anse galvano-caustique, etc. Ces précautions sont inutiles : les fibro-myômes utérins comme les myômes vésicaux donnent lieu à des hémorragies abondantes, mais aussi ils saignent peu, lorsqu'on les attaque directement par leur centre.

Pour les tumeurs petites, nous croyons qu'il faut attirer avec des pinces, dans la plaie hypogastrique, le point d'insertion de la tumeur, pinçant les vaisseaux s'il y en a et liant ou suturant ensuite la plaie résultant de l'ablation.

Dans les cas où la tumeur est volumineuse, plutôt que d'agrandir d'une manière exagérée la plaie vésicale, le plus simple est de morceler la tumeur par son centre, l'évidant progressivement jusqu'à ce qu'on ait enlevé ses parties les plus périphériques. C'est la pratique suivie par Naumann et que l'un de nous a employée lors de l'ablation d'une récidive. Chez notre malade quelques points de suture placés avec une aiguille coudée ont assuré la fermeture de la plaie opératoire.

La tumeur enlevée, on assurera le drainage de la vessie avec des tubes-siphons hypogastriques s'il s'agit d'un sujet du sexe masculin, ou plus simplement, s'il s'agit d'une femme, en plaçant un drain abdomino-urétral.

PÉTRIFICATION PÉRIPHÉRIQUE

D'UNE

TUMEUR VILLEUSE DE LA VESSIE

Par E. NICAISE

Il ne s'agit pas ici de la dégénérescence calcaire interstitielle d'une tumeur, telle qu'on la rencontre quelquefois dans les anciens corps fibreux de l'utérus, par exemple, mais du dépôt de carbonate et de phosphate de chaux autour des filaments d'une tumeur villeuse de la vessie. Il y a là un phénomène analogue à celui des dépôts d'une source pétrifiante autour des filaments d'une mousse; il en résulte une tumeur d'aspect spongieux, ainsi que le montre la figure ci-contre. Le dépôt calcaire occupait la base de la tumeur villeuse, depuis son point d'adhérence à la muqueuse vésicale, mais il n'occupait que le centre de la tumeur, dont on voyait les filaments émerger de la surface du calcul et sortir des canalicules calcaires formés par le dépôt phosphatique autour de la partie inférieure des mêmes filaments; en même temps, d'autres houppes villeuses entouraient la tumeur calcaire et recouvraient ses faces latérales.

Les faits de ce genre sont assez rares, aussi je publie de nouveau celui-ci (Voyez *Bull. Soc. Chir.*, Paris, 1888, p. 384) en y ajoutant une photographie de ce calcul phosphatique spongieux, d'origine particulière.

Un homme de soixante-dix-huit ans entre, le 5 avril 1876, dans mon service à l'infirmerie de l'hospice d'Ivry, pour des troubles urinaires avec subdélirium. Il porte deux hernies inguinales depuis 30 ou 35 ans. La mort survient au bout de deux jours.

Les reins ont une consistance et un poids normaux; la muqueuse du bassinet est injectée.

La vessie renferme 150 grammes d'une urine épaisse, sale, boueuse; elle est de dimensions moyennes, ses parois sont à peine hypertro-

phiées; mais on trouve à sa face inférieure des colonnes charnues assez volumineuses, nettement isolées dans presque toute leur circonférence; elles occupent surtout le bas fond. La muqueuse est injectée dans toute son étendue; au niveau du col, elle est hypertrophiée et indurée; cette induration occupe tout le pourtour du col et s'étend un peu sur la face inférieure de la vessie. A sa partie supérieure existe une *ulcération* qui a la largeur d'une pièce d'un franc et répond à une *plaque d'injection du péritoine où adhère intimement le grand épiploon.*

Sur le côté droit de la vessie, en arrière et à droite de l'orifice de l'uretère, existe un *fongus villeux* assez considérable, au milieu duquel

Calcul formé par des dépôts calcaires autour des filaments d'une tumeur villeuse de la vessie.

se trouve une sorte de calcul adhérent, recouvert en partie par les villosités qui pénètrent dans ses anfractuosités.

La prostate n'est point volumineuse, l'urètre est normal.

Le calcul présente une forme ovalaire et mesure 47 millimètres sur 34. Son poids est seulement de 16 grammes. Il est creusé, en effet, de nombreux espaces libres et ressemble un peu à une mousse qui aurait été enveloppée de dépôts calcaires par une source pétrifiante. Chez notre malade, les dépôts de phosphates et de carbonates se sont faits autour des filaments de la tumeur villeuse. La portion du calcul qui en formait la base et était adhérente est plus compacte que la partie superficielle, laquelle montre plus nettement le dépôt calcaire autour des prolongements villeux.

THORACOTOMIE ET THORACOPLASTIE

Par le Dr LLOBET

Professeur à la Faculté de Buenos-Aires,
Chirurgien de l'hôpital Rawson.

Hernie diaphragmatique guérie par la thoracoplastie et la suture musculaire.

Depuis longtemps j'étais préoccupé par l'idée d'opérer *à ciel ouvert* dans l'intérieur de la cavité thoracique, et les craintes relatives aux accidents immédiats dans les interventions de ce genre me paraissaient un peu exagérées par les auteurs.

Pendant neuf ans de pratique chirurgicale, je n'ai jamais vu d'accidents graves suivre une pleurotomie avec entrée franche de l'air.

J'ai pratiqué, sous l'anesthésie chloroformique, l'opération thoracoplastique d'Estlander, et, après avoir gratté immédiatement la plèvre et le péricarde tapissés de fongosités, je n'ai pas vu survenir le collapsus si redouté, et le malade a guéri.

Ces considérations et d'autres encore m'ont fait penser que l'ouverture franche et large du thorax est indiquée : dans les tumeurs sous-costales, dans certains cas de plaies du poumon, dans les pleurésies chroniques avec épaississement des séreuses, dans les hernies diaphragmatiques, les abcès et les gangrènes limitées du poumon et surtout dans les kystes hydatiques, si fréquents dans la République Argentine. Cette fréquence est démontrée par la thèse de mon élève, le Dr Massy, qui en a relevé 117 cas dans divers services hospitaliers; ma statistique personnelle enregistre six kystes du poumon sur 25 cas.

Il est vrai que la ponction et la pneumotomie, généralement pratiquées dans ces cas, donnent de bons résultats; mais pas toujours et parfois il faut arriver directement sur le poumon, sous peine de faire une opération insuffisante et de voir succomber le malade.

Contre ces lésions limitées du poumon je propose la thoracotomie faite par un procédé qui, je crois, m'est personnel, car je ne l'ai vu

décrit par aucun autre chirurgien. Voici en quoi il consiste :

1° Incision comprenant la peau et les muscles, partant de la 2e côte à la hauteur du bord correspondant du sternum, pour se diriger en bas et en dehors jusqu'à la 8e côte; 2° Disséquer la peau et les muscles jusqu'à la rencontre des côtes; 3° Sectionner obliquement d'avant en arrière et de dedans en dehors avec la scie du professeur Ollier les 2e, 3e, 4e, 5e, 6e et 7e côtes; 4° Achever la section de la plèvre et des muscles pour pouvoir rejeter le lambeau en dehors; 5° Saisir le poumon avec des pinces à érignes, pour l'attirer en bas, afin de lui conserver la forme qu'il a durant l'inspiration; 6° Inciser le poumon lentement avec le thermocautère à une température peu élevée, pour éviter les hémorragies, dans les cas d'extraction de kystes ou d'ouverture d'abcès, etc., etc.; 7° Laver la cavité avec de l'eau boriquée ou de l'eau stérilisée; 8° Ramener le lambeau sans suturer les côtes, et suturer les muscles et la peau; 9° Faire le vide dans la cavité opératoire, au moyen d'un trocart aspirateur introduit au niveau du 5e ou 6e espace intercostal, sur la ligne axillaire.

Je dois faire remarquer qu'il est plus prudent de diminuer la dose de chloroforme, sans en suspendre l'administration, lorsqu'on arrive à la 3e partie de mon procédé.

Les procédés de MM. Delorme et Michaux ne donnent pas tant de liberté à l'opérateur, et celui du Dr Michaux est plus compliqué. La section de la peau et des muscles à distance, que je propose, assure une obturation plus complète et évite mieux l'entrée de l'air extérieur; enfin l'opération est ainsi plus conservatrice et plus rationnelle que celle d'Estlander.

Dans quelques cas, le chirurgien peut être obligé de pratiquer le drainage, ce qu'il est facile de faire après avoir opéré par mon procédé.

J'ai eu l'occasion de l'appliquer (quoique avec quelques modifications) dans un cas de hernie traumatique ancienne du diaphragme, dont je rapporte ici l'observation.

Obs. — M. B., cinquante ans, ancien soldat. Rien à noter dans les antécédents héréditaires ou personnels.

En 1883, il reçoit un coup de couteau dans le 8e espace intercostal gauche entre les lignes axillaire et mammaire. Cette blessure fut suturée. Quarante-huit jours après cette intervention, il s'aperçut qu'une petite tumeur apparaissait au niveau de la blessure lorsqu'il toussait. Au bout d'un an, cette tumeur avait le volume d'un œuf de poule, volume qu'elle a conservé jusqu'au jour de l'opération. Il ressentait de vives douleurs à ce niveau, et, d'une façon intermittente, dans tout le côté gauche du thorax.

La cicatrice présentait trois centimètres de longueur. La tumeur était tantôt mate, tantôt sonore à la percussion, quelquefois on y percevait des gargouillements.

Le malade se plaignait d'avoir la respiration difficile; les mouvements respiratoires étaient moins amples qu'à l'état normal, les vibrations plus obscures. Matité et frottements à la base du poumon gauche. Toux sèche, pleurétique. État général satisfaisant.

Opération le 21 août 1894. — Antisepsie de la région, et anesthésie chloroformique rendue difficile par les habitudes alcooliques du malade.

Incision elliptique partant de la 4e côte à deux centimètres du bord correspondant du sternum, descendant obliquement jusqu'à la 11e côte et remontant ensuite suivant la ligne axillaire jusqu'au niveau du départ (4e côte). L'incision comprend la hernie dans sa concavité. Le lambeau musculo-cutané est disséqué et, à l'aide de la scie d'Ollier, les 7e, 8e et 9e côtes sont sectionnées en biseau en avant et en arrière à deux centimètres des lèvres de l'incision. Forcipressure des intercostales. Le lambeau est relevé, et il s'échappe de la cavité pleurale environ 100 grammes d'un liquide séro-fibrineux. Il est impossible de saisir le poumon avec des pinces de Museux, parce que la cavité est cloisonnée par une fausse membrane extensible, de couleur grisâtre. L'air extérieur repousse le poumon à travers la membrane et le réduit à l'état d'un petit moignon enfoncé dans le sinus costo-vertébral. On peut alors se rendre compte que la hernie était constituée par de l'épiploon et une portion du côlon transverse, ce qui expliquait la symptomatologie dont nous avons rendu compte. L'épiploon et le sac furent réséqués, le péritoine et le diaphragme ensuite furent suturés avec du catgut résistant. Le lambeau réappliqué fut maintenu par deux sutures de la 9e côte au fil d'argent, l'anneau existant dans le 8e espace fut oblitéré par une suture au catgut, enfin suture continue à étages du plan musculaire et de la peau. L'opération se termine par l'aspiration de l'air contenu dans la cavité pleurale et l'application d'un bandage légèrement compressif.

Après l'opération le pouls devient petit, fréquent et arythmique; la température descend à 35°. Deux injections sous-cutanées d'éther et de caféine. Le pouls et la température remontent. Un peu de dyspnée (36 inspirations par minute).

Le 28 août, le malade, qui jusque-là avait été en s'améliorant chaque jour, se plaint d'une violente douleur dans le 8e espace intercostal sur la ligne axillaire. On enlève le pansement, et on trouve un peu de fluctuation au point douloureux. En écartant les lèvres de la plaie, on fait s'écouler environ 300 grammes d'un liquide séro-sanguinolent qui provient de la cavité thoracique. On place deux tubes à drainage qui sont enlevés quarante-huit heures après; il ne s'écoule plus de liquide. Les lèvres de la plaie sont de nouveau suturées.

Depuis ce jour, l'état du malade s'améliore constamment.

La respiration a oscillé entre 30 et 24 inspirations par minute;

la température entre 37° et 38°; le pouls entre 80 et 84 pulsations.

Le jour qui suivit l'opération, le poumon gauche respirait jusqu'au niveau de l'angle inférieur de l'omoplate; mais il occupa en peu de jours sa situation normale, puisque le 12 septembre il respirait avec la même amplitude que le poumon droit.

Aucune mobilité des côtes.

Le 13 septembre, le malade peut être considéré comme absolument guéri.

Il paraît que Postempski (de Rome) fut le premier, en 1889, à proposer le traitement des hernies diaphragmatiques par un procédé de thoracoplastie et à conseiller d'abandonner la voie abdominale qu'on suivait jusqu'alors. Le docteur Postempski me le déclara lui-même, lors de mon voyage en Italie en 1890.

A mon avis, il n'est pas douteux qu'il ne soit plus commode d'opérer par la voie thoracique que par la voie abdominale.

Les mouvements du diaphragme ne gênent pas beaucoup l'opérateur pour pratiquer la suture continue qui est celle que je préfère dans ces cas.

Le procédé que j'ai employé est celui de Postempski modifié par moi, avec quelques avantages, à ce qu'il me semble. Ce chirurgien divise la peau et les muscles au même niveau, comme les autres chirurgiens déjà cités; il ne sectionne pas les côtes en biseau et il ne pratique pas l'aspiration de l'air après avoir terminé l'opération, ce qui ne laisse pas d'avoir son importance, parce que, une fois la plèvre vidée d'air, le poumon se dilate plus rapidement et reprend vite son rôle physiologique.

Quand on opère sur le sinus diaphragmatique, on pourrait, en partie, éviter l'entrée de l'air en comprimant le thorax, mais dans la thoracotomie ou section large des dernières côtes pour la cure radicale des hernies diaphragmatiques, le pneumothorax est inévitable. Mais cette entrée de l'air n'a pas de conséquences bien graves, comme le démontrent les faits publiés par de nombreux chirurgiens, et celui que je publie aujourd'hui.

Les accidents opératoires qui compliquent l'entrée de l'air par les grandes ouvertures de la poitrine peuvent se conjurer en grande partie en saisissant le poumon et en le maintenant au contact de la paroi, comme si l'acte de l'inspiration se réalisait [1].

1. Je dois remercier mon chef de clinique M. Calderon, ainsi que mes internes MM. Ferrari et Rodriguez, pour l'intérêt avec lequel ils ont soigné ce malade.

CONTRIBUTION A L'ÉTUDE

DES ABCÈS DE LA FOSSE ILIAQUE

Par le Dr J. BRAULT

Médecin-major de l'armée,
Professeur suppléant à l'école de médecine d'Alger.

VARIÉTÉ RARE DE PHLEGMON DE LA FOSSE ILIAQUE INTERNE VOLUMINEUX ABCÈS CHAUD SITUÉ ENTRE LE PÉRIOSTE ET LE MUSCLE ILIAQUE INCISION DE COOPER. GUÉRISON

Observation. — S..., dix-neuf ans, disciplinaire, sujet débilité, entre au Dey le 28 mars 1894 pour une *lymphangite suppurée du mollet gauche*, on ne trouve pas la porte d'entrée; on incise largement la collection, les choses se passent tout d'abord très bien, la plaie opératoire tarde cependant un peu à se fermer.

Vers la fin d'avril, le malade commence à souffrir de la *bourse séreuse du talon*, on constate de la rougeur, la fluctuation apparait, nouveau coup de bistouri dans cet hygroma suppuré.

Le 8 mai, douleurs très vives et tuméfaction à la partie inférieure de la fosse iliaque *gauche*; le malade, qui est un gros mangeur, perd subitement l'appétit.

Dans les jours qui suivent, oscillations thermiques caractéristiques: le matin, le malade est aux environs de 37 degrés; mais le soir, la température dépasse parfois 40 degrés; pâleur, amaigrissement marqué, alternatives de constipation et de diarrhée.

On commence à constater de la matité et une tumeur profonde et irrégulière au-dessus de l'arcade de Fallope; le malade continue à se plaindre beaucoup, il se tient le plus habituellement couché sur le côté atteint, la cuisse se fléchit peu à peu sur le bassin. Cette flexion est progressive et directe, il n'y a ni abduction ni adduction [1].

Je passe rapidement sur tout cet historique un peu banal, je ne soignais pas le malade à cette époque et je n'ai pu par suite qu'imparfaitement l'observer.

Lorsque je prends le service, dans les derniers jours de mai, la

1. J'insiste un peu ici pour montrer que les choses ne se sont pas tout à fait passées comme dans la psoïtis.

température est tombée, le malade est toujours en flexion, l'appétit reste nul et l'émaciation s'accentue.

L'affection a marché, toute la fosse iliaque est uniformément mate et bombe légèrement. Au palper très douloureux d'ailleurs, on perçoit de la plénitude, une tumeur profonde, qui semble bosselée, inégale et dépasse les limites tracées par la percussion. On sent nettement rouler sous le doigt un gros cordon qui n'est autre chose que l'S iliaque fortement repoussée en avant de la tuméfaction.

Le 1er juin, le malade est anésthésié au chloroforme, une palpation plus exacte permet de trouver la fluctuation. Cette dernière est très difficile à percevoir, on est obligé d'appuyer *très fort, perpendiculairement à l'abdomen, les doigts des deux mains fléchis à angle droit sur les métacarpiens.* Le flot assez obscur est un peu plus net en dehors, le long de la partie tout à fait supérieure du ligament de Fallope, en se dirigeant un peu en dedans de l'épine iliaque antérieure et supérieure.

Ceci nous confirme dans l'idée que nous avons affaire à une collection purulente rétro-péritonéale, due très probablement à une adénite des ganglions qui prennent en écharpe les vaisseaux iliaques externes; nous faisons simplement quelques réserves, à cause de la bizarrerie de la marche.

On voit d'ici quelle a été la filiation : *angioleucite phlegmoneuse*[1] *diffuse de la jambe, hygromite suppurée de la bourse du talon, adéno-phlegmon iliaque.*

Il n'y a rien dans le triangle de Scarpa ou au pli de l'aîne; mais nous savons de par les observations de Desprès et les thèses de ses élèves Paquy et Graverry[2], que dans les lymphangites profondes, surtout dans celles qui sont consécutives aux inflammations des bourses séreuses, l'infection peut *brûler* la station crurale[3].

Nous ouvrons en suivant à peu près la ligne recommandée par Cooper pour la ligature de l'iliaque interne et de l'iliaque primitive. L'incision est un peu moins longue, 10 centimètres, sa moitié inférieure est parallèle à la fin du ligament de Poupart, sa moitié supérieure qui passe à deux doigts en dedans de l'épine antérieure et supérieure, dépasse cette dernière de 5 centimètres. On procède lentement, couche par couche : peau, fascias, aponévrose du grand oblique, muscles du petit oblique et transverse, sont successivement divisés, hémostase rigoureuse. Après incision du *fascia transversalis*, on récline la masse péritonéo-intestinale et l'on tombe enfin sur le *fascia iliaca* qui a conservé son aspect blanc nacré, il n'y a rien dans le tissu cellulaire sous-péritonéal.

1. Le Fort, 1872, *Phlegmon panniculaire de Chassaignac.*
2. Desprès, *Gaz. des hôpit.*, 1874. — Paquy, Thèse de Paris, 1876. — Graverry, *id.*, 1883.
3. Il en est de même au membre supérieur, les ganglions deltoïdo-pectoraux ou sus-claviculaires peuvent être pris, alors que l'aisselle reste saine.

Arrivé à cette profondeur, on sent que l'on est encore séparé par une certaine épaisseur du foyer purulent, la fluctuation cependant devient très nette.

Incision du *fascia iliaca* et du muscle iliaque dans une petite étendue, le pus jaillit, le doigt introduit dans l'ouverture sert à régler, à diriger sa sortie. Lorsque le débit devient moins considérable, on agrandit la boutonnière musculo-aponévrotique et l'on procède à la toilette et à l'exploration de la poche. Il s'est écoulé en tout près d'un litre de pus lié mélangé à des caillots cruoriques, l'examen de la cavité qui le contenait est des plus intéressants. Le doigt explorateur plonge sous le muscle iliaque et sent la fosse parfaitement recouverte par son périoste. On ne peut descendre en bas vers la cuisse, mais on pénètre profondément en dedans et en haut vers l'échancrure sciatique et l'on se rend compte qu'il existe là une dépression vers le petit bassin. En haut, les insertions iliaques ont persisté, sauf tout à fait en dehors où il existe une fusée en doigt de gant un peu en dedans de l'épine iliaque, en cet endroit où nous avons signalé tout à l'heure l'existence d'une fluctuation un peu plus nette. En avant, on soulève le muscle iliaque dont la face profonde a été quelque peu entamée et l'on sent plus loin le pont volumineux formé par le psoas.

Nous verrons plus loin que tout cela correspond bien aux données anatomiques.

Dans l'intérieur de l'abcès, on trouve des brides, des travées vasculaires, qui ont résisté au pus, malgré toutes les précautions que nous prenons pour les ménager, une ou deux cèdent au cours de notre examen et donnent une certaine quantité de sang.

Après un lavage soigné, des lanières de gaze tamponnent et drainent tout à la fois la poche, large pansement compressif.

Le soir de l'opération, pas de vomissements, pas de délire, mais un peu d'agitation; le thermomètre marque la température effrayante de 41 degrés. Y a-t-il eu un accès de fièvre réveillé par l'intervention? ou bien en rompant quelque vaisseau, avons-nous ouvert la porte à l'infection? nous sommes perplexes.

Quoi qu'il en soit, le lendemain, le thermomètre redescend, pour demeurer désormais à la normale. Il y a eu du suintement, on change le pansement et l'on retire la gaze pour placer un drain en caoutchouc. Suites en somme très simples; les jours suivants, S... commence à allonger sa cuisse. Au bout d'une quinzaine il l'étend à peu près complètement, spontanément et sans douleur; il n'y aura besoin d'aucun appareil, d'aucune traction, ce qui prouve encore que ce n'est pas le muscle qui est en cause, mais bien le tissu cellulaire sous-jacent.

22 juin. — Cicatrisation à peu près complète, le malade marche déjà passablement, la rétraction sera nulle.

Fin d'août. — Guérison confirmée.

Ici deux choses méritent au plus haut point d'attirer l'attention : *le siège* et *la pathogénie* de cette suppuration iliaque survenue à la suite d'une lymphangite de la jambe et d'une hygromite de la bourse talonnière de Lenoir.

On considère classiquement dans les phlegmons de la fosse iliaque : des abcès sous-périostiques dus aux ostéites du bassin, des abcès sous-aponévrotiques dont l'étude se confond avec celles de la psoïtis et enfin des collections intra et sous-péritonéales.

Ici, nous n'avons à envisager que les phlegmons sous-aponévrotiques. Aujourd'hui, dans ces derniers, l'on semble vouloir distinguer de la psoïtis vraie, les myosites de l'iliaque. Depuis que Kœnig est parvenu à injecter séparément la loge de ce muscle, depuis que Condamin [1] a su attirer l'attention sur cette cloison cellulo-aponévrotique qui contient le crural et divise en deux la masse ilio-psoïque; on a tendance à admettre une *iliacite*.

Dans le cas présent, peu nous importent ces distinctions, nous tenons à le répéter, dans notre observation, il ne s'agissait pas d'*une myosite*, mais d'*un phlegmon sous-iliaque, placé entre le muscle et le périoste*.

Morris [2] seul, sans préciser, sans donner des détails, paraît admettre qu'il existe entre le *fascia iliaca* et la couche périostique, des phlegmons qui n'ont point les muscles pour siège.

Pour bien mettre en lumière notre anatomie pathologique, il est nécessaire de faire un retour sur l'anatomie chirurgicale de la fosse iliaque interne. Le muscle iliaque s'insère sur le pourtour de cette cavité [3], *mais au centre et en dedans on rencontre entre lui et l'os, un tissu cellulaire très lâche, presque une bourse séreuse*. Cette loge n'est séparée en bas et en avant de la bourse classique du psoas, que par quelques vagues insertions musculaires de l'iliaque avant sa réflexion et par un peu de graisse.

Jamais, au cours de nos dissections, nous n'avons trouvé de continuité entre ces deux espaces, mais il est évident pour nous, d'après la disposition des divers plans, qu'une collection purulente emprisonnée dans la loge séreuse préarticulaire, doit avoir plus de tendance à se diriger dans la loge sous-iliaque, qu'à fuser dans la masse ilio-psoïque et réciproquement.

Une autre particularité anatomique nous intéresse, en dedans la fosse est fermée par une lame aponévrotique, continuation du *fascia*

1. Condamin, Thèse de Lyon, 1888.
2. *Encyclopédie chirurgicale.*
3. Le muscle est un peu *plus facilement décollable* en dehors et en haut, en dedans de l'épine iliaque.

iliaca. D'après les auteurs, cette cloison s'insère sur l'éminence ilio-pectinée et la ligne innominée dans toute sa longueur, cela n'est pas tout à fait exact. Très forte en avant, surtout lorsque le muscle petit psoas vient la renforcer par une véritable expansion aponévrotique, *elle s'amincit au contraire considérablement en arrière et devient presque lamelliforme; elle finit même par manquer, par présenter des défauts à la hauteur de l'articulation sacro-iliaque, pour laisser passer des filaments vasculaires et nerveux, en particulier, les branches nourricières de l'ilium qui émergent des vaisseaux hypogastriques.*

Nous trouvons bien dans cet exposé anatomique l'explication de la topographie de notre abcès, avec ses deux diverticules.

La plus faible adhérence des insertions de l'iliaque en dehors, explique la corne extérieure; l'amincissement et les défauts de la cloison aponévrotique interne, le prolongement pelvien vers l'échancrure sciatique.

C'est là qu'est le point faible, dans les collections sous-iliaques analogues à celles que nous venons de décrire et c'est là très probablement que serait venu pointer l'abcès, si nous avions encore différé l'intervention [1].

Passons à la *pathogénie*, c'est ici la partie la plus délicate de notre tâche.

En effet, aucune des théories admises ne peut expliquer d'une façon absolument satisfaisante cette infection du *tissu cellulaire sous-iliaque*, dans les conditions où elle s'est présentée.

Pour la première complication, hygromite talonnière, rien de plus simple, depuis la prévision géniale de Bichat, depuis les études de Recklinghaus en, Cornil et Ranvier, les travaux et les communications de Velpeau, Chassaignac, Verneuil, Nicaise et Kœnig, depuis les thèses de Bellamy, Lordereau, Therre, Lacoste [2], etc., etc.; l'on n'ignore plus les rapports, les liens étroits qui existent entre les bourses séreuses, les synoviales, et le système des vaisseaux blancs. Malgré Sappey et Robin, on doit les considérer comme de véritables dilatations, comme de véritables lacs lymphatiques et souvent aux membres inférieurs, *lymphangite, hygromite et arthrite sont les trois étapes* d'un même processus. Tantôt c'est la séreuse qui commence, tantôt ce sont les lymphatiques. Il est de plus de notion courante et banale à l'heure actuelle, que la lymphe septique incer-

1. Cas un peu vague de Morris (*Encyclopédie chirurgicale*).
2. Thèses : Bellamy, doctorat Paris, 1870; — Lordereau, *id.*, 1873; — Therre, *id.*, 1879; — Lacoste, *id.*, 1883.

taine dans son cours, peut rebrousser chemin; ou du moins que les microbes qu'elle contient peuvent remonter son faible courant; *c'est la marche rétrograde* de la lymphangite très connue depuis les cas fort nets de Roux, Alphonse Guérin et Terrillon.

Toutes ces données expliquent *l'inflammation secondaire de la bourse talonnière, survenant un certain temps* après l'angioleucite diffuse du mollet.

Mais tout en admettant que le tissu cellulaire lâche qui double la partie moyenne du muscle iliaque soit assimilable aux bourses séreuses, toutes ces choses sont incapables de donner la pathogénie de notre troisième échelon. Il est bien, en pareil cas, un moyen commode de se tirer d'affaire, mais nous croyons que l'on en a trop abusé, j'ai nommé l'infection générale.

A notre avis, dans le cas présent, il faut chercher *sur place* une explication. Pour nous, les trois étapes de l'affection sont en corrélation étroite et directe. Tout cela est *en ligne, échelonné sur le même membre*, les grandes oscillations thermiques *n'ont pas précédé, mais suivi*, la détermination iliaque; à quoi bon en pareille circonstance aller chercher un mécanisme lointain et d'ailleurs irrationnel?

Le fait est que l'explication *locale* n'est pas facile à trouver, il ne s'agit plus du simple *saut* signalé par Després, pas davantage d'*une infection rétrograde* par le processus ordinaire. On ne peut guère songer à une pure et simple *marche ascendante*, il est peu probable que des lymphatiques provenant du membre inférieur viennent à passer dans le tissu cellulaire profond de la fosse iliaque pour se rendre en dernière analyse dans les ganglions du bassin. Il ne reste plus alors qu'une hypothèse qui a frappé immédiatement notre esprit, en face de ce problème ardu. L'infection qui *saute* des groupes ganglionnaires, qui *redescend* parfois le cours de la lymphe, *ne pourrait-elle pas se* réfléchir *au niveau des ganglions et remonter vers les sources d'autres groupes lymphatiques afférents?*

Dans le cas actuel, les *ganglions iliaques externes* auraient été *le trait d'union, l'anneau de la chaîne*. Ils reçoivent à la fois *les aboutissants du système du membre inférieur et les lymphatiques circonflexes iliaques* qui desservent la région qui a suppuré.

L'infection venue d'en bas, est montée sans s'arrêter à la région inguinale; pour des causes analogues, elle n'a pas déterminé d'adéno-phlegmon iliaque et a pris une voie afférente, pour aller en contaminer les origines.

Ceci, jusqu'à un certain point, peut être rapproché, peut être comparé, à ce que Troisier a démontré pour les ganglions sus-clavicu-

laires dans le cancer stomacal. La seule différence, c'est que, dans ce dernier cas, la lymphe cancéreuse se *réfléchit* du *canal thoracique vers les ganglions, au lieu de partir de ceux-ci, pour aboutir aux sources de lymphatiques afférents.*

Les modes de propagation des virus par voie lymphatique, malgré tout ce que l'on sait, présentent encore certaines inconnues : maintenant que notre attention a été attirée vers cette nouvelle façon d'envisager les choses, nous essaierons de la justifier dans l'avenir par des recherches ultérieures[1].

Terminons en disant quelques mots de la diagnose et du traitement. On a vu que nous avions cru de préférence à une adénite iliaque avec suppuration rétro-péritonéale. C'était la filiation naturelle, l'hypothèse qui satisfaisait le mieux l'esprit; l'attitude, la lenteur de la marche vers l'extérieur, l'absence de plastron abdominal, pouvaient faire douter et penser à un abcès plus profond. On écartait immédiatement la psoïtis vraie, la douleur siégeait en dehors de la corde psoïque, la flexion n'avait pas eu la brusquerie ordinaire, il n'y avait, avons-nous dit, ni adduction, ni abduction; enfin le pus n'avait aucune tendance à gagner vers le petit trochanter. Il n'en était pas de même vis-à-vis de l'inflammation du muscle iliaque; il était fort permis d'hésiter, est-il possible cliniquement de faire le diagnostic entre l'*iliacite* et l'*abcès sous-iliaque*? nous ne le croyons pas et nous ne voulons pas nous livrer à des subtilités de diagnose différentielle. Cette petite lacune n'a d'ailleurs aucune importance au point de vue du traitement, la thérapeutique reste la même.

Dans notre cas, l'intervention a consisté dans une incision ventrale unique, malgré le diverticule profond vers l'échancrure sciatique, les suites ont été si simples, que nous n'avons pas eu à recourir au complément habituel, *la trépanation*. Nous nous tenions prêts à la faire à la moindre alerte; ici, le drainage transiliaque de Libouroux n'eût pas été de mise, pas plus que l'écrêtement de M. Verneuil, il n'y avait rien à faire de ce côté, nous aurions dû choisir entre les procédés de Weiss, Condamin et Terrillon[2] mieux placés pour drainer notre collection d'une façon utile.

1. Peut-être se passe-t-il quelque chose de semblable au niveau des ganglions lombo-aortiques, dans *certaines* psoïtis à la suite des infections génitales chez la femme.

2. Weiss, Thèse de doct., Paris, 1880. — Gangolphe, *Revue de chirurgie*, 1889. — Libouroux, *Arch. prov. de chirurgie*, 1892. — Condamin, *id.*, 1893.

UN CAS D'INFECTION GÉNÉRALISÉE

PAR

LE STAPHYLOCOQUE DORÉ

FURONCULOSE — ABCÈS DE LA PROSTATE — PHLEGMON PÉRINÉPHRÉTIQUE — ABCÈS DE L'ÉPAULE DROITE — PHLEGMON DE LA CUISSE DROITE ET DE LA RÉGION LOMBAIRE DROITE — BRONCHO-PNEUMONIE — GUÉRISON.

Par M. TUFFIER

Professeur agrégé, à la Faculté de médecine de Paris,
Chirurgien de la maison Dubois.

V... Victor, trente et un ans. Entré le 18 mars 1892. Salle Gosselin, hôpital Beaujoin.

C'est un homme grand et bien musclé qui nous est envoyé du service de M. Gombaut pour des accidents généraux aigus et des accidents vésicaux paraissant sous la dépendance d'une infection urinaire. En l'examinant nous sommes très étonnés de constater que le malade n'a jamais eu aucun accident blennorrhagique, vénérien ou urétral quelconque, et que les troubles de la miction dont il se plaint ont débuté en dehors de toutes les causes que provoque en général une infection urinaire.

Environ six semaines avant son entrée à l'hôpital, il fut atteint d'un gros anthrax de la nuque qui évolua sans nécessiter aucune intervention active et qui est complètement guéri depuis trois semaines. C'est après la cicatrisation de ce foyer, qu'il commença à souffrir en urinant, les mictions n'étaient pas fréquentes, mais elles étaient douloureuses et difficiles; en même temps des frissons légers et une sensation de chaleur avec transpiration consécutive, le tout accompagné d'inappétence, indiquaient un état fébrile assez intense. C'est dans cet état que le malade entrait le 25 février dans le service de M. Gombault, où il fut traité médicalement jusqu'au 18 mars. Nous trouvons alors un homme fébricitant avec la langue saburrale, une température de 38°,5; il se plaint de mictions fréquentes impérieuses, douloureuses et surtout très difficiles à parfaire, « comme s'il existait un obstacle au col de la vessie ». Le globe vésical remonte à trois travers de doigt au-dessus du pubis, il est dur et douloureux, mais par le toucher rectal

je trouve une prostate du volume d'un œuf, dure, tendue, régulière, douloureuse à la périphérie mais nettement ramollie au centre. L'urètre est perméable, mais sa traversée prostatique est difficile et provoque de vives douleurs.

La région rénale est légèrement épaissie à droite, elle est également un peu douloureuse, mais le tout est très léger. Les urines chargées en phosphates et en urates ne contiennent ni sucre, ni albumine, ni pus. Je porte le diagnostic *abcès métastatique de la prostate* dont la porte d'entrée est l'anthrax du cou. L'incision périnéale médiane donne issue à un verre de pus. M. le docteur Girode recueille ce liquide avec les précautions habituelles. L'examen direct et les cultures révèlent la présente du *staphylocoque doré* à l'exclusion de tout autre micro-organisme pathogène. La fièvre tombe le soir même et cet abcès est drainé, pansé et guéri sans complication, mais dès le deuxième jour la température remonte à 38°,5.

Le 21 mars, trois jours après notre intervention sur le périnée. l'empâtement de la fosse lombaire droite a augmenté, la région est œdémateuse, nous pensons à un phlegmon périnéphrétique. Le lendemain, ce phlegmon est largement ouvert. L'examen bactériologique du pus révèle le même staphylocoque doré à l'état de pureté. L'état général du malade s'amende pour quelques jours, la fièvre tombe et l'appétit revient, et dix jours après l'abcès était cicatrisé.

Le 6 avril, une collection purulente sous-cutanée se manifeste au niveau de l'épaule droite; le 9 avril, une nouvelle collection apparaît à la moitié externe de la cuisse droite; le 15, un abcès superficiel pointe sur l'épaule gauche. Toutes ces collections sont méthodiquement incisées et dans toutes ces collections M. Girode, puis M. le docteur Papillon, chef du laboratoire de l'hôpital Beaujon, trouvent des cultures pures de staphylocoques dorés. L'évolution clinique de ces abcès est surtout remarquable par la rapidité de leur guérison : dans les huit à dix jours ces collections même étendues sont cicatrisées.

Le 2 mai, le malade, encore pâle et affaibli, sort du service en apparence guéri.

Le 18 mai 1892, il entrait dans le service de M. le docteur Millard à l'hôpital Beaujon, pour se faire soigner d'une broncho-pneumonie qui évolua lentement, s'accompagna d'accidents généraux graves, se compliqua de pleurésie avec léger épanchement et finit par guérir.

Le malade sortit le 24 juin pour aller en convalescence à Vincennes d'où il revint enfin complètement guéri en juillet.

REVUE DES SOCIÉTÉS SAVANTES

SOCIÉTÉ DE CHIRURGIE

23 janvier-2 février 1895.

Traitement des plaies pénétrantes de l'abdomen (suite de la discussion).

M. Berger reproche à M. Chaput de ne pas s'en être tenu au cas particulier de l'observation de M. Rochard et d'avoir étendu ses considérations à toute espèce de plaie pénétrante de l'abdomen. Cette manière de réunir des faits dissemblables est un retour à des errements avec lesquels la Société de chirurgie avait rompu. Il était entendu qu'on ne devait plus réunir les plaies par balles de revolver et les plaies par coups de couteau. Les lésions sont différentes, les symptômes de même, et surtout il y a une différence radicale de complexité dans l'intervention requise. Il faut maintenir cette division autrefois admise.

M. Berger se plaint en outre que M. Chaput lui ait prêté une opinion et une pratique qui ne sont pas les siennes. Il n'a jamais dit qu'il ne fallait pas intervenir dans les plaies par coup de couteau du cæcum. Au contraire, à propos d'une observation qu'il a rapportée, il a dit que cette intervention était tellement simple qu'il ne fallait pas hésiter à la pratiquer.

En matière de plaies pénétrantes de l'abdomen, la doctrine de M. Berger est de ne pas en avoir. Il pense qu'il faut s'abstenir de toute espèce de théorie et consulter le fait particulier. M. Chaput, faisant la critique de la symptomatologie, conclut qu'on ne peut obtenir aucun renseignement certain, et a parlé de faillite du diagnostic. Il est certain que, pour avoir une certitude complète, il faudrait attendre les signes de la péritonite, et alors il serait trop tard. Mais personne ne songe à cela. M. Berger pense que, par un examen attentif du cas, on peut surprendre le début des accidents. Les symptômes, qui ont une certaine valeur à ce point de vue, sont bien connus. Ce sont une certaine sensibilité du ventre, un peu de matité ou de sonorité tympanique, la fréquence du pouls, la fréquence respiratoire, de l'anxiété, etc. Ces symptômes suffisent pour guider la conduite, car, pour pratiquer la laparotomie, il suffit à M. Berger d'une présomption. Et c'est pourquoi la distinction entre abstentionnistes et interventionnistes est purement factice; leur pratique est la même, seule leur façon de s'exprimer diffère.

M. Chaput a rangé M. Berger parmi les abstentionnistes, et pourtant il est un de ceux qui ont à leur actif le plus d'interventions. Il a même eu le bonheur de sauver deux malades. Ils s'abstient parfois, il est vrai; et il peut se rendre cette justice qu'il n'a jamais eu à le regretter, puisque aucun des malades, chez qui il a cru devoir s'abstenir, n'a succombé.

M. Chaput pose en principe que l'opération est indiquée, en présence d'une plaie récente, chaque fois qu'on conserve le moindre doute, M. Berger est du même avis; mais toute règle comporte des exceptions. Il y a deux mois entrait dans son service un homme qui avait reçu, la veille, un coup de feu dans l'hypocondre gauche. On constatait, outre une anxiété peu marquée, une hémorragie assez abondante par la plaie, une douleur locale manifeste et un tympanisme localisé autour du point lésé. Il y avait en outre un épanchement pleural assez abondant. Le malade avait eu, après l'accident, un seul vomissement alimentaire sans sang. Le pouls et la parole étaient bons, les urines conservées. M. Berger resta perplexe. Mais, considérant que, par le siège, si un viscère était blessé, ce devait être l'estomac, qu'il n'y avait eu aucun vomissement de sang, il pensa qu'il s'agissait d'une plaie du diaphragme, ou peut-être du lobe gauche du foie, que dans tous les cas l'estomac devait être intact. Aussi s'abstint-il de toute intervention. Dès le lendemain il y eut une amélioration, et au bout de douze jours le malade quittait l'hôpital. M. Berger ne pense pas que M. Chaput eût agi différemment.

M. Kirmisson critique les conclusions de M. Chaput au point de vue du manuel opératoire. L'incision latérale, condamnée par ce dernier, lui paraît au contraire préférable. Il n'a pas constaté d'éventration plus souvent qu'avec l'incision médiane. L'éventration ne dépend pas du siège de l'incision, mais du mode de suture. — M. Chaput conseille une incision allant du pubis à l'épigastre. M. Kirmisson se demande comment, avec une pareille incision, on arrive à réintégrer l'intestin dans le ventre. — Enfin M. Chaput conseille de dévider l'intestin dans tous les cas. Dans quel but? S'il y a doute sur l'existence d'une plaie, cela se comprend. Le dévidement constitue une telle aggravation de l'opération qu'il faut s'en abstenir, s'il n'est pas absolument nécessaire.

M. Nélaton a été souvent frappé de la vérité de ce qui a été dit par M. Chaput. L'existence de lésions perforantes de l'intestin ne s'accompagne souvent d'aucun symptôme. Chez une jeune femme qui avait reçu une balle de revolver dans l'abdomen, au niveau de la région épigastrique, le stylet pénétrait dans la cavité du ventre. Il n'y avait aucun symptôme. M. Nélaton n'en fit pas moins la laparotomie, et ne put découvrir, il est vrai, aucune lésion. La jeune fille guérit. Peut-on le blâmer d'avoir agi ainsi? Il ne le croit pas et recommencerait à l'occasion, car il continue à douter qu'une observation minutieuse permette de diriger l'intervention.

En ce qui concerne la longueur de l'incision, M. Nélaton n'hésite pas

à faire, comme M. Chaput, des incisions énormes, étant convaincu que, plus cette incision est grande, plus on a de facilité à réduire l'intestin.

M. Reclus n'a jamais prétendu que les plaies de l'intestin par coup de couteau étaient une quantité négligeable; elles sont moins graves que les autres, voilà tout. — M. Chaput n'a pas observé le bouchon muqueux signalé par M. Reclus. Ce n'est pas une raison pour croire qu'il n'existe pas. M. Reclus n'est pas le seul à l'avoir vu. Qu'il ne produise pas toujours une péritonite généralisée, cela ne fait pas de doute; mais il produit une péritonite localisée qui conduit à des adhérences.

Quant aux statistiques de M. Reclus, critiquées par M. Chaput, elles ne sont évidemment pas à l'abri des erreurs et n'ont qu'une valeur relative. Mais la même objection peut être faite à celles que leur offre M. Chaput.

M. Berger considère l'observation rapportée par M. Nélaton, comme la meilleure preuve à l'appui des observations qu'il a lui-même présentées. La pénétration était certaine, et dès lors on pouvait s'attendre à trouver une plaie viscérale, qui accompagne presque toujours la pénétration. Or il n'y avait pas trace de symptômes, ce qui pouvait faire douter de la présence de cette blessure viscérale et la laparotomie a montré que c'était bien là la réalité. Il en sera de même dans tous les cas. Toutes les fois qu'il existe plaie intéressant l'estomac ou l'intestin, il y a quelque symptôme vague qui soulève un doute, et ce dernier suffit pour engager le chirurgien à intervenir.

M. Lucas-Championnière se range à l'avis de MM. Chaput et Nélaton et pense que, si l'on veut être interventionniste en matière de plaies de l'abdomen, il faut faire de très grandes incisions.

M. Schwartz cite l'observation d'un homme entré à l'hôpital pour une plaie du flanc droit par balles de revolver. Il n'avait pas le moindre symptôme de shock. L'exploration de la plaie ne donna aucun résultat. Devant ce silence complet, M. Schwartz crut devoir s'abstenir. Pendant quarante-huit heures cet état persista; il n'y avait pas le moindre symptôme, ni tympanisme, ni pouls rapide, ni anxiété. Au troisième jour survient un vomissement, et l'on trouve une zone de sonorité au foie. M. Schwartz ne fit pas la laparotomie parce qu'il pensa que les lésions resteraient circonscrites. Mais rapidement les symptômes s'aggravèrent, et l'intervention, pratiquée à ce moment, arriva trop tard; le malade succomba. A l'autopsie, on constata que le trajet de la balle était irrégulier et obliquement dirigé en bas et en dedans; la balle était logée dans la fosse iliaque gauche; il y avait quatre perforations sur l'intestin grêle et deux sur le gros intestin. On ne trouva que très peu d'épanchement stercoral dans la cavité péritonéale.

M. Chaput répond à M. Berger que l'opinion qu'il lui a prêtée est celle qu'il trouve dans les conclusions d'un mémoire publié au Congrès de Chirurgie de 1891, conclusions dans lesquelles M. Berger déclare que, dans le cas de plaie récente de l'abdomen par balle de revolver,

lorsqu'il n'y a pas d'accidents, malgré les symptômes certains ou probables de pénétration, il est permis d'attendre, surtout lorsque la balle peut avoir intéressé l'estomac ou le gros intestin. Les symptômes qui, pour M. Berger, rendent l'intervention indiquée seraient la sensibilité du ventre, une certaine matité, un bruit hydro-aérique à la percussion, la fréquence du pouls et de la respiration, l'anxiété du malade. De tous ces signes aucun n'existait dans le cas de M. Rochard, sauf un peu de sensibilité du ventre, et cela n'aurait probablement pas suffi pour engager M. Berger à intervenir. Les signes qu'il indique peuvent d'ailleurs exister sans plaie intestinale comme ils peuvent manquer avec une plaie de l'intestin. — Quant à l'observation rapportée par M. Berger et dans laquelle il s'est abstenu, M. Chaput déclare qu'il aurait suivi une conduite toute différente, et il aurait certainement opéré, comme il fait non seulement chaque fois que la plaie est pénétrante, avec ou sans symptômes, mais encore quand la pénétration est seulement douteuse.

A M. Kirmisson, M. Chaput répond qu'il persiste à croire que les incisions latérales exposent plus à l'éventration que l'incision médiane, et en cela il est d'accord avec les chirurgiens tels que MM. Lucas-Championnière, Bouilly, Terrier et Pozzi. — En ce qui concerne les grandes incisions, tous les laparotomistes expérimentés savent que la réduction de l'intestin est facile, quand on enveloppe l'intestin dans une grande serviette, dont on engage les bords dans le ventre, il suffit alors de presser sur la masse ainsi enveloppée pour faire rentrer l'intestin avec la plus grande facilité. — Enfin, au sujet du dévidement de l'intestin, il suffit de se rappeler les observations dans lesquelles des perforations de l'intestin passèrent inaperçues, pour reconnaître l'utilité de cette manœuvre.

M. Monnier. — *Gastrostomie par le procédé de Frank.*

Rapport de M. Picqué.

M. Monnier a pratiqué chez un enfant de quatre ans et demi une gastrostomie par le procédé de Frank, pour remédier à un rétrécissement cicatriciel de l'extrémité inférieure de l'œsophage, consécutive à l'ingestion d'un liquide caustique. L'opération dura une heure un quart. Dans un cas, où M. Picqué voulut lui-même expérimenter ce procédé, l'opération dura vingt-cinq minutes. Si l'on considère que la gastrostomie par le procédé classique dure de dix à quinze minutes, on sera peu tenté de trouver que le procédé de Frank constitue un progrès. L'opération en deux temps reste pour M. Picqué l'opération de choix, On a reproché à cette dernière la difficulté que l'on peut avoir à retrouver l'estomac, lors du deuxième temps. Il est facile d'obvier à cet inconvénient en passant à travers la paroi stomacale un fil avec lequel il sera toujours facile de la soulever.

M. Segond n'a pas dit qu'il fût très difficile de trouver l'estomac lors du second temps de l'opération en deux temps, mais simplement

que c'était plus difficile qu'au moment de la découverte de l'estomac.

M. Reclus trouve l'opération en deux temps tout à fait inutile. L'opération en un temps ne présente aucun danger, si les sutures sont bien faites.

M. Schwartz dit qu'il ne faut pas se méprendre sur l'intention de ceux qui pratiquent l'opération en deux temps. Leur but est de fixer l'estomac à la paroi à un moment où le malade est encore assez vigoureux pour supporter sans inconvénient l'opération. La petite opération, qui consiste à ouvrir l'estomac et que l'on pratique au moment où le malade ne peut plus s'alimenter, ne présente alors aucun danger. L'opération en un temps, pratiquée à cette époque, serait beaucoup plus dangereuse. Mais il est non moins certain que, si le malade ne vient trouver le chirurgien qu'à ce moment, personne ne songera à perdre du temps et fera l'opération en un temps.

M. Michaux rapporte un cas, dans lequel, faisant l'opération en deux temps et ayant enlevé les fils de fixation au dixième jour, vit l'estomac expulsé en dehors à la suite d'un accès de toux.

M. Brault (d'Alger). — *Variété rare du phlegmon de la fosse iliaque interne.*

Rapport de M. Picqué.

Un soldat présenta, à la suite d'une lymphangite du mollet gauche, une suppuration de la fosse iliaque interne correspondante. Pratiquant l'incision de cette collection par le procédé classique de la ligature de l'artère iliaque externe, M. Brault fut frappé de ne trouver de pus ni dans le tissu cellulaire sous-péritonéal, ni dans le muscle. Ce n'est qu'après avoir traversé ce dernier qu'il tomba dans la collection. Il s'agissait d'une suppuration siégeant entre le muscle et le périoste, mais sans myosite ni périostite. Cette variété de phlegmon iliaque interne n'est signalée que par Morris. Dans les recherches anatomiques qu'il a faites à cette occasion, M. Brault montra que le muscle iliaque interne ne s'insère pas dans toute la fosse iliaque interne, mais seulement sur les parties périphériques.

M. Potherat. — *Tumeur du mésentère.*

Rapport de M. Routier.

Il s'agit d'une femme adressée à M. Potherat pour une tumeur de l'abdomen à développement rapide, accompagnée d'amaigrissement général. A l'examen il trouve une tumeur dure, mobile, paraissant en rapport avec les annexes du côté droit. Pensant à l'existence d'un kyste de l'ovaire, il fit la laparotomie médiane, et tomba sur une tumeur extrêmement vasculaire, logée dans l'épaisseur du mésentère. La décortication en fut très facile, et la malade guérit sans difficulté. L'examen histologique de la tumeur montra qu'on avait eu affaire à un sarcome kystique à grandes cellules.

Ce cas est intéressant par la difficulté du diagnostic et la rareté des faits semblables.

M. SOREL (du Havre). — *Hystérectomie vaginale pour lésions doubles des annexes. Persistance des règles neuf mois après l'opération.*

Il s'agit d'une femme, de bonne santé habituelle, à laquelle M. Sorel fut obligé de faire, le 4 juin 1894, une hystérectomie vaginale pour lésions doubles des annexes d'origine puerpérale. Le procédé employé fut celui de l'hémisection antérieure. Le 15 avril suivant, à la suite d'une émotion, la malade perdit pour la première fois du sang pendant huit à dix jours. Depuis lors les règles se reproduisirent toutes les trois semaines.

M. ISAMBERT (de Dunkerque). — *Hémarthrose du genou symptomatique d'un corps étranger. Arthrotomie.*

Rapport de M. FÉLIZET.

Le malade de M. Isambert est un soldat de vingt et un ans qui, pendant des manœuvres de rempart, descend vivement d'un talus et est obligé de s'arrêter brusquement, à cause d'une douleur vive qu'il sent dans le genou gauche. En même temps, il lui est impossible d'étendre l'articulation, et le malade la vit se tuméfier sous ses yeux. M. Isambert, qui le voit deux heures après, constate que le genou est en demi-flexion et que la région est très tuméfiée par le fait de la distension articulaire. L'articulation était absolument indolente aussi bien à la pression que quand on lui communiquait des mouvements. Le diagnostic de hémarthrose s'imposait. Le membre fut placé dans une gouttière plâtrée, et une ponction aspiratrice pratiquée dans le genou permit de retirer 150 grammes de sang rouge. Après cette évacuation, on put reconnaitre l'existence d'un corps étranger, situé sur le côté interne de l'articulation. Huit jours après, on pratiquait l'arthrotomie, et l'on retirait un corps étranger adhérant au plateau interne du tibia par un pédicule aplati très vasculaire. C'était évidemment une frange synoviale, et c'est elle qui avait été la source de l'hémorragie.

M. MONOD a opéré également un malade atteint de corps étranger du genou, accompagné d'épanchement sanguin. Mais chez ce malade le corps étranger était le résultat d'une fracture intra-articulaire.

M. AMAT. — *Luxation métatarso-phalangienne du gros orteil en bas.*

Rapport de M. DELORME.

Un cavalier, désarçonné, est projeté à droite et traîné sur une certaine étendue, le pied étant pris dans l'étrier. Il en résulte une plaie de la face dorsale de l'orteil, à travers laquelle sort la tête du métatarsien ; la phalange a glissé au-dessous et en arrière de cette tête métatarsienne. M. Amat prolonge la boutonnière de la face dorsale et cherche à attirer la phalange, mais sans résultat. Il interpose alors une spatule et s'en sert comme d'un levier, mais ne parvient pas à réduire. Il se décide alors à réséquer la tête métatarsienne et réduit aisément. Guérison en vingt-trois jours.

Le rapporteur insiste sur le caractère exceptionnel de la nature du déplacement, dont cette observation constitue le premier fait publié. Deux mécanismes sont possibles : ou bien le montant de l'étrier a pressé directement sur l'orteil et l'a propulsé en bas ; ou bien la phalange a été fléchie et portée en abduction, avec déchirure du ligament latéral externe et luxation en bas. Les difficultés de la réduction nécessitèrent une résection; mais le rapporteur eût préféré faire porter cette dernière sur la phalange.

M. Heurteaux (de Nantes). — *Sarcome globo-cellulaire de la tête humérale gauche. Résection de la tête. Guérison constatée après douze ans. Bon fonctionnement du membre.*

En mars 1883, un enfant de six ans fait une chute, dans laquelle le moignon de l'épaule porte sur le sol. Trois semaines après, il y a un gonflement notable de la tête humérale ; mais les mouvements de l'articulation sont libres. M. Heurteaux diagnostique un abcès tuberculeux, et le 8 avril pratique une incision longitudinale sur le moignon de l'épaule. Après avoir traversé le deltoïde, il tombe, non sur un abcès mais sur un sarcome mou.

Pour se donner du jour et déterminer les limites de la tumeur, M. Heurteaux fait tomber une incision horizontale sur la précédente, il peut alors constater que la tumeur a son origine dans l'os lui-même, dans le col anatomique, et qu'elle pénètre dans son intérieur. Il désarticule aussitôt la tête humérale et scie la diaphyse bien au delà des limites du mal. Il enlève ainsi 11 centimètres, soit la moitié de l'os. Les sutures des parties molles furent faites et le petit malade guérit. La section longitudinale de la pièce montre que les limites du mal avaient bien été dépassées, et l'examen histologique constata qu'il s'agissait d'un sarcome globo-cellulaire. Ce dernier résultat fut confirmé par M. Ollier, à qui la pièce fut adressée sur sa demande et qui put examiner le malade trois ans après l'opération. Il note l'absence de toute récidive; la partie réséquée ne s'est pas reproduite; le membre est flottant, mais malgré cela rend de grands services à l'opéré ; il peut élever le coude et porter la main à la figure, l'abduction est impossible. Plus récemment M. Heurteaux a encore revu le jeune homme et constaté encore l'absence de récidive et une amélioration notable du fonctionnement du membre. La partie restante de l'humérus ne mesure que 10 centimètres et son extrémité est effilée; il semble donc que l'os ait plutôt subi une atrophie.

M. Quénu a soutenu, dans une discussion à la Société de chirurgie, contre presque tous ses collègues, que pour les sarcomes de la tête de l'humérus, il n'était pas nécessaire d'enlever en même temps l'omoplate, et que la simple désarticulation du bras suffisait. L'observation de M. Heurteaux montre qu'on peut être encore plus économe.

M. Bazy. — *De l'infection urinaire.*

M. Bazy a observé un malade qui a été pris d'accidents dont l'évo-

lution ne peut laisser de doute sur leur nature et leur pathogénie. Il s'agit d'un homme de soixante-dix ans, diabétique, qui alla consulter un chirurgien au sujet de troubles vagues et indéterminés. Il est sondé, on ne trouve rien. Quarante-huit heures après ce sondage qui a déterminé l'apparition de quelques gouttes de sang sur la chemise, frissons qui se répètent. M. Bazy, appelé en consultation, sans sonder le malade, l'examine et ne constate rien au périnée, ni à la prostate, ni extérieurement sur le reste de l'urètre. Les reins sont un peu douloureux, l'urine rare et contenant un très léger nuage ; langue sèche, insomnie, température presque normale, pouls rapide. Le diagnostic fut : infection urinaire à point de départ urétral, et le pronostic porté très grave. Cependant le malade survécut, et, quinze jours après, M. Bazy était rappelé pour une infiltration d'urine développée très rapidement. Il fit de larges incisions, et le malade paraissait devoir guérir, quand le huitième jour le cœur faiblit, et la mort survint.

M. Bazy attire l'attention sur l'état glycosurique du malade qui rentrait dans la catégorie des faux urinaires glycosuriques, qu'il a décrits. La connaissance de ces faits eût empêché le cathétérisme et évité les accidents graves qui en ont été la conséquence. Ces accidents infectieux, locaux ou généraux, ont la même origine. Ils sont indépendants de l'urine. Celle-ci ne peut avoir qu'un rôle de véhicule et être utile en expulsant les microbes au dehors, ou nuisible en allant les déposer à la porte d'entrée.

Les infections de l'appareil urinaire peuvent y rester localisées ou en sortir : elles peuvent être locales jusqu'à la fin ou devenir générales, c'est-à-dire infecter secondairement tout l'organisme. Elles sont primitives, c'est-à-dire nées dans cet appareil, ou secondaires, c'est-à-dire nées dans un point quelconque de l'organisme, d'où elles peuvent envahir secondairement l'appareil urinaire, ou bien être à la fois primitives et secondaires, c'est-à dire que, nées dans un point de l'appareil urinaire, elles peuvent y revenir après avoir déterminé l'infection du sang. L'étude des infections de l'appareil urinaire doit comprendre toutes les infections, y compris l'infection gonococcienne et l'infection tuberculeuse.

Les manifestations de l'infection de l'appareil urinaire sont multiples. La fièvre n'est pas toujours l'élément le plus important ; le mot de fièvre urineuse doit être rayé de la nomenclature, et, en tout cas, nè pourrait être appliqué qu'à cette forme qui est l'analogue de l'accès de fièvre intermittente et qui parait être due à la pénétration dans le sang des ptomaïnes dissoutes dans l'urine.

L'évolution de l'infection varie : 1° avec le point de départ, avec sa localisation, son extension et sa généralisation ; 2° avec les agents de l'infection ; 3° avec le milieu, le terrain, l'état anatomique des organes atteints.

Le traitement de l'infection est celui que l'expérience a depuis long. temps consacré. Tout en augmentant la résistance des individus par

les toniques, il faut éliminer le plus possible les poisons par des diurétiques et le lait surtout.

M. ROUTIER. — *Néphrectomie pour hématuries.*

Une jeune femme de vingt-huit ans, bien portante, sans tare tuberculeuse, est prise le 2 novembre, sans cause, d'une hématurie abondante, qui dure douze jours. Ces hématuries se répètent sans que la malade cessât son travail, quand, le 15 avril suivant, elle fut prise de coliques néphrétiques intenses à droite, puis d'une seconde crise qui l'obligea à rentrer à l'hôpital. Les hématuries avaient continué et l'avaient mise dans un état assez précaire ; elle était pâle, anémiée, et avait de la peine à se tenir debout. Les urines étaient restées sanglantes, et à l'examen on constate que le rein droit est douloureux à la palpation, bien qu'il ne soit pas augmenté de volume. L'examen cystoscopique vient confirmer l'opinion que l'on avait de l'origine des hématuries dans le rein droit.

M. Routier s'était arrêté à l'idée d'un néoplasme rénal droit et se mit en demeure de faire la néphrectomie. Le rein mis à nu, on crut sentir à la partie inférieure du bassinet une petite masse dure, et M. Routier pensa que son diagnostic était confirmé et qu'il s'agissait de ces petites tumeurs du bassinet, comme M. Tuffier en a récemment rapporté un cas. Mais quand on eut entre les mains l'organe enlevé, on vit qu'il s'agissait de deux ulcérations siégeant sur l'une des papilles du rein. L'examen histologique, pratiqué par M. Pilliet, montra qu'il s'agissait d'ulcérations tuberculeuses. La malade est guérie et n'a pas d'autre localisation tuberculeuse apparente.

M. TUFFIER a également publié des cas de tuberculose primitive du rein à forme hématurique, pour laquelle il a fait la néphrectomie. Il ne faut pas de graves lésions rénales pour donner lieu à des hématuries abondantes.

M. PEUGNIEZ (d'Amiens). — *Traitement des hernies gangrenées.*

M. FÉLIZET présente une fillette qui, à la suite d'un phlegmon du cou, *élimine sa clavicule en totalité.* Il y eut ensuite une régénération complète.

M. SCHWARTZ présente un malade, chez lequel il fit une *suture immédiate de l'olécrane* pour fracture fermée.

M. ROUTIER présente un malade *gastrotomisé* avec orifice minima.

M. ZŒPFFEL. — *Kyste à grains riziformes du poignet droit.*

M. RIGAL présente un malade atteint d'*atrophie du testicule* consécutive à un coup de pied de cheval.

M. TUFFIER présente une jeune femme atteinte de *goitre* et de phénomènes basedowniens, et chez laquelle ces derniers disparurent complètement à la suite d'une thyroïdectomie partielle.

M. KIRMISSON présente un petit garçon, porteur d'un *anévrysme poplité spontané* du côté gauche et qui fut guéri par la ligature de la fémorale à l'anneau de Hunter.

M. NÉLATON présente un *corps étranger* développé dans la cloison recto-vaginale et ayant donné lieu à une fistule.

M. QUÉNU présente une femme chez laquelle il a guéri des *varices très développées* de la jambe par la *résection veineuse*.

MM. SCHWARTZ, RECLUS et LUCAS-CHAMPIONNIÈRE citent des observations semblables.

M. QUÉNU présente un jeune homme atteint de *pied plat douloureux double*, et chez lequel il a fait d'un côté l'opération d'Ogston. Le résultat fonctionnel est nul.

M. BAZY présente un *fragment du tendon de la longue portion du biceps* qu'il a excisé à la suite d'une rupture de ce tendon.

REBLAUB.

ACADÉMIE DE MÉDECINE

5 février — 19 février.

BONNAL, de Nice. — *Mécanisme de la mort sous l'influence de la chaleur*. Rapport par M. LAVERAN.

LABORDE. — *Des tractions rythmées de la langue et de l'insufflation*.

KALT. — *Traitement de l'ophtalmie du nouveau-né*. Rapport par M. PANAS.

MALGAT, de Nice. — *Traitement de la conjonctivite granuleuse par l'électrolyse*. Rapport par M. PANAS.

KELSCH. — *A propos du coup de chaleur*.

BIBLIOGRAPHIE

HISTOIRES, DISPUTES ET DISCOURS, par **Jean Wier**, nouvelle édition par **Bourneville**, 2 vol. Paris, Bureau du *Progrès médical*.

Parmi les travaux considérables qui sont sortis de l'Ecole de la Salpêtrière, se trouvent des études sur les grands troubles nerveux, hystérie, épilepsie et plusieurs variétés d'aliénation mentale, qui ont conduit les auteurs à rechercher ce qui avait trait aux démoniaques, aux mystiques des siècles du moyen âge et des siècles suivants. C'est ainsi que des travaux anciens importants ont revu le jour. M. Bourneville en a publié plusieurs; mais le plus considérable qu'il ait réédité est l'ouvrage de Wier.

Wier (1515-1588) est un médecin du XVIe siècle, assez bon observateur, qui a publié quelques travaux sur la médecine, mais qui est surtout connu par ce qu'il a écrit sur les sorciers. Il était instruit mais crédule comme on l'était alors, il croyait au diable, à la possession, etc. La sorcellerie avait fait des progrès au XVIe siècle. On poursuivait les sorcières et les possédées et l'on dressait souvent des bûchers.

Wier était affligé d'un pareil spectacle et il osa prendre la défense des sorcières, en s'efforçant de prouver que ce n'étaient que des malades et non des coupables.

Le livre qu'il a écrit fait bien connaître un des côtés du siècle de la Renaissance, si étrange avec son mélange d'événements si considérables et parfois si contradictoires en apparence, qui le remplissent. L'esprit humain recouvre son indépendance, le principe d'autorité qui régnait seul dans les sciences est affaibli, il y a la réforme religieuse, les progrès dans les lettres, les arts, etc. Et à côté de cela, la sorcellerie aussi s'étend davantage, la superstition et la crédulité sont plus grandes que jamais. Ce sont là d'étranges contrastes.

L'ouvrage de Wier, en deux volumes, contient six livres. Le premier traite de l'imposture et tromperie du diable; le second des magiciens infâmes, le troisième des sorcières qu'il soutient n'être que des malades. Le quatrième livre traite des ensorcelés et démoniaques; le cinquième de la guérison de ceux-ci; le sixième de la punition des magiciens, empoisonneurs et sorcières.

Après l'œuvre de Wier se trouvent deux *Dialogues* touchant le pouvoir des sorcières et la punition qu'elles méritent, par Thomas Erastus.

La lecture de cet ouvrage est indispensable pour l'étude de ces questions; Axenfeld l'avait très justement apprécié et en a fait l'objet d'une des conférences historiques de 1865.

E. N.

VARIÉTÉS CHIRURGICALES, par M. **Alfred Franklin**. Paris, Plon, 1894.

Ce livre fait partie d'une série de volumes sur la *vie privée d'autrefois du Parisien*, qui présentent un intérêt anecdotique et quelquefois historique. Plusieurs volumes sont consacrés à la médecine. En 1892, M. Franklin a publié *sur les chirurgiens* un volume dont nous avons rendu compte (*Revue de Chir.*), dans lequel s'écartant de sa ligne habituelle il a donné, à propos de l'origine des chirurgiens de Paris, une description qui est en contradiction formelle avec ce que disent les documents officiels. La même erreur de M. Franklin se retrouve dans l'ouvrage *les Corporations ouvrières de Paris du* XIIe *au* XVIIIe *siècle* (F. Didot, 1884), où il donne un chapitre intitulé *Barbiers et Chirurgiens*.

Ainsi, dans son livre *Des Chirurgiens*, M. Franklin reproduit (p. 263) un document officiel sous le titre *Statuts accordés aux chirurgiens en 1371*; il s'agit, au contraire, des statuts accordés aux barbiers et qui a pour titre : *Statuts de Décembre 1371 pour la Communauté des Barbiers de la Ville de Paris*. Une telle erreur a influé sur tout le livre.

Dans le nouveau volume publié sur les *Variétés chirurgicales*, l'auteur suit son plan habituel, qui donne à ses ouvrages un si grand intérêt. On trouve l'histoire de la saignée, des chapitres curieux sur l'Hôtel-Dieu, les sages-femmes, les accoucheurs; puis une étude anecdotique sur les opérateurs, sur les dentistes, les inciseurs de la pierre, les herniotomistes, les châtreurs, renoueurs, oculistes et pédicures. L'ouvrage se termine par un relevé très intéressant concernant les hôpitaux et hospices de Paris et par des pièces justificatives. Outre les anecdotes, le livre contient la reproduction de quelques portraits et de gravures anciennes.

E. N.

EXPÉRIENCES CADAVÉRIQUES SUR LES DÉCHIRURES DES LIGAMENTS DU GENOU, par **J. Hönigschmied**. (*Deutsche Zeitschrift für Chirurgie*. T. XXXVI, p. 587.)

Hönigschmied termine dans ce mémoire les recherches cadavériques qu'il a faites sur les déchirures des ligaments des grandes articulations, recherches dont la première partie a été publiée en 1877. Il a expérimenté sur 150 sujets et a étudié les lésions produites isolément par l'hyperflexion, l'hyperextension, l'hyperabduction, l'hyperadduction, la pronation et la supination. Voici les résultats :

L'hyperflexion ne détermine, sur un genou complètement disséqué et privé de ses parties molles, qu'un arrachement incomplet du ligament croisé antérieur, au milieu de son insertion sur le condyle du fémur. Le siège de cette déchirure est constant.

Les résultats que donne l'hyperextension sont beaucoup plus complexes. Elle peut produire les lésions suivantes : une déchirure du ligament postérieur et des ligaments croisés, un arrachement de l'un ou l'autre des ligaments latéraux ou des deux à la fois, avec déchirure

des cartilages inter-articulaires, compliquée parfois de rupture des muscles du creux poplité. Elle peut produire une fracture sus-condylienne de la cuisse ou une fracture de l'extrémité supérieure du tibia, ou bien encore un arrachement des épiphyses. Enfin elle donne parfois lieu à une luxation du tibia en avant.

L'hyperadduction a fourni les résultats suivants : 1° arrachement des ligaments avec luxation de la jambe en dedans. Dans tous les cas ce sont d'abord les ligaments du condyle externe qui se déchirent, soit le ligament latéral externe et le ligament croisé antérieur; puis le ligament croisé postérieur et, suivant le degré de l'hyperadduction, la capsule sur une plus ou moins grande étendue. Assez souvent les deux cartilages inter-articulaires ou seulement l'externe se détachent du tibia; 2° une fracture de cuisse en dessus des condyles, une fracture du condyle interne, un écrasement du tibia à la partie interne, un arrachement de la tête du péroné; 3° un arrachement de l'épiphyse inférieure du fémur; 4° une luxation incomplète du tibia en dedans.

L'hyperabduction donne lieu : 1° à une déchirure des ligaments accompagnée de luxation de la jambe en dehors. D'une façon constante la déchirure commence par les ligaments du condyle interne, c'est-à-dire par le ligament latéral interne et le ligament croisé postérieur; puis viennent le ligament croisé antérieur et la capsule, sur une étendue plus ou moins grande. Le plus souvent il y a aussi arrachement du cartilage inter-articulaire interne, plus rarement de l'externe; 2° une fracture ou plutôt un arrachement de l'extrémité supérieure du péroné, une fracture sus-condylienne du fémur, un écrasement des condyles externes du fémur et du tibia; 3° un arrachement de l'épiphyse inférieure du fémur; 4° une luxation incomplète de la jambe en dehors.

Enfin les mouvements de rotation forcée produisent : 1° des distensions, des contusions et des arrachements partiels de la capsule et des ligaments; 2° des déchirures plus ou moins étendues de la capsule, des arrachements des ligaments et des cartilages inter-articulaires avec luxation temporaire; 3° chez les sujets âgés ou à système osseux un peu fragile, des fractures du tibia et du péroné, plus rarement du fémur; chez les enfants, arrachement de l'épiphyse inférieure du fémur; 4° des luxations de la jambe en dedans ou en dehors.

R.

Quelques cas de résection de l'intestin, par **C. Studsgaard**. (*Nordiskt med. Arkiv.*, 1894, n° 6.)

La pratique de l'auteur se borne à 9 cas de résection intestinale. Dans deux cas l'opération était indiquée par la gangrène d'une anse intestinale herniée; l'un des malades, opéré immédiatement après l'achèvement d'une herniotomie, succomba; l'autre guérit à l'aide d'une entéroplastie faite après l'application de l'entérotomie. — Après l'herniotomie, la résection secondaire paraît préférable, vu l'impossi-

bilité d'un jugement absolument exact sur la propagation des germes infectieux.

Chez deux autres malades, il s'était formé une invagination au-dessus de la valvule iléo-cæcale. L'issue fut malheureuse; l'un des sujets était entré trop tard à l'hôpital, avec une péritonite déjà déclarée, et l'autre mourut de septicémie, d'un petit abcès qui s'était formé à la face concave au point de contact des deux bouts de l'intestin. Le cinquième cas doit être assez rare, vu que le rétrécissement intestinal, d'origine traumatique, se montra comme une inflammation chronique, simple, bien délimitée, sans dégénération quelconque. Ce malade guérit, de même que les deux qui suivent; chez ceux-ci, ce fut un rétrécissement cancéreux de l'S iliaque qui exigea l'opération.

Une dame auparavant phtisique, et dont le rétablissement n'était pas encore assuré, subit la résection du cæcum et de l'appendice vermiforme chroniquement enflammés. L'examen microscopique de la muqueuse indurée et très tuméfiée ne révéla que la structure ordinaire des tuniques qui sont le siège d'une inflammation chronique. Guérison.

Le neuvième malade présentait une incarcération interne, le jéjunum était serré par un filament fibreux très solide, sous la forme de nœud avec gangrène de toutes les tuniques de l'intestin à l'endroit de l'incarcération; quoique l'opération n'eût été faite que douze heures après l'apparition des premiers symptômes. La partie réséquée était d'une longueur assez considérable, 75 centimètres, de beaucoup inférieure à celle enlevée par Kœberlé, et qui mesurait 150 centimètres. Guérison. La question de l'opération primaire ou secondaire dépendra du cas en présence duquel on se trouve. La résection secondaire, après application d'un anus artificiel, est de règle dans les cas de gangrène, mais la brièveté du mésentère peut être telle que la résection immédiate se trouvera inévitable.

S'il y a, dès avant l'opération, une péritonite déclarée, ou si elle se développe plus tard, il paraît, d'après nombre d'expériences, que le traitement consiste dans l'emploi systématique de bains réfrigérants, réitérés aussitôt que la température s'élève à 39 degrés centigrades ou au-dessus. Quant à la technique, on a préféré la méthode Czerny-Lembert, en employant des fils de soie.

D'après l'expérience de l'auteur, les chances de la résection sont moins bonnes si l'affection est située dans la partie supérieure de l'intestin, mésentère très court, ou dans les parties du gros intestin partiellement privées de mésentère et fixées à l'arrière-plan de l'abdomen.

L'opération se fait alors à peu près au niveau de l'incision de la paroi abdominale, la mobilité de l'intestin étant très limitée. Dans ces circonstances, on n'évite que difficilement l'infection de la cavité abdominale, et le défaut partiel de la tunique séreuse prédispose à la formation d'une fistule, les sutures ne se couvrent que d'une exsudation plastique insuffisante.

RUPTURE TRAUMATIQUE DE LA VESSIE AVEC INTÉGRITÉ DE LA PAROI ABDOMINALE ANTÉRIEURE (*Rousskaïa Madicina*, Médecine russe, 1894, et 93), par **A. Matveïeff.**

Un malade de quarante-huit ans étant ivre est tombé d'un chariot et s'est contusionné la partie supérieure de l'abdomen. Il a éprouvé une vive douleur et est tombé en syncope. Depuis ce moment le malade avait de la rétention complète d'urine. Il fut apporté le troisième jour après l'accident à l'hôpital. Il avait alors des vomissements à odeur fécaloïde.

A l'examen, on ne constata ni écorchure, ni ecchymose de la peau de l'abdomen. Tympanisme, douleur violente à la palpation de l'abdomen. La vessie ne peut être délimitée par la percussion. Par la sonde on en a retiré 60 grammes d'urine sanglante. Le malade a refusé la laparotomie et a succombé quelques heures après son entrée à l'hôpital. L'examen nécropsique montra une accumulation dans la cavité abdominale d'une certaine quantité de liquide brunâtre, à odeur urineuse, mêlé à quelques caillots sanguins. Le péritoine pariétal et viscéral présente des lésions inflammatoires aiguës. La vessie est rompue dans sa partie intrapéritonéale sur une étendue de 5 ctm. Les bords de la plaie ont commencé à contracter des adhérences. Pas d'ecchymose dans l'épaisseur de la paroi abdominale.

Pour l'auteur, la mort est survenue par péritonite septique. Il croit que par la suture immédiate de la vessie, dans les cas de rupture de cet organe, le pourcentage de guérison sera supérieur à celui qu'on a dans la lésion des autres organes abdominaux, car l'urine non altérée n'a pas d'action destructive sur les tissus.

MME EL.

LES MALADIES DU SOLDAT, par le Dr **Marvaud**. Paris, F. Alcan, 1894.

Le Dr Marvaud est connu déjà par de nombreux travaux; dans la présente publication il se propose de mettre à la disposition, non seulement des médecins militaires, mais des médecins civils appelés à servir dans la réserve et dans l'armée territoriale, un exposé pratique destiné à les familiariser avec les diverses questions qui se rattachent à la médecine militaire. L'idée est excellente, car comme la plupart des médecins sont appelés à servir, il est évident qu'ils ont besoin d'être renseignés spécialement.

L'ouvrage comprend cinq parties : la première est consacrée à une étude générale sur la morbidité et la mortalité du soldat; les autres traitent des maladies principales observées parmi les soldats, les maladies infectieuses, le rhumatisme, certaines maladies locales, les maladies vénériennes, l'insolation, la congélation.

SOMMAIRE DES PÉRIODIQUES DE CHIRURGIE

Beiträge zur klinischen Chirurgie, t. X, fasc. 3. — *P. Bruns* : Du diaphragme congénital du larynx, p. 509. — *E. Grof* : Lésions articulaires dans la syringomyélie, p. 517. — *P. Kapff* : Arthrodèse bilatérale du genou, p. 551. — *G. Cramm* : Lupus par inoculation, p. 566. — *Karl Lambertz* : Un cas de pseudo-éléphantiasis du membre supérieur consécutif à une affection osseuse et articulaire de nature syphilitique p. 579. — *Max Jordan*. L'ostéomyélite aiguë dans ses rapports avec l'infection pyogène, p. 587. — *Karl Johac* : De l'espace sacro-sciatique, p. 755. — *G. Mandry* : Cystocèles inguinales et leur traitement opératoire, p. 776.

T. XI, fasc. 1 et 2. — *C. Garré* : De l'anesthésie par l'éther, p. 1. — *A. Wagner* : De l'anévrysme cirsoïde du membre supérieur, p. 49. — *Carl Schlatter* : Observation de luxations de l'astragale, p. 91. — *R. Gaupp* : Fracture de l'astragale, p. 91. — *G. Reinhold* : Un cas de kyste huileux de l'écaille du temporal gauche, p. 127. — *A. Zöller* : Traitement chirurgical de l'hypospadias et de l'épispadias chez l'homme, p. 150. — *A. Ritschl* : Désarticulation du genou, p. 177. — *E. Goldmann* : Destinée des lambeaux cutanés transplantés d'après la méthode de Thiersch, p. 229. — *E. Von Meyer* : De l'emploi de la tuberculine de Kock comme moyen de diagnostic, p. 252. — *E. Von Meyer* : Traitement opératoire de l'hémato-salpinx consécutive aux gynatrésies, p. 256.

K. Eickenbusch : De la macroglossie musculaire, p. 273. — *E. Von Meyer* : Traitement opératoire des myômes utérins, p. 281. — *J. Kinscherf* et *H. Bartsch* : De l'inoculation cancéreuse, p. 321. — *H. Dreydorff* : Observation de chirurgie de l'estomac, p. 333. — *E. Steudel* : Plaies du thorax par armes à feu compliquées de paralysies du plexus brachial, p. 371. — *W. Sachs* : Traitement des fractures de l'olécrâne, p. 385. — *K. Eigenbrodt* : Encéphalohydrocèle et fentes crâniennes à la suite de fractures simples dans l'enfance, p. 401. — *F. Hofmeister* : Recherches expérimentales sur les conséquences de l'ablation du corps thyroïde, p. 441. — *C. Garré* : Kystes épithéliaux traumatiques des doigts, p. 524. — *O. Wunderlich* : Recherches cliniques sur l'action de la narcose par le chloroforme et l'éther sur les reins, p. 534. — *P. Bruns* : Omphalectomie dans la cure des hernies ombilicales, p. 560.

Deutsche Zeitschrift fur Chirurgie. T. XXXVII, fasc. 3 à fasc. 6. — *R. Volkmann* : Contribution à la périnéorrhaphie, p. 209. — *Buschke* : Observations de lipomes prépéritonéaux, p. 231. — *A. Siegmund* : Traitement des anévrysmes cirsoïdes, en particulier de la tête, p. 236. — *Niebergall* : Plaies de la veine fémorale à l'arcade de Fallope, leurs suites et leur traitement, p. 268. — *Hübener* : un cas de lymphome malin, p. 368. — *R. Volkmann* : De la réduction sanglante des luxations traumatiques anciennes de la hanche, p. 373. — *Von Stubenrauch* : L'iodoforme et son importance pour les tissus, p. 405. — *W. Ambrosius* : Contribution à l'étude des causes de la mort dans les fractures multiples, p. 497. — *R. Habs* : Quatre cas de macrodactylie associée à la syndactylie, p. 511. — *R. Oehler* : De l'anévrysme dit osseux, p. 525. — *Zeller* : Un cas de contusion grave du cerveau sans lésion du crâne, p. 540. — *Th. Schrader* : Des malformations des membres produites pendant la vie intra-utérine et de leurs rapports avec l'amputation spontanée vraie, p. 553. — *P. Canon* : De l'étiologie de la septicémie, de la pyohémie et de l'ostéomyélite, basée sur l'examen bactériologique du sang, p. 571.

T. XXXVIII. — *R. Real* : Contribution à l'étude des corps étrangers articulaires, p. 1. — *A. Kœttnitz* : Des lipomes symétriques, p. 75. — *F. Hœnel* : Des fractures au point de vue des assurances contre les accidents, p. 129. — *Son-*

nenburg : Pathologie et traitement de la périty phlite, p. 156. — *F. Schrœter :* De la gastro-entérostomie, p. 296. — *H. Kehr :* Contribution à la chirurgie de la lithiase biliaire, p. 321. — *A. Herbing :* Contribution à l'étude du traitement de la tuberculose du genou, p. 400. — *G. Fischer :* Cure définitive d'un cancer du larynx après laryngectomie partielle, p. 422. — *P. Hackenbruch :* Un cas de plaie grave de l'intestin par arme à feu et d'iléus guéris par la laparotomie, p. 435. — *Buschke :* Les amygdales comme porte d'entrée des micro-organismes de la suppuration, p. 441. — *Barthauer :* Extirpation du calcanéum et description d'un cas de sarcome central du calcanéum guéri par l'extirpation du calcanéum, p. 462. — *Von Friedländer :* Contribution à l'étude du développement du carcinome dans les cavités à séquestre et dans les fistules, p. 473. — *Weischer :* Observations de plaies du canal thoracique, p. 487. — *Kocher :* Coxa vara, affection professionnelle de la période de croissance, p. 521. — *O. von Bünguer :* Cure radicale des hernies, p. 549. — *J. Blumberg :* Des kystes épithéliaux traumatiques, p. 605. — *Sarfert :* Contribution à l'étiologie de la mastite purulente, p. 615.

T. XXXIX, fasc. 1 à 4. — *Eisenmenger :* Des sarcomes plexiformes de la voûte et du voile du palais, p. 1. — *Braun :* Recherches sur la structure des synoviales et des cartilages articulaires et de la résorption de corps liquides et solides dans les cavités articulaires, p. 35. — *Lange :* Calculs de l'amygdale, p. 87. — *Af. Schulten :* Méthode pour combler des pertes de substance de la lèvre avec des lambeaux empruntés à l'autre lèvre, p. 97. — *Winkelmann :* Traitement chirurgical du pied-bot paralytique, p. 109. — *Winkelmann :* Cas de stomite chronique terminée par la mort, p. 117. — *Ostermayer :* Contribution à l'étude des plaies de la vessie au cours des herniotomies, p. 125. — *Becker :* Résections intestinales, p. 148. — *Fischer :* Trachéotomie dans la diphthérie, p. 233. — *Bæhr :* Mécanisme des fractures de côtes, p. 251. — *Klemm :* Arthrite déformante dans le tabès et la syringomyélie, p. 281. — *Steinmetz :* Observation de tumeurs primitives de la vessie chez l'enfant, p. 313. — *Hagen :* Les 12 premières années des baraquements de la diphthérie à l'hôpital *Bethanien*, p. 337. — *Kehr :* Un cas de guérison de néphrectomie transpéritonéale pour rupture transversale sous-cutanée du rein, p. 402.

NÉCROLOGIE

A. GUÉRIN

La chirurgie française vient de perdre en Alphonse Guérin un de ses représentants les plus dignes. Il est mort à l'âge de 79 ans, ayant joui jusqu'aux derniers jours d'une excellente santé; aussi, fidèle à ses habitudes de satisfaire toujours aux obligations de sa position, avait-il accepté, malgré son grand âge, de faire partie du concours actuel de l'Internat; les fatigues du concours et les rigueurs de l'hiver l'ont empêché de résister à une affection pulmonaire qui l'a enlevé en quelques jours.

A. Guérin a toujours travaillé; trois questions ont surtout attiré son attention : la médecine opératoire, les maladies des femmes, l'étude et

le traitement des complications des plaies. Il a rédigé un manuel de médecine opératoire qui a eu plusieurs éditions et qui servit à l'instruction de plusieurs générations d'étudiants. — Longtemps chirurgien de Lourcine, il a publié plusieurs volumes sur les maladies des femmes, traitant surtout des maladies inflammatoires; et sur ces points il a enrichi la science de plusieurs données nouvelles. — Mais ce qui fut sa préoccupation constante, ce sont les complications graves des plaies, l'infection purulente, etc. C'est le sujet qu'il choisit pour sa thèse inaugurale et il écrivit alors que l'infection des plaies tient à des miasmes, à des germes de l'air, que le microscope démontrera plus tard, dit-il.

Son esprit était sans cesse occupé de ce sujet, et c'est conduit par ces idées qu'il a imaginé son *pansement ouaté*, lequel a rendu tant de services à la chirurgie et aux malades et qui constitue une période intermédiaire entre l'état ancien et la pratique de la méthode antiseptique de Lister. D'ailleurs tout n'est pas dit sur *le pansement de A. Guérin*, car il trouve souvent encore son application. — A. Guérin a droit, pour ce fait, à une grande place dans l'histoire contemporaine de la chirurgie, mais sa modestie l'a empêché de se faire un piédestal de sa découverte, car il ne publiait rien ou à peu près, se contentant de panser ses malades et comptant sur les autres pour faire valoir sa pratique. Ceci ne se fit pas, et il en conçut une déception profonde qui jeta une grande tristesse sur les dernières années de sa vie; il en faisait part à ses intimes, mais avec une réelle philosophie. Cependant il ne fut pas abandonné par tous, et quelques chirurgiens proclamèrent les avantages du pansement ouaté; parmi eux nous devons citer le Professeur Terrier, qui dans la première leçon de son cours de médecine opératoire (1893) défendit vivement la valeur de la découverte de notre compatriote et insista sur sa grande valeur dans la chirurgie de guerre.

A. Guérin était un homme droit, dont la vie fut toute d'honneur. Il fut prosecteur et chirurgien des hôpitaux, et pendant longtemps il représenta les chirurgiens au conseil de surveillance de l'assistance publique.

Successivement président de la Société de chirurgie et de l'Académie de médecine, il est mort ne laissant que des amis et ayant joui jusqu'à la fin de l'estime de tous. Il était très attaché à ses anciens élèves, qui avaient pour lui une grande affection et qui aujourd'hui le regrettent vivement; j'avais eu l'honneur d'être son interne et de le remplacer au conseil de surveillance, et j'ai conservé avec lui jusqu'au dernier jour les relations les plus amicales. Aussi sa mort m'est-elle particulièrement sensible.

E. Nicaise.

Le propriétaire-gérant : Félix Alcan.

Coulommiers — Imp. Paul BRODARD.

HERNIES OMBILICALES

DES NOUVEAU-NÉS ET DES ENFANTS

Par le Dr CAHIER

Médecin-major de 2e classe, agrégé du Val-de-Grâce.

(Extrait d'un mémoire couronné par la Société de chirurgie (Prix GERDY), 1893.)

Considérations préliminaires.

Nous allons étudier, dans ce chapitre, la cure radicale des exomphales infantiles qui apparaissent chez les jeunes sujets depuis les premiers jours après la naissance jusqu'à l'âge de 16 ans, époque à laquelle nous fixons le début de l'âge adulte, dont la pathologie herniaire (en ce qui concerne la hernie ombilicale seulement) sera étudiée dans une autre partie de ce travail. Nous rangerons sous le nom d'exomphales des nouveau-nés, celles qui se montrent dans les deux premières années qui suivent la naissance, l'enfant n'eût-il que quelques jours, et sous le qualificatif d'exomphales des enfants, celles qui apparaissent de deux ans à quinze ans. Ce n'est pas que considérées isolément et au seul point de vue de leur constitution, ces hernies diffèrent beaucoup les unes des autres, mais les porteurs n'en sont point comparables. Sous le rapport des réactions physiologiques et des conditions générales de nutrition, conséquemment des résultats de l'intervention, le sujet âgé de quelques mois ou de un à deux ans ne peut être identifié à l'enfant de six à sept ans, encore moins à celui de quatorze à quinze ans, et la distinction en doit être faite d'une façon précise.

Les exomphales infantiles se rapprochent des hernies des adultes par leur mode de formation et des hernies congénitales déjà étudiées, par leur tendance à la guérison spontanée; mais si ces dernières, en raison des accidents signalés dans le chapitre précédent, sont dès le début, pour la vie de l'enfant, une menace des plus sérieuses, du moins les hernies infantiles ne présentent-elles point, *quoad vitam*, de dangers immédiats. Elles apparaissent après la constitution de la cicatrice ombilicale, le plus souvent quelques

jours ou quelques mois (5 à 6, Gosselin[1]) après la naissance, atteignant aussi bien les filles que les garçons, plus peut-être les derniers (P. Berger[2]). Elles se font le plus souvent proche la veine ombilicale, par la partie supérieure de l'anneau, et sont pourvues d'un sac péritonéal complet étroitement adossé à la peau souvent amincie au sommet de la tumeur, et séparé du tégument par un tissu cellulaire dense et mince qui rend parfois difficile l'isolement du sac. Elles offrent généralement le volume peu considérable d'une noisette ou d'une noix, et l'orifice étroit laisse à peine passer le bout du doigt; ce n'est qu'exceptionnellement qu'il a l'étendue d'une pièce de 1 ou de 2 francs. De forme variable, elles contiennent le plus souvent soit l'intestin grêle, soit le côlon transverse; Féré[3] fait remarquer qu'elles ne contiennent pas d'épiploon jusqu'à six mois, la membrane n'étant pas assez développée à cette époque pour arriver jusqu'à l'ombilic; après ce laps de temps on peut l'y rencontrer. D'après ce même auteur[4], elles sont sous la dépendance d'une faiblesse congénitale des parois qui, dans beaucoup de cas, peut être considérée comme un arrêt de développement. De nombreux faits d'hérédité appuient l'influence de la prédisposition congénitale; ne voit-on pas, chez les animaux, les juments atteintes d'exomphales procréer des poulains porteurs de la même affection? (Hamon[5].) Elles paraissent plus fréquentes chez les enfants chétifs à gros ventre, et P. Berger[6] rappelle que l'abdomen présente souvent chez eux une malformation particulière constituée par un écartement sus-ombilical de la ligne blanche tel, que la région moyenne du ventre, de l'appendice xyphoïde à l'ombilic, fait une saillie notable dans l'intervalle des muscles droits, lorsque l'enfant crie ou fait des efforts.

La peau qui recouvre l'exomphale est parfois très mince et diaphane, ce qui n'exclut pas, du reste, la présence de l'intestin dans la hernie.

Dans la grande majorité des cas, les enfants ne paraissent pas gênés par la présence de leur exomphale. Cependant, d'après Haas[7], la hernie déterminerait fréquemment des coliques, de la diarrhée, de l'irrégularité dans les fonctions digestives; c'est aussi l'opinion de P. Berger, qui a remarqué que la réduction de la hernie calmait instantanément les coliques quand elles venaient à se produire, de

1. *Leçons sur les Hernies.*
2. In *Traité de Chirurgie*, t. VI.
3. *Rev. mensuelle de Méd. et de Chirurg.*, 1879.
4. *Ibid.*
5. *Recueil de médecine vétérinaire*, 1848, p. 171.
6. *Loc. cit.*
7. *Thèse doctorat*, 1868, Strasbourg, n° 125.

Keetley [1], qui a vu les exomphales chez les enfants amener des troubles digestifs, des vomissements, de la douleur, de la gêne, et encore de P. Reclus [2]. Pour ce dernier une mauvaise contention est surtout la cause de ces accidents; il cite le cas, et Brissaud d'après lui en aurait observé un autre analogue, d'un enfant de six ans dont la hernie est surveillée avec soin; elle est maintenue par des bandages dont on varie la forme et la pression; la tumeur n'en persiste pas moins accompagnée de troubles gastriques très prononcés et de vomissements fréquents. En somme les exomphales infantiles ne sont pas toujours aussi bien tolérées qu'on serait tenté de le croire. S'il est rare aussi qu'elles s'accroissent dans les premières années de la vie, elles peuvent néanmoins acquérir un volume notable (Tableau II, cas de Roochroft-Wood), se recouvrir d'ulcérations (T. Roochroft), devenir irréductibles (Leuw, Roochroft) bien que la réductibilité soit la règle. Il ne semble pas que des phénomènes d'étranglement y aient jamais été observés; dans un cas de Keetley (T. II, n° 5) il est dit cependant que la hernie de volume moyen et à anneau large était sujette à des accès d'étranglement.

Traitement des exomphales infantiles.

La hernie ombilicale des enfants est, peut-être, celle dont on s'est le plus préoccupé au point de vue de la cure opératoire, depuis Celse jusqu'à la première moitié de notre siècle en passant par Desault, Martin le jeune, Thierry, Chicoyne, etc. Aujourd'hui, au contraire, par un revirement frappant, elle est, de toutes les variétés de hernies, la plus délaissée. Pour beaucoup d'auteurs elle constitue, en effet, le prototype de la hernie qui peut guérir spontanément ou sous la seule influence du port d'un bandage. Chez les négrillons, qui ont souvent des omphalocèles, la guérison spontanée est des plus fréquentes, comme Lesnier de l'Ile-Bourbon, Fonteneau de la Louisiane l'ont avancé depuis longtemps, et la plupart des enfants portant dans leurs premières années de petites hernies ombilicales les voient disparaître vers l'âge de huit à dix ans. « Les opérations de cure radicale pour les exomphales infantiles, dit Gosselin [3], ne doivent pas être discutées dans les ouvrages de chirurgie, d'abord parce qu'elles n'exposent pas à la mort et, ensuite, parce que les enfants guérissent aussi bien par les efforts de la nature aidés de l'applica-

1. *Ann. of Surgery*, 1887, p. 193.
2. *Clin. et Crit. chirurgicales*, p. 391.
3. Gosselin, *Leçons sur les hernies*.

tion d'un bandage bien fait et convenablement surveillé. » S. Duplay[1] admet que la guérison spontanée est la règle si les viscères sont maintenus réduits, mais qu'elle devient d'autant plus difficile à obtenir qu'on s'éloigne davantage des premières années de la vie; on ne doit pas en tenter la cure radicale, et les exemples assez nombreux de guérisons obtenues par la ligature ou les autres méthodes ne sauraient engager le chirurgien à se départir de cette ligne de conduite. P. Segond[2] parle dans le même sens et fait remarquer que dans l'espèce porcine et dans l'espèce canine où, chez les jeunes sujets, les hernies ombilicales sont fréquentes et abandonnées à elles-mêmes, la guérison spontanée est la règle. Kœnig[3], Bonnet[4], Forgues et Reclus[5], trouvent que l'exomphale guérit généralement seule, parce qu'il est dans les destinées évolutives de l'orifice ombilical de se fermer définitivement. Enfin Manley[6], Thornley Stoker[7], J. Lloyd[8] préconisent aussi l'expectation, l'omphalocèle guérissant généralement quand l'enfant marche, et sous la seule influence de l'accroissement en capacité de la cavité abdominale. Just Lucas-Championnière[9] lui-même dit que l'occasion est rare d'opérer les enfants, la règle étant chez eux la guérison spontanée. La cure radicale par les procédés modernes est grave dans la période infantile et ne doit être entreprise que dans certains cas exceptionnels. En général, il faut arriver à six ou sept ans pour trouver matière à une bonne opération de valeur courante; on éprouve de la gêne à manœuvrer sur des parois restreintes et les petits enfants supportent mal la chirurgie antiseptique.

Cette tendance naturelle à la guérison que présentent les exomphales infantiles, surtout dans les premiers âges de la vie, car l'enfance a « vertu restaurative puissante » et qui est reconnue par tous les auteurs explique la vogue que les bandages, auxiliaires plus ou moins fidèles de la guérison, ont rencontrée et rencontrent encore aujourd'hui chez la plupart des chirurgiens, malgré la sécurité apportée, grâce aux agents antiseptiques, dans les manœuvres opératoires. Il est vrai que, comme le fait remarquer Just Lucas-Championnière plus haut, les jeunes sujets supportent mal l'antisepsie, mais nous

1. *Thèse agrégation*, 1866.
2. *Thèse agrégation*, 1883.
3. Kœnig, *Pathologie chirurgicale spéciale.*
4. *Bri. Med. Journ.*, 1890, avril, p. 840.
5. *Thérapeutique chirurgicale.*
6. *Medical News*, 1892, juin, p. 119.
7. *Bri. Med. Journ.*, 1887, congrès de Dublin.
8. Cité par Brodier, *loc. cit.*
9. *Cure radicale des hernies*, 1892, Paris.

avons pourtant vu dans le chapitre précédent, en traitant des hernies ombilicales congénitales, que des enfants de quelques heures ou de quelques jours n'avaient paru nullement incommodés par l'emploi de certains agents antiseptiques.

Quoi qu'il en soit, aussi bien pour les hernies des nouveau-nés que pour celles des enfants, nous voyons les chirurgiens préconiser presque unanimement l'usage du bandage, tout en reconnaissant en même temps, avec un accord aussi complet, que le meilleur bandage ombilical ne vaut généralement rien chez les enfants; d'où il serait rationnel de conclure que les exomphales infantiles guérissent sans lui et peut-être même malgré lui.

Les bandages, appareils, procédés divers préconisés par les chirurgiens sont nombreux, et cette richesse même indique combien sont grandes les difficultés d'application. Pradier [1], de Mahy [2] appliquaient sur la tumeur herniaire une couche épaisse de collodion, Suret [3] les pelotes de gomme élastique ou contenant un ressort caché, Accarie [4] recommande un système de plaques superposées en cône tronqué à sommet dirigé vers l'anneau, et Féré [5] une large pelote dépassant de 1 centimètre en tous sens les limites de l'orifice herniaire et maintenue par un bandage en diachylon, ou l'appareil de Guéniot, constitué par une pelote formée de lamelles d'amadou de 2 centimètres carrés maintenue par une double bande de diachylon. De Saint-Germain [6] et Peyrot [7] préconisent l'emploi d'un tampon d'ouate ou d'une petite pelote élastique maintenus par une bandelette de diachylon; Poulet et Bousquet [8] recommandent chez les enfants à la mamelle l'usage d'une demi-balle de caoutchouc maintenue sur la hernie avec un carré de sparadrap à la colophane ou à la glu qui ne contient aucune substance irritante pour les téguments; à partir de deux ans on emploierait un bandage ou la même demi-sphère de caoutchouc maintenue avec une bande élastique un peu large. L'appareil doit être soigneusement examiné chaque matin et les parents, dans la journée, s'assureront que les viscères ne sortent pas.

Ed. Owen [9], qui pense qu'un traitement judicieux hâtera la ferme-

1. *Gazette hebdomad.*, 1856, p. 385.
2. *Gazette hebdomad.*, 1856, p. 312.
3. Cité par Féré, *Rev. mensuelle de médecine*, 1879.
4. *Thèse Paris*, 1864.
5. *Loc. cit.*
6. *Chirurgie des enfants*, 1884.
7. *Manuel de pathologie externe*, 1887.
8. *Traité de pathologie externe*, 1885.
9. *Traité de Chirurgie infantile.*

ture de l'orifice herniaire, se sert comme appareil de contention d'une pièce de 5 francs en argent enveloppée d'un carré de tissu fin placée bien à plat sur l'orifice après réduction du contenu, et maintenu par un bandage; il rejette les pelotes coniques qui ont pour effet de retarder le *processus* de cicatrisation; on fera en sorte d'éviter tout effort aux enfants, recommandation qui, du reste, sera le plus souvent platonique. Lawson Tait [1] se contente aussi chez les enfants de l'application d'un bandage bien fait, d'autant, dit-il, qu'il n'a jamais rencontré chez l'adulte de hernie ombilicale remontant à l'enfance. Cette dernière assertion, il est vrai, prête à la discussion. Comme le dit P. Reclus [2], il est possible qu'avec le rétrécissement de l'anneau la hernie disparaisse quitte à se reformer plus tard si les précautions suffisantes n'ont pas été prises, et les adultes porteurs d'exomphales, interrogés par le chirurgien auquel ils se présentent, peuvent très bien ne pas savoir si dans leur jeune âge ils ont déjà présenté une semblable infirmité. On sait du reste que bien des guérisons par le bandage, considérées comme définitives, ne sont en réalité que des guérisons temporaires (P. Berger [3]).

Brodier [4] admet que le vrai traitement de la hernie ombilicale chez l'enfant est le bandage, mais qu'il faut savoir l'appliquer. Pour l'enfant à la mamelle c'est un procédé de cure radicale, cette cure étant d'autant plus rapide que le traitement est appliqué plus tôt et le sujet plus jeune, ainsi que le démontrent 18 cas de Féré ayant trait à des enfants dont l'âge allait de quelques mois à cinq ou six ans, et qui guérirent rapidement et radicalement grâce à l'usage du bandage. L'appareil contentif doit maintenir la hernie continuellement réduite pour favoriser le resserrement physiologique et l'oblitération définitive de l'anneau ombilical. Il faut rejeter l'emploi des bandages métalliques ou à ressort qui se déplacent trop facilement en raison de la forme du ventre et de l'absence ou du peu de développement de la cambrure lombaire, ce qui diminue la fixité du point d'appui postérieur. On emploiera la pelote large maintenue par un emplâtre agglutinatif moins irritant que le diachylon qu'on réserverait pour le cas où l'enfant peut être tenu très proprement. De cette manière, en traitant la hernie dès son apparition, on peut guérir les petites en deux semaines, les plus grosses en six semaines, deux mois. Mais ces conclusions ne s'appliquent qu'aux hernies suivant la naissance quand la cicatrice ombilicale est encore imparfaite. Une bonne contention

1. *Brit. Med. Journ.*, 1883.
2. *Clin. et crit. chirurg.*
3. In *Thèse de Segond*, p. 87.
4. *Thèse Paris*, 1893.

aidant les efforts de la nature peut donc guérir radicalement les hernies ombilicales des nouveau-nés et même des enfants; mais il s'en faut qu'il soit facile de l'appliquer.

Kœnig [1] tout en reconnaissant les bons effets du bandage, trouve que chez les enfants la forme de l'abdomen, la mobilité des parois, le degré variable de réplétion du ventre ne permettent guère de maintenir la hernie réduite. Mitchel Banks [2] fait des réserves sur l'utilité des bandages portés par les enfants, car trop souvent les parents sont si négligents ou ignorants que toutes les recommandations qu'on peut leur faire sur la surveillance dont le bandage doit être entouré sont inutiles et que la seule ressource est l'opération. S. Duplay [3], comme Gosselin et Vidal de Cassis, pense que quelque perfectionnés que soient les bandages, peu de hernies ombilicales sont réellement bien contenues chez les enfants et qu'il faut un soin extrême de la part des parents et du chirurgien lui-même. Et il est bien certain que chez les jeunes sujets, le développement du ventre et sa forme, qui le fait ressembler à une amphore, joints à l'étroitesse du bassin feront glisser le plus souvent l'appareil vers la base de la poitrine; la hernie sera masquée, non maintenue.

P. Berger [4] qui, dans la *Revue des Sciences médicales*, se prononce catégoriquement pour la cure radicale par le bandage chez les enfants jusqu'à l'âge de cinq ans, reconnaît, dans le Traité de chirurgie, qu'il n'est pas facile d'obtenir une bonne contention des exomphales, et que les appareils, quelque perfectionnés qu'ils soient, contiennent rarement bien ces hernies et réclament de la part des parents un soin extrême et une surveillance continuelle.

Les conclusions à tirer de cet exposé déjà long des doctrines qui ont cours sur la cure radicale des exomphales infantiles par les bandages, nous paraissent devoir être les suivantes.

1° Chez les enfants riches ou pauvres jusqu'à l'âge de dix-huit mois à deux ans, la cure radicale des exomphales par le bandage doit toujours être tentée en dehors de certaines conditions exceptionnelles dont l'exposé viendra plus à propos quand nous parlerons des autres méthodes en usage.

2° Chez ces jeunes sujets on rejettera les pelotes coniques et les bandages à ressort. On se servira comme appareil contentif soit du système préconisé par P. Berger [5] (pelote hémisphérique en caout-

1. *Loc. cit.*
2. *Congrès Dublin*, 1887, in *British. Med. Jour.*, 1887.
3. Duplay, *Thèse agrégation.*
4. *Revue d'Hayem*, 1888, p. 722.
5. *Traité de Chirurgie*, vol. VI.

chouc supportée par une plaque métallique maintenue en place sur la tumeur herniaire par un agglutinatif et une ceinture élastique bien serrée), soit de celui usité à l'hôpital des Ruptured and Crippled, par Colley et Bull [1] (bouton de bois plat maintenu en place par une ceinture de gutta-percha encerclant l'abdomen; on change l'appareil tous les huit à dix jours). Certaines colles résistantes employées en dermatologie et par les chirurgiens allemands pour maintenir des pansements en place, constitueraient des agglutinatifs non irritants et fixateurs solides des pelotes ou boutons employés.

3° Chez les enfants de deux à sept ans appartenant à des familles aisées, entourées d'une surveillance étroite et constante, on peut encore tenter la cure par le bandage.

4° Chez les enfants du même âge, que les parents, pauvres, occupés par leurs travaux, négligents ou ignorants ne peuvent surveiller assez étroitement, pour peu que la hernie tende à grossir ou occasionne des troubles, il faudrait renoncer aux bandages.

5° Les exomphales persistant après l'âge de sept ans malgré l'emploi persévérant du bandage pourront être justiciables d'autres procédés.

Il n'y a pas, pensons-nous, à se préoccuper du reproche qu'on a adressé aux pelotes ou aux bandages ombilicaux, les accusant de déterminer fréquemment, chez les garçons principalement, des hernies inguinales. Il n'y a peut-être là qu'une coïncidence. Keetley [2] n'a jamais remarqué que le reproche fût fondé. Si certaines affections passagères des voies respiratoires, bronchites, coqueluche, laryngite, venaient à apparaître pendant la durée de la cure par le bandage, on pourrait interrompre momentanément le traitement, quitte à le reprendre ultérieurement avec persévérance (P. Berger [3]).

Exposé des méthodes curatives

Nous venons de voir jusqu'à quel point et dans quelles conditions on pouvait tenter la cure radicale des exomphales infantiles par le bandage. Nous allons passer maintenant en revue les différents procédés qui ont été préconisés quand le bandage vient à échouer, et les résultats qu'ils ont donnés entre les mains des différents opérateurs.

1. *Annals of surgery*, 1893, part. I, p. 527.
2. *Ann. of surg.*, 1887, v. VI, p. 193.
3. In *Hayem*, p. 722, 1888, v. 32.

Les méthodes curatives employées chez les enfants sont au nombre de 5.

Applicables aux hernies ombilicales réductibles.	1° La méthode des injections péri-herniaires simples. 2° La méthode des injections péri-herniaires avec suture de l'anneau. 3° L'oblitération du trajet herniaire par les sutures sous-cutanées. 4° La ligature ou méthode de Notta.
Applicables aux hernies irréductibles et adhérentes.	5° La méthode moderne par incision du sac extirpé ou non et la suture de l'anneau.

Méthode des injections péri-herniaires simples.

A cette méthode se rattachent les noms de Luton, Schwalbe, Steffen, Heaton, Warren, Weir, etc. Le but de l'opération est de suppléer au travail spontané de rétraction qui, après la naissance, resserre les anneaux livrant habituellement passage aux hernies. L'irritation doit être modérée, non suppurative et telle qu'elle imprime son action à tous les éléments péri-herniaires dont il faut ranimer la vitalité languissante en même temps qu'elle amène au point irrité une néoformation fibreuse; le procédé ressort de la méthode sclérogène : c'est la *tendinous* irritation de Heaton et Davenport.

Luton[1], qui créa la méthode en 1875, injectait aux quatre points cardinaux de l'orifice herniaire ombilical une solution aqueuse saturée à froid de sel marin et filtrée (10 gouttes). Une première opération ainsi faite sur un enfant de sept mois atteint d'exomphale, fut suivie d'une légère induration sans abcès au niveau des quatre injections, puis la résolution se fit lentement, et au bout d'un mois l'omphalocèle avait disparu et l'orifice ombilical était fermé; dans deux autres cas, même opération, même résultat, à part la formation d'un petit abcès qui se montre au niveau d'un point injecté chez un des enfants.

A peu près simultanément, Schwalbe[2], en Allemagne, préconisait un procédé analogue. Il consiste, l'exomphale étant réduite et maintenue telle par un doigt placé sur l'orifice herniaire, à faire au moyen d'une seringue de Pravaz, dans le voisinage de l'anneau, mais sans léser le sac, 3 ou 4 injections de quelques gouttes d'une solution alcoolique de 20 à 70 0/0. L'opération est renouvelée tous les jours avec quelques moments d'arrêt, jusqu'à la fermeture complète

1. *Mouvement Médical*, 1876, p. 225, et *Arch. génér. de médecine*, 1880, p. 428.
2. *Deustche med. Wochen.*, 1876, n° 38; *Centralblatt f. chirurgie*, 1881 et 1882, suppl. au n° 29; *Berliner Klin. Wochens.*, 1884 et 1887.

de l'orifice, ce qui nécessite environ deux ou trois mois. Schwalbe aurait par cette méthode obtenu d'excellents résultats dans les exomphales des enfants, assertion appuyée par Kanke [1]. Swenson et Erdman [2] ont eu recours aussi avec succès aux injections d'alcool dans les hernies ombilicales du jeune âge; Steffen [3], qui a suivi le procédé de Schwalbe en ajoutant à la solution alcoolique 1/2 0/0 d'acide phosphorique qui augmente l'action sclérosante, et en prescrivant le port du bandage pendant la durée des séances (le malade ne quitte son brayer qu'au bout de 2 ou 3 mois pour permettre de contrôler le résultat), l'a appliqué dans : 10 hernies ombilicales se rapportant aux deux premières années — 10 guérisons; 3 hernies ombilicales chez des enfants de deux à dix ans — 2 guéris, 1 échec; 1 hernie ombilicale chez un sujet de dix à vingt ans — 1 guérison. Weinlechner, d'après Hinke [4], a opéré par les injections d'alcool un enfant de deux ans et demi porteur d'une hernie ombilicale et inguinale; l'omphalocèle avait le volume d'une noix. On fit deux séances d'injection, la deuxième fut suivie d'un abcès au point injecté. L'enfant étant mort de diphtérie 50 jours après la première opération, on trouva, à l'autopsie, autour de l'anneau ombilical un peu de tissu inflammatoire; néanmoins le pouce entrait facilement dans l'anneau.

Heaton [5] et Waren [6], au lieu de recourir à l'eau salée ou à l'alcool, employaient l'extrait sirupeux d'écorce de chêne mélangé à de petites quantités d'éther, d'alcool et additionné d'un peu de morphine pour rendre les injections moins douloureuses. Waren, pour les enfants au-dessous de cinq ans se servait d'un extrait faible et pour ceux de cinq à quinze d'un extrait à consistance de glycérine. On ne faisait qu'une seule injection de 15 à 20 gouttes.

La méthode des injections sous-cutanées avec suture de l'anneau a été employée par Keetley [7], et sa conduite n'a guère trouvé d'imitateurs, dans trois cas d'exomphales chez de jeunes enfants (5, 6, 7 du tableau II). Elle consiste à inciser l'enveloppe externe de l'exomphale, à réduire l'intestin, à suturer l'anneau au catgut ou à faire la suture entortillée et à injecter sur le pourtour de l'anneau et en dehors du sac invaginé ou non quelques gouttes d'une décoction

1. *Centralbl. f. Chirurgie*, 1882, suppl. au n° 29.
2. *Nord. med. Arch.*, 1886, n° 8.
3. *Correspond. Blatt f. Schweize Aerzte*, 1891, p. 401.
4. *Wiener med. Blaett.*, 1891, 26 novembre.
5. *Boston medical and surg. Journ.*, 1877, 31 mai.
6. *Revue des sciences médicales*, 1882, t. XIX, p. 663, et *Journ. de méd. et chir. pratiques*, 1880, p. 520.
7. *Lancet*, 1885, et *Annals of Surgery*, 1887.

fraîchement préparée d'écorce de chêne. L'auteur dans les 3 cas aurait obtenu une très bonne guérison bien que l'un des petits opérés fût un enfant criard et agité, dont la hernie ombilicale était sujette à s'étrangler et possédait un anneau large.

Que faut-il penser de ces méthodes d'injections irritantes? Le procédé de Keetley est complexe, se rapproche par la suture de l'anneau des opérations sanglantes modernes — c'est pour ce motif que nous avons inséré dans le tableau II les 3 cas de l'auteur — et tire, ce nous semble, sa valeur plutôt de la suture que de l'injection irritante; sans doute la suture est faite au catgut résorbable, mais la plupart des chirurgiens emploient ce même fil avec succès dans la cure radicale ordinaire, et les manipulations opératoires, le passage des fils, l'action irritante du liquide doivent amener dans les tissus de l'anneau une irritation comparable à un avivement fait à l'instrument tranchant. Nous ne discuterons pas à son propos la valeur des injections irritantes péri-herniaires.

Dans les cas où celles-ci ont été employées seules elles paraissent avoir donné aux chirurgiens qui y ont eu recours des résultats favorables. Aussi voyons-nous Weir [1] les recommander chez les enfants quand le bandage a échoué, Schwalbe [2] et Steffen [3] les préconiser particulièrement dans les exomphales infantiles. On pourrait, dit Steffen, discuter la valeur de cette méthode chez les enfants, mais on peut aussi demander qui voudrait affirmer que la hernie ombilicale traitée par le simple bandage guérira spontanément, ou bien, au contraire, ne deviendra pas plus tard une grosse et pénible infirmité. Il est vrai qu'on ne sait pas non plus si une exomphale guérie dans le jeune âge par les injections ne récidivera pas plus tard, mais l'auteur ayant vu avec quel succès résista une omphalocèle grosse comme une cerise et guérie par son procédé, aux secousses et aux accès de toux provoqués par une pneumonie catarrhale grave, pense qu'il faut avoir bon espoir pour l'avenir. A la période de la coqueluche, de la laryngite aiguë, des affections des voies respiratoires s'accompagnant de toux, de nombreuses hernies se produisent et c'est une des meilleures raisons pour justifier la cure radicale chez les enfants dans les deux premières années. Et puis n'est-ce rien que de débarrasser rapidement les jeunes sujets de leur bandage sans leur occasionner aucun dommage?

Sans doute les arguments de Steffen ne sont pas sans valeur, mais les injections ne sont pas plus sans reproches, et ce chirurgien

1. *New-York med. Record*, 1887, p. 257.
2. *Loc. cit.*
3. *Loc. cit.*

reconnaît lui-même que la pénétration de l'alcool dans les veines est possible, ce qui peut amener des accidents; aussi avoue-t-il que pour les petites exomphales infantiles ce n'est qu'après l'insuccès manifeste du bandage qu'il a recours à l'injection. La formation possible d'un abcès consécutivement à l'injection n'est pas sans affaiblir localement la paroi abdominale en un point présentant déjà une certaine faiblesse. Si, comme le dit P. Segond[1], les injections d'alcool ou d'eau salée n'ont pas d'inconvénients, quand on se sert, comme Heaten et Waren, d'extrait de *quercus alba*, on peut avoir une réaction vive, de la douleur, des indurations persistantes; les bandages doivent nettement l'emporter du moment où ils sont capables de donner les mêmes résultats que les injections dans les hernies récentes et peu volumineuses des jeunes sujets; en admettant que la méthode ne soit pas dangereuse et que l'efficacité soit indiscutable, encore les injections ne pourraient-elles que venir en aide à l'œuvre des bandages, diminuer les orifices de la hernie et rendre plus sûre sa bonne contention.

Si Keetley[2] et Steffen[3] trouvent que la méthode des injections a l'avantage de pouvoir être appliquée par des mains peu exercées, tandis que la cure radicale par les procédés modernes sera toujours l'apanage de chirurgiens habiles et versés dans la chirurgie abdominale, P. Berger est loin de partager cette manière de voir. Pour lui, les injections sont des opérations exigeant non seulement une parfaite reconnaissance de la région sur laquelle on opère, mais une véritable expérience des manœuvres délicates de la technique opétoire. Si l'injection d'extrait de *quercus alba* n'a pas donné lieu à des accidents, cela tient probablement à ce qu'elle a été pratiquée par des chirurgiens qui en avaient fait une véritable spécialité[4].

L'impression qui se dégage de cet exposé du traitement des hernies ombilicales chez les enfants par les injections irritantes c'est qu'elles sont peu dangereuses, assez délicates à bien faire, que leurs résultats définitifs ne sont pas nettement dégagés, et qu'elles paraissent abandonnées un peu partout, excepté toutefois par Steffen qui n'emploie du reste que l'alcool, preuve qu'elles n'ont pas donné tout ce qu'au début on avait pu attendre d'elles. Cependant, supposons un enfant de deux ou trois ans présentant des troubles digestifs imputables à une exomphale réductible mais incoercible, ou bien atteint de coqueluche ou sujet à des rhumes fréquents, chez lequel,

1. Thèse agrégation, 1883.
2. *Loc. cit.*
3. *Loc. cit.*
4. *Revue d'Hayem*, 1888, p. 699.

sous l'influence des secousses répétées de la toux, la hernie ombilicale, malgré le bandage, va toujours en s'accroissant, sans qu'il soit possible de recourir à l'opération sanglante, quel parti devrait prendre le praticien mis en présence d'un cas semblable? Ne serait-il pas rationnel d'essayer, à l'exemple et suivant la pratique de Steffen, d'endiguer par le renforcement fibreux des tissus péri-herniaires le mouvement d'accroissement de la tumeur herniaire ou d'en rendre la contention moins difficile, possible même, en multipliant les obstacles sur son passage. On n'arrivera pas assurément, par la méthode des injections, à oblitérer un anneau de 2 cent. de large ou plus encore, mais une telle largeur ne se rencontre guère dans les exomphales infantiles; n'obtînt-on qu'une amélioration temporaire, si grâce à elle il est permis de gagner du temps et d'attendre sans grand dommage une époque plus favorable pour une intervention plus radicale, nous ne voyons aucune raison pour ne pas recourir aux injections sclérosantes dont le danger problématique peut être écarté avec quelques précautions élémentaires. Les cas dont nous venons de parler sont exceptionnels, soit, mais ils peuvent se rencontrer, et devant l'échec d'autres moyens ou l'impossibilité de les appliquer, le procédé exceptionnel des injections alcooliques serait tout indiqué. Ces réserves faites, nous bannissons les procédés de Schwalbe, Luton, Steffen, Waren, etc., de la pratique courante dans la cure des exomphales infantiles ou des nouveau-nés.

Occlusion du trajet par la méthode dite sous-cutanée.

Employée tout particulièrement par Wood [1], elle a pour but d'obtenir par la suture, la coaptation et l'adhésion des lèvres de l'orifice ombilical, en enrayant ainsi l'évolution de la hernie et la guérissant même radicalement si la fermeture est permanente. Tout en admettant la tendance naturelle de l'exomphale à guérir sous la seule influence du rétrécissement cicatriciel, Wood dit que dans certains cas la guérison ne vient pas soit en raison des prédispositions héréditaires, soit à cause des cris fréquents de l'enfant ou de la négligence dans le maintien du bandage, et le jeune sujet arrive à l'âge adulte avec une large hernie, cause de faiblesse pour l'homme et de dangers pour la femme en prévision de la grossesse. Aussi recommande-t-il l'emploi de sa méthode pour les enfants depuis

1. *Lectures on Hernia*, London, 1885, et *British med. Journal*, 1885, p. 1185-1223, 1279.

l'âge de cinq ans, criant beaucoup, manquant de soins ou porteurs d'une exomphale à croissance rapide. Son procédé consiste, d'après ce que nous avons cru comprendre, à lier en bourse l'orifice herniaire au moyen d'un fil métallique suivant la méthode de ligature employée dans le traitement des angiomes qu'on cerne au moyen d'un lien constricteur. Sur près de 400 hernies diverses (391), qu'il a traitées par ce moyen, il n'a opéré que 5 exomphales dont 4 chez des jeunes sujets (obs. 17, 18, 19, 20 du tableau II); dans 3 cas le résultat a été très bon, mais il y a eu échec complet dans le quatrième cas. D'après P. Segond [1], il aurait employé, du reste, concurremment avec Giraldès un autre procédé de ligature qui est le suivant : « on déprime à l'aide d'un doigt la peau qui recouvre la hernie ombilicale. Le doigt ainsi coiffé des enveloppes herniaires est maintenu enfoncé au-dessous du rebord de l'orifice herniaire. Saisissant alors une aiguille courbe armée d'un fil métallique, le chirurgien traverse la peau extérieure, le rebord de l'orifice aponévrotique et la peau que la manœuvre d'invagination vient de mettre en rapport avec la face profonde de ce rebord aponévrotique, puis la peau extérieure. On a placé ainsi un fil dont la partie moyenne maintient l'invagination à la manière d'une barre transversale et dont les deux chefs libres viennent émerger à la surface de la peau près des bords de l'infundibulum résultant de l'invagition. Cela fait, les deux bouts du fil sont noués ensemble sur un rouleau de diachylon interposé entre la peau et le nœud qu'ils forment. »

La méthode de Wood n'a pas fait de prosélytes; le passage des fils est difficile et réclame un tour de main particulier qui en a limité l'emploi. Sans doute le résultat obtenu dans un cas est un beau succès à l'actif de l'inventeur, mais les procédés modernes de cure radicale applicables chez un jeune homme de 14 ans auraient donné un résultat au moins aussi beau. Lawson Tait [2] s'est prononcé contre la ligature de Wood et, comme le fait remarquer P. Berger [3], cette méthode employée dans des cas simples, facilement et sûrement opérables par les moyens ordinaires, a donné des résultats d'une supériorité plus apparente peut-être que réelle, sans compter que pour bien la mettre à exécution, il est nécessaire de l'avoir vu pratiquer par son auteur. En somme il ne semble pas qu'il y a lieu d'employer jamais la méthode de Wood dans le traitement des exomphales infantiles.

1. *Loc. cit.*, p. 126.
2. *Congrès de Bournemouth*, 1891, in *Brit. med. Journal*, 1891.
3. *Revue d'Hayem*, p. 718.

Méthode de la ligature ou de la mortification des enveloppes de la hernie.

Nous arrivons maintenant à l'étude d'un procédé remontant aux époques anciennes de la chirurgie et qui, délaissé pendant nombre d'années, est préconisé aujourd'hui à nouveau avec chaleur par quelques chirurgiens étrangers.

Celse [1], qui n'opérait guère que les enfants de sept à quatorze ans, employait contre les exomphales deux procédés de ligature : dans l'un on traçait un trait circulaire à l'encre à la base de la tumeur, et on plaçait une ligature autour du pédicule de la hernie au moyen de deux fils qui l'étreignaient de chaque côté. Continuée par les arabistes, plus tard par A. Paré, Thévenin, etc., la pratique de la ligature avait fini par tomber en désuétude quand elle fut reprise par Desault. Voici le procédé de ce dernier tel qu'il est décrit par Bichat [2] : « L'enfant étant couché sur le dos, les cuisses un peu fléchies et la tête penchée sur la poitrine, le chirurgien réduit les viscères herniés, soulève les parois de la poche herniaire et les fait glisser entre ses doigts pour s'assurer qu'aucune partie ne reste dans le sac. Cette vérification faite, l'opérateur charge un aide de serrer autour de la base de la poche herniaire, plusieurs circulaires avec un fil ciré de médiocre grosseur, fixé à chaque tour par un double nœud et serré de manière à n'occasionner qu'une douleur peu considérable. La tumeur ainsi liée est soutenue et protégée par un pansement approprié.

« Un gonflement léger et peu douloureux se manifeste communément le lendemain, mais le surlendemain ou le troisième jour les parties s'affaissent et la ligature se relâche. On en place aussitôt une nouvelle que l'on serre un peu plus. Bientôt on voit la tumeur devenir livide et s'affaisser. Une troisième ligature est appliquée et les parties étreintes, complètement mortifiées, tombent communément du huitième au dixième jour. Un petit ulcère en résulte; pansé méthodiquement, il se guérit peu de temps après et laisse l'ombilic assez résistant pour que la toux et les efforts imprimés aux muscles abdominaux n'y déterminent aucune impulsion. »

Par ce procédé, Desault [3] aurait, chez cinquante enfants atteints d'exomphales, obtenu cinquante succès bien constatés; les petits

1. Liv. VII, chap. XIV.
2. *In* thèse d'agrégation de Segond, p. 95.
3. *Œuvres chirurgicales*, II, p. 315.

opérés pendant les deux ou trois premiers mois qui suivaient l'opération portaient un bandage circulaire.

Thierry, en 1841 [1], propose la ligature avec torsion du pédicule : on saisit avec des pinces à torsion la peau et les parois du sac, et après leur avoir fait éprouver un peu plus d'un tour et demi de torsion on traverse la base des enveloppes tordues avec une aiguille sur laquelle on fait la suture entortillée. Dans 20 cas se rapportant à des enfants de moins de trois ans et à une jeune fille de quatorze ans, l'auteur aurait obtenu par ce moyen de très beaux succès. Martin [2] le Jeune, Bouchacourt [3] ont préconisé aussi les ligatures multiples dans les omphalocèles infantiles, et le dernier obtint un beau succès chez un enfant de 8 mois. Il fait remarquer que la ligature détermine à son niveau et au-dessous un gonflement inflammatoire sous-cutané qui assure la guérison par l'adhésion des parois du sac et l'oblitération de l'anneau fibreux.

Chicoyne [4], en 1846, préconise pour la cure des omphalocèles le procédé dit des casseaux que Celse connaissait déjà (on étranglait de son temps le sac ombilical vidé, entre deux clavettes de bois fortement serrées), et que la chirurgie vétérinaire emploie encore pour guérir les exomphales des jeunes poulains. Chicoyne se servait de deux petits casseaux de bois, de 10 centimètres de long sur 1 cent. d'épaisseur, aplatis sur une face et enveloppés d'un linge fin. La hernie réduite, on étreignait le pédicule des enveloppes entre les deux casseaux que l'on serrait fortement à leurs extrémités avec des fils cirés, comme on le fait, mais avec une constriction moindre, quand on emploie, pour obtenir une hémostase, le compresseur à baguette ; le sac se mortifiait au bout de 2 ou 3 jours, l'appareil était enlevé le 5e ou 6e jour et les parties sphacélées étaient réséquées. Les petits opérés portaient un bandage pendant deux ou trois mois après l'opération. L'auteur a employé son procédé sur 40 enfants avec un succès constant et la cure radicale a été obtenue dans l'espace de 15 à 20 jours.

En Italie, A. Notta [5], en ces dernières années, a repris le vieux procédé de Celse pour la cure radicale des exomphales infantiles. Voici comment il opère. « On commence par réduire le contenu herniaire et on confie les enveloppes à un aide qui les tient solidement fixées entre le pouce et l'index. On enserre alors le pédicule au moyen

1. Thèse de concours, Paris, 1841.
2. *Journal de médecine de Sédillot*, mai 1841.
3. *Bulletin général de thérapeutique*, 1842.
4. *Gazette des hôpitaux*, 1846, p. 328.
5. *Archives italiennes de pédiâtrie*, 1890, mai.

d'un tube en caoutchouc de 3 mm. de diamètre auquel on fait décrire plusieurs tours et dont on attache les deux bouts par un fil de soie. L'ombilic est recouvert alors d'une légère couche d'ouate et les petits opérés sont abandonnés à eux-mêmes et libres de tout lien pouvant les engager à faire des efforts. Le dixième ou le douzième jour, suivant le volume de la hernie, le sac sphacélé tombe, laissant à découvert une petite plaie arrondie de quelques millimètres de diamètre. La plaie est pansée au coton et à l'iodoforme; elle se ferme au bout de quatre ou cinq jours laissant une cicatrice plane régulière qui s'oppose à toute récidive de la hernie. » Cette pratique, qui aurait donné à son auteur 18 guérisons parfaites dans 18 exomphales, a engagé Max[1] en Belgique à suivre l'exemple de Notta. « Ni les bandages, surtout ceux sortant des ateliers des fabricants, dit Max, ni le collodion ni le diachylon qui sont irritants ne satisfont le chirurgien dans le traitement des exomphales infantiles. Sans doute ces hernies tendent à la guérison spontanée, pourtant un certain nombre d'omphalocèles des adultes datent de l'enfance. Or l'opération est plus difficile et plus sérieuse chez l'adulte que chez l'enfant; donc s'il y a un moyen facilement accepté par les parents, peu redoutable, exécutable par tout médecin, si peu familiarisé qu'il soit avec la chirurgie, si la valeur de ce moyen est établie par une statistique sans ombre, pourquoi ne pas intervenir et laisser un enfant astreint aux ennuis du port d'un bandage? »

Partant de ce raisonnement qui paraît des plus justes, Max opéra une petite fille de huit mois dont l'exomphale avait au repos de 3 cent. de saillie et 9 cent. de circonférence. Sa ligature fut faite après anesthésie : durée de l'opération cinq minutes. Le pédicule tomba douze jours après, découvrant une surface ovalaire bourgeonnante de 4 cent. 1/2 sur 2 cent 1/2. La guérison était complète quarante et un jours après l'opération, l'enfant n'avait jamais, à aucun moment, manifesté de souffrance ou paru éprouver des troubles physiologiques. Max fit 11 opérations analogues avec un insuccès; jamais les petits opérés n'ont eu de fièvre, tous avaient conservé la faim et l'aptitude au jeu, aussi le chirurgien recommanda-t-il le procédé de Notta pour sa simplicité, sa facilité d'exécution et ses résultats favorables. Il est bien de faire porter aux enfants après l'opération une bande de contention pendant deux ou trois mois.

Enfin, en Amérique, Kloman[2] a essayé aussi le procédé de Notta chez un enfant de six semaines, robuste, atteint d'exomphale mena-

1. *La Clinique*, Bruxelles, 1891, no 28.
2. *New York med. Journal*, 1891, 25 avril, p. 489.

çant de grossir. La seule modification qu'il introduisit fut de maintenir les bouts du tube en caoutchouc arrêtés avec un plomb fendu et non avec un fil de soie. Le résultat fut parfait; l'enfant ne souffrit que dans les deux premières heures qui suivirent l'opération, la guérison fut obtenue en quelques jours; la plaie fut pansée avec de la lanoline, du coton et de l'aristol; l'aspect de la région ombilicale après l'opération était très convenable, l'ombilic nouveau était seulement plus superficiel qu'il ne l'est habituellement.

On pourrait rapprocher de cette méthode un procédé d'acupuncture employé par Lee [1]. Ce chirurgien, dans les exomphales des enfants, réduit d'abord le contenu herniaire, et enfonce à la base du sac, à ras de la peau du ventre, trois aiguilles sur lesquelles il applique une suture entortillée; les aiguilles sont enlevées quand l'inflammation qui suit l'opération est suffisante pour déterminer l'adhésion des tissus du sac. Malgaigne, dans le même but, conseillait de passer à travers les enveloppes, tout près de leur base, des épingles serrées à l'aide de petits bouchons qu'elles traversaient.

Il paraît résulter de l'exposé que nous venons de faire que la ligature aurait donné des succès nombreux et que les échecs ne constitueraient qu'une rare exception. Elle a pourtant été combattue avec une ardeur égale à celle que mettaient ses partisans à la prôner. Scarpa [2] se prononce catégoriquement contre la ligature : « Quel que soit, dit-il, le procédé qu'on adopte pour faire la ligature de la hernie ombilicale, il est évident qu'on ne peut étrangler la tumeur qu'un peu en deçà de l'anneau aponévrotique de l'ombilic, d'où il résulte que les téguments doivent toujours rester proéminents et relâchés dans une certaine étendue au-devant et dans la circonférence de cette ouverture. Aussi, après la chute de la portion étranglée, il reste nécessairement au-dessous de la cicatrice une portion du sac herniaire et des téguments flasques qui le recouvraient, et, comme la cicatrice elle-même n'acquiert jamais une assez grande solidité pour résister à l'impulsion des viscères qui tendent à s'introduire dans ce qui reste du sac herniaire, la hernie reparaît tôt ou tard et dans peu de temps elle devient plus volumineuse qu'avant l'opération. Si le sujet est une petite fille, on a de plus à craindre que la première grossesse ne donne lieu à la récidive de la hernie... Enfin, après la chute de la tumeur, il reste toujours entre l'anneau aponévrotique de l'ombilic et les téguments une petite cavité dans laquelle les viscères recommencent à s'engager après

1. *British medic. Journ.*, 1863, novembre.
2. *Traité pratique des Hernies*, trad. Cayol, 1812.

l'opération. » Scarpa ajoute que le port d'un bandage serait excellent pour parfaire une guérison déjà commencée grâce à la ligature et que c'est peut-être à l'omission du port d'un brayer qu'il faut attribuer la récidive de la hernie ombilicale chez des enfants opérés par Desault. Il est vrai que Desault avouait que la ligature ne guérit pas les enfants parvenus à l'âge de quatre ans; pourtant il semble, contrairement à l'opinion de Richerand[1] qui regardait comme momentanées les guérisons que Desault croyait radicaless et permanentes, que l'avenir donnait raison à ce dernier chirurgien puisque, d'après Bichat, « plusieurs enfants ramenés à la consultation publique de Desault longtemps après leur opération pour des maladies étrangères à celle-ci furent examinés par de nombreux élèves qui y assistaient, et qui tous reconnurent la complète oblitération de l'anneau et le défaut d'impulsion des viscères de l'abdomen dans l'action de tousser, d'éternuer, etc. Deux jeunes personnes opérées à la connaissance de Bichat depuis quatre ans étaient tout à fait rétablies et n'éprouvaient aucun ressentiment de leur tumeur. »

Bichat reconnaît du reste que plus on s'éloigne du moment de la naissance, plus la guérison est difficile; chez un enfant de dix-huit mois elle fut facile, difficile chez un sujet de quatre ans et impossible chez un de neuf ans.

Dans une discussion qui eut lieu en 1811 à la Société de médecine de Lyon, la ligature de l'exomphale fut proscrite comme une opération difficile et dangereuse, et quelque temps après une proscription semblable fut déclarée à la Société de médecine de Paris[2] :

1° Parce que la guérison des hernies ombilicales s'opère très souvent par les seules forces de la nature;

2° Parce que la compression seule ou aidée des moyens toniques réussit constamment;

3° Parce que cette opération mérite le triple reproche :

A. D'être douloureuse et non exempte de dangers si l'on est assez malheureux pour comprendre une portion d'intestin dans la ligature;

B. De ne pas réussir ordinairement sans être aidée par la compression;

C. Et d'être parfois pratiquée inutilement.

Nous voyons encore, en 1848, Vidal de Cassis[3] rejeter la ligature, comme Scarpa, parce qu'il persiste une pointe de hernie et que la tumeur se reproduira si l'anneau fibreux ne revient pas sur lui-même.

1. *Nosographie chirurgicale,* t. II, p. 453.
2. Cité par Segond, *loc. citato.*
3. Thèse d'agrégation, 1848.

Il faut avouer du reste que l'argument tiré de la persistance d'une amorce herniaire n'a pas la valeur que Scarpa et d'autres lui attribuent, car il n'y a pas de raison pour que le bandage la fasse mieux disparaître que la ligature, au contraire, et pourtant presque tous les chirurgiens, comme nous l'avons plus vu haut, en ont vanté les mérites et ne lui ont pas adressé le reproche qui est fait à l'emploi de la méthode de Desault.

Quoi qu'il en soit, la ligature, en France, en Allemagne et en Angleterre, paraît à l'heure actuelle absolument délaissée. Féré [1] n'en veut pas parce qu'elle est longue, inutile, dangereuse. Marduel trouve qu'on n'a pas le droit de soumettre un enfant à une opération dangereuse alors que des moyens plus simples arriveront au même but. Segond [2], tout en reconnaissant que ce n'est pas une mauvaise opération et qu'on n'a pas le droit de la repousser de parti pris, lui préfère les procédés modernes de cure radicale. P. Berger n'en parle pas, enfin Brodier [3] la trouve dangereuse parce que le sphacèle du sac laisse une plaie à découvert, ce qui nous paraît sans inconvénient puisque la plaie est pansée antiseptiquement, et lui préfère dans le cas où une opération est nécessaire la suture de l'anneau.

Il n'y a pas de raisons bien pressantes pour chercher à relever la ligature du discrédit dans lequel elle est tombée, mais il semble pourtant que la pratique de Notta, Max, Kloman, pourrait rendre parfois quelque service dans certaines exomphales un peu larges, à croissance incessante, incoercibles ou gênantes, quand des raisons majeures contre-indiqueraient la cure radicale par les procédés modernes. L'opération devra toujours être suivie du port d'une bonne ceinture élastique dans les cas exceptionnels où le praticien se sera décidé à la pratiquer.

Cure radicale par les méthodes modernes.

Les procédés usités aujourd'hui pour la cure radicale des exomphales étaient déjà suivis, avec quelque modifications toutefois, dans l'antiquité.

Chez les jeunes sujets, Celse, dans certains cas, ouvrait le sac herniaire et suturait après réduction de l'intestin. Paul d'Egine [4] suivait un procédé qui se rapproche sensiblement du procédé de Celse. Il

1. *Loc. citato.*
2. *Dict. encyclopéd.*, art. Ombilic.
3. *Loc. cit.*, p. 198.
4. *In* Segond, *loc. cit.*, p. 13.

réduisait d'abord le contenu herniaire, traçait un trait circulaire autour du pédicule et faisait une incision suivant ce trait circulaire. Après avoir placé dans le sillon une ficelle ou corde à boyau, il incise la tumeur afin d'en vérifier le contenu : s'il trouve de l'intestin il relâche le nœud et le réduit; si c'est de l'épiploon il le résèque après ligature des vaisseaux. Cette constatation terminée il traverse au moyen de deux aiguilles qui s'entrecroisent en X et qui sont chacune munies d'un fil simple, le pédicule de la tumeur et noue fortement les deux extrémités de chaque fil sur le côté correspondant du pédicule. En somme il supprimait le sac, la peau et faisait une suture indirecte.

Il ne semble pas, à l'heure actuelle, que les indications d'opérer radicalement les exomphales infantiles soient bien établies, si nous en jugeons d'après la rareté des cas opérés qui ont été publiés depuis 1880, puisque notre tableau II ne comprend que 13 opérations radicales proprement dites, sept autres appartenant aux procédés particuliers de Wood et Keetley, ce qui est peu, comparé au grand nombre de cas opérés chez les adultes et que nous avons réunis.

Les auteurs qui se sont occupés de la question sont pourtant assez nombreux. Parmi les partisans déterminés de l'opération nous trouvons Socin [1], qui veut opérer toutes les fois que chez les sujets au-dessous de vingt ans le traitement classique par les bandages ne réussit pas à maintenir réduite la hernie d'une façon complète et absolument permanente; Guénod [2], qui estime que, les chances de succès dépassant énormément les chances de non-réussite chez les enfants, l'opération radicale est indiquée toutes les fois que la hernie ne peut être contenue par un bandage. Meshal [3] est aussi explicite, et l'impression générale, disait P. Segond en 1883, qui résulte de l'examen des faits observés à l'étranger, c'est que les hernies ombilicales de l'enfance exigeraient souvent l'opération. Ausderau [4], élève de Kocher, recommande la cure radicale chez les enfants si pendant la première année la hernie ombilicale ne peut être guérie d'une autre façon. De même Rosander [5], Roochroft [6] qui ayant opéré une jeune fille idiote (*in* tabl. II) dont l'exomphale était ulcérée veut intervenir, craignant que la guérison ne soit que temporaire et que plus tard il ne survienne presque fatalement une récidive. Keetley [7] opère

1. *In* thèse Mestral, Lausanne, 1881.
2. Thèse de Bâle, 1881.
3. *Loc. cit.*
4-5. *In* Vulpius, *Beitrage z. clin. Chirurgie*, 1890, t. VII, p. 91 et 97.
6. *Lancet*, 1884, août.
7. *Annals of Surgery*, 1887, p. 193, vol. VI.

les exomphales avec anneau large ne permettant pas de compter sur une guérison spontanée. Chez les enfants les résultats de l'intervention sont favorables et les dangers minimes parce qu'on peut les opérer sans ouvrir le sac et par conséquent la cavité péritonéale; il y a pourtant une difficulté dans l'opération due à l'adhérence fréquente du sac à la peau dans le voisinage de l'anneau. Il dit avoir vu précisément une jeune fille atteinte d'exomphale remontant à l'enfance et souffrant de coliques et de vomissements, ce qui, joint à la perspective de voir sous l'influence d'une grossesse ou de l'adipose la hernie s'accroître plus tard, devenir « navrante, vexante, dangereuse », le décidera à intervenir. P. Reclus [1], qui a vu un cas analogue et qui en connaît un autre emprunté à la pratique de Brissaud, pense aussi qu'il y a lieu d'opérer. Leuw regarde la jeunesse comme une raison d'opérer. Si Nusbaum, Bergmann, Leisrink excluent les jeunes enfants de l'intervention, d'autres, Schede, Kocher, les opèrent. Si on est sûr de son antisepsie, l'opération est indiquée à l'âge le plus jeune quand les autres moyens thérapeutiques ont échoué.

Un grand nombre d'auteurs, sans viser tout particulièrement les exomphales, veulent appliquer sur les enfants porteurs des hernies les procédés radicaux. Ainsi Félizet [2], qui a opéré des enfants de huit et de onze mois; Dudley Allen [3], qui opère les hernies infantiles irréductibles ou incoercibles; Manley [4], qui trouve que chez les enfants le bandage est un instrument de torture indicible, que les parents pauvres ne peuvent, du reste, que l'acheter à vil prix et qu'un bandage bon marché est pire que pas du tout; enfin Bennet [5], qui intervient chez les enfants quand la hernie est irréductible, mal contenue, quand les amusements ou les occupations corporelles la font sortir, quand l'usage du bandage est un supplice intolérable ou que les jeunes sujets sont rejetés à la visite médicale des emplois publics auxquels ils aspirent, pour « physical defect ». N'oublions pas de mentionner encore Parker [6], qui a opéré avec succès des enfants de deux à sept ans, et O'Neill [7], qui préconise l'intervention chez les enfants de parents pauvres qui n'ont pas le moyen d'acheter un bandage ou le temps de le surveiller convenablement, de sorte que la pelote, loin de contenir les viscères, les contusionne, pouvant amener ainsi de

1. *Loc. cit.*
2. *Cure radicale des hernies chez les enfants*, Paris.
3. *New York med. Record*, 1888, p. 141.
4. *Americ. journal. associat.*, 1890, p. 8, juillet.
5. *Lancet*, septembre 1891, p. 599.
6. *Berlin Klin. Wochens.*, 1884, juin.
7. *British med. Journ.*, 1891, février, p. 278.

l'entérite et de la péritonite, ou qui ont une hernie à anneau large s'échappant pendant les jeux ou la course.

Just Lucas-Championnière ne veut opérer les jeunes sujets au-dessous de sept ans qu'en cas d'accident; à partir de sept ans il est régulier d'intervenir. Les résultats obtenus à partir de cet âge ont toutes chances de se perfectionner avec la croissance de l'enfant. L'opération est bénigne; il n'y a pas à redouter chez les jeunes sujets les complications pulmonaires. L'exomphale doit être opérée si elle persiste après six ou sept ans, d'autant mieux qu'elle est plus facile à guérir que les autres hernies.

Tous les chirurgiens cependant sont loin de s'accorder sur l'opportunité de l'opération chez les enfants. Paul Segond s'élevait déjà en 1883 contre la tendance excessive des chirurgiens étrangers à intervenir dans les hernies infantiles. « Lorsque nous voyons, écrit-il, opérer des enfants de deux ou trois ans sous prétexte que leur bandage tient mal ou que la guérison ne s'accuse pas assez vite, nous estimons que c'est contrevenir aux lois les plus élémentaires du traitement des hernies de l'enfance. Si la tendance générale de ces hernies est la guérison, l'indication est de favoriser le travail en maintenant les viscères. On peut conclure comme S. Duplay : la cure radicale chez les enfants ne doit jamais être tentée. En clinique le mot *jamais* est grave à prononcer, mais dans l'espèce nous estimons qu'il est plus profitable d'exagérer dans le sens de l'abstention que dans celui de l'intervention.

Il est probable, du reste, que depuis dix ans P. Segond s'est départi de la rigueur de son veto et qu'il opère dans les cas où l'intervention est nettement indiquée, l'antisepsie ayant aujourd'hui élargi l'horizon opératoire bien au delà des limites qui le bornaient encore en 1883. P. Berger [1], qui a souvent réagi contre un engouement opératoire d'apparence parfois excessive, ne veut opérer les exomphales infantiles que dans des cas tout à fait exceptionnels, l'opération du reste n'étant, dit-il, ni difficile ni grave, jusqu'à cinq ans il n'y a pas lieu de tenter la cure radicale par les moyens opératoires; plus tard on opérerait les hernies qui, traitées avec persévérance par les bandages, augmenteraient graduellement de volume, celles devenues définitivement irréductibles donnant lieu à des accidents d'irréductibilité passagère ou d'étranglement, celles enfin qui peuvent empêcher par leur persistance jusqu'à quinze ou seize ans, l'accès aux écoles militaires, à la marine, à certaines professions ou carrières, etc.

1. *Traité de clinique*, VI, p. 780, et *Revue d'Hayem*, 1888, p. 722.

Signalons pour finir l'opinion de Bayer [1], qui opère chez les enfants les hernies libres de grandeur notable ou à large ouverture et incoercibles : sur douze opérations qu'il a faites, deux fois pour des exomphales chez les enfants, il a eu douze succès, mais l'opération ne lui paraît pas aussi innocente qu'on a bien voulu le dire, en raison de la susceptibilité des enfants aux antiseptiques, de leur grand agitation, de leurs cris, de leurs plaintes et de la difficulté de veiller au maintien de l'antisepsie pendant les jours consécutifs.

Pour conclure nous pensons qu'il est indiqué d'opérer :

1° Les exomphales des nouveau-nés quand elles causent des accidents d'étranglement, ou amènent des troubles gastro-intestinaux persistants qu'on ne peut rattacher à une autre cause.

2° Les exomphales des enfants de deux à sept ans présentant des accidents analogues.

3° Les exomphales des enfants de deux à sept ans appartenant à des familles pauvres, qui manquent d'un bon bandage ou sont soustraits à toute surveillance efficace, quand au bout d'un an à dix-huit mois la hernie sort comme au premier jour.

4° On opérera régulièrement à partir de sept ans les exomphales incoercibles ou irréductibles à croissance incessante.

5° Les hernies ombilicales dont la peau présente des ulcérations ou des lésions inflammations.

6° Les hernies ombilicales qui empêchent les porteurs d'entrer dans certaines carrières auxquelles ils sont candidats.

7° Les hernies ombilicales à anneau large.

8° Les hernies ombilicales sujettes à l'étranglement ou à des accidents inflammatoires.

9° Les hernies ombilicales qui causent des douleurs et des troubles gastro-intestinaux retentissant sur le développement du jeune sujet.

Ce n'est pas le lieu de discuter ici avec les amples développements que le sujet comporte, quels seront les meilleurs procédés opératoires à suivre; c'est au chapitre traitant de la cure chez les adultes que nous nous étendrons sur les différents points que le sujet comporte. Les procédés ordinaires tels qu'ils ont été codifiés par Just Lucas-Championnière, ou, dans certains cas, l'omphalectomie sont applicables aux enfants comme aux adultes et dans les mêmes conditions. Nous ne croyons pas recommandable la pratique que Keetley [2] suivit dans les cas 8 et 9 du tableau II. Craignant d'ouvrir le sac il le pelotonne et le tord à la manière de Bull, après l'avoir séparé de ses adhérences au pourtour de la ligne blanche, le tra-

1. *Prager med. Wochens.*, 1891, n° 35.
2. *Loc. cit.*

verse avec un catgut qu'il fait passer au-dessus de l'orifice herniaire à travers les parois abdominales et tire dessus, nichant ainsi le sac chiffonné en boule entre le péritoine et l'aponévrose, il avive alors les lèvres de la plaie et les suture avec des épingles et du catgut.

Nous rejetons ce procédé parce que la crainte d'ouvrir le sac n'est plus, comme l'a dit Lawson Tait, qu'une superstition, parce que le sac contracte des adhérences avec la paroi qui pourront ultérieurement causer des accidents, enfin parce que ce sac sera infailliblement une amorce pour une nouvelle hernie.

Avant d'entreprendre l'opération il faudra avoir soin de purger les enfants, la présence des helminthes étant fréquente chez eux et capable d'amener des accidents (L.-Championnière). Si les petits sujets étaient atteints de phimosis, ce qui a été regardé comme une cause de hernie ombilicale (Dunnet Spanton [1]), il serait indiqué de débrider ou d'enlever le prépuce. On aura soin dans les différents temps de l'intervention d'agir avec prudence et de détacher les parties très méthodiquement, le décollement de la séreuse étant plus facile chez l'enfant que chez l'adulte. (L.-Championnière.)

Suivant un excellent conseil donné par Coley et Bull [2] il serait bon d'envelopper le pansement d'un bandage plâtré léger, véritable corset de Sayre abdominal, que l'on peut laisser huit ou dix jours en place jusqu'au premier changement de pansement. Cette cuirasse plâtrée protégerait efficacement la plaie contre toute souillure provenant du fait de l'enfant. Nous recommanderons aussi, avec O'Neill, d'anesthésier les enfants qui s'endorment si facilement, aux deux premiers changements de pansement, de façon à éviter l'action fâcheuse sur une cicatrice en voie de formation, des cris et des efforts auxquels ne manquent pas de se livrer les petits opérés.

Il sera bon, une fois la cicatrice formée, de faire porter pendant deux ou trois mois un bandage contentif léger de soutien, comme Barker (*in* tab. II) l'a fait pour ses deux opérés. La récidive, de l'aveu de tous les chirurgiens, n'est pas à redouter. Les petits opérés de Schede et de Leuw (nos 11, 12, 15, tabl. II) revus, neuf, trois et six ans après l'opération, n'avaient pas la moindre trace de récidive.

L'aspect de la région ombilicale pourra être profondément modifié quand l'intimité du sac et des téguments aura forcé le chirurgien à enlever la cicatrice ombilicale [3], mais c'est là un inconvénient léger sur lequel nous n'avons pas à insister.

1. *Brit. med. Journ.*, 1885.
2. *Loc. cit.*
3. P. Berger, *loc. cit.*

TABLEAU II. — Cure radicale des hernies ombilicales chez les enfants.

Nos d'ordre	Auteurs et index bibliographique	Caractères du sujet	Caractères de la hernie	Technique opératoire	Nombre de cas opérés	Résultats	Remarques
1 1882	Banks, *British med. j.* 1882	Enfant, 3 ans.	Hernie petite, bandage non supportable.	Ouverture sac épiploon réséqué, sac lié et excsié avec peau.	1	Guéri.	Guéri par 1re intention. Pas revu.
2 et 3	Barker, in Vulpius, *Beitrage zur Clin. Chir.* 1890, t. VII, p. 97.	2 enfants.	Hernie ombilicale.	Sac isolé, ouvert, lié et suturé. Suture de l'anneau à la soie.	2	2 guéris.	Ont porté bandage après l'opération.
4	Cacciopoli in Charon, *Chir. infantile*, Bruxelles, 1891.	Garçon, 6 ans.	Hernie ombilicale.	Suture du sac au catgut fin, ablation des enveloppes herniaires. 2e suture (Lembert) à points séparés, entrecroisés avec la première. Suture peau à soie phéniquée.	1	Guérison en 1 mois.	A noter, 3 plans de suture.
5	Keetley, *Lancet*, 1885, oct., *British med. Assoc. in Cardiff.*	Garçon, enfant criard et agité.	Hernie, moyen volume, sujette à des étranglements ; anneau large, réductible.	Réduction de l'intestin, suture de l'anneau au catgut, injections irritantes sur le pourtour de l'anneau et au-dessus du sac.	1	Guérison très bonne.	Pas de récidive. Ne porte pas bandage.
6 et 7	Keetley, *Assoc. of surgery.* 1887, t. VI, p. 193.	2 enfants.	Hernie ombilicale, défaut de guérison spontanée, réductible.	Invagination du sac, réunion des bords de l'anneau avivé avec catgut dans un cas, avec épingle à bec-de-lièvre dans un autre cas. Injections au-dessus du sac.	2	Guéris.	
8 et 9	id.	2 enfants.	Défaut de guérison spontanée.	Sac vidé, roulé en spirale, traverse avec catgut pelotonné et fixé à la partie interne du pourtour de l'anneau. Fermeture anneau avec catgut.	2	Guéris.	

	Vulpius, *loco citato.*		rison spontanée.				
11	Leuw, *Arch. Klin. Chir.* 1893, p. 41, H. 1 juillet.	Garçon, 9 mois.	Hernie datant de 3 mois. Volume grosse cerise, irréductible, opérée pour jeunesse.	Incision 2 cent. long. sur ombilic, réduction du contenu, fermeture par suture profonde, irrigation au bismuth pendant l'opération.	1	Guérison perprimam.	Pas de voussure, même en toussant. Revu 9 ans après, guérison parfaite, pas de bandage.
12	id.	Garçon, 2 ans.	Hernie ombilicale, opérée à cause jeunesse.	Incision entourant la tumeur, libérat. sac jusqu'à l'anneau, sac lié et suturé, anneau fermé par 3 sutures.	1	Guéri en 6 jours.	Résultat définitif excellent au bout de 3 ans. Pas de bandage.
13	Roochrofl, *Lancet*, 1884, août.	Fille, 14 ans, hydrocéphale.	Hernie volume noix coco, douloureuse, peau ulcérée, sécrétant pus, irréductible.	Incision elliptique de peau et sac épiploon libéré et réduit avec intestin, 4 sutures fil cuivre à travers anneau et le collet du sac, suture peau, drain.	1	Guérison en 3 semaines.	Légère suppuration. Les sutures furent enlevées.
14	Rosander in Vulpius, *loco citato.*	Garçon, 2 ans.	Hernie, volume noix, bandage défectueux.	Ouverture sac après réduction de l'intestin, épiploon réséqué, moignon réduit, sac lié et excisé, suture peau excisée.	1	Guérison perprimam. en 3 semaines.	
15	Schede *in* Vulpius, *loco citato.*	Garçon, 15 ans.	Hernie, volume moyen, défaut de guérison spontanée.	Épiploon réséqué, anneau fermé par suture en lacet.	1	Guérison perprimam.	
16	Schede, *Congrès Société allemande chirurgie.* 1893.	Garçon, 10 ans.	Vol. moy. éventration par écartement des muscles droits avec large orifice.	Incision, sutures perdues au fil d'argent.	1	Guéri.	Revu 5 à 6 ans après. Pas de récidive.
17	Wood, *Lect. on Hernia, Lancet*, 1885,	Jeune homme, 14 ans.	Hernie, volume noix de coco; refusé à examen médical, se destine à la marine.	Suture au fil métallique de l'anneau, suivant le procédé de l'auteur.	1	Guéri.	A été accepté ultérieurement à la visite médicale.
18, 19 et 20	id.	3 enfants.	Hernie ombilicale.	Même procédé opératoire.	3	3 guéris.	1 résultat mauvais, a récidivé; 2 cas bon résultat.

DE LA VOIE PRÉAURICULAIRE

DANS LES INTERVENTIONS

SUR LE CONDUIT AUDITIF ET LE ROCHER

PAR

Michel GANGOLPHE ET **SIRAUD**

Professeur agrégé, chirurgien-major désigné de l'Hôtel-Dieu de Lyon.

Chef des travaux anatomiques à la Faculté de médecine de Lyon.

Les procédés chirurgicaux employés pour la recherche et l'extraction des corps étrangers fixés dans le conduit auditif ou le rocher se réduisent à deux groupes principaux. Tantôt le chirurgien tente l'extraction *directe* par le conduit, tantôt, après avoir échoué, ou d'emblée, il incise le conduit, entame la mastoïde pour arriver sur le corps étranger et l'enlever sur cette voie *indirecte*. Nous nous proposons dans ce travail de faire connaître une nouvelle voie permettant d'atteindre le même but sans danger et avec un résultat esthétique parfait.

Le plus ancien des procédés d'extraction *indirecte* est celui de Paul d'Égine : on pratique à la face interne du pavillon, au niveau de son insertion mastoïdienne, une incision demi-circulaire permettant l'introduction des instruments et les manœuvres nécessaires pour agir efficacement sur le corps qu'il s'agit d'enlever. De même Trœltsch propose de détacher, chez les enfants, la paroi supérieure du conduit auditif externe de l'écaille du temporal et d'aller avec un petit levier jusqu'à la membrane tympanique. Langenbeck enlève un corps étranger de la caisse en pratiquant derrière le pavillon une incision semilunaire jusqu'à l'os, dans la région mastoïdienne, et en détachant le périoste et le conduit cartilagineux. Gruber conseille de pénétrer dans la caisse par l'apophyse mastoïde.... Mais c'est à l'occasion des projectiles enclavés dans le rocher que le choix d'un procédé est particulièrement délicat. Il n'entre pas dans notre étude de rappeler ici les difficultés souvent très grandes que l'on peut rencontrer.

La profondeur du projectile, son eclavement, les rapports qu'il peut présenter avec les gros vaisseaux, l'encéphale.... sont autant de motifs invitant à se créer une voie aussi large et aussi sûre que possible. Sans doute, on a pu extraire de petits projectiles directement par le conduit auditif; ce n'est qu'une heureuse exception. Du moment où l'examen méthodique a révélé l'enclavement et le siège profond du projectile, il ne faut pas compter sur de telles tentatives. Ainsi que le fait remarquer notre élève Saint-Martin [1], l'emploi du tire-fonds doit être absolument rejeté; en entrant dans la balle il en augmente le volume et par conséquent la difficulté du désenclavement. Il est dangereux dans la région qui nous occupe, car il peut piquer des nerfs et blesser des vaisseaux volumineux. Notre excellent ami A. Reverdin fit usage de cet instrument pour enlever le projectile implanté dans le rocher de son malade. Pendant l'opération, il eut une hémorragie de la carotide interne. Recherchant les causes de cette hémorragie il se livre aux réflexions suivantes : « Le tire-fonds a-t-il peut-être blessé l'artère? Je n'aurais pas cru la chose possible avant d'avoir retiré le projectile, mais actuellement que je l'ai en main, mon innocence est difficile à prouver. En effet le tire-fonds a creusé dans le plomb un canal qui le traverse de part en part, il n'est donc pas impossible que la pointe de l'instrument ait touché le vaisseau. »

A notre avis les manœuvres par la voie *directe* sont en général insuffisantes et presque toujours dangereuses. Voyons la vie *indirecte*. Berger, Verneuil ont conseillé de détacher dans sa demi-circonférence supérieure et de rabattre le pavillon de l'oreille; Kirmisson, Terrillon, Léon Tripier... séparent le pavillon dans sa demi-circonférence postérieure à l'union du cartilage de la conque avec le conduit auditif osseux. On diminue ainsi de moitié la longueur du conduit en supprimant son inflexion : mais la voie ainsi créée n'est le plus souvent pas suffisante encore pour enlever le projectile. Il faut encore inciser en arrière le périoste du conduit osseux, attaquer ce dernier ainsi que le bord antérieur de la mastoïde. Telle a été la conduite de P. Berger, F. Terrier, Delstanche, Léon Tripier, Terrillon, Kirmisson. On peut reprocher à cette voie *indirecte rétro-auriculaire* de ne pas donner assez de jour : il est facile de s'en convaincre sur le cadavre; on peut encore invoquer comme preuves la nécessité où se sont trouvés les opérateurs d'agrandir le champ opératoire par une brèche plus ou moins étendue à la mastoïde. Peut-être la crainte exagérée de blesser le facial a-t-elle surtout fait délaisser la *voie*

1. *Th. de Lyon*, 1894.

préauriculaire. C'est à cette dernière que nous avons donné la préférence dans un cas de coup de feu dans l'oreille droite, la balle étant enclavée dans la partie inférieure du rocher, en avant de la lame vaginale de l'apophyse styloïde.

Quelques recherches cadavériques sommaires nous avaient permis de constater :

1° Le décollement facile du tissu parotidien du voisinage du conduit auditif.

2° La possibilité de pénétrer jusqu'à la lame vaginale de l'apophyse styloïde et même sous l'échancrure interstylo-mastoïdienne sans faire usage d'instrument tranchant, et sans intéresser le facial.

3° La facilité de l'exploration et des manœuvres, grâce à la section antérieure transversale du conduit cartilagineux, section le divisant ainsi en deux valves, l'une supérieure, l'autre inférieure.

4° La perfection du résultat au point de vue esthétique.

Voici la relation de ce fait :

Observation. — Un homme de 50 ans, alcoolique, dans un accès de délirium se tira six coups de revolver au mois de juillet 1892 : une balle dans le bas-ventre sans symptômes péritonéaux, ni lésions viscérales; une balle, tirée probablement par la bouche, est allée se perdre dans les fosses nasales; deux balles dans la région temporale dont une dans le conduit auditif externe droit. Le malade a fait un séjour dans une maison de santé. Je ne l'ai vu qu'au mois d'août 1893; à ce moment on sentait une balle sous la peau dans les parties molles de la région temporale droite. Pas de traces de la balle abdominale. — Écoulement purulent très fétide par les narines, surtout le matin. — Ozène. — Écoulement purulent par l'oreille droite. — Fongus rouge au fond du conduit auditif. Gêne légère et quelques douleurs dans la mastication.

Comme traitement, je fis à ce malade des lavages de Weber dans les narines (eau de goudron), des lavages dans le conduit auditif avec l'eau de Pagliari; cautérisations, ablations réitérées du polype qui obstruait l'entrée du conduit auditif. Exploration au stylet infructueuse; toutefois, il est certain qu'en appuyant très fortement en avant du tragus, en même temps qu'une sonde cannelée mousse est introduite dans l'oreille et presse sur la paroi antérieure du conduit auditif, on provoque une douleur vive.

Je pensai que le corps étranger était au moins à *trois centimètres et demi du conduit auditif externe et devait être enclavé dans la portion inférieure du rocher*.

L'examen otoscopique, après l'ablation du fongus, montra des altérations destructives considérables de la caisse du tympan.

Intervention. — Le malade est opéré le 2 janvier 1894. — Anesthésie à l'éther. 1° Ablation du projectile situé au niveau de la région tempo-

rale. 2° Incision préauriculaire étendue suivant exactement l'insertion du pavillon recourbée en arrière et en bas jusqu'à la partie inférieure de la portion fibro-cartilagineuse du conduit auditif externe. — A partir de ce temps de l'opération on ne touche plus le bistouri. On saisit la partie antérieure du conduit auditif cartilagineux avec une pince, tandis qu'avec des ciseaux courbes mousses fermés, on décolle la parotide en avant. Ce décollement est extrêmement facile et peut être poussé usqu'à la partie la plus reculée du conduit auditif osseux sans instrument tranchant. La parotide est maintenue en place avec un écarteur. On fend alors la partie cartilagineuse du conduit auditif parallèlement à son grand axe. Je puis alors sentir et voir facilement le projectile *enclavé dans la partie inférieure du rocher en avant de la lame vaginale de l'apophyse styloïde.* — Avec une pince hémostatique et après quelques efforts on le dégage. On ferme le conduit auditif. Lavage, puis suture avec quatre fils métalliques du conduit auditif cartilagineux. Ces fils sont passés et sortent par le méat du conduit auditif externe ainsi qu'un petit drain fenêtré.

Les fils sont enlevés le septième jour et le malade sort guéri. Deux mois après, en examinant les fosses nasales, j'arrive sur un corps dur qui est un des projectiles que le malade s'était tiré dans cette région. Avec une pince à polypes je retire la balle. En quelques jours, disparaît tout écoulement purulent. L'audition reste toujours imparfaite.

Le sillon préauriculaire ne porte pas trace de cicatrice, si bien qu'il est fort difficile, en examinant le malade, de savoir à quel niveau a été pratiquée l'incision, le pli préauriculaire dissimulant la cicatrice linéaire de l'incision.

M. le Dr Siraud, chef des travaux anatomiques, et M. le Dr J. Martin ont bien voulu à notre instigation étudier en détail la région préauriculaire : grâce à ces données anatomiques[1], on peut se rendre compte de la sécurité et de la commodité de notre procédé.

Région préauriculaire.

Nous désignons sous ce nom de *région préauriculaire* l'espace qui s'étend en avant du conduit auditif cartilagineux et osseux. Véritable cavité sur le squelette, elle est comblée à l'état frais par des parties molles que nous étudierons ultérieurement. Il importe tout d'abord de bien établir les limites de la région.

1° Limites. — Sur la tête osseuse, la cavité préauriculaire présente la forme d'une pyramide assez régulière, transversalement dirigée du dehors en dedans, à sommet interne et à base triangulaire externe.

Le sommet interne répond à l'angle rentrant du temporal où

1. Travail du Laboratoire d'Anatomie de la Faculté de médecine de Lyon.

pénètre l'épine du sphénoïde; situé près de l'orifice inférieur du canal carotidien, du golfe de la veine jugulaire interne, il est un peu en arrière du trou déchiré postérieur.

La *base* triangulaire est exclusivement réduite sur le squelette aux lignes d'intersection des faces antérieure, postérieure et inférieure de la pyramide, qui se coupent à angle aigu. La pyramide est donc ouverte en dehors; c'est d'ailleurs par cette base qu'on pénètre dans la région préauriculaire.

C'est le condyle du maxillaire inférieur, son col et une petite portion de la branche montante qui forment la *face antérieure* de la pyramide, ou *paroi antérieure* de la cavité. En dedans la face antérieure est complétée par une tubérosité (homologue en dedans du tubercule zygomatique externe) qui prolonge la branche descendante de l'arcade zygomatique. Cette tubérosité est immédiatement en contact avec l'épine du sphénoïde, souvent prolongée elle-même en une lame osseuse verticale au devant du conduit auditif osseux; quant au plan postérieur de la pyramide, il est constitué par les parois antérieures de l'apophyse mastoïde et du conduit auditif osseux, l'apophyse styloïde et sa gaine.

En bas, les limites de la cavité sont purement conventionnelles : nous les étendons un peu au-dessous du conduit auditif et nous les fixons idéalement par un *plan horizontal*, mené de la pointe mastoïdienne à la branche montante du maxillaire inférieur. Le plan, parallèle à l'arcade zygomatique, constitue la *face inférieure* de la pyramide. Les arêtes de la pyramide n'offrent aucun intérêt anatomique, si ce n'est la *supérieure* répondant à l'intersection des plans antérieur et postérieur. Cette arête supérieure, tronquée, est limitée en haut par l'arcade zygomatique (racine longitudinale et branche descendante); elle a la forme d'une gouttière à concavité inférieure dont le fond est occupé par la scissure de Glaser (entre les lèvres de la scissure s'engage une petite lame du tegmen tympani). La gouttière légèrement inclinée en dedans et de haut en bas, large d'un 1/2 centimètre, profonde de 3 centimètres 1/2 environ, est divisée par la scissure de Glaser en deux parties ou lèvres : une antérieure appartenant au bord postérieur de la glène articulaire du temporal, une postérieure formée par le bord supérieur du conduit auditif osseux. En dedans, cette gouttière arrive jusqu'à l'angle rentrant du temporal, c'est-à-dire au sommet de la pyramide.

Ainsi délimitée, la cavité préauriculaire, haute de 3 à 4 centimètres, large de 1/2 centimètre au niveau de l'arête supérieure, de 2 à 3 à la partie inférieure, est profonde de 3 à 4 centimètres.

Sur le vivant ou sur le cadavre intact, des parties molles interpo-

sées comblent la cavité; aussi est-elle à peine marquée extérieurement par une légère dépression, qui, étendue à peu près verticalement en avant de l'oreille, forme le *sillon préauriculaire*.

Le sillon est bien marqué si l'on a soin de propulser la mâchoire inférieure : le déplacement du condyle en avant et en bas a pour résultat d'élargir la fente à peine sensible, qui devient alors visible sous l'aspect d'une véritable dépression creusée au devant du tragus et pouvant admettre l'extrémité du petit doigt.

Pour étudier la disposition des parties molles et les divers organes qui comblent la cavité, on pratique une incision de 4 à 5 centimètres, presque verticale ou parallèle à la direction du grand axe de l'oreille. Commencée un peu au-dessus de l'arcade zygomatique, l'incision doit se terminer au niveau d'une ligne horizontale menée par la pointe mastoïdienne; il est nécessaire de suivre exactement le sillon antéauriculaire, c'est-à-dire raser de près le tragus. On peut faire en haut et en bas, aux deux extrémités de la verticale, deux petites incisions de décharge, transversales, de 1 à 2 centimètres.

2° Superposition des plans. — Ainsi délimitée, la région préauriculaire présente les plans suivants : la peau; le tissu cellulaire sous-cutané; un feuillet aponévrotique; la glande parotide; — dans l'épaisseur de la glande cheminent des vaisseaux et des nerfs.

a. Les *téguments* appartiennent à la fois, par leur situation et leurs caractères anatomiques, à ceux de la joue et de l'oreille. Du côté de la joue, la peau est recouverte de poils plus ou moins nombreux chez l'homme; ils disparaissent à quelques millimètres en avant de l'oreille où la peau fine et glabre présente 2 ou 3 petits sillons ou plis, presque verticaux ou dirigés parallèlement au grand axe du pavillon, c'est-à-dire de haut en bas et d'arrière en avant. Ces plis, bien visibles à partir du tragus jusqu'au lobule de l'oreille, peuvent servir à dissimuler la cicatrice linéaire produite par le bistouri.

b. *Tissu cellulaire sous-cutané*. — La peau est doublée à sa face profonde par du tissu cellulaire plus ou moins chargé de graisse.

c. *Un feuillet aponévrotique superficiel*, extrêmement mince, recouvre immédiatement la glande parotide. Il est formé par l'aponévrose cervicale superficielle, fixée en haut au bord inférieur de l'arcade zygomatique et en bas « tendue comme un pont entre le bord postérieur du masséter et le bord antérieur du sterno-mastoïdien et percée de trous qui livrent passage, de la parotide vers la peau, à des vaisseaux et à des nerfs [1] » (Sébileau).

1. Sébileau, *Démonstrations d'anatomie*. Paris, Steinheil, 1892.

Ce feuillet aponévrotique très léger, continu en avant avec l'aponévrose massétérine (?), envoie par sa face profonde des cloisons séparatives entre les lobes glandulaires. Arrivée au bord postérieur de la parotide, l'aponévrose se recourbe et passe en arrière de la glande, qu'elle isole ainsi du conduit auditif cartilagineux et osseux. Au niveau de la région préauriculaire, l'aponévrose est percée par : 1° des filets nerveux émanés de l'*auriculo-temporal*; 2° l'*artère temporale superficielle*, à laquelle est accolée la veine homonyme.

1° Les nerfs qui perforent l'aponévrose émergent au niveau du condyle, en arrière de l'artère temporale superficielle, immédiatement au-dessous de l'arcade zygomatique qu'ils contournent sur sa face externe avant de passer dans la fosse temporale. Leur direction est ascendante, un peu oblique d'arrière en avant. Superficiels par rapport à l'artère, ces filets nerveux proviennent généralement d'un seul tronc visible au niveau du tragus, le *nerf auriculo-temporal*, branche du maxillaire inférieur (anastomosée avec le facial au niveau du col du condyle dans l'épaisseur de la parotide), qui traverse la glande parotidienne de bas en haut et de dedans en dehors, pour émerger au-dessous de l'arcade et se bifurquer à ce niveau en 2 ou 3 branches grêles. Ces branches de l'auriculo-temporal croisent l'artère temporale; elles envoient quelques fins rameaux sensitifs au tragus et sur la portion ascendante de l'hélix.

2° L'*artère temporale superficielle*, flanquée de la *veine homonyme*, sort du tissu parotidien immédiatement en arrière du condyle, à *4 ou 5 millimètres en avant du tragus*. Devenue sous-cutanée, la temporale superficielle, plus ou moins flexueuse, et dont les battements sont appréciables sur le vivant, est séparée du conduit auditif cartilagineux par un tissu cellulaire dense, épais de 3 à 4 millimètres. Verticalement ascendante, elle croise en dehors le ligament antérieur de l'oreille, étendu du tragus à l'arcade zygomatique et se termine par deux branches de bifurcation principales dans la fosse temporale : l'artère pariétale et l'artère frontale. Elle abandonne au niveau du conduit auditif 4 à 5 branches grêles, les *auriculaires antérieures*, transversalement dirigées d'avant en arrière et quelques branches parotidiennes superficielles. Dans l'incision verticale, faite au devant du pavillon pour découvrir la cavité préauriculaire, ces dernières branches sont fatalement sectionnées, mais elles ne donnent sur le vivant qu'une quantité de sang insignifiante. Il est à remarquer qu'une incision faite parallèlement au sillon préauriculaire et très voisine du tragus n'intéresse pas la temporale superficielle qui est en avant. La veine temporale est postérieure et superficielle par

rapport à l'artère : elle reçoit dans la région quelques branches grêles : les veines auriculaires antérieures.

d. La Parotide. — Après avoir enlevé l'aponévrose cervicale, on découvre l'extrémité supérieure de la glande parotide, qui à elle seule comble la cavité préauriculaire. Le sommet parotidien extra-cavitaire a la forme d'une lame quadrilatère, aplatie de dehors en dedans; large de 2 centimètres environ d'arrière en avant, épais de 3 à 4 millimètres, il remonte jusqu'à l'arcade zygomatique : « Mince, sinueuse, découpée en dentelures, l'extrémité supérieure s'avance jusqu'au niveau du tubercule zygomatique, matelasse en dehors l'articulation temporo-maxillaire, contourne la portion cartilagineuse et la portion osseuse du conduit auditif externe auxquelles elle adhère peu et remonte en arrière de la conque auriculaire jusqu'à l'apophyse mastoïde [1] » (Sébileau).

Il existe, constamment interposé entre le condyle et son col en avant, le conduit auditif externe et la mastoïde en arrière, un véritable coin de tissu parotidien qui monte jusqu'à l'arête supérieure en forme de gouttière du cavum préauriculaire, la tapisse et s'étend en dedans et en bas jusqu'à l'apophyse styloïde, c'est-à-dire jusqu'à une profondeur de trois centimètres environ. Ce tissu parotidien se moule sur la forme de l'excavation préauriculaire; il est isolé du conduit auditif cartilagineux et osseux par du tissu cellulaire assez lâche qui rend la dissection et l'isolement de la glande faciles, soit sur le vivant, soit sur le cadavre. On a vu que ce tissu cellulaire d'isolement répondait à une lame aponévrotique superficielle qui recouvrait la face externe de la parotide et passait en arrière d'elle.

Par suite de cette disposition anatomique, il n'y a jamais de contact direct entre l'articulation temporo-maxillaire et le conduit auditif : la séparation est assurée par un espace progressivement élargi de haut en bas et dont nous évaluons la largeur minima (sommet tronqué du prisme) à 1/2 centimètre; dans cet espace se trouvent une lame aponévrotique rétro-parotidienne, la glande parotidienne (extrémité supérieure) perforée au niveau du sommet du prisme par l'artère temporale et le nerf auriculo-temporal.

En luxant en avant et en dehors la glande préalablement séparée du conduit auditif [2] par des pointes mousses de ciseaux, le manche d'un scalpel ou le doigt, on crée ainsi une cavité profonde de 3 cen-

1. Sébileau, *Démonstrations d'anatomie*. Paris, Steinheil, 1892.

2. Il est nécessaire, pour luxer complètement la glande, de la détacher du pourtour de l'apophyse mastoïde. A la luxation de la glande on peut ajouter la division du conduit auditif cartilagineux, parallèlement à son axe. On a ainsi un jour considérable.

timètres environ, assez large [1] pour admettre l'extrémité de l'index et au fond de laquelle on explore facilement l'apophyse styloïde sur tout son pourtour, sa gaine, le conduit auditif osseux, dont le bord antérieur est en saillie sur la paroi cartilagineuse, la face antéro-interne de la mastoïde, le condyle du maxillaire inférieur et son col. Entre la mastoïde et l'apophyse styloïde existe une échancrure ogivale large de 1 centimètre, normalement comblée par la parotide. A travers cette échancrure interstylo-mastoïdienne, le doigt explore facilement certaines parties de la base du crâne : le trou déchiré postérieur, la surface jugulaire de l'occipital, les masses latérales de l'atlas, les parois latérales du pharynx... On obtient donc par le procédé sus-indiqué (luxation ou tassement de la glande combinée ou non à la division du conduit auditif cartilagineux) un espace relativement considérable conduisant jusqu'à la base du crâne.

3° Vaisseaux et nerfs. — Dans l'épaisseur de la parotide cheminent des vaisseaux et des nerfs dont la situation précise est importante à connaître en vue des interventions qui peuvent être pratiquées sur la région.

a. Artères. — Les vaisseaux sont fournis par : α) la *carotide externe* qui « pénètre dans la loge parotidienne par sa partie antéro-interne à l'union de son quart inférieur avec ses trois quarts supérieurs. Elle chemine d'abord quelque temps entre l'aponévrose et la glande, puis arrivée à la partie moyenne de cette dernière, elle s'engage dans son épaisseur et gagne ainsi, en plein tissu glandulaire, le col du condyle, en suivant un trajet oblique de bas en haut, de dedans en dehors et un peu d'avant en arrière » [2]. Ce trajet oblique de l'artère a pour résultat de la rapprocher de plus en plus des plans cutanés et nous avons vu quel était le point précis où la temporale superficielle, continuant la direction de la carotide après la bifurcation, se dégageait du tissu parotidien et devenait sous-cutanée. Malgré cette obliquité de direction, la carotide externe, au niveau de la région préauriculaire, est constamment séparée du bord postérieur de la glande par une épaisseur de tissu parotidien égale à un centimètre au moins. D'autre part, l'artère, entourée complètement par les lobules glandulaires, est sur une étendue de son trajet dissimulée totalement ou partiellement derrière le bord postérieur de la branche montante de la mâchoire inférieure. A la partie la plus déclive du creux préauriculaire, la carotide est située entre la face interne de la branche montante et l'apophyse styloïde sur laquelle cette artère est presque

1. Elle est augmentée par l'abaissement de la mâchoire inférieure.
2. L. Testut, *Traité d'anatomie humaine*, t. III, p. 591 et 592.

directement appliquée. En avant de l'oreille, elle abandonne des branches massétérines et parotidiennes, puis se bifurque au niveau du col en *maxillaire interne* et *temporale superficielle.*

b. Veines. — 6. La *veine jugulaire externe*, située en dehors et un peu en avant de l'artère, lui est intimement accolée. Ses rapports sont les mêmes que ceux de l'artère; toutefois sa situation plus superficielle peut l'exposer davantage aux blessures dans les interventions pratiquées sur la région.

c. Nerfs. — Le *nerf facial* correspond par sa situation à la limite inférieure de la cavité : *il se trouve exactement sur le niveau d'une ligne horizontale menée par la pointe de la mastoïde au maxillaire inférieur.* Il est situé dans le tissu parotidien et séparé du plan cutané par une épaisseur moyenne de 1 cent. 1/2 à 2 centimètres. Après luxation ou tassement de la glande en avant, on voit le tronc nerveux, sorti du trou stylo-mastoïdien, descendre verticalement le long de la face interne de la mastoïde et au niveau de la pointe de cette saillie osseuse se recourber pour se diriger transversalement vers la face. Le facial décrit ainsi une courbe à concavité supérieure; la longueur de ce trajet vertical est de 1 cent. 1/2 environ; le facial est alors extraglandulaire et ce n'est qu'au point où il se recourbe pour devenir transversal qu'il pénètre dans la glande par sa face postérieure.

Mentionnons encore 1 ou 2 filets grêles sous-cutanés, appartenant au plexus cervical, qu'on rencontre sous la peau en avant de la mastoïde, et des filets auriculaires inférieurs sous-cutanés au niveau du lobule de l'oreille. On a vu enfin qu'au-dessous de l'arcade zygomatique émergent l'artère temporale superficielle et le nerf auriculo-temporal.

4° Conclusions. — Les rapports précités montrent que la situation relativement profonde des vaisseaux et des nerfs permet d'aborder sans danger la cavité préauriculaire. En se rappelant la direction oblique des gros vaisseaux engainés par le tissu parotidien, la protection exercée par le plan osseux de la branche montante, on voit qu'en refoulant en avant et en dehors la glande séparée du conduit auditif cartilagineux et osseux, on s'isole des gros vaisseaux, dont la lésion n'est pas à redouter.

Quant au nerf facial, sa direction correspondant à une ligne horizontale menée de la pointe de la mastoïde à la branche montante, sa situation profonde de 1 cent. 1/2 à 2 centimètres par rapport aux plans cutanés sont pour lui des conditions de protection. Dans les interventions sur la région préauriculaire il est facile d'éviter le nerf situé en bas et profondément.

En résumé : la région préauriculaire, dont nous avons fixé les limites et étudié le contenu, est par sa situation anatomique une voie non dangereuse, facilement accessible, et par laquelle on pénètre directement à la base du crâne.

Manuel opératoire. — Un examen clinique minutieux fait préalablement ayant permis de préciser le siège du projectile à la face inférieure du rocher, nous conseillons le manuel ci-dessous :

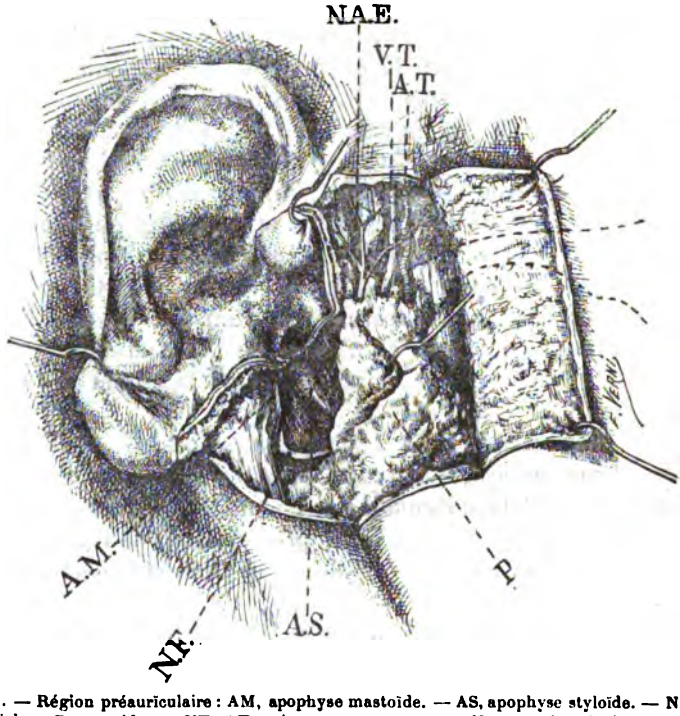

Fig. 1. — Région préauriculaire : AM, apophyse mastoïde. — AS, apophyse styloïde. — NF, nerf facial. — P, parotide. — VT, AT, vaisseaux temporaux. — NAE, nerf auriculo-temporal.

1er Temps. Une incision préauriculaire étendue depuis l'insertion de l'extrémité antérieure de l'hélix, passe en avant de la base du tragus pour se porter en se recourbant en bas et en arrière jusqu'au-dessous du lobule. Cette incision dont la concavité est dirigée en arrière est dissimulée en haut par le pavillon de l'oreille, en bas par le lobule : son milieu suit le sillon préauriculaire. Elle comprend la peau et le tissu cellulaire sous-cutané; elle entame les attaches musculaires superficielles et antéro-supérieures du pavillon et divise quelques branches auriculaires antérieures vasculaires et nerveuses sans importance.

2e Temps. On peut alors abandonner le bistouri. On saisit la partie antérieure du conduit cartilagineux avec une pince, tandis qu'avec des ciseaux courbes mousses fermés on décolle la parotide en avant. Ce décollement est facile, rapide et peut être poussé jusqu'à la partie la plus reculée du conduit auditif osseux, sans intervention d'instrument tranchant.

La parotide est maintenue en place avec un écarteur et confiée à un aide.

3e Temps. On fend alors la partie cartilagineuse du conduit auditif parallèlement à son grand axe et en avant. Il en résulte deux valves,

Fig. 2. — La portion cartilagineuse du conduit a été incisée transversalement.

une supérieure, une inférieure qu'on fait récliner au moyen de crochets, la parotide restant toujours réclinée en avant par un écarteur.

4e Temps. Le doigt va explorer le conduit osseux, la lame vaginale, l'apophyse osseuse styloïde.

Le facial correspond à une ligne transversale menée par la pointe de la mastoïde; on l'évitera en tenant compte de ce fait et aussi parce qu'il répond à la limite inférieure de la région dont on explore la partie supérieure. Rappelons les services absolument remarquables que rend l'appareil Trouvé.

5e Temps. Le projectile, les esquilles osseuses enlevés, on referme le conduit cartilagineux dans ses 2/3 externes environ, en le suturant avec quatre fils métalliques passés de manière à sortir par le méat auditif : le 1/3 interne du conduit non suturé permet à

un drain placé dans le conduit même d'évacuer les sécrétions qui peuvent se produire.

Si le degré d'infection de la région était tel que ce drainage paraisse insuffisant, on pourrait établir un second drain au point déclive, derrière le lobule, dans la ligne même de l'incision. L'incision superficielle est suturée en totalité. La cicatrice linéaire résultant de l'opération est dissimulée dans le pli préauriculaire, derrière le lobule et le pavillon.

CONCLUSIONS. — Des considérations cliniques et anatomiques précitées il est permis de conclure que la *voie préauriculaire* est préférable en général aux anciens procédés.

Bien qu'elle nous paraisse indiquée surtout dans les cas de plaies par armes à feu, nous proposons son emploi dans le traitement des corps étrangers, des exostoses du conduit, et même de certaines lésions osseuses du rocher.

TUMEUR VOLUMINEUSE
DE LA RÉGION ILÉO-FÉMORALE GAUCHE
CONSTITUÉE PAR UNE HERNIE DE LA TROMPE UTÉRINE

Par le professeur B.-J. KOUSMINE

Directeur de la clinique chirurgicale à l'Université de Kazan,
Membre correspondant de la Société de Chirurgie de Paris.

Mme Z., âgée de trente-six ans, entre le 14 mars 1893 dans ma clinique, pour s'y faire traiter chirurgicalement d'une tumeur de la région iléo-fémorale gauche.

Le père est mort à cinquante ans, par suite d'un refroidissement, la mère est encore en vie, une sœur est morte en couches. La malade se porta bien pendant toute son enfance; elle fut réglée à quatorze ans et se maria à vingt et un ans.

Les règles étaient toujours très douloureuses, apparaissaient tous les quinze jours et se prolongeaient deux à trois jours. Après le mariage les règles devinrent plus pénibles et furent accompagnées de douleurs insupportables siégeant au bas-ventre, au sacrum et surtout dans la moitié gauche du bassin.

A cette période la malade qui ne pouvait ni rester couchée sur le dos, ni marcher librement, souffrait de constipation, ressentait des douleurs sourdes dans l'extrémité inférieure gauche. La malade, affaiblie par la souffrance, passa, l'année dernière, six semaines à l'hôpital, mais sans résultat; les douleurs du sacrum étant devenues persistantes, la malade restait le plus souvent étendue. En marchant elle se courbait et se penchait du côté gauche.

Désespérant obtenir une amélioration quelconque dans son état, Mme Z. s'adresse fin juin 1882 à une simple paysanne qui lui promet une guérison complète par le massage. Pour atteindre ce but, la femme pressait et pétrissait d'abord fortement le bas de l'abdomen, puis elle retournait la malade, sautait sur son dos en s'y agenouillant et s'efforçait de comprimer le ventre en dirigeant les mouvements de haut en bas et des côtés vers le milieu. Deux jours après ce traitement on s'aperçut d'une tumeur peu saillante, siégeant au-dessus d'une ligne tirée de l'épine du pubis à l'épine iliaque antéro-supérieure.

La tumeur, qui ne présentait d'abord aucun relief considérable, avait la forme d'un petit sac relâché, arrondi et donnait lieu à une sen-

sibilité douloureuse que ressentait la malade lorsqu'elle étendait la cuisse. Les douleurs au sacrum et à la moitié gauche du bassin diminuèrent dès que la tumeur fut devenue apparente; il fut possible à la malade de se coucher sur le dos et elle ne souffrit plus de constipation.

Avec le temps, la tumeur augmenta, s'étendit davantage intérieurement et atteignit de telles dimensions, qu'elle empêchait tout à fait la malade de marcher.

Les douleurs pelviennes se renouvelèrent et la malade n'éprouvait de soulagement qu'en restant couchée dans l'attitude fléchie du membre. Lasse de vivre sans travailler, elle vint réclamer mes soins, disposée et bien décidée à subir le traitement que je lui proposerai, fût-ce au prix d'une intervention chirurgicale.

Fig. 1.

La malade était de taille moyenne, assez forte.

Les urines en quantité de 1560 grammes, d'une densité de 1010, étaient acides et ne renfermaient ni sucre, ni albumine.

L'auscultation et la percussion des poumons présentaient leurs caractères normaux et il n'y avait rien à signaler de l'examen des autres viscères.

La tumeur s'était accrue depuis ces dix mois et formait dans la partie supérieure et interne de la cuisse gauche une proéminence de la grosseur du poing d'un adolescent. (fig. 1.)

A l'examen de cette région on constatait au-dessous de la partie la plus interne de l'arcade une tumeur peu douloureuse, compressible, fluctuante, qui aboutissait en forme de bosselure dans sa partie inférieure à l'un des orifices dilaté dont est percé le fascia cribriformis.

La tumeur remontait et disparaissait sous l'arcade de Fallope en se faisant sentir par le toucher dans le flanc gauche sous la forme d'un kyste gros comme une noix de coco.

La tumeur représentait un sac serré dans l'aine et divisé en deux cavités qui communiquaient entre elles. La cavité supérieure de la tumeur était un peu mobile, tandis que l'inférieure restait immobile et ne pouvait être déplacée ni de bas en haut, ni latéralement, mais elle diminuait et s'agrandissait à la pression par suite du passage du liquide d'un sac dans l'autre. Les contours de la tumeur en haut de l'arcade n'arrivaient que jusqu'à quatre centimètres au-dessus de la ligne ombilicale transversale, en dedans jusqu'à un travers de doigt de la ligne médiane et en dehors la limite disparaissait d'une manière indéterminée. La matité était absolue dans toute l'étendue de la tumeur.

Le toucher vaginal et l'exploration bimanuelle faisaient voir que l'utérus était entraîné et s'inclinait à gauche et en avant.

Du côté gauche de l'utérus, dans la direction de l'aine, se faisait sentir une espèce de pédicule. L'ovaire correspondant ne se laisse trouver ni par le toucher vaginal, ni par le toucher rectal. Par une ponction aspiratrice de la tumeur je m'assurai de la nature séro-purulente du contenu.

En résumé, il y avait donc à n'en pas douter une tumeur kystique à deux cavités : l'une inférieure sur laquelle je me décidai à porter l'opération et l'autre supérieure.

Le 19 mars je pratiquai une incision de sept centimètres à la partie la plus bosselée de la tumeur et j'atteignis l'espace que limite le ligament falciforme d'Allen Burns sur le sac formé par le péritoine doublé d'une couche fibreuse. On l'incisa et on arriva au sac de la tumeur.

Après l'ouverture de celui-ci, je pénétrai dans une cavité renfermant au moins deux livres de liquide purulent, clarifié, dont les éléments solides se déposaient sur la paroi. Après avoir bien épongé et nettoyé le sac et les lèvres de l'incision j'essayai de dégager le kyste, mais ce fut impossible à cause des adhérences très serrées entre sa paroi et les tissus voisins.

Le contenu du réservoir supérieur se vida au même moment. Voulant examiner l'intérieur, j'y introduisis le doigt et je pus le faire remonter en suivant le canal crural dans le sac supérieur. La surface interne du sac inférieur se présentait un peu tomenteuse, et traversée par des trabécules saillantes; la surface du sac supérieur était lisse et s'étendait vers l'utérus. Les mouvements imprimés au col par le doigt introduit dans le vagin, se transmettaient distinctement aux parois du sac supérieur. Tout cela appuyait de la façon la plus évidente le diagnostic de *dilatation kistique de la trompe utérine* en forme de hernie dans le canal crural.

Dans ce cas la moitié externe de la trompe occupait seule la cavité du sac herniaire ; son extrémité était fermée probablement par persistance de l'état infantile ou bien par suite de son développement incomplet ou

d'une agglutination et d'une sorte d'intussusception des franges du pavillon qui se fusionnaient plus ou moins intimement avec le kyste et formaient les trabécules dont j'ai fait mention plus haut.

En présence des adhérences et de la suppuration je ne pouvais me décider, séance tenante, ni à extirper la tumeur, ni à fendre l'arcade de Fallope et la paroi abdominale au risque de perdre la malade.

Je préférai faire communiquer préalablement les deux foyers à l'aide d'un gros drain, qui partait d'en haut et s'étendait jusqu'à la partie intérieure de l'incision et qui permettait au contenu du réservoir supérieur de se vider, tandis que la cavité inférieure était raclée à l'aide d'une cuiller tranchante et tamponnée avec de la gaze iodoformée. Jugeant cette opération suffisante pour le moment, je me proposais en cas de nécessité de la compléter ensuite.

L'état général de la malade se releva vite après cette opération; le 19 mars au soir, la température était 38° 2; la malade se plaignait un peu de douleurs au bas-ventre et à la plaie; le ventre était souple, pas de vomissements.

20 matin, temp. 37° 5, le soir 37° 7. Nuit assez bonne, point de douleurs vives. Alimentation légère.

21 mars matin, temp. 37, 4; le soir 37, 6; le pansement était maculé par du pus séreux et un peu de sérosité sanguinolente. On refit le pansement. Il s'était écoulé une assez grande quantité du pus du réservoir supérieur par le tube, qui était absolument intact et inodore.

Les lèvres de la plaie étaient un peu tuméfiées; le ventre n'était pas sensible à la pression; à la percussion la matité du réservoir supérieur était considérablement diminuée.

22 mars matin, temp. 37° 5; soir 37° 6; on donna un lavement et la malade alla à la garde-robe.

Pendant les jours suivants la température ne dépassait pas 37° 5; pansements tous les 4 ou 5 jours et une injection d'acide borique.

La suppuration des cavités, bien qu'elle diminuât de jour en jour, continuait encore un peu jusqu'au 16 mai, jour de sortie de la malade.

La cavité supérieure s'était rétrécie, ne donnait plus de matité à la percussion du ventre et laissait supposer qu'elle s'affaisserait entièrement; la cavité inférieure était à peu près cicatrisée.

La malade devait venir me revoir pour que je puisse extirper la trompe transformée en kyste, au cas où l'opération faite aurait été insuffisante.

Cinq mois après, la malade se montrait parfaitement guérie. La cavité supérieure et la fistule inférieure étaient complètement cicatrisées.

Cette observation me parut assez intéressante pour faire quelques recherches sur ce point de pathologie des trompes utérines. Il est évident pour nous, que la malade était atteinte d'une affection de la

trompe déjà depuis l'apparition des règles, ce qu'attestaient des époques très douloureuses et irrégulières, les souffrances dans leurs intervalles, la névralgie du sacrum, les douleurs continuelles au flanc gauche, la constipation permanente et l'augmentation permanente et continue de tous ces accidents. Probablement c'est au développement incomplet de l'oviducte à l'état infantile, qu'il faut rattacher sa prédisposition à s'oblitérer et à se transformer en kyste. Quand le kyste augmentait, se déplaçait et s'étendait jusqu'à l'entrée du canal crural, la formation d'un infundibulum péritonéal pouvait en même temps s'y produire comme conséquence de péritonite fœtale, de la disparition de la graisse sous-péritonéale et du relâchement des tissus dans le voisinage des glandes lymphatiques.

Le prolongement péritonéal étant formé antérieurement, la violence extrême du massage employé fit apparaître au triangle de Scarpa par le canal crural, une partie du kyste, et produisit la hernie. Ce mode de formation et d'évolution de la hernie me parut des moins discutable : l'accroissement brusque de la pression intra-abdominale, qui triompherait de la résistance des parois au niveau d'un point faible préformé, y déterminerait aussi l'engagement du kyste mobile, avec les parois relâchées, refoulant devant lui le péritoine pariétal et créant ainsi le trajet et le sac herniaire. Le relâchement des parois du kyste est en général une condition favorable à la production des hernies partielles de ce genre, parce que dans cet état le kyste offre moins d'obstacles à la pénétration dans l'ouverture du canal. Les expériences que j'ai faites me l'ont parfaitement démontré : en renfermant les intestins dans une boîte ayant une ouverture latérale et en exerçant sur eux une pression, on ne parvient à faire sortir une paroi de l'intestin que quand ce dernier est relâché. En soufflant ou en étendant les parois de l'intestin au moyen d'injections d'eau, je n'ai observé la formation de la hernie partielle de la paroi intestinale que dans le cas où la procidence de la paroi avait déjà eu lieu avant. Ce qui dans notre cas tendrait à prouver le relâchement du kyste au moment de son apparition au triangle de Chopart, c'est que la tumeur ne faisait aucun relief et qu'elle était relâchée. Ce n'est que plus tard qu'elle s'élargit à cause de l'augmentation du contenu liquide. Il se peut aussi que les surfaces de l'infundibulum péritonéal et de la trompe fussent préalablement unies par des adhésions inflammatoires, mais quand même cette variété se serait présentée, le mode suivant lequel se faisait le déplacement, ou mieux l'entraînement de la trompe ne changerait pas.

Pour le moment les travaux ayant trait à l'affection des hernies des organes génitaux se sont multipliés. Les plus complets d'entre

eux sont certainement les mémoires de Puech [1], d'English [2], de Brunner [3], de M. Dudefoy [4], et l'excellent travail du docteur Lejars [5], qui a publié une observation sur la hernie de la trompe utérine et de la vessie et a esquissé l'histoire de ces hernies très rares.

Dans ces hernies, affectant des sièges très divers, on a observé la présence de l'ovaire ou de l'utérus qui peuvent y apparaître séparément ou simultanément avec les trompes de Fallope. On les a rencontrées le plus souvent à la région inguinale, parfois à la région du canal crural et très rarement dans les foramens obturateurs, ischiatiques, ombilicaux, et à la paroi abdominale.

En faisant les recherches sur la disposition des organes génitaux chez les nouveau-nés pour éclaircir l'origine des hernies dans cet âge, j'ai constaté la mobilité excessive des trompes de Fallope. Je trouvais souvent la trompe déplacée en bas dans la partie moyenne; tantôt d'un côté, tantôt de l'autre. L'ovaire, relié chez les nouveau-nés presque immédiatement avec le pavillon, descendait aussi quand le déplacement avait atteint l'extrémité latérale de la trompe. Nous savons en même temps que Conrad [6] a décrit la mobilité excessive de l'ovaire chez les femmes qui ont eu des enfants. On comprend que cette condition puisse bien favoriser la procidence de l'organe mobile dans le sac d'une hernie et, si ce dernier n'est pas préformé, dans une des dépressions sur la face profonde de la paroi abdominale.

En examinant ces dépressions chez les nouveau-nés, j'ai trouvé celles de la région inguinale en dehors et en dedans du repli de l'artère épigastrique, toujours évidentes; cependant à la région de l'orifice abdominal du canal crural se montrait aussi une fossette bien marquée, disposée plus près de la partie moyenne de l'oviducte. En cherchant à préciser par les mensurations l'éloignement du milieu et des bouts utérins et abdominaux, des trompes et de l'ovaire des anneaux abdominaux du canal obturateur, inguinal, crural et ischiatique, j'ai obtenu les résultats suivants :

Le foramen du canal obturateur est placé plus profondément que les autres au moins de 1, 4 cent. et à 3 mm. en dehors de la ligne perpendiculaire élevée au bas de l'angle utérin là où l'oviducte

1. *Annales de gynéc.*, 1878, p. 321, et 1879, p. 401.
2. *Medic. Jahrbüch.*, 1871, III, p. 325.
3. *Beitr. für klin. Chirurgie*, 1889, t. IV, p. 51.
4. M. Dudefoy, *Bullet. de la Soc. anat. de Paris*, t. VIII, p. 85 et suiv. Hernie inguinale gauche de la trompe, salpingite correspondante. Kélotomie et ablation de la trompe malade et de l'ovaire. Guérison.
5. *Revue de Chir.*, 1893, janvier.
6. *Corresp. Bl. f. Schweiz Aerzte*, 1885, 5, p. 110.

a son orifice interne; il est couvert du bord de la vessie et est distant à 1,5 cent. de la partie moyenne de l'oviducte, à 1,8 cent. du point où commence l'ovaire, et à 3,5 cent. de son extrémité la plus externe. La dimension de l'ovaire chez les nouveau-nés est de 2,7 cent. L'anneau inguinal interne est éloigné du milieu de l'oviducte à 1,4 cent., et de l'extrémité périphérique à 3 cent. Ce qui est placé le plus près, à 2,5 cent., de l'anneau interne du canal crural, c'est l'extrémité abdominale de l'oviducte et de l'ovaire; le centre de l'oviducte est éloigné de l'anneau crural à 1,3 cent.

C'est pourquoi les organes génitaux les plus mobiles, c'est-à-dire la partie moyenne et l'extrémité abdominale de l'oviducte, de même que l'ovaire, sont plus prédisposés à procider dans l'anneau le plus proche du canal crural, si toutefois il n'y a pas d'autres conditions congénitales qui déterminent l'entrée de la hernie dans le canal préformé à la région inguinale.

C'est en déprimant le péritoine à ce niveau et en le refoulant dans le trajet crural, que se produisait la hernie crurale de la trompe dans mon observation. S'il y avait eu des adhérences entre le péritoine et la trompe, cette dernière pouvait être aussi entraînée par le péritoine attiré peu à peu en dehors à la période du développement croissant du sac herniaire.

D'après les documents cliniques il semble que les hernies crurales de la trompe utérine seule sont plus fréquentes que les hernies de la région inguinale.

Six cas, en comptant le mien, existent aujourd'hui. Cinq sont des observations cliniques complètes, le sixième seul n'est qu'une découverte d'autopsie (M. Abry [1]).

Le premier cas très net de la hernie crurale de la trompe de Fallope est dû à A. Bérard [2] et date de 1837. Il existait dans l'aine du côté droit une tumeur volumineuse à base large, à surface égale, à l'exception d'un point en dedans et en haut où il y avait une saillie en mamelon de la largeur du bout du doigt. Cette tumeur, qui dépassait le volume d'un œuf de poule, s'étendait un peu vers le ventre et la grande lèvre droite. La peau qui la recouvrait avait conservé sa couleur et son épaisseur naturelles, excepté au niveau du mamelon signalé, où elle était très amincie et présentait une teinte légèrement bleuâtre. Une exploration méthodique permettait d'apercevoir partout une fluctuation manifeste.

Ajoutons qu'on ne pouvait passer les doigts sous la base de la

1. *Société anatomique*, 1842, p. 843.
2. *L'Expérience*, 1839, p. 216.

tumeur et la détacher des parois abdominales. Il semblait même qu'il en partait un prolongement qui traversait l'épaisseur de ses parois dans le sens du canal inguinal et se perdait dans le ventre. En palpant le ventre, on découvrait un corps gros, rond et dur, qui proéminait au-dessus du pubis; le toucher fit reconnaître que cette masse s'était développée dans le corps de l'utérus, elle égalait le volume d'un gros œuf de dinde. On pratiqua la ponction immédiatement sur la partie la plus saillante de la poche; il s'écoula par la canule du trocart six à huit onces d'une sérosité liquide de couleur légèrement citrine, mousseuse et qui se prit en gelée sur le feu. Le quatrième jour l'érysipèle commença aux environs de la plaie, le septième jour dans la soirée la malade mourut.

L'autopsie fit découvrir que le sac herniaire renfermait la trompe de Fallope toute seule, considérablement hypertrophiée et le conduit de la trompe était intimement uni à la partie antérieure de la circonférence du collet du sac. C'est entre la partie postérieure de ce conduit et le reste de la circonférence du sac que se trouvait l'ouverture, qui établissait une communication parfaitement libre entre la cavité péritonéale et l'intérieur de la poche, qui renfermait la sérosité; l'ovaire occupait sa place ordinaire.

L'autre observation de hernie crurale de la trompe utérine fut publiée par Dupont de Lausanne [1]. Il s'agissait d'une femme de trente-huit ans. Elle portait une tumeur du pli de l'aine, simulant une hernie et recorquevillée sur le ligament de Poupart. Cette tumeur bilobée présentait une fluctuation manifeste, mais n'offrait du reste aucun signe d'étranglement. Une ponction donna issue à un liquide jaune citron. L'incision donna écoulement à du liquide et laissa voir un corps gros comme le doigt, présentant tous les caractères anatomiques de la trompe de Fallope. Guérison.

Le troisième cas publié appartient à Lentz [2]; Bœckel diagnostiqua une hydrocèle d'un sac herniaire crural. On trouva pendant l'opération que le collet du sac herniaire crural était occupé par le pavillon de la trompe de Fallope, sans l'ovaire et à côté un petit kyste du corps de Rosenmüller. Guérison.

Les deux cas suivants appartiennent à C. Brunner [3]. Dans un de ces cas la tumeur au-dessus du ligament de Poupart était du volume d'un œuf de poule et dans l'autre cas la malade avait remarqué à un moment où elle avait dû se fatiguer beaucoup aux travaux des champs, dans la région du canal crural droit, une tumeur grosse

1. *Bull. de la Soc. médic. de Suisse romande*, 1878, p. 115.
2. *Gaz. méd. de Strasbourg*, n° 9, 1882.
3. *Beiträge zur klin. Chir.*, Bd. IV, 1889.

comme une noix, qui atteignit avec le temps les dimensions d'un œuf. Herniotomies. Guérisons.

Quant à la hernie inguinale de la trompe seule, je n'en peux citer qu'un exemple de Dolbeau [1] et le cas de Lejars.

Dolbeau opéra une malade qui présentait tous les signes d'un abcès dans le canal inguinal; la malade succomba rapidement. A l'autopsie on constata un sac herniaire dans lequel se trouvait la trompe distendue par un kyste séreux; en dehors et en avant du sac herniaire était disposé le ligament rond. C'est dans le sac herniaire qu'existait le foyer purulent et l'ovaire restait dans l'abdomen à l'ouverture du canal inguinal.

Lejars a observé une hernie inguinale simultanée de la trompe utérine droite et de la vessie en état d'étranglement. Dans l'aine droite, au siège classique de la hernie inguinale, il existait une tumeur ovalaire grosse comme un œuf, confusément fluctuante et très douloureuse. Après avoir fait l'incision on trouva la cavité presque vide. Sur la paroi inférieure courait une sorte de cordon, d'un rouge foncé et noirâtre par places, qui se terminait en s'épaississant en avant et se prolongeait en arrière jusque dans l'anneau. On reconnut vite la trompe utérine et le bouquet de franges, qui démontraient assez leur nature. L'orifice central du pavillon était même dilaté et la moindre pression en faisait sourdre du pus muqueux. La trompe était toute seule, sans l'ovaire.

Cette rareté de la hernie inguinale de la trompe seule est d'autant plus surprenante que dans les hernies inguinales on trouve assez souvent l'ovaire ou même une des cornes d'un utérus bifide accompagnée de l'oviducte [2], tandis que les hernies crurales de l'ovaire ne renferment que très rarement la trompe, et presque jamais une partie de l'utérus [3].

On doit chercher l'explication de ce fait principalement en ce que la hernie crurale des organes génitaux est en comparaison plus rare

1. *Société anatomique*, 1854, p. 72.

2. Le cas de hernie inguinale de l'ovaire et de la trompe publié après Puech par Lentz en 1881 chez un enfant de dix ans (*Gazette médicale de Strasbonrg*) et quelques cas de hernies utérines accompagnées de l'ovaire à la région inguinale publiées par Brunner (*Beitr. zur klin. Chir.*, 1889, B. II, p. 51).

3. Un cas de ce genre est rapporté (après Puech) par Pacinotti (*Dell'ernia crurale acquisita. Lo Sperimentale*, 1890) où il a trouvé dans le canal crural un ovaire atrophié. Pollard (*Lancet*, juli, 27, 1889) communique un cas très intéressant d'étranglement de la hernie de l'ovaire accompagnée de la trompe de Fallope dans le canal crural chez une petite fille de trois mois qui fut opérée par lui. En outre, Otte (*Doppelseitige hernia cruralis ovalis incarcerata*, 1887) a observé la hernie crurale de l'ovaire double, et comme les hernies étaient en état d'étranglement, il a fait l'opération de l'ablation des ovaires.

que la hernie inguinale (Puech sur les 88 observations de hernies de l'ovaire n'a relevé que 14 cas de hernie crurale). La fréquence prédominante de la hernie inguinale des organes génitaux ne se produit sans doute que par suite de la non-oblitération du prolongement du péritoine qui accompagne le ligament rond chez le fœtus et sert en quelque sorte d'amorce à la hernie. Sur 88 ovariotomies inguinales nous en trouvons, dans la statistique de Puech, 54 d'origine congénitale, 17 douteuses, et seulement 17 hernies accidentelles. Il est cependant permis de supposer que les circonstances accidentelles et la prédisposition congénitale s'associaient aussi dans quelques-uns de ces derniers cas et que les hernies inguinales des organes génitaux sont encore plus souvent qu'on ne l'a cru jusqu'à présent d'origine congénitale, tandis que la proportion des hernies crurales acquises l'emporte, ou tout au moins égale celle des hernies inguinales acquises.

La coexistence des défauts de conformation des organes génitaux est aussi un des caractères communs des hernies inguinales, puisque Puech en a relevé 33 cas; dans les hernies crurales, au contraire, l'hérédité ne joue aucun rôle bien marqué, c'est pourquoi elles doivent être considérées presque exclusivement comme des hernies acquises, favorisées par l'existence antérieure de grossesses répétées, par les déplacements mécaniques de la trompe à la suite de l'utérus et par la formation du trajet qu'elle s'est frayé au travers de la paroi abdominale à la région crurale. Outre les causes locales mentionnées plus haut, qui favorisent la formation d'un infundibulum à la région du canal fémoral, il y a d'autres conditions anatomiques, dont je vais parler et qui ont aussi une influence considérable.

L'amaigrissement peut jouer un rôle (Lejars) en raréfiant le tissu cellulaire du bassin et en exagérant la mobilité du péritoine pelvien. Dans certains cas, comme par exemple dans le nôtre, il est évident qu'il s'agit d'une hernie de force, d'une expulsion brusque sous un effort violent répété. English désigne aussi la longueur anormale de l'*ala vespertilions* ou de tout le ligament large comme une des causes prédisposantes; Lejars dit que certaines variétés des hernies tubaires peuvent être aussi considérées comme relevant d'une disposition innée, mais le fait ne comprend guère que la variété inguinale.

Il n'est pas aussi difficile de constater par les recherches anatomiques, la possibilité et l'origine de la hernie ischiatique de l'ovaire. L'anneau fessier, à qui un iléo-psoas barre le passage, est disposé de telle façon que c'est à peine s'il peut être atteint par l'extrémité périphérique de la trompe et par l'ovaire suivant le bord externe du

muscle (distance 2,2 cent.) et plus facilement (distance 1,5 cent.) suivant son bord interne. Mais ce dernier trajet ne peut être effectué qu'à la condition que l'ovaire ait subi préalablement un déplacement considérable.

La dernière communication sur la hernie de l'ovaire à la région fessière chez une femme de quarante ans appartient à Chénieux de Limoges. M. Chénieux fit l'ablation de l'ovaire dégénéré et kystique, accompagné de la trompe, mais ne réduisit pas le pédicule, qu'il fixa au péritoine pariétal par une rangée de points de suture. La guérison fut rapide. Le rapporteur appelle l'attention sur la rareté des hernies de l'ovaire à cette région; la thèse de Deneux n'en relate que deux cas, Velpeau en cite deux autres. Dans tous ces cas l'ovaire était kystique.

Cliniquement le mode de développement de la hernie de la trompe utérine seule, de même que celui de la hernie de la trompe accompagnée de l'ovaire importe assez peu. L'étranglement n'est pas rare, et souvent assez grave. Ce n'est pas étonnant, dit Lejars, parce que la trompe contamine le sac herniaire où elle est renfermée, et par l'orifice béant de son pavillon les éléments infectants se répandent abondamment dans le sac. L'irréductibilité, les douleurs, les nausées et les vomissements en sont les principaux phénomènes, tandis que l'arrêt complet des matières et des gaz, qui est pathognomonique de l'étranglement intestinal véritable, ne se manifeste pas. Parfois la trompe est bien réellement enserrée dans un anneau, congestionnée et menacée de sphacèle — l'étranglement offre une forme *aiguë*. Dans les autres cas, les accidents qui précèdent et dirigent l'opération ne présentent que l'aspect de l'étranglement herniaire *chronique*.

1. Chénieux, *Bulletin de la Soc. de Chir.*, 21 mai 1890.

HYDRONÉPHROSE CONGÉNITALE

CHEZ UN ENFANT DE DEUX ANS

ABLATION, GUÉRISON

Par le Dr E. MARTIN (de Genève)

Membre correspondant de la Société de Chirurgie de Paris.

Malgré les nombreux travaux publiés dans ces dernières années sur la chirurgie du rein, les observations de néphrectomie pour hydronéphrose congénitale chez l'enfant ne sont pas nombreuses, et les chirurgiens ne paraissent pas complètement d'accord sur le meilleur mode de traitement à adopter. C'est ce qui nous engage à publier le cas suivant que nous ferons suivre de quelques remarques sur l'étiologie et le traitement.

Ch. Émile, deux ans, demeurant à Villette (canton Genève), nous est présenté le 20 mai 1894, et entre le 22 à la Maison des Enfants malades.

Ses parents sont bien portants, il a une sœur en parfaite santé. Il a été de bonne heure alimenté avec une nourriture grossière et est légèrement rachitique. On constate que son abdomen est très développé, et à la palpation l'existence d'une tumeur arrondie, occupant l'hypocondre, l'ombilic et l'hypogastre gauche, et dépassant de trois travers de doigt la ligne médiane. Cette tumeur est nettement limitée et séparée du foie par un sillon; de consistance un peu dure et pâteuse par places, elle est moins résistante dans d'autres, où elle forme deux saillies arrondies, bosselées, soulevant les parois de l'abdomen.

Matité complète dans toute l'étendue de la tumeur, fluctuation manifeste et sensation de flot.

La région rénale gauche est plus saillante que la droite, il existe de la matité à ce niveau, tandis que la région rénale gauche est sonore. Développement assez marqué des veines superficielles de l'abdomen.

24 mai. — Une ponction avec le trocart Potain donne issue à 600 grammes environ d'un liquide clair transparent, légèrement jaunâtre, la poche n'est pas entièrement vidée.

Le liquide examiné par le Dr P. Binet est de réaction neutre d'une densité de 1,006, il contient 3 grammes environ d'urée par litre, et des éléments cellulaires rappelant ceux du rein; il ne renferme ni albumine, ni crochets.

De suite après la ponction surviennent des douleurs assez vives dans l'abdomen suivies une heure plus tard de vomissements alimentaires, puis bilieux et porracés. Soir, temp. 36°,8. Ces accidents ont persisté une partie de la nuit; le 25 au matin, ils ont complètement cessé.

Sept jours après la ponction le liquide s'est reproduit, la poche est aussi tendue qu'auparavant. L'état général satisfaisant, le malade urine près d'un litre par jour, urine normale non albumineuse.

Vu la nature du liquide et les caractères de la tumeur, on porte le diagnostic d'*hydronéphrose congénitale du rein gauche.*

5 juin. — Bain, précautions antiseptiques, le malade est purgé la veille de l'opération; il est endormi à l'éther et opéré avec l'aide des Drs Comte et Eugène Revilliod.

On pratique une incision de 10 centimètres partant du bord antérieur de la masse sacro-lombaire, et comprenant même le bord antérieur de ce muscle, à direction oblique en bas et en dedans à un travers de doigt au-dessous de la onzième côte. On tombe sur une tumeur arrondie fluctuante, de couleur rosée, qui est maintenue avec des pinces à ovariotomie. La tumeur paraissant adhérer intimement dans toute son étendue, on se décide à la fixer aux parois de l'abdomen sur les côtés de l'incision par des points de suture au catgut, puis elle est incisée largement; il en sort plus d'un litre d'un liquide clair. On s'aperçoit alors qu'avec une légère traction, les adhérences cèdent facilement, et l'on se décide à l'extirpation de la tumeur qui adhère au feuillet externe du péritoine par des adhérences molles et peu vasculaires. Vers la partie inférieure de la tumeur se détache un cordon mince qui est lié à 2 centimètres de la paroi et maintenu par un point de suture aux bords de la plaie.

Le hile est attiré facilement presque jusqu'au niveau de la plaie extérieure et lié par une double ligature à la soie; on n'aperçoit ni l'intestin ni les autres organes de la cavité abdominale.

La tumeur enlevée présente le volume d'une tête d'enfant au moins. Drain entouré de gaze stérilisée. Suture des parties profondes et des téguments en avant et en arrière du drain. Pansement gaze stérilisée et ouate iodée.

Soir, temp. 38°,6, nuit bonne, pas de vomissements.

6 juin. — Très peu d'urine rendue dans la journée, léger suintement sanguinolent, 38°,2 le matin, 38°,3 le soir.

7 juin. — Les urines sont devenues plus abondantes, la fièvre est tombée.

9 juin. — *1 à 2 gouttes* de sérosité louche au niveau du drain qui est enlevé le 14. Le malade quitte l'hôpital, guéri, le 25 juin. Revu le 15 septembre, il va bien et a beaucoup engraissé, il urine près de deux litres par jour, légère tendance à l'éventration au niveau de la cicatrice.

La tumeur a été dessinée par M. Balicki, examinée par le professeur Zahn au laboratoire d'anatomie de Genève; il a bien voulu m'en donner la description suivante. (Voir les figures 1 et 2).

Tumeur kystique de la dimension d'une tête d'enfant.

La paroi se compose de deux parties, l'une mince, l'autre plus épaisse, toutes deux recouvertes d'une mince couche de tissu adipeux. La partie mince de la tumeur offre un caractère franchement membraneux. Sa surface interne est lisse, unie et pâle, tandis qu'extérieurement elle tranche nettement sur la partie épaisse; il n'en est pas de même intérieurement où elle se continue insensiblement avec elle.

Dans sa partie charnue qui a en moyenne une épaisseur de 6 à 8 millimètres, la tumeur offre à l'intérieur un aspect plus irrégulier, elle est plus colorée et franchement hyperhémiée par places; dans d'autres au

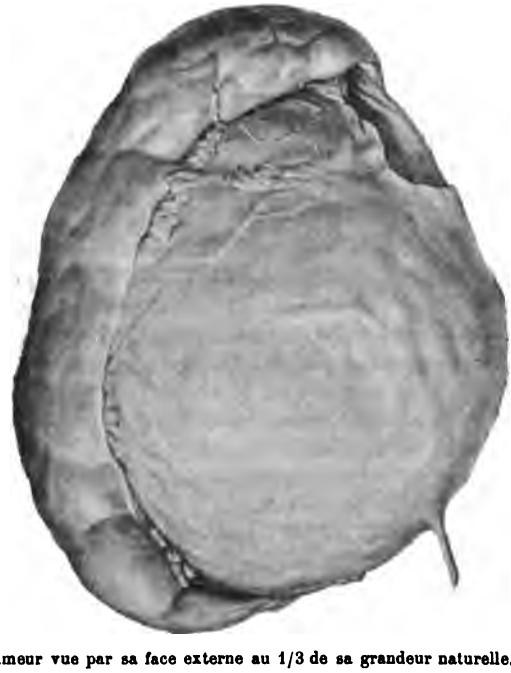

Fig. 1. — Tumeur vue par sa face externe au 1/3 de sa grandeur naturelle. — U. Urétère.

contraire elle est pâle comme la partie membraneuse. On constate à sa surface cinq dépressions plus ou moins profondes variant du diamètre d'une pièce de 20 centimes suisse à celui d'une pièce de 2 francs et correspondant aux calices rénaux. On retrouve au fond de ces culs-de-sac des restes de papilles complètement atrophiées.

L'orifice de l'urétère est *excessivement étroit*. Ce canal est conservé sur une longueur de 3 centimètres; il est si étroit qu'il se laisse à peine traverser par un très fin stylet.

L'urétère s'insère obliquement sur la partie membraneuse de la tumeur, de sorte que le bord inférieur de l'urétère devait former une valvule lorsque le bassinet était rempli de liquide.

L'examen microscopique de la partie épaisse montre qu'il s'agit d'un rein atrophié; les glomérules sont normaux; leur capsule épaissie, l'épithélium capsulaire est très mince. Les artères n'offrent point d'altération; les canalicules sont minces, leur épithélium petit, non dégénéré. Dans beaucoup de canalicules se trouvent des cylindres hyalins et des masses globuleuses hyalines. Ces dernières mesurent de 2 à 10 millièmes de millimètre de diamètre. Le tissu conjonctif inter-canaliculaire est considérablement augmenté sans infiltration cellulaire très manifeste et présente par places un caractère nettement fibrillaire.

Fig. 2. — Tumeur ouverte, face interne de la poche. — UU. Urétère; — CCC. Calices.

Dans cette observation la cause de l'hydronéphrose réside très probablement dans l'étroitesse de l'urétère au niveau de son origine rénale.

Les travaux d'Albarran et de Legueu [1] ont bien démontré que lorsque l'urétère est complètement oblitéré expérimentalement ou pathologiquement, l'hydronéphrose se déclare vite, mais la poche acquiert un volume moins considérable par le fait de l'atrophie rapide de la substance rénale que lorsque l'oblitération est incomplète. Chez notre malade, il est probable que l'oblitération était incomplète; les fonctions du rein n'étaient pas encore entièrement abolies

1. *Congrès de chirurgie*, 6e session, 1892, p. 561.

et le liquide s'est reproduit rapidement après la ponction, quoique ne présentant plus absolument les caractères de l'urine normale.

Existait-il une coudure au niveau ou près de l'extrémité supérieure de l'urétère, c'est ce qu'il ne nous est pas possible de dire d'une manière certaine; notre attention ne s'étant pas portée de ce côté-là au moment de l'opération, en tout cas elle a disparu rapidement après l'incision du canal si elle existait antérieurement; la portion du canal que nous avons fixée à la paroi abdominale et que nous avons pu suivre dans une étendue de quelques centimètres était rectiligne et mince.

Avec la majorité des auteurs, nous pensons que la valvule qui existait au niveau de l'abouchement de l'urétère dans le bassinet est consécutive à l'hydronéphrose. Dans notre cas il n'y a pas de raison de supposer que comme dans de nombreuses observations de Terrier et Beaudoin, Landau et Tuffier, le rein ait été mobile avant la formation de l'hydronéphrose.

Quant à la cause de l'étroitesse congénitale de la partie supérieure de l'urétère, nous laissons à de plus autorisés que nous, le soin d'élucider cette question.

On a proposé dans le traitement de l'hydronéphrose congénitale chez l'enfant divers modes opératoires que nous voulons passer rapidement en revue et qui ont déjà été décrits de main de maître dans le traité de Le Dentu.

Ebstein dans le chapitre du traitement de l'hydronéphrose de l'Encyplopédie de Siemssen dit que la ponction n'est pas absolument innocente et cite même un cas de mort après la ponction.

Nous voyons dans notre observation que l'enfant a été plus malade après une simple ponction avec un trocart capillaire qu'après la néphrectomie.

Vœfler (dans le *Wiener medizinisch. Wochenschrifft*, 1876) cite cependant le cas d'un garçon de treize ans entré à la clinique de Billroth qui a guéri après trois ponctions suivies d'injections iodées; mais le traitement avait duré six mois et n'avait pas été exempt d'accidents.

Krause [1] et Hillier [2] ont aussi publié des observations dans lesquelles des ponctions répétées ont amené la guérison de l'hydronéphrose; mais dans le dernier cas, on peut se demander s'il ne s'agissait pas, comme dans les observations relatées par notre col-

1. Krause, Ponctions répétées dans un cas d'hydronéphrose congénitale (*Archiv. für klinik. Chirurgie*, 1862, t. V, p. 333, et t. VIII, p. 704).

2. Hillier, Hydr. congénitale chez un enfant de quatre ans, guérison (*Med. and. chirurg. Transactions*, London, 1865, t. XLVIII, p. 73).

lègue Ch. Monod [1] dans son mémoire sur les hydronéphroses et pseudohydronéphroses traumatiques, et dans celle que le Dr Roux de Lausanne a publiée dans la *Revue médicale de la Suisse romande* de septembre 1894, d'un épanchement urineux siégeant dans le tissu cellulaire rétro-péritonéal.

Quoi qu'il en soit, la ponction, qui n'est pas toujours d'une absolue innocuité, a été dans un très grand nombre de cas suivie de récidive.

La *néphrectomie* lombaire ou transpéritonéale avec suture de la poche aux parois de l'abdomen et drainage est bien souvent suivie de persistance de la fistule, qui nécessite une nouvelle intervention. Dans certains cas l'âge et l'état général des petits malades rendent nécessaire ce mode opératoire qui doit être suivi plus tard de la dissection de la poche et de la néphrectomie, comme de l'observation publiée par Kauffmam en 1890 (dans le *Correspond Blatt für Schweizer Aerzte*). Rupprecht Fuckwells [2] et d'autres ont cité cependant des cas où la guérison est survenue après ce mode opératoire, mais souvent après un temps considérable et des accidents dus à la suppuration de la poche et la rétention des liquides.

Il est évident que dans les cas où l'hydronéphrose a atteint les deux reins, et où l'on n'a pas pu s'assurer par l'état des urines de l'intégrité de l'un de ces organes, l'incision ou la ponction sont les seuls moyens de traitement qu'il convienne d'adopter; mais dans les cas d'hydronéphrose *unilatérale volumineuse chez l'enfant* nous ne partageons pas entièrement la troisième partie de la conclusion du travail du professeur Le Dentu, lorsqu'il dit que dans ces cas il faut pratiquer l'incision intra-péritonéale ou extra-péritonéale suivie de suture à la paroi et drainage.

En effet si nous laissons de côté les statistiques anciennes provenant d'opérations pratiquées en bonne partie avant la méthode antiseptique, nous voyons que la mortalité de la néphrectomie pratiquée pour hydronéphrose est peu considérable. Sur 26 cas recueillis par Arnould [3] dans sa thèse en 1891 depuis le travail de Brodeur [4], il n'a trouvé que 2 morts, l'une chez un homme opéré par Hunter en 1887 par la voie lombaire qui mourut, trois mois après l'opération, de péritonite aiguë, et l'autre chez une jeune fille de quatorze ans opérée par Branfort en 1888 par la voie péritonéale, qui

1. Ch. Monod, *Annales génito-urinaires*, 1892, p. 260.
2. Fuckwells et Symonds, Hydronéphrose congénitale traitée par l'incision et le drainage (*Lancet*, 1882, II, p. 141).
3. Contribution à l'étude de l'hydronéphrose (*Thèse Paris*, 1891).
4. Abaric Brodeur, De l'intervention chirurgicale dans les affections du rein (*Thèse Paris*, 1886).

succomba le neuvième jour après l'opération d'hémorragie secondaire. Israël, qui a pratiqué *neuf fois la néphrectomie* pour hydronéphrose vraie dont un cas chez un enfant de cinq ans, a toujours vu cette opération couronnée de succès, et sur dix observations que nous avons recueillies de cette opération pratiquée *chez de jeunes enfants*, le seul cas de mort est survenu chez un enfant de onze mois qui mourut subitement le quatrième jour après l'opération et chez lequel le deuxième rein était malade [1].

La néphrectomie une fois admise comme méthode habituelle de traitement de l'*hydronéphrose congénitale unilatérale* chez l'enfant, convient-il de la pratiquer par la voie péritonéale ou la voie lombaire? Les auteurs ne paraissent pas absolument d'accord sur ce point.

Arnould dans sa thèse paraît partisan de la voie péritonéale. Il ne s'agit pas, dit-il, bien entendu d'agiter la question de la voie péritonéale pour une grosse tumeur. Doit-on faire la néphrectomie transpéritonéale ou la néphrectomie avec fistule abdominale, c'est la question sur laquelle les chirurgiens sont partagés.

Dans les hydronéphroses congénitales, dit le prof. Terrier, chez de jeunes enfants, dans les cas où, l'autre rein étant sain, on ne croit pas pouvoir extirper totalement la poche sans faire courir trop de risques au malade, il vaut mieux recourir à la fistule urinaire quitte à faire ultérieurement une néphrectomie secondaire. Dans toutes les autres circonstances, il faudra faire d'emblée la néphrectomie *par la voie péritonéale* si l'on a besoin de constater l'état de l'autre rein, ou, si la poche hydronéphrotique est énorme, par la voie lombaire quand cette dernière est petite et l'autre rein à peine altéré, c'est-à-dire dans la très grande majorité des cas. Israël est un partisan déclaré de la voie lombaire; il déclare que ce qui a contribué au plus haut degré à améliorer les résultats opératoires de la néphrectomie, c'est la méthode extrapéritonéale.

Toutes ses extirpations du rein au nombre de trente-cinq avec une mortalité de six ont été pratiquées par la voie lombaire, même pour les tumeurs les plus volumineuses. Il a enlevé un sarcome volumineux du rein par cette voie avec succès chez une fillette de cinq ans; la tumeur remplissait presque toute la cavité abdominale. Si l'on a soin de pratiquer de longues incisions dans une direction convenable, l'accès du champ opératoire est aussi facile que par la méthode transpéritonéale. En somme il a pratiqué neuf fois la néphrectomie pour hydronéphrose sans aucun insuccès.

Sur les neuf observations que nous avons recueillies outre celle

5. Israël. *Archiv. f. kl. chirurg.*, XLVII, p. 370.

qui nous est personnelle, sept ont été pratiquées par la voie lombaire et deux par une incision médiane péritonéale. Dans un de ces deux cas, il s'agit d'un enfant de sept ans qui fut opéré par Thornton en 1880; l'opération, fort laborieuse, dura deux heures; cependant le malade guérit en vingt-trois jours sans complication grave. Dans le deuxième cas Thiersch chez un enfant de quatre ans pratiqua l'opération pour une hydronéphrose que l'on avait prise pour un kyste à échinocoques du foie.

Les sept autres ont été pratiquées par la voie lombaire, cinq primitives et deux consécutives à une néphrectomie antérieure. De la lecture de ces quelques observations, il semble résulter que la voie lombaire chez l'enfant facilite l'opération, même dans les cas où la tumeur est volumineuse, et où il est nécessaire d'inciser le péritoine comme l'ont fait Rupprecht et Schattauer.

Concluons donc en disant que dans l'hydronéphrose congénitale unilatérale chez l'enfant, alors qu'on a pu s'assurer de l'intégrité relative de l'autre rein, le meilleur mode de traitement nous paraît être dans la grande majorité des cas la *néphrectomie lombaire.*

Résumé des dix observations de néphrectomie mentionnées dans le texte.

A. Néphrectomies lombaires.

1° *Rupprecht* [1], 1885, enfant de cinq ans. Opération lombaire, rein gauche. Péritoine incisé sur une petite étendue et suturé. Guérison rapide sans complication.

2° *Schattauer. — Centralbatt für chirurg., 1887.*

Enfant de sept ans, hydronéphrose congénitale. Onze litres de liquide retirés par la ponction. Incision lombaire verticale de 20 centimètres. Ouverture du péritoine qui fut immédiatement suturé à la paroi. Sac enlevé par énucléation rétro-péritonéale. Drainage, suppuration, guérison en cinq semaines.

3° *Lloyd. — Birmingham medical Review,* 1886.

Enfant de cinq ans, tumeur reconnue six mois après la naissance, *néphrectomie lombaire,* 30 mai 1885, guérison, se lève le vingt-quatrième jour, plaie solidement cicatrisée. Résultats éloignés très bons, bassinet énormément dilaté, obturation de l'urétère causée par sa flexion.

4° *Lloyd, id.* — Enfant de onze mois. Hydronéphrose *congénitale gauche.* Depuis sa naissance douleurs vives, néphrectomie lombaire. Mort le quatrième jour presque subitement sans qu'on puisse soupçonner

1. Th. Roemer, *Beitrag. zur Kenntniss und behandlung der angeborne Hydronephrose und zur Genese der Blasenplate.* Inaugural Dissertation, Basel, 1888, p. 20.

la cause du décès. L'autre rein était aussi malade, mais la tumeur moins volumineuse que du côté gauche.

5° *Spragel* [1], 1888, enfant de six mois, hydronéphrose congénitale du rein droit. Opération lombaire primitive, dissection facile de la tumeur, péritoine déchiré en un point. Tumeur pesant 360 grammes. Guérison rapide.

6° *Kaufmann. Docent à Zurich. — Correspondenz Blatt für Schweizer Aerzte*, p. 34, 15 janvier 1890).

Hydronéphrose volumineuse du rein gauche chez un enfant de un an né le 7 février 1885. Accidents de rétention et d'incontinence d'urine et de compression sur le rectum. *Néphrotomie lombaire.* Incision de 8 centimètres; fixation de la poche aux parois de l'abdomen. Après l'opération, amélioration de l'état général, mais persistance d'une fistule jusqu'en 1889 avec écoulement de liquide plus ou moins abondant et eczéma autour de la fistule. *700 grammes d'urine normale* rendue par le canal de l'urètre. 26 avril, néphrectomie. Incision lombaire, dissection de la fistule, extirpation de la poche sans lésion du péritoine, réunion deuxième intention, guérison en quatre semaines, l'enfant revu six mois après était en parfaite santé.

7° *Israël James. — Erfahfrungen über Nierenchirurgie in Archiv für Klinisch. Chirurgie*, XLVII, p. 370.

Garçon de trois ans et demi. Néphrotomie péritonéale en novembre 1892 par Bardeleben, fistule persistant en 1893. Le *15 mai*, extirpation de la poche et du rein par une grande incision oblique et par voie rétro-péritonéale. Excision des bords de la fistule, ouverture du péritoine en ce point et suture de l'ouverture péritonéale. Guérison complète le 25 juin.

8° *Observation personnelle.* Enfant de deux ans, tumeur fluctuante occupant les 3/5 de l'abdomen. Ponction, liquide clair, transparent, reproduction rapide du liquide.

Un litre d'urine normale par l'urèthre. *Néphrectomie lombaire.* Dissection facile de la tumeur. Guérison en quinze jours, première intention.

B. Néphrectomies péritonéales.

1° *Thornton* [2]. Fille de neuf ans. Laparotomie, ponction, incision sur la ligne blanche. Difficulté opératoire assez considérable, l'opération dure deux heures. Guérison sans complication.

2° *Thiersch* [3]. Garçon de quatre ans, hydronéphrose prise pour un kyste hydatique du foie, incision médiane, laparotomie, extirpation de la poche, guérison sans complication.

1. Vgl. *Tageblatt der 61. Versammlung deutscher Naturforscher und Aerzte in Köln* 1889. *Wissenschaftlicher theil*, S. 135.

2. W. Day and Knowsly Thornton. *Antiseptic nephrectomy for hydronephrosis of the left kidney in a young child., recovery.* (*The Lancet*, 1880. Vol. I, p. 870).

3. Roemer, *loc. cit.*, S. 22.

UNE HYPERESTHÉSIE GÉNITALE

EN RAPPORT AVEC LA BRIÈVETÉ DU FREIN DE LA VERGE

Par CH. FÉRÉ
Médecin de Bicêtre

En général la brièveté du frein de la verge est un vice de conformation qui ne présente aucun inconvénient; toutefois quand elle est très prononcée, elle peut gêner le coït ou produire une déviation telle du méat que la fécondation en soit gênée. Ce n'est guère qu'en raison de ces inconvénients qu'on a reconnu la nécessité d'une intervention chirurgicale [1]. Cette nécessité peut encore s'imposer en raison d'un autre trouble, l'hyperesthésie génitale.

L'hyperesthésie génitale dont il s'agit consiste dans une perversion de la sensibilité spéciale ayant pour résultat l'explosion prématurée de l'orgasme vénérien; lorsqu'elle est très marquée, elle peut rendre impossibles les rapports sexuels, l'éjaculation se produisant *ante portam*. Cette forme d'hyperesthésie ou plutôt de dysesthésie génitale est de nature à troubler profondément la vie morale de ceux qui en sont atteints, non seulement parce qu'elle porte obstacle à l'exercice d'une fonction naturelle et peut éloigner tout espoir de procréation, mais encore parce qu'elle est capable de conduire à l'acquisition de perversions qui peuvent entraîner toutes les conséquences des perversions congénitales. Un individu chez qui des excitations banales suffisent à provoquer le plaisir sexuel peut être facilement amené à s'en contenter et à les rechercher. L'exemple suivant est de nature à faire comprendre ce danger.

J'observe depuis plus d'un an un industriel habitant la banlieue d'une ville de l'Ouest, qui se plaignait de troubles importants de la fonction génitale qui ont fait le tourment de sa vie, mais qui l'auraient peut-être mené plus loin s'il avait vécu dans un autre milieu.

C'est un homme de trente ans appartenant à une famille où les névropathies ne sont pas inconnues : une tante maternelle a du délire du toucher, une autre a peur du sang et a eu des attaques convulsives. Lui-

1. Demarquay, *Maladies chirurgicales du pénis*, 1877, p. 566.

même est un homme de haute taille, bien constitué, à l'air robuste et viril; il ne présente aucun vice de conformation grossière, il a seulement la face un peu moins volumineuse du côté gauche, et présente de ce côté un petit fibrome pré-auriculaire; il a quelques taches pigmentaires sur l'abdomen et une déviation en arrière du gland tenant à une brièveté du frein de la verge. Son système pileux est bien développé, ses testicules volumineux; à part sa malformation de la verge, ses caractères sexuels sont plutôt accentués. Il mène une vie active et conduit une affaire importante nécessitant une grande énergie. C'est du reste un homme cultivé, au courant du mouvement scientifique et littéraire. On ne peut pas soupçonner chez lui d'anomalie intellectuelle ou morale. Forcé par ses occupations de vivre hors de la ville et avec une discipline rigoureuse, depuis qu'il a quitté les bancs du collège, il n'a jamais fait aucun excès. A part des fièvres éruptives dans son enfance, il n'a jamais eu aucune maladie. Il affirme que, dans son adolescence, il ne s'est livré que rarement à la masturbation qui aboutissait rapidement à l'éjaculation, et ne lui a guère procuré que des sensations pénibles.

A l'âge de dix-sept ans, il a commencé à rechercher les femmes, mais il n'a jamais réussi à réaliser son désir. Très peu de temps après que l'érection était complète, l'éjaculation se produisait avant que l'introduction eût pu s'effectuer. Ses essais infructueux ont fini par déterminer une véritable répugnance pour les femmes. Depuis l'âge de vingt-deux ans, il a renoncé à toute tentative. Sa vie sexuelle se résumait en pollutions nocturnes qui n'étaient plus comme autrefois provoquées par des représentations visuelles ou tactiles de femmes, qui avaient disparu de ses rêves où elles avaient été remplacées par des hommes. Le plus souvent c'étaient des hommes se livrant à un travail violent et en particulier à la manœuvre d'un cabestan qui joue un rôle important dans son usine.

Il se rendait bien compte d'ailleurs que, sans aucune nécessité, il se sentait poussé à aider à cette manœuvre et qu'il y éprouvait une excitation sexuelle qui s'objectivait par des érections violentes. L'excitation se manifestait surtout avec intensité lorsqu'il se livrait à cet exercice, la température du local étant assez élevée et qu'il se trouvait à côté d'un homme en partie dévêtu, les bras et la poitrine nus. Il attribuait à l'odeur de la sueur une efficacité particulière[1]. Ces excitations diurnes étaient ordinairement suivies de représentations nocturnes de même ordre. Dans les rêves il ne s'agissait que de contacts des parties sexuelles contre les membres postérieurs ou le tronc, les aisselles; et notre sujet y jouait constamment le rôle actif.

Pendant plusieurs années, les choses sont restées en cet état. Il y a deux ans, pendant l'été, il était un jour penché sur un ouvrier qui travaillait assis devant lui, et il examinait son ouvrage, lorsqu'il sentit une

1. Ces effets des excitations de l'odorat sont loin d'être rares (V. Ch. Féré, *La pathologie des émotions*, 1892, p. 438.)

érection très violente qui aboutit vite à l'éjaculation. Depuis cette époque, il éprouve une satisfaction évidente à se rapprocher de cet ouvrier, à le toucher sous un prétexte quelconque, et lorsque le contact est assez durable l'orgasme se produit avec les sensations qu'il comporte. Ces phénomènes avaient déterminé tout d'abord une certaine inquiétude. Peu à peu il s'y habitua et se laissa aller sans résistance à ses impulsions. L'individu qui les provoque n'a aucun caractère de féminisme, ni dans ses formes ni dans ses allures, ni dans ses mœurs; il est brun, barbu, très vigoureux, il est marié et père de trois enfants, il a une physionomie peu intelligente; ses habitudes d'ivrognerie et sa grossièreté de langage en font un homme peu attrayant. M... ne peut s'expliquer le rôle qu'il joue que par l'odeur de la sueur qui rappelle celle du bouc.

Ces faits étaient complètement ignorés de la famille de M... qui avait toujours su éviter d'attirer l'attention sur ce qu'il comprenait être une sorte de monstruosité. Sa famille le poussait au mariage : il résistait, convaincu qu'il serait incapable d'en remplir les obligations, mais il était complètement résigné et l'idée ne lui serait pas venue de consulter un médecin sans une circonstance qui était bien de nature à l'effrayer.

Un jour que l'ouvrier qui provoquait ces excitations était entré dans son bureau pour lui demander un renseignement, il sentit une impulsion subite à se précipiter sur lui, l'érection s'était produite instantanément : il reste convaincu que si un contremaître n'était pas entré à cet instant, il n'eût pas résisté. Il fut très effrayé des conséquences possibles d'une impulsion de ce genre; et la crainte de la folie s'installa dans son esprit. C'est peu de jours après que je le vis pour la première fois.

Je ne compris pas la valeur de son anomalie à laquelle il n'avait fait aucune attention, je cherchai des symptômes de neurasthénie. Avec beaucoup de peine, je découvris quelques vertiges avant les repas, des traces de céphalée, une certaine indécision, et comme, en somme, il s'agissait sûrement d'une perversion acquise, je n'hésitai pas à le rassurer, et lui prescrivis un traitement tonique. Pratiques régulières d'hydrothérapie froide, fer, arsenic, et j'ajoutai du bromure de potassium à prendre le soir à la dose de 4 grammes. Je le voyais chaque mois, il se sentait mieux parce qu'il n'éprouvait plus d'excitation diurne au contact des hommes ni même de l'homme qui avait failli provoquer l'explosion. Mais, dans ses rêves, c'étaient toujours les hommes qui tenaient la place qu'auraient dû tenir les femmes. Il avait essayé des rapports sexuels; mais bien que, à l'en croire, il fût arrivé plus près du but, l'éjaculation prématurée s'était encore produite comme autrefois. En réalité, l'excitabilité sexuelle anormale avait diminué, mais n'avait pas disparu, et la perversion acquise, quoique latente, persistait. Il est probable que mon intervention serait restée insuffisante si je n'avais pas eu occasion, à propos d'une recherche faite à un autre point de vue, de lire en détail les observations de la *Psychopathie sexuelle* de Krafft-

Ebing, où je trouvai l'autobiographie d'un médecin atteint d'hermaphrodisme mental (obs. 108, 7e édition), et qui présentait une brièveté du frein qui le gênait dans le coït. Après la section qu'il fit lui-même, il remarqua que l'éjaculation était retardée et la sensation diminuée de beaucoup. Je pensai que cette opération pourrait être utile à mon malade; et, à sa première visite, je lui conseillai de se faire couper le frein. Il se défendit d'abord; mais à la visite suivante je lui fis comprendre qu'il ne s'agissait vraiment pas d'une opération, et qu'on pouvait demander cette section en raison de la gêne mécanique qu'elle occasionnait. Il se décida. Sitôt que sa plaie fut cicatrisée, il y a déjà près de six mois, il fit une tentative de coït qui réussit pleinement. L'hyperexcitabilité a rapidement disparu; les rapports sexuels se font normalement et s'accompagnent de sensations normales; les femmes sont revenues à l'exclusion des hommes dans ses rêves, et il n'a plus qu'un reproche à se faire : c'est de mettre un peu trop de zèle à rattraper le temps perdu.

L'évolution des troubles nous montre que l'hyperexcitabilité sexuelle peut donner naissance à une perversion de l'instinct sexuel dont les manifestations rappellent celles de l'inversion sexuelle congénitale. Cette hyperexcitabilité peut être la conséquence d'une condition mécanique réalisée par une anomalie congénitale, la brièveté du frein de la verge. La cessation de l'hyperexcitabilité et de ses conséquences, à la suite de la section du frein, montre bien les rapports de la cause à l'effet. L'action du débridement est double : il supprime une tension irritante, et il donne du jeu à l'érection en favorisant la dilatation complète des organes érectiles.

Le rôle de la brièveté du frein de la verge dans la pathogénie des troubles de la fonction sexuelle est d'autant plus intéressante à connaître que cette anomalie est assez fréquente chez les dégénérés et que les troubles de la fonction sexuelle ont une importance considérable, et souvent dissimulée, dans un bon nombre d'affections hypocondriaques et mélancoliques.

Si la section du frein peut être utile lorsque les troubles sexuels sont sous la dépendance d'une hyperexcitabilité évidente, il ne faut pas oublier que la plupart des perversions sexuelles reposent sur un état d'impuissance et que dans ces dernières circonstances, une intervention qui aurait pour résultat de diminuer l'irritabilité réflexe et ses conséquences produirait un effet inverse de celui qu'on aurait cherché.

LAPARO-HYSTÉROPEXIE EXTRA-PÉRITONÉALE

DANS LE TRAITEMENT DU PROLAPSUS

ET DE LA RÉTROFLEXION DE L'UTÉRUS

Par le Dr G.-B. SEGALE

Chirurgien en chef de l'hôpital Saint-André à Gênes

(Italie).

Le traitement des déplacements de l'utérus a subi, dans ces derniers temps, des réformes radicales; on a abandonné les vieilles applications orthopédiques et l'usage des pessaires, vestiges de l'ancienne thérapeutique; on s'est résolument avancé dans la voie des opérations chirurgicales, et l'on peut dire qu'aujourd'hui les chirurgiens interviennent efficacement pour corriger le prolapsus utérin et remédier à la rétroflexion de cet organe.

Ce sujet a été récemment discuté au congrès de chirurgie de Paris.

Il s'agit là d'une question de pratique courante qui doit être résolue par des faits plutôt que par les discussions doctrinales. Je me permets donc d'exposer les résultats obtenus dans les cas de rétroflexion et prolapsus complet de l'utérus au moyen de l'acte opératoire connu sous le nom d'*Hystéropexie* ou *gastro-hystéropexie*, que j'appelle de préférence *laparo-hystéropexie extra-péritonéale*.

Je ne parlerai pas des nombreux moyens inventés pour remédier aux différents degrés du prolapsus; je passerai aussi sous silence les nombreuses modifications apportées à la technique de cette opération par F. Terrier, qui, dans la même année, l'appliqua au traitement de la rétroflexion, par Olshaussen, par Lawson Tait, Henning, Czerny, Leopold, etc.

L'idée fondamentale qui préoccupe ces opérateurs en pratiquant la *laparo-hystéropexie*, c'est de fixer l'utérus relâché aux parois de l'abdomen et de le maintenir solidement dans cette position. — Soutenir, ou mieux maintenir, pour ainsi dire mécaniquement, ce viscère, est un moyen parfaitement rationnel, mais il est également raisonnable de traiter les causes qui ont produit ce prolapsus.

Or ces causes sont certainement l'augmentation du poids du viscère, le relâchement des moyens de contention, le manque de résistance du plan périnéal, le ramollissement des parois du vagin.

C'est donc à l'amputation du col hypertrophié, à la colporraphie simple et double, à la périnéorraphie simple et combinée avec la colporraphie, qu'il faut avoir recours.

En agissant ainsi tout d'abord, j'ai pratiqué avec succès l'hystéropexie, et, pour assurer d'une manière durable l'adhésion du viscère, j'ai eu soin de le fixer directement aux parois de l'abdomen. C'est préférable, à mon avis, que de le fixer uniquement au péritoine qui se laisse aisément décoller par le poids de l'utérus et produit de nouvelles rechutes vérifiées par plusieurs opérateurs.

Exposé des laparo-hystéropexies extra-péritonéales dans le cas de prolapsus et rétroflexion de l'utérus pratiquées à l'hôpital Saint-André [1].

I. — 1890. Stagno Catherine, âgée de trente-sept ans. — Chute ou prolapsus complet de l'utérus et du vagin. Laparo-hystéropexie. Double colporraphie. Guérison durable confirmée deux années après, sans aucun dérangement du côté de la vessie.

II. — 1890. Fuglione N., âgée de trente ans. Prolapsus complet de l'utérus et du vagin; cystocèle, rectocèle et hypertrophie du col. Amputation conique du col, périnéorraphie et colporraphie double. Dans un second temps : laparo-hystéropexie. Guérison durable confirmée sans trouble dans les fonctions de la vessie.

III. — 1892. Ratto A., âgée de trente-six ans. Prolapsus complet, cystocèle, rectocèle et déchirure complète du périnée. Colporraphie antérieure et postérieure, reconstruction du périnée (procédé Doleris); dans un second temps : laparo-hystéropexie. Guérison.

IV. — 1892. Rubattino Antoinette, âgée de vingt-deux ans (suite d'une opération obstétricale). Prolapsus complet et déchirure du col. Complète déchirure du périnée jusqu'à l'anus.

1er temps : reconstruction du périnée, trachéloraphie (procédé Emmet) combinée avec l'amputation du col, colporraphie double.

2e temps : laparo-hystéropexie. Guérison. Succès confirmé deux ans après. Aucun dérangement dans les fonctions de la vessie.

V. — 1892. Righetti Catherine, âgée de quarante ans. Rétroflexion prononcée. Laparo-hystéropexie. Guérison constatée une année après sans trouble du côté de la vessie.

VI. — Janvier 1894. Marenco Magdeleine, âgée de soixante-six ans. — Elle n'a jamais eu d'enfants. Chute complète de l'utérus, dont la cavité est réduite à un long canal qui mesure 15 centimètres environ. — Laparo-hystéropexie. Guérison.

1. Duchesse de Galliera.

VII. — Janvier 1894. Bignone Pauline, âgée de quarante ans. Déchirure du périnée. Chute complète de l'utérus et cystocèle. Reconstruction du périnée, colporraphie double, laparo-hystéropexie. Guérison.

VIII. — Mars 1894. Cartasegna Louise, âgée de vingt-trois ans. Prolapsus complet de l'utérus et cystocèle. Péritonite tuberculeuse et hydropisie. En un seul temps : colporraphie antérieure et laparo-hystéropexie. Pour traiter la péritonite tuberculeuse, on fait dans le même temps le lavage du sac péritonéal au moyen d'eau stérilisée. Guérison. La malade sort en bonne santé générale; plus d'hydropisie.

IX. — Marvaldi Angélique. Prolapsus complet de l'utérus. Laparo-hystéropexie. Guérison.

Technique opératoire.

Toutes les précautions antiseptiques étant prises, la vessie vidée, on procède à l'acte opératoire comme dans les laparotomies communes. Naturellement l'incision est petite sur la symphyse pubienne et sur la ligne médiane jusqu'à la rencontre du péritoine. A ce moment une sonde utérine est introduite dans l'utérus, et un assistant, au moyen de celle-ci, réduit doucement l'utérus en le portant au contact de la paroi abdominale au-dessus du pubis; sauf des cas spéciaux, cette manœuvre réussit facilement.

Ensuite en agissant toujours avec la plus grande douceur, on fait correspondre la paroi antérieure de l'utérus au péritoine pariétal dans le point déjà découvert.

On incise dans le sens longitudinal le péritoine, on l'écarte et ensuite on procède à la suture, ayant soin que les points comprennent toute l'épaisseur de la paroi abdominale hormis la peau et le péritoine et qu'ils fixent solidement l'utérus en traversant sa paroi antérieure. Le nombre des points varie selon le volume du viscère. En général trois points suffisent. Ces points de suture sont pratiqués au moyen du catgut n° 3 ou 4. Cela fait, on ferme la plaie suivant les procédés habituels.

Conclusions.

1° Le prolapsus de l'utérus est la conséquence de causes multiples : a) augmentation du volume du viscère; b) relâchement du vagin et des ligaments suspenseurs; c) résistance diminuée ou anéantie du plan périnéal. — C'est en éloignant ces causes qu'on remet à leur premier état les parties, en complétant l'intervention au moyen d'un soutien valable, en fixant l'utérus aux parois abdominales que l'on peut espérer un succès durable.

2° La laparo-hystéropéxie pratiquée par les méthodes antiseptique ou aseptique est une opération innocente, facile à exécuter, et qui ne laisse pas de conséquences.

3° Dans l'ordre des modalités opératoires, il résulterait de notre expérience :

L'indifférence dans le matériel de suture ; il est important d'assurer l'adhésion solide de l'utérus aux parois abdominales et par conséquent quelle que soit la résistance du moyen employé, pourvu qu'il assure la cohésion des parties pendant le temps nécessaire pour que des adhérences suffisantes s'établissent. Dans ce but le catgut des numéros 3, 4, paraît préférable.

L'adhésion durable du viscère aux parois sera mieux assurée en le suturant directement à la paroi abdominale extra-péritonéalement.

4° L'hystéropexie devra être suivant les indications précédée des opérations complémentaires qui ont pour but de remettre la région dans les conditions anatomiques primitives [1].

1. Communication faite au Congrès sanitaire des hôpitaux de Galliera, dans la séance du mois d'avril 1894.

REVUE DES SOCIÉTÉS SAVANTES

SOCIÉTÉ DE CHIRURGIE

6-20 mars 1895.

M. Bazy. *Rupture du tendon de la longue portion du biceps; résection du tendon.*

Un homme de quarante ans, soulevant un lourd sac de charbon, ressent aussitôt dans le haut du bras une vive douleur, en même temps qu'il perçoit un craquement. Cet accident est suivi d'une impotence fonctionnelle immédiate. M. Bazy l'examine cinq jours après et constate que la douleur est localisée dans la gouttière bicipitale de l'humérus, et que le diamètre antéro-postérieur du membre est augmenté à ce niveau, tandis que la saillie normale de la longue portion du biceps a disparu. Par une incision verticale antérieure, M. Bazy mit à nu cette longue portion du biceps, la trouva rompue à sa partie supérieure, et le bout inférieur recourbé sur lui-même. On le réséqua et on sutura ce qui restait de la longue portion du biceps à la courte portion. Le résultat fonctionnel fut parfait.

M. Civel (de Brest). *Luxations irréductibles traitées par une intervention sanglante.*

Rapport de M. Picqué.

M. Civel a eu l'occasion d'intervenir opératoirement dans trois observations de luxations irréductibles.

I. Dans la première observation, il s'agit d'une jeune femme de vingt-deux ans qui, en tombant sur le sable, se fait une luxation du coude en arrière. Elle voit d'abord un rebouteur qui échoue dans ses tentatives de réduction. Ce n'est que plus tard qu'elle vint consulter M. Civel, qui, après des tentatives de réduction pratiquées sous le chloroforme sans aucun résultat, se décide à pratiquer une arthrotomie dix-neuf jours après l'accident. Il eut recours à l'incision transversale de Bruns et Vœlcker, puis sectionna le triceps; mais la réduction ne se fit pas. Il sectionna également les ligaments latéraux de l'articulation, sans que la réduction pût être obtenue. Mais ces sections lui permirent de se rendre compte que l'irréductibilité tenait à l'interposition du brachial antérieur et du ligament antérieur de l'articulation. Ce dernier fut sectionné, et par un mouvement de levier on put faire sortir le muscle; aussitôt la réduction se fit. Sutures; appareil plâtré dans l'extension;

mobilisation dès le dixième jour. L'articulation reprend sa souplesse normale, sauf pour la flexion violente qui est encore difficile.

Le rapporteur reproche à M. Civel d'être intervenu un peu trop tôt dans ce cas, et surtout de ne pas avoir fait des tentatives de réduction d'après le procédé de Farabeuf. D'autre part, les résultats qu'il a obtenus au point de vue des mouvements ne sont pas parfaits, et peut-être la résection eût-elle été préférable. M. Picqué a pratiqué cette opération pour une luxation du coude en arrière datant de cinq semaines, et a obtenu ainsi des mouvements parfaits de l'articulation.

II. Dans le second cas, il s'agit d'un garçon de ferme qui vient consulter M. Civel pour une luxation intra-coracoïdienne de l'épaule remontant à cinq mois. Il y avait de l'impotence fonctionnelle, de l'atrophie des muscles péri-articulaires, et de plus un trajet fistuleux consécutif à un abcès du creux axillaire. M. Civel pratique une arthrotomie par une incision en L dont la longue branche longeait le deltoïde et la branche horizontale suivait le bord de la clavicule. La tête humérale fut trouvée en dedans de l'apophyse coracoïde. Des tractions énergiques, exercées à ce moment, n'amenèrent aucun résultat. Le débridement de la partie supérieure de la capsule permit de faire remuer la tête, et quand, par des mouvements de rotation, M. Civel essaya de réintégrer la tête, il n'obtint de résultat que grâce à l'arrachement de la petite tubérosité. La réunion se fit par première intention. On commença le massage et la mobilisation le dixième jour. Mais deux mois après l'opération, les mouvements étaient encore difficiles.

III. Le troisième malade était un homme de soixante-cinq ans, qui, à la suite d'une luxation intra-coracoïdenne de l'épaule, alla d'abord consulter un rebouteur et ne vint voir M. Civel qu'au douzième jour. Ce dernier essaya de réduire sous chloroforme, sans aucun succès. Il fit alors l'arthrotomie, et le simple débridement de la capsule suffit pour permettre de réintégrer la tête. Les suites opératoires furent simples, et le malade récupéra tous les mouvements de son membre.

Le rapporteur fait observer que, dans cette dernière observation, l'intervention a peut-être été prématurée, et s'étonne que les tentatives de réduction sous chloroforme aient échoué. Les données manquent dans l'observation pour apprécier la valeur de ces tentatives.

M. Lucas-Championnière a toujours défendu la résection contre l'arthrotomie dans les luxations anciennes, et les observations de M. Civel viennent lui donner raison. En effet, dans sa première observation, l'arthrotomie du coude, très laborieuse, n'a donné qu'un résultat imparfait; la résection eût été incontestablement meilleure. Dans la seconde observation, la résection de l'épaule était d'autant plus indiquée qu'il y avait un trajet fistuleux conduisant sur l'os et qu'il est permis de conserver des doutes sur la nature des lésions. Enfin la troisième observation ne prouve rien, car, à vrai dire, la luxation ne pouvait être qualifiée d'ancienne, puisqu'elle datait de douze jours; c'était une luxation primitivement irréductible, et dans ces cas personne ne songerait à faire

la résection. On ne peut que regretter que M. Civel n'ait pas cru devoir faire des tentatives plus sérieuses de réduction non sanglante.

M. MONOD tient à protester contre ces interventions hâtives, sans que les moyens non sanglants aient été préalablement épuisés.

M. FÉLIZET croit aussi à la supériorité de la résection sur l'arthrotomie. Mais, chez les enfants au moins, il ne croit pas à l'utilité d'une résection totale. Dans certains cas de luxation ancienne, il s'est contenté de résection partielle et a obtenu de bons résultats. Pour les luxations du coude en particulier, il respecte les os de l'avant-bras.

M. MARCHAND a réduit ces jours-ci une luxation sous-coracoïdienne de l'épaule datant de vingt-trois jours, et, il y a quelque temps, une autre datant de vingt-cinq jours. Il ne faut donc pas tant se hâter d'intervenir. Mais, dès lors que cette intervention est nécessaire, la résection lui paraît seule possible.

M. QUÉNU regrette la confusion à laquelle le terme de luxation ancienne peut prêter. Peu importe la date de l'accident : si la luxation est irréductible, il faut intervenir.

M. RICARD partage cet avis. Il faut diviser les luxations irréductibles en deux classes : les irréductibles récentes auxquelles s'applique l'arthrotomie, et les irréductibles anciennes qui nécessitent la résection.

M. KIRMISSON fait également de grandes réserves au sujet des interventions précoces; les luxations primitivement irréductibles sont exceptionnelles. Il croit néanmoins qu'il faut faire à l'arthrotomie une place plus large; dans les cas où la luxation n'est pas trop ancienne, elle est une bonne opération. Dans ces cas aussi, chez les enfants, la résection incomplète donne de bons résultats.

M. LUCAS-CHAMPIONNIÈRE insiste encore sur la supériorité de la résection sur l'arthrotomie, même dans les cas où les lésions ne sont pas très anciennes.

M. TUFFIER a eu l'occasion de traiter un malade atteint de luxation ancienne de l'épaule. Il a trouvé, chez lui, la tête enclavée derrière l'apophyse coracoïde de telle sorte qu'il était difficile de faire autre chose qu'une résection.

M. REBOUL (de Nîmes) envoie une observation de luxation irréductible de l'épaule réduite au cinquantième jour par l'arthrotomie. Il s'agit d'une femme de quarante-deux ans qui, en tombant, se fit une luxation sous-coracoïdienne de l'épaule. M. Reboul ne la vit que quarante jours après l'accident et constata, outre une impotence fonctionnelle absolue, des douleurs vives dans la sphère du plexus brachial. Après quelques tentatives de réduction sous chloroforme, il pratiqua l'arthrotomie. L'opération montra que l'irréductibilité était due à l'enclavement du col anatomique sur le bord antérieur de la cavité glénoïde, à l'existence de gros faisceaux fibreux qui maintenaient la tête dans cette position et à la rétraction de la partie postérieure de la capsule articulaire. La section de cette dernière et des brides fibreuses permit la réintégration de la tête; l'articulation fut reconstituée dans ses diffé-

rentes parties, et le membre fut immobilisé pendant trois semaines. Puis on commença les séances de message et de mouvements. Actuellement les mouvements de l'articulation sont complètement rétablis.

M. Berger pense qu'on aurait tort de réunir dans une même discussion ce qui a trait aux luxations anciennes de l'épaule et ce qui se rapporte à celles du coude. Ces luxations se comportent d'une façon tout à fait différente en ce qui concerne l'utilité du membre. Tandis que, dans les luxations de l'épaule, l'impotence fonctionnelle est presque absolue, dans la luxation du coude, au contraire, l'utilisation du bras peut redevenir aussi bonne que normalement. A un autre point de vue il y a encore une différence essentielle. La luxation de l'épaule se réduit assez facilement pendant longtemps, et les tentatives de réduction doivent être poursuivies alors que la luxation a déjà un certain degré d'ancienneté. Pour le coude les choses sont bien différentes, ainsi que le témoigne l'observation suivante : On amène à M. Berger un enfant qui, cinquante jours auparavant, s'était fait une luxation du coude en arrière. Toutes les tentatives de réduction avaient échoué et la luxation persistait. Seulement les mouvements étaient revenus à leur amplitude à peu près normale, et l'utilisation du membre était en quelque sorte parfaite. Le père de l'enfant réclamait néanmoins qu'on réduisit la luxation, parce qu'il craignait qu'elle fût plus tard un obstacle à l'admission au service militaire. M. Berger fit des tentatives de réduction sous chloroforme, réussit, mais vit la luxation se reproduire aussitôt; il pensa avoir réussi définitivement après plusieurs essais, et immobilisa le membre dans un appareil. Mais, dix jours après, il retrouva la luxation reproduite. Il pratique alors une arthrotomie postérieure et trouve que l'obstacle à la réduction est constitué par le bec de l'apophyse coracoïde fracturé pendant l'accident et consolidé par un cal vicieux. On le resèque, et la réduction s'obtient et se maintient facilement. La mobilisation du membre est faite très rapidement. Néanmoins, le coude conserve une raideur très marquée, et, au point de vue des mouvements, le résultat est moins bon qu'avant l'opération. Sans doute si la raideur persiste ou s'accentue, on pourra faire une résection; mais le résultat définitif sera certainement moins bon que si on avait laissé la luxation telle quelle.

M. Picqué rappelle qu'autrefois la notion d'irréductibilité était inséparable de la notion de temps écoulé depuis l'accident; elle était considérée comme le dernier terme des lésions produites dans une luxation non réduite. C'était l'époque de la doctrine osseuse de l'irréductibilité. Aujourd'hui la doctrine ligamenteuse permet d'admettre l'existence de l'irréductibilité dans la luxation récente. — La notion de temps est devenue secondaire; mais le terme de luxation ancienne ne saurait disparaître : à preuve, les luxations anciennes qui peuvent se réduire comme les récentes, ou encore les faits d'irréductibilité secondaire dans les luxations anciennes.

Au point de vue du traitement, l'intervention est admise depuis

longtemps dans les luxations anciennes. Dans les cas d'irréductibilité précoce, il faut agir de même, et le tout est d'établir ce diagnostic d'irréductibilité. Or cela ne peut se faire que par l'échec des manœuvres rationnelles de réduction. M. Monod a eu raison de s'élever contre les interventions entreprises avant que le diagnostic de l'irréductibilité ait été établi d'une façon rigoureuse.

Au point de vue du mode opératoire, M. Picqué se rallie à la résection, même dans les cas récents. Il ne fait de restriction que pour l'épaule où il admet l'arthrotomie pour les luxations qui ne sont pas trop anciennes. Pour le coude, la résection donne des résultats fonctionnels qui doivent la faire préférer à l'arthrotomie dans tous les cas.

M. Segond. *Fistule recto-vaginale oblitérée par un procédé opératoire nouveau.*

M. Segond eut à soigner récemment une femme de trente et un ans qui, à l'âge de quinze ans, s'introduisit, de compagnie avec une amie, un pot de pommade dans le vagin. L'amie mourut au bout de huit à dix jours d'accidents péritonitiques. Quant à la malade, elle se marie à l'âge de dix-neuf ans, conservant son pot de pommade, et tout alla bien jusqu'à la fin de 1894. A cette époque, se produisirent des accidents graves. Le médecin appelé reconnut tous les symptômes d'une péritonite et demanda un examen qui lui fut refusé tout d'abord, et auquel la malade ne se résigna qu'après trois jours de pourparlers. Le médecin trouva le pot de pommade et le retira sans difficulté; mais son extraction fut suivie aussitôt de l'issue par le vagin des matières fécales en abondance. Il existait en effet, tout à fait au fond du cul-de-sac postérieur, une large perforation faisant communiquer le vagin avec le rectum, perforation transversale et ayant pour lèvre antérieure le col de l'utérus. Appelé à traiter cette large perforation, M. Segond ne put songer aux procédés d'avivement direct, à cause de la profondeur de la fistule; il ne put se décider davantage à recourir aux procédés qui consistent à fendre le périnée, et cela parce que la malade présentait un périnée magnifique. Il imagina alors le procédé suivant : après avoir largement dilaté l'anus, il incisa la muqueuse rectale sur le pourtour de l'anus, et décolla la paroi rectale jusqu'au delà de la fistule en avant, sur une étendue moins considérable en arrière, et réséqua cette partie décollée. Il fit donc une extirpation de l'extrémité inférieure du rectum suivant un plan oblique passant par le bord supérieur de la fistule en avant et à quelques centimètres au-dessus de l'anus en arrière. Abaissant alors le bord supérieur du rectum, il l'attira au-devant de la fistule et le sutura à l'anus. Le résultat fut parfait.

M. Le Dentu a observé une femme qui avait porté également un pot de vaseline dans son vagin pendant deux ans. Le séjour de ce corps étranger avait donné lieu à une fistule vésico-vaginale qui offrait ce caractère particulier d'être aussi transversale et d'occuper toute l'étendue du diamètre transversal. Quant au procédé employé par

M. Segond, il doit être rangé dans la classe des procédés par glissement.

M. MONOD présente, à cette occasion, un pessaire de porcelaine qui a pu séjourner pendant sept à huit ans dans un vagin sans y déterminer la moindre lésion.

M. VINCENT (de Lyon). *De l'attitude du membre dans la coxalgie.* Rapport de M. KIRMISSON.

M. Vincent cherche à établir les rapports qu'il pense exister entre les lésions de la coxalgie et l'attitude du membre. C'est ainsi qu'il prétend que lorsque, dès le début, le membre se place en flexion, adduction et rotation en dedans, les lésions sont prépondérantes du côté de la cavité cotyloïde. Le membre se mettrait en adduction pour diminuer la pression de la tête sur la cavité cotyloïde. M. Vincent s'appuie sur 12 observations; la résection a montré que, dans 11 cas, il s'agissait de lésions acétabulaires; une fois seulement les lésions étaient moindres sur l'acétabulum que sur la tête fémorale.

M. Vincent établit encore que l'attitude en flexion et en adduction est fréquente au début de la coxalgie. Telle n'est pas l'opinion de M. Kirmisson qui la croit exceptionnelle. Enfin il ajoute que le membre se met en flexion, en abduction et rotation quand il n'y a pas d'abcès ou que les abcès ne sont pas ouverts à l'extérieur, tandis qu'il se met en adduction et flexion quand les abcès sont ouverts. — Le rapporteur pense que ce sont là des règles trop absolues que l'observation ne vérifiera pas toujours.

M. ZIEMBICKI (de Lemberg). *Traitement des phlegmons du médiastin postérieur.*

M. Ziembicki a observé, en mai 1894, une jeune femme de trente ans qui, à la suite d'un repas, fut prise d'enrouement, d'aphonie et de dysphagie, puis, au bout de trois jours, de fièvre qui s'accompagna d'un gonflement assez marqué du cou, sans fluctuation, et d'une fétidité horrible de l'haleine. Portant le diagnostic de phlegmon profond du cou, M. Ziembicki pratique une incision para-œsophagienne et, après avoir perforé l'aponévrose profonde, donne issue à un flot du pus fétide. L'inspection avec le doigt du foyer suppuré lui permit de retirer un petit os triangulaire, origine probable des accidents; il constata en outre que le pus avait fusé dans le médiastin postérieur et qu'une sonde pénétrait à 11 centimètres au-dessous de l'orifice supérieur du thorax. L'examen bactériologique montra qu'il s'agissait d'un abcès à pneumobacille de Friedländer associé au staphylococcus albus. Les suites immédiates furent bonnes; comme l'évacuation du pus par le drain ne paraissait pas se faire aussi bien qu'on le désirait, la malade fut placée dans la position déclive, et, comme cette situation ne fut pas supportée longtemps, on assura la bonne évacuation du pus au moyen d'un siphon analogue à celui que l'on emploie dans les pleurésies puru-

lentes. La plaie se cicatrisa, et il ne restait plus qu'une fistulette, quand la malade voulut quitter l'hôpital. Huit jours après, elle rentrait avec des accidents généraux graves, de la toux et une expectoration fétide qui l'enlevèrent en quelques jours.

A l'autopsie, M. Ziembicki pratiqua l'ouverture du médiastin postérieur selon la règle établie en 1888 par Nassiloff, puis en 1891 par Quenu et Hartmann. Il put se convaincre qu'il est très difficile, dans les cas pathologiques, d'aborder le médiastin postérieur sans ouvrir la plèvre. Le décollement du feuillet pariétal ne put être obtenu qu'au prix de plusieurs déchirures. La collection purulente, dans ce cas, eût dû être abordée à droite, contrairement à la règle posée par MM. Quenu et Hartmann qui conseillent de toujours aborder le médiastin par la gauche. M. Ziembicki constata, indépendamment d'une cavité purulente de 11 centimètres sur 6, l'existence d'un foyer de gangrène pulmonaire. Il exprime le regret de ne pas s'être montré plus hardi et de ne pas avoir exécuté sur le vivant, au risque même de perforer la plèvre, l'opération qui lui a permis de découvrir le foyer purulent sur le cadavre.

M. Michaux. *De l'intervention dans les contusions graves de l'abdomen.*

La majorité des chirurgiens est d'accord pour voir des avantages certains dans l'intervention précoce dans les cas de contusions graves de l'abdomen. Cependant quelques autres attendent encore pour intervenir la manifestation de certains symptômes. Pour juger la question, il faut des faits, et M. Michaux apporte ceux qu'il lui a été donné d'observer depuis 1891. Ils sont au nombre de 11 et les 4 premiers ont déjà été communiqués à la Société de chirurgie.

I. Un camionneur qui descendait un tonneau dans une cave est pris entre ce tonneau et l'escalier. Les accidents ne se manifestent qu'au troisième jour, et la laparotomie pratiquée à ce moment, fait déjà constater une péritonite généralisée : le malade succombe.

II. Un chauffeur reçoit un coup de ringard dans le flanc droit. M. Michaux pratique la laparotomie immédiate sans attendre les accidents. Il trouve un épanchement d'un litre et demi de sang qu'il évacue, une petite déchirure du côlon qu'il suture et le malade guérit.

III. Un homme tombe d'un 7e étage. Pendant 24 heures état satisfaisant. Puis la température s'élève. M. Michaux fait la laparotomie, trouve 200 à 300 grammes de sang sans lésion des viscères : guérison.

IV. Un charretier ivre tombe, et sa voiture lui passe sur le ventre. Pendant 15 jours, il présente des phénomènes pulmonaires tellement graves qu'on ne peut songer à intervenir. Ces phénomènes finissent par s'amender et alors les phénomènes abdominaux prennent leur intensité. Laparotomie : on trouve un épanchement de bile, dû à une lésion probable des voies biliaires que l'on ne découvre pas. Guérison.

V. Un homme de 30 ans est pris entre deux tampons de wagons, dont

l'un est en marche. Contusion de la région épigastrique, syncope immédiate. On le transporte à l'hôpital où M. Michaux fait la laparotomie 10 heures après l'accident. Il trouve un épanchement sanguin de deux litres, l'intestin grêle est ratatiné. Il y a une grande déchirure sur la terminaison du mésentère avec prolongement sur le péritoine pariétal. Ligature des vaisseaux mésentériques, suture de la plaie. Durée 25 à 30 minutes. Injections sous-cutanées de sérum. Guérison.

VI. Un homme de trente-cinq ans tombe d'un second étage sur une table de marbre qui a porté sur l'hypocondre gauche. Syncope immédiate et shock très marqué. Enfoncement des côtes. Pas de nausées ni vomissements. Ballonnement du ventre et tension des muscles abdominaux. Laparotomie immédiate. Épanchement sanguin de deux litres dû à une déchirure de la face inférieure du foie. Tamponnement sous-hépatique à la gaze iodoformée. Guérison.

VII. Un charretier de 39 ans, ivre, tombe sous les roues de sa voiture qui passe sur la partie droite du thorax et de l'abdomen. En raison de la grave contusion du thorax, M. Michaux ne pratique pas d'opération immédiate. Mais la nuit apparaissent des vomissements verdâtres et la température monte. Laparotomie. On trouve un épanchement sanguin de 500 grammes sans lésion viscérale. Guérison.

VIII. Un palefrenier reçoit un vigoureux coup de pied de cheval dans l'abdomen. Laparotomie immédiate. On ne trouve aucune lésion. Guérison.

IX. Un charretier tombe de sa voiture, dont les roues passent sur lui. Il est amené à l'hôpital où, ne constatant aucune trace de violences, M. Michaux s'asbtient et le soumet à un traitement médical. Dans l'après midi, la température s'élève. Aussitôt la laparotomie est pratiquée (environ 23 heures après l'accident). On trouve sur la partie terminale de l'iléon une anse intestinale détachée de son mésentère. Résection large de l'intestin. Anus contre nature. Mort après deux jours.

X. Il s'agit d'une double déchirure de la portion extra-péritonéale de la vessie par fracture du pubis. Résection des fragments pubiens. Suture. Guérison.

XI. Un ajusteur de la compagnie de l'Ouest est pris entre deux wagons et fortement contusionné. Laparotomie immédiate. On trouve une petite déchirure de mésentère. Guérison.

XII. M. Michaux ajoute ce fait de M. Walther dans lequel il s'agit d'un coup de pied de cheval, et où on trouva une section double de l'intestin grêle. On fit la résection avec anus contre nature. Mort.

Ces faits peuvent être rapprochés des 7 observations rapportées par M. Gross (de Nancy) dans la *Revue médicale de l'Est* de 1894; ils conduisent aux mêmes conclusions. La première, c'est qu'on ne peut établir aucun rapport entre la gravité des lésions internes et l'intensité du traumatisme. La seconde, c'est qu'il n'existe aucun symptôme caractéristique qui puisse faire affirmer l'existence ou l'absence de lésions dans les premières 24 heures. Dans ces conditions, M. Michaux

pense que la laparotomie exploratrice s'impose. Elle est sans gravité, elle n'exige pas le dévidement de l'intestin, car on sait que les lésions sont localisées entre le corps contondant et la colonne vertébrale. Mais pour être utile, elle doit être précoce.

M. Le Dentu. *Utilité de la constatation de la crête médiane postérieure de l'utérus pour le diagnostic des rétrodéviations.*

Depuis que M. Le Dentu a appelé pour la première fois, il y a trois ans, l'attention sur l'importance de la crête médiane postérieure de l'utérus au point de vue du diagnostic des rétrodéviations, il a poursuivi ses recherches de contrôle et a pu confirmer les avantages qu'il avait annoncés. Ce signe est utile dans les cas où le diagnostic devient difficile par nos moyens d'investigations habituels, en particulier dans les cas d'utérus fibromateux ou d'inflammations péri-annexielles. Cette crête, qui a été signalée par les anatomistes, en particulier par Meckel, a donc un véritable intérêt clinique; elle peut se sentir encore dans les premiers mois de la grossesse; c'est dans les cas de rétroflexion qu'on la sent le plus nettement.

Lœnger (de Leipzig) s'est inspiré de ces recherches pour appeler l'attention sur une crête médiane antérieure qu'il met en rapport avec la rétroversion congénitale. M. Le Dentu étudie actuellement l'existence possible d'une crête médiane antérieure, qu'il a constatée dans certains cas d'antéflexion.

M. Delorme présente un malade atteint de *luxation de l'épaule avec fracture du col anatomique* traité par la résection de la tête luxée.

M. Schwartz présente une *tumeur cérébrale* qu'il a enlevée en deux temps par la méthode d'Horsley. Reblaub.

ACADÉMIE DE MÉDECINE

5-19 mars 1895.

Richelot. — *Sur un procédé définitif d'hystérectomie abdominale totale pour fibromes utérins.*

Magitot. — *Des accidents industriels du phosphore et en particulier du phosphorisme.*

Panas. — *Empyème du sinus maxillaire compliqué d'ostéo-périostite orbitaire, avec perforation de la voûte, abcès du lobe frontal et atrophie du nerf optique. Mort.*

Folet, de Lille. — *Observation de grossesse utérine gémellaire, rétention pendant quinze ans d'un fœtus mort à terme, laparotomie, extirpation du sac. Guérison.*

Duret, de Lille. — *La gastropexie.* Rapport par M. Le Dentu.

Duret, de Lille. — *Néphrolithomie et néphrectomie dans les calculs ramifiés du rein.* Rapport par M. Le Dentu.

Garnault. — *Peut-on tirer de la forme du crâne des conclusions anatomiques, rendant plus ou moins dangereuses les opérations sur le rocher?*

BIBLIOGRAPHIE

LUXATION DU RACHIS DANS LA RÉGION CERVICALE, par **M. P. Teichoff** (Revue de chirurgie de Moscou, 1894, n° 1, p. 67).

Un garçon de seize ans, en jouant avec ses camarades, se trouvait à un moment donné dans la position suivante : le tronc légèrement incliné en avant, le membre inférieur droit au devant du gauche, le membre supérieur droit appuyé sur la cuisse correspondante, la tête tournée en arrière et à droite. Un camarade de vingt ans, voulant sauter, est tombé sur la tête et le cou du malade qui l'a ainsi soutenu pendant quelques secondes, puis celui-ci est tombé à terre en éprouvant une vive douleur dans le côté gauche du cou. S'étant relevé il n'a pu ni tenir la tête droite, elle était déviée à droite, ni faire des mouvements de rotation sans provoquer des douleurs violentes. Le malade fut immédiatement transporté à l'hôpital. A l'examen, on a constaté une luxuation de la 4e vertèbre cervicale. Le diagnostic était clair. Le torticolis rhumatismal, myopathique, spasmodique, cicatriciel, devait être exclus par les antécédents, les commémoratifs, l'absence de douleur et de tension des muscles du cou. Il ne s'agissait pas non plus de diastasis des vertèbres cervicales qui se traduit cliniquement par une vive douleur des parties molles du cou, entraînant comme conséquence l'impossibilité de mouvoir la tête, par la tension plus ou moins prononcée des muscles du cou, l'absence de déformation. Dans le cas présent il y avait au contraire l'attitude caractéristique de la tête, l'absence de tension et de douleur dans les muscles du cou. Enfin il y avait une saillie osseuse immobile sur le côté gauche du cou. Quant à la fracture des vertèbres, il n'y avait ni symptômes généraux graves, ni mobilité anormale de la tête, ni crépitation osseuse.

Les apophyses épineuses n'étaient pas déplacées.

La réduction de la luxation a été faite par le professeur Rasoumovsky. Ayant mis le malade dans la position assise, sur une chaise, on a saisi sa tête entre les deux mains et on l'a tirée en haut dans la direction de la luxation. Quand l'élongation du cou a semblé suffisante (d'après la force appliquée) on a essayé de tourner la tête du malade à droite et de l'incliner ensuite à gauche. Cette opération fut recommencée plusieurs fois, sans résultat. Mais tout à coup, après une tentative semblable, la tête s'est redressée, a repris sa position normale et le malade pouvait la tourner dans tous les sens sans éprouver la moindre douleur. Les contours du cou ne présentaient plus rien de particulier, la saillie osseuse avait disparu. Le malade fut gardé à l'hôpital pendant 24 heures avec la recommandation de ne pas mouvoir la tête. Il est sorti le lendemain parfaitement guéri.

L'auteur croit qu'il s'agissait d'une luxation unilatérale incomplète, vu la facilité de la réduction. Le pronostic, suivant la statistique, est dans ce cas beaucoup plus favorable. Le danger principal des luxations du rachis sont les paralysies avec toutes leurs conséquences. Or, dans les luxations unilatérales surtout incomplètes, ces paralysies sont beaucoup plus rares que sous les autres formes.

Étant donné le pronostic favorable des luxations incomplètes, leur traitement doit être énergique et le chirurgien ne doit pas craindre d'aggraver l'état du malade par les tentatives de réduction. Dans le cas dont il s'agit la réduction a été faite d'après le procédé physiologique : élongation du cou, inclinaison de la tête du côté de la luxation, rotation en sens inverse. Ces manipulations ont réussi sans grandes difficultés et le résultat obtenu a confirmé le diagnostic.

Mme EL.

HYPERTROPHIE DE LA PROSTATE GUÉRIE PAR LA CASTRATION, par **M. Sinitzine** (Société de chirurgie de Moscou, séance du 16 mars 1894).

M. Sinitzine a présenté un malade de 75 ans qu'il a eu à traiter il y a neuf ans pour une hypertrophie de la prostate. Le malade avait des troubles de miction. La prostate était énorme. L'auteur a décidé de lui faire la castration, se basant sur les considérations théoriques et sur les rapports anatomiques et embryologiques qui existent entre les testicules et la prostate. Déjà quelques mois après l'intervention la glande prostatique avait considérablement diminué de volume.

L'auteur a pu suivre le malade pendant fort longtemps. Un an après la castration il n'y avait plus trace d'hypertrophie de la prostate. Les troubles du côté de la vessie et de l'urètre ont disparu.

M. Sinitzine a pratiqué plusieurs fois depuis la castration chez les prostatiques. Les résultats étaient toujours très satisfaisants.

Mme EL.

HYPERTROPHIE DE LA PROSTATE GUÉRIE PAR LA CASTRATION, par **M. Bereskine** (Annales de chirurgie de Moscou, 1894, vol. IV, fasc. 5, p. 802).

L'auteur rappelle que la question du traitement de l'hypertrophie de la prostate par la castration est encore toute neuve et que les observations cliniques sont encore peu nombreuses. Après avoir brièvement énuméré les faits publiés, M. Bereskine cite l'observation suivante.

A un malade de 70 ans, prostatique, on a fait la castration le 23 avril 1894. 5 semaines plus tard, on a pu constater une diminution considérable du volume de la prostate, une diminution de la pollakiurie nocturne, l'élargissement du jet de l'urine. Pas de constipation. Le malade fut revu deux mois et demi après l'opération. La prostate était très aplatie, atrophiée. Le malade se sent très bien. Il n'est plus réveillé la nuit par le besoin d'uriner.

Mme EL.

JUBILÉ DU PROFESSEUR SKLIFOSSOVSKY

Le 18/6 mars a été fêté, à Saint-Pétersbourg, le 25e anniversaire de professorat du Dr Nikolaï Wassilievitsch Sklifossovsky.

Né le 25 mars 1836, à Doubossari (gouvernement de Kherson), Sklifossovsky, après avoir fait brillamment ses études classiques à Odessa, entra à la Faculté de médecine de Moscou. En 1859, il fut désigné comme interne à l'hôpital d'Odessa et s'adonna alors à la chirurgie en se faisant bientôt remarquer par son habileté et son ardeur au travail.

En 1866, il partit pour l'étranger où, tour à tour, il travailla sous la direction de Virchow et de Langenbeck, de Nelaton, de Simpson.

Élu professeur de chirurgie, d'abord à Saint-Pétersbourg, puis appelé à occuper la même chaire à Moscou, il y fut l'initiateur du Congrès annuel des médecins russes qui porte le nom de Congrès de Pirogoff. En 1893, le professeur Sklifossovsky accepta la direction de l'institut clinique de Saint-Pétersbourg, institut unique au monde, et destiné spécialement au perfectionnement des médecins dans une branche quelconque, sous la direction de professeurs qui y enseignent gratuitement.

Dans les nombreuses félicitations et les discours prononcés à son jubilé, tout le monde a été unanime pour louer en N. W. Sklifossovsky le chirurgien instruit et habile, le maître bienveillant, à l'esprit libéral, portant haut le drapeau de la science et gardien vigilant de l'éthique qu'exige la profession médicale.

M. Sklifossovsky, rédacteur en chef des *Annales de chirurgie russes*, est membre des sociétés médicales ou chirurgicales de Saint-Pétersbourg, de Moscou, de Kieff, d'Odessa et d'une vingtaine d'autres encore; il est également membre de la Société de chirurgie de Paris, etc.

Les lettres et télégrammes reçus par le professeur Sklifossovsky s'élevèrent au nombre de plusieurs centaines; il y en avait non seulement de toutes les Facultés et Sociétés médico-chirurgicales de Russie, mais aussi de la Société de chirurgie de Paris, des Facultés de Lausanne, de Berne, d'Amsterdam, de Copenhague, etc., et d'un grand nombre de personnalités chirurgicales d'Europe.

Le propriétaire-gérant, Félix Alcan.

Coulommiers. — Imp. Paul BRODARD.

RÉFLEXIONS SUR L'ONGLE INCARNÉ

QUELQUES-UNES DE SES CAUSES ET SA CURE RADICALE [1]

Par le Dr J.-J.-A. DARDIGNAC

Médecin-Major de 1re classe du 51e régiment d'infanterie.
Chirurgien des hôpitaux militaires.
Membre correspondant de la Société de chirurgie.

Parmi les divers sujets d'observation dont l'attention constante s'impose au médecin militaire et tout particulièrement à celui qui pratique dans les corps d'infanterie, il en est peu de plus intéressants que ceux qui ont pour objet l'étude des questions multiples et variées se rattachant aux lésions organiques et fonctionnelles, congénitales ou acquises, des pieds. Dans le nombre, il en est une qui, par sa fréquence relative, par les douleurs intolérables qu'elle provoque, par l'impotence réelle qu'elle détermine et aussi, peut-on dire aujourd'hui, par la facilité et la bénignité de sa guérison radicale après un traitement proprement chirurgical, occupe le premier rang : c'est la question de l'onyxis, de l'incarnation unguéale.

L'expérience décisive de M. Quénu démontrant que la formation de l'ongle, ainsi que son développement progressif, est due exclusivement à cette portion du derme sous-unguéal qui constitue physiologiquement la véritable matrice, c'est-à-dire à la région lunulaire et rétro-lunulaire qui, extirpée, équivaut à la destruction du lit tout entier, conduisit ce chirurgien à proposer son procédé de cure radicale de l'ongle incarné.

Ce procédé [2] basé sur la délimitation exacte de la matrice de l'ongle qu'il s'applique à supprimer, l'ongle ne pouvant plus se reproduire après, a tranché définitivement ce point controversé d'anatomie histogénique « en même temps, dit Reclus, qu'il donnait un élégant moyen pour la guérison de l'ongle incarné ».

Mais avant d'exposer ce procédé, ses résultats éloignés et la modi-

1. Mémoire présenté à la Société de chirurgie, octobre, 1894.
2. *Bulletin de la Société de Chirurgie.* Communication de M. Quénu et rapport de M. Reclus. Séance du 13 avril 1887.

fication qu'une expérience suffisamment étudiée et prolongée nous a conduit à adopter et à proposer pour cette opération de petite chirurgie, il convient de s'arrêter à l'étude de quelques-unes des causes de l'ongle incarné. En conséquence notre travail se trouvera naturellement divisé en deux parties : les causes de l'onyxis; la cure radicale.

*
* *

Dirigeant, depuis des années, le service médical d'un corps d'infanterie à effectif renforcé, nous avons eu la facilité d'étudier sur cette masse permanente de deux mille unités l'influence de certaines infirmités légères — disons déjà que les malformations innées ou acquises des orteils (ces dernières sont les plus nombreuses), et le varicocèle, tiennent, dans l'espèce, le premier rang, — infirmités compatibles avec le service armé et parmi celles-ci nous avons plus particulièrement fait porter nos investigations sur l'influence des diverses conformations du pied sur l'aptitude à la marche. Dans le groupe formé par ces dernières affections ou prédispositions, sans nous arrêter à celles qui intéressent le tarse et la voûte plantaire, nous avons été frappé de la fréquence relative de l'incarnation unguéale siégeant de préférence, comme chacun sait, au gros orteil et plus souvent à celui du pied droit. On peut même évaluer, d'après les chiffres relevés sans parti pris, à près de deux pour cent le nombre des hommes qui ont dû, quelquefois à plusieurs reprises, interrompre momentanément leur service en raison d'accidents divers relevant de cette infirmité.

Sans vouloir nier, dans son étiologie, une sorte de prédisposition admise par beaucoup d'auteurs, nous sommes cependant convaincu que cette prédisposition au sens propre du mot est rare et que, dans la majorité des cas, l'onyxis — partielle ou totale — résulte non pas de la négligence des soins hygiéniques des pieds, mais, le plus souvent, simplement du port, d'abord momentané, puis, plus fréquent, et enfin continuel, d'une mauvaise chaussure ou pour mieux dire, d'une chaussure mal adaptée, antirationnelle; en un mot l'incarnation serait, nous semble-t-il, la plupart du temps, une affection inconsciemment provoquée. Combien de fois n'avons nous pas eu l'occasion de remarquer — et nous ne craignons pas de voir cette assertion démentie par nos camarades, surtout par ceux qui pratiquent dans l'infanterie — que des hommes peu soigneux, malpropres, si habituellement négligents de la propreté la plus élémentaire qu'ils ont constamment les pieds couverts, comme d'une sorte de vernis protecteur, d'une épaisse couche de crasse entretenue quelquefois par

une incessante hyperhydrose plantaire avec macération épidermique s'exaspérant par les fatigues de la marche, ne présentaient cependant pas la moindre tendance à l'incarnation. Ces hommes, ouvriers ou paysans pour la plupart, nous apprenaient que le luxe de la chaussure avait pour eux un intérêt bien médiocre et que d'habitude, avant l'incorporation, quand ils portaient des chaussures, elles étaient le plus souvent quelconques, mais toujours amples, longues et acceptées seulement alors qu'à l'usage elles ne devaient gêner en aucune façon les mouvements de l'avant-pied.

Au contraire, l'incarnation, d'après l'enquête étudiée sur les deux cents cas environ qu'il nous a été donné d'observer en six années. sur un total dépassant six mille hommes examinés et suivis à ce point de vue, nous a constamment semblé fonction du port, de l'usage habituel et bien volontaire d'une chaussure défectueuse et spécialement de celles qui, avec ou sans talons, affectant de se terminer antérieurement en pointe, emprisonnent les orteils dans un espace insuffisant rendu d'autant plus étroit que la longueur de cette chaussure est trop exacte et que l'empeigne est peu développée, et, par son extrémité antérieure, adhère pour ainsi dire à la semelle. On sait que ce genre de chaussures est, actuellement et depuis des années, la chaussure affectionnée par les jeunes gens des villes. Chez ces derniers, malgré les soins de la propreté la plus stricte, pour peu que la manière de couper les ongles — s'ils sont taillés ronds et courts notamment — constitue une réelle prédisposition à l'incarnation, on voit celle-ci se développer.

Le mécanisme de l'incarnation — car, pour nous, sans vouloir méconnaître systématiquement le rôle de certains ongles durs, épais, enroulés sur l'un des bords latéraux, dont la tendance à l'incarnation semble manifeste, de même aussi la fréquence de la lésion chez ceux dont l'ongle est court, insuffisant, mou, nous redisons : la prédisposition étant presque toujours lentement acquise, il semble qu'il n'y ait pas lieu d'en admettre d'autre, — l'incarnation, selon nous, s'explique généralement par le fait d'un véritable traumatisme d'une pression prolongée, constante, sur l'extrémité la plus saillante de l'avant-pied, c'est-à-dire sur l'extrémité (du côté externe le plus souvent) du gros orteil.

Cette pression, toujours due à la chaussure, ainsi qu'il résulte des recherches faites sur nos hommes, recherches où nous n'avons pas relevé le rôle de l'hérédité plus de trois fois sur cent cas, se produit sur l'orteil malade médiatement ou immédiatement en dehors ou en dedans, tantôt de bas en haut, tantôt de haut en bas.

Dans certains cas, ce sont les plus fréquents, la chaussure est

simplement trop exacte dans tous les sens, c'est-à-dire que, trop étroite et trop courte, elle peut cependant être tolérée, et même, après un moment de gêne, permettre la marche, l'accoutumance étant très rapide. Les orteils étant bien en place sont emprisonnés, serrés dans tous les sens : ils ont strictement la place nécessaire pour se développer à peu près dans la station assise, c'est-à-dire alors que le pied ne fonctionne pas; le second orteil appuyant sur la face externe et un peu au-dessous de l'extrémité libre du premier, refoule en haut le bourrelet marginal externe de cet orteil qui, insensiblement, déborde sur l'ongle et provoque ainsi à la longue la pénétration, l'incision et trop souvent l'ulcération profonde de la gouttière unguéale vers la base et surtout à l'extrémité de ce bourrelet.

D'autres fois, les orteils étant simplement serrés dans une chaussure de longueur convenable mais trop étroite latéralement, la pression venant de haut en bas du fait de la chaussure est directe et fait incarner tantôt le bord interne tantôt le bord externe de l'ongle ou bien les deux bords simultanément.

On conçoit encore que ces deux modes particuliers de l'incarnation peuvent se rencontrer en permanence et, par leur continuité, aboutir, en fin de compte si on n'intervient à temps, à l'onyxis ulcéreuse semi-lunaire, à l'onyxis totale. C'est le cas, c'est-à-dire le traitement de l'onyxis totale qui nous occupera plus particulièrement dans cette note. Disons toutefois qu'à ces diverses causes de l'incarnation — vulgaire — quand le processus est isolé, limité soit au côté interne, soit au côté externe de l'orteil, il est facile de remédier en combinant d'une part la taille de l'ongle qu'il faut laisser déborder, couper carrément, en même temps d'autre part, si l'on ne renonce pas à un mode de chaussure mal adaptée et trop courte, que pour laisser l'avant-pied plus à l'aise et en particulier les orteils, l'on donnera un peu de laxité à l'empeigne sans même toucher à la semelle. Ce sont les premiers degrés de l'incarnation, cas simples, ne relevant pas de la chirurgie proprement opératoire et très facilement curables par la seule hygiène du pied; à la vérité ces cas s'observent huit fois sur dix.

Dans d'autres cas, accentuation des inconvénients précédents, on arrive à la lésion constituée, très tenace et à récidives certaines, réclamant une intervention moins banale. Ici, contrairement au simple bon sens, le sujet au lieu de chercher chaussure pour son pied, celle-ci fût-elle trop exacte mais tolérable encore avec de l'habitude, a cru devoir adopter — mouler serait plus conforme à la réalité des choses — son pied à une chaussure spéciale de longueur

juste suffisante, et quelquefois semblant même exagérer cette dimension en longueur du pied, dans le but de lui donner (selon la mode) une forme plus élégante. Pour mieux réaliser ce problème souvent difficile et obtenir l'illusion désirée, il doit diminuer sensiblement la largeur de son avant-pied soit en portant des chaussures étroites, malgré les vives et intolérables douleurs du début de cette sorte d'apprentissage, soit en prenant l'habitude d'abord de comprimer progressivement les orteils puis, pour éloigner la douleur et permettre la marche, d'en supprimer un en le repoussant d'abord, puis en le faisant chevaucher plus ou moins complètement sur l'orteil voisin, ou bien encore en le refoulant au-dessous du plan formé par ses voisins ; on comprend qu'une manœuvre si déraisonnable, qu'un tel supplice exige une lente et patiente éducation.

Cette sorte de chevauchement voulu, recherché, acquis, porte d'ordinaire sur le gros orteil qui se place sur le second ou inversement. On sait que c'est à ce premier mécanisme — chevauchement du gros orteil sur le second — c'est-à-dire pression de bas en haut que Le Fort attribue souvent l'incarnation.

Il nous a été plusieurs fois donné d'observer le mécanisme inverse, c'est-à-dire le cas plus rare, bien qu'il soit devenu relativement fréquent depuis ces dernières années, du chevauchement, acquis par une lente habitude, du second orteil sur le premier.

Cette véritable infirmité — avec ou sans lésions définitives — causée par la coquetterie, fait partie, comme la précédente d'ailleurs, d'une série qui, bien certainement, doit comprendre de nombreux cas se reliant les uns aux autres comme les anneaux d'une chaîne mais avec, pour chacune, de très légères différences de détail. Des recherches patientes et longues poursuivies pendant des années et portant aujourd'hui sur plus de 200 pieds diversement conformés nous ont permis de former quelques groupements assez distincts dans chacun desquels il est possible, nous a-t-il semblé, de placer quelques types sur la description desquels il convient d'insister. Aussi bien, ces considérations rapides, résumant l'état actuel de recherches personnelles à ce sujet, font partie de cette étude sur quelques-unes des causes de l'onyxis, ainsi qu'on le saisira par la lecture de ces notes sans doute encore incomplètes. Elles permettent, selon nous, de comprendre le mécanisme général des malformations acquises de l'avant-pied dans le cas particulier d'une chaussure habituelle défectueuse et semblent devoir faire admettre que le mécanisme le plus ordinaire de l'incarnation invoqué par Le Fort est peut-être moins fréquent que ceux que nous aurons à présenter. Du reste, et nous ne saurions trop insister sur ce point, les

faits exposés dans cette longue parenthèse appartiennent réellement à la question, car ces malformations, acquises par le fait de l'adoption d'une chaussure antirationnelle, aboutissent en fin de compte, pour la plupart sinon pour toutes, à l'incarnation unguéale partielle ou totale portant sur un ou plusieurs orteils.

Cette étude d'ensemble, cette revue préliminaire est d'autant plus curieuse et intéressante que, pour les comparer, on voudra bien rapprocher la description rapide que nous allons donner de ces anomalies de celle du pied normal que chacun connaît. En outre pour la rendre plus facile, plus compréhensible, nous présentons dans une succession de planches établies avec la plus scrupuleuse rigueur et pour chacun des groupes que nous proposons, un choix des types les plus nets qu'il nous a été possible de réunir dans la collection déjà sérieuse dont nous avons pris pour chaque cas le moulage, le dessin et l'empreinte photographique de façon à mettre sous les yeux du lecteur tous les éléments de comparaison.

Mais d'abord et pour préciser la question rappelons quelques notions physiologiques.

Normalement, la plante du pied reposant sur un sol plan n'est pas en contact dans la totalité de sa surface. On sait, en effet, que l'empreinte de la face plantaire du pied est représentée par deux surfaces dissemblables : l'une, en arrière, régulière, ovoïde, arrondie et oblongue dans le sens antéro-postérieur, représente le talon : l'autre, en avant, sensiblement ovalaire aussi, mais le plus souvent irrégulière et à grand axe transversal, correspond à l'avant-pied, ou mieux, au métatarse antérieur ; cette dernière est, en outre, précédée d'empreintes sensiblement ovalaires et au nombre de cinq, disposées en bon ordre sur la convexité d'une courbe ; ces empreintes correspondent à chacun des orteils. Ces trois contacts sont rarement réunis : ceux qui figurent les orteils sont presque toujours séparés de l'empreinte du métatarse ou avant-pied, tandis que les deux contacts principaux ne présentent souvent entre eux aucune solution de continuité, ou bien au contraire font ressortir par leur séparation absolue ou du moins par un contact peu marqué, qu'entre les points du pied dont elles donnent l'empreinte, il existe une partie qui ne touche pas le sol ou bien le touche faiblement par certains points : c'est cette partie dite voûte du pied qui correspond à l'arcade plantaire.

On sait encore que ce contact d'ensemble du sol avec le pied, c'est-à-dire ces trois contacts, par conséquent l'empreinte, varie, est

modifiée non seulement d'un sujet à l'autre selon la forme du pied, mais encore qu'elle est altérée dans certaines maladies selon une loi fixe et typique qu'ont fait connaître les travaux de Rohmer [1], Pitha, Billroth, Volkmann, Onimus [2].

Pour ce qui nous intéresse, nous voulions, dans les deux types principaux de pieds — pieds cambrés et pieds plats — sans nous occuper des variétés nombreuses de chacun de ces types primordiaux, nous voulions, dis-je, connaître les modifications de l'empreinte, c'est-à-dire des contacts avec le sol, non seulement des deux points classiques, mais aussi et surtout des orteils ou extrémité de l'avant-pied, dont le rôle est loin d'être secondaire, pour en déduire non pas la caractéristique de la marche, étude quelque peu étrangère à notre sujet, mais pendant et par le fait de la marche, l'influence, comme cause déterminante, de la position et des rapports réciproques des orteils sur le phénomène de l'incarnation unguéale.

Avec Duchenne de Boulogne, on admet que, tant au point de vue anatomique qu'au point de vue fonctionnel, le pied comprend deux parties distinctes : le talon et l'avant-pied ou talon antérieur, le seul qui nous intéresse dans cette étude.

Dans l'action de marcher, le premier point de contact est le talon, puis l'avant-pied qui s'étale et à ce moment ne sert qu'à maintenir l'équilibre : ce premier mouvement est suivi du second qui est le véritable mouvement de progression pendant lequel le talon se relève, le pied « roule » sur le sol, en venant s'appuyer — c'es le second point de contact — sur les articulations métatarsiennes et en dernier lieu sur l'extrémité des orteils. Ce point, le rôle des orteils à la fin du pas au moment où le pied va quitter le sol pour se porter en avant, n'est pas à négliger; au contraire, il semble avoir une certaine importance puisque cette partie du pied soutient pendant un moment le poids du corps, c'est-à-dire remplit un rôle précis, très actif dans l'action de marcher. La fin du mouvement de progression du second contact coïncide avec la fin du « roulement » de la région plantaire et s'effectue pendant et avec le concours du contact de l'extrémité des orteils : ce « troisième contact », distinct des deux autres auxquels il succède, est à signaler particulièrement, selon nous. A ce moment la région plantaire, sous l'action énergique des muscles tarsiens et du long péronier latéral, se tasse sur elle-même; il y a, selon l'expression d'Onimus, « un véritable resserre-

1. Rohmer, *Les variations de forme normales et pathologiques de la plante du pied étudiées par la méthode graphique*, thèse de Nancy, 1880.
2. Onimus, *Étude physiologique et clinique des surfaces en contact avec le sol.* Revue de médecine, 1881.

ment » pour diminuer instinctivement l'étendue des divers points en contact avec le sol et — c'est précisément la circonstance indiquée par la ligne de séparation toujours nette dans les pieds normaux, qui distingue l'empreinte plantaire antérieure ou métatarsienne de celle des orteils — le poids du corps repose sur les orteils exclusivement et sur une partie restreinte de leur surface.

Ce moment très court du rôle actif des orteils est le temps critique de la marche : la pathologie enseigne en effet que certaines lésions médullo-cérébrales procurent des déformations métatarso-digitales et surtout digitales qui rendent la locomotion défectueuse et douloureuse : de même nous croyons pouvoir dire, d'après nos recherches, que les diverses malformations de l'avant-pied, congénitales ou acquises, étrangères aux causes précédentes ou pour mieux dire essentielles, et, en particulier les malformations des orteils, rendent pénibles, douloureuses, impossibles et la marche et la fatigue. Cette notion sera aisée à mettre en évidence après le rappel de ces données physiologiques.

Pour fixer préalablement les points principaux à étudier, nous avons cru devoir, dans la planche I, donner les empreintes des deux principaux types admis [1] : le pied normal, pied cambré, et le pied anormal ou défectueux, pied plat (fig. 1 et fig. 2) : nous disons défectueux!... pour l'esthétique peut-être, car cette forme du pied est, nul ne l'ignore, l'apanage de beaucoup et d'excellents marcheurs. Nous y ajoutons l'empreinte de deux types ou variétés de pieds intermédiaires (fig. 3 et fig. 4); disons de suite que c'est pour le pied la forme la plus répandue, forme participant à la fois du pied plat et du pied cambré, mais plus particulièrement de ce dernier. On devine sans peine qu'il y a entre les deux types primordiaux, si dissemblables extérieurement, une foule de types intermédiaires. Si

1. Pour relever les empreintes nous avons suivi, en la modifiant légèrement, la technique de Neugebauer (*a*) et Gilles de la Tourette (*b*). L'homme à étudier, ayant les pieds nus et un peu humides, se tient sur un parquet plan sur un point duquel on a préalablement placé deux tas de sesquioxyde de fer pulvérulent qu'il doit piétiner pour en bien imprégner les régions plantaires. Des feuilles de papier blanc ordinaire, humectées d'eau, sont disposées sur le sol de telle sorte que le sujet marchant vite et droit devant lui devra passer sur elles. L'empreinte rouge que laisse le pied bien détachée sur ce papier est rendue adhérente, indélébile en conséquence, en l'imbibant d'alcool, le lendemain, par la face opposée et à l'aide d'un pinceau ou d'une éponge. La photographie de l'empreinte est alors des plus faciles à prendre. C'est, après de nombreuses tentatives, le procédé que nous avons employé pour les divers types de pieds donnés dans ce travail : il est facile, rapide, pratique et peu coûteux.

a. Blocq, *Les troubles de la marche*, in bibl. Charcot Debove, Paris, 1893.

b. Gilles de la Tourette, *Études clin. et phys. sur la marche*, Thèse de Paris, 1885.

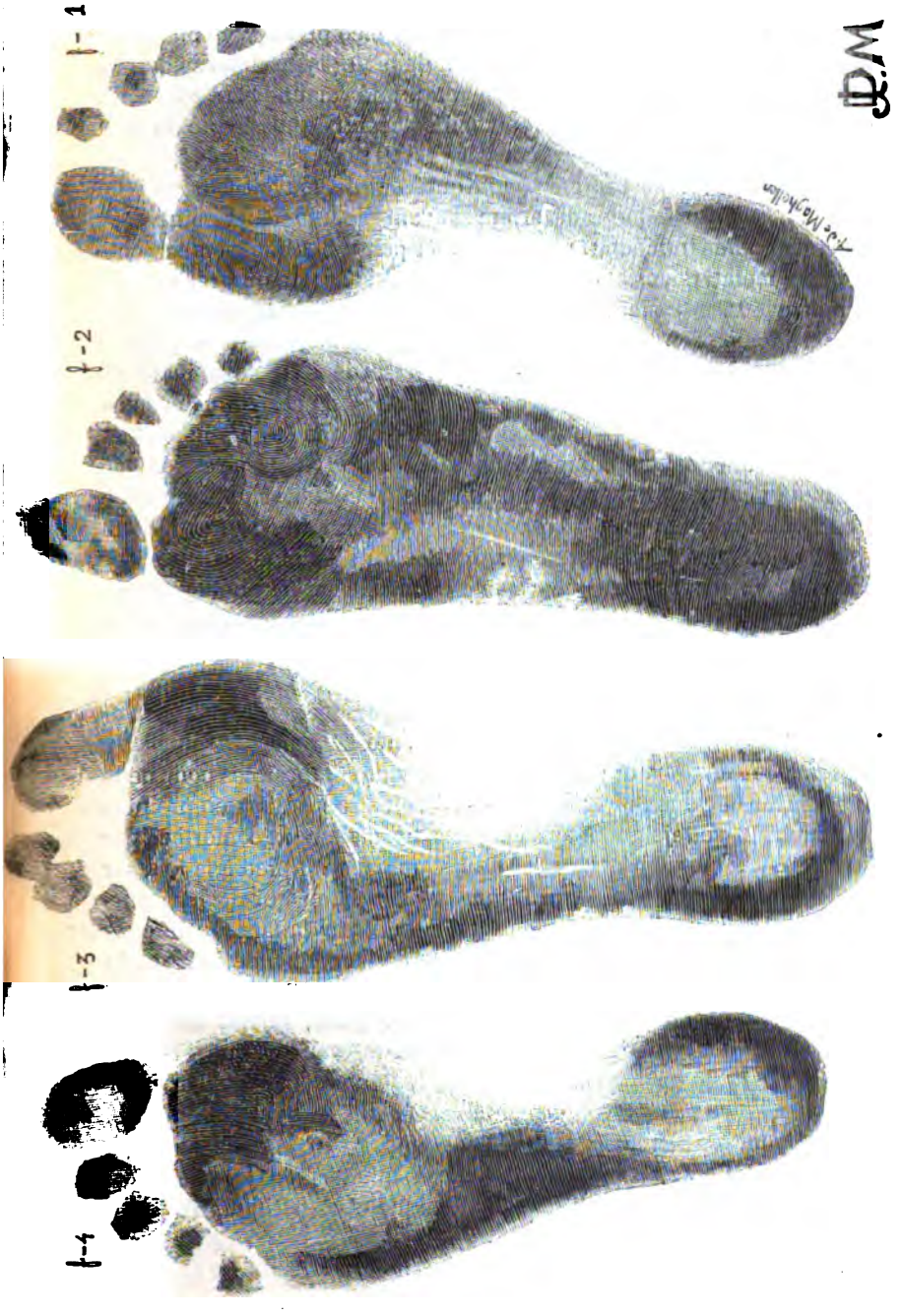
f-1
f-2
f-3
f-4
Pied normal cambré.
Pied anormal plat.
Pied normal type intermédiaire plat.
Pied normal type intermédiaire cambré.

Planche I.

dans le pied « idéal » l'empreinte du talon est absolument séparée de celle de l'avant-pied alors que dans le pied plat il y a continuité complète dans les deux empreintes, dans le type intermédiaire, banal, les deux empreintes sont en continuité par une bande latérale externe dont la largeur plus ou moins accentuée n'est que la traduction de la cambrure moins ou plus prononcée.

Généralement, sur une empreinte quelconque, on voit le talon bien marqué ainsi que le pilier antérieur, l'avant-pied, où deux points sont en contact plus immédiat, plus exact : les points des quatrième et cinquième métatarsiens et celui qui correspond à la tête du gros orteil à son article métatarsien. Ce dernier point, toujours très marqué dans toutes les empreintes plantaires, est le pilier accessoire, « le talon accessoire » de Verneuil qui — il est aisé de s'en convaincre en examinant les empreintes des douze planches spéciales qui accompagnent ce mémoire — joue, selon nous, le rôle le plus important dans la fonction, notamment au moment de la progression, au moment des second et troisième contacts. Il nous a semblé, en effet, que l'opinion de Nepveu [1] ne manque pas d'exactitude quand il dit que l'avant-pied repose sur deux renflements — plus marqués sur les empreintes ainsi que la chose est manifeste sur les photographies et sur nos planches — qui ne sont autre que l'articulation métatarso-phalangienne du gros orteil et l'extrémité antérieure du bord externe du pied.

Le pied « idéal », c'est-à-dire celui où les deux contacts principaux sont séparés par un espace blanc, ne se rencontre que très rarement — nous avons pris environ cent vingt empreintes pour ne le rencontrer que deux ou trois fois. — D'ordinaire les deux empreintes se touchent, se rejoignent sur les pieds normalement conformés par le côté externe et l'on peut juger de la cambrure du pied à la fois par la déformation de l'ovoïde de l'empreinte du talon qui devient plus étendue dans tous les sens, plus régulière, et par la largeur du contact intermédiaire qui réunit l'empreinte de l'arcade antérieure et du talon. Tous les pieds normaux appartenant à ce type intermédiaire se présentent ainsi; ils sont anormaux, plats, quand les deux empreintes sont continues par leur bord interne ou que l'échancrure est nulle ou à peine marquée, indiquant ainsi qu'il n'existe pour ainsi dire pas de voûte plantaire. On sait — c'est une donnée banale pour les médecins qui ont longtemps vécu avec le fantassin et sur laquelle nous aimons à revenir — que le pied plat, très plat même, bien qu'anormal au sens anatomique et esthétique, n'entrave

1. Nepveu, *Archives générales de médecine*, Paris, 1880.

que très relativement la marche à moins qu'il n'appartienne à un sujet chez qui le prolongement de l'axe de la jambe tomberait en dedans du quadrilatère (par rapport au plan médian du corps) formé par l'epreminte de la région plantaire; dans ce cas seulement il y a

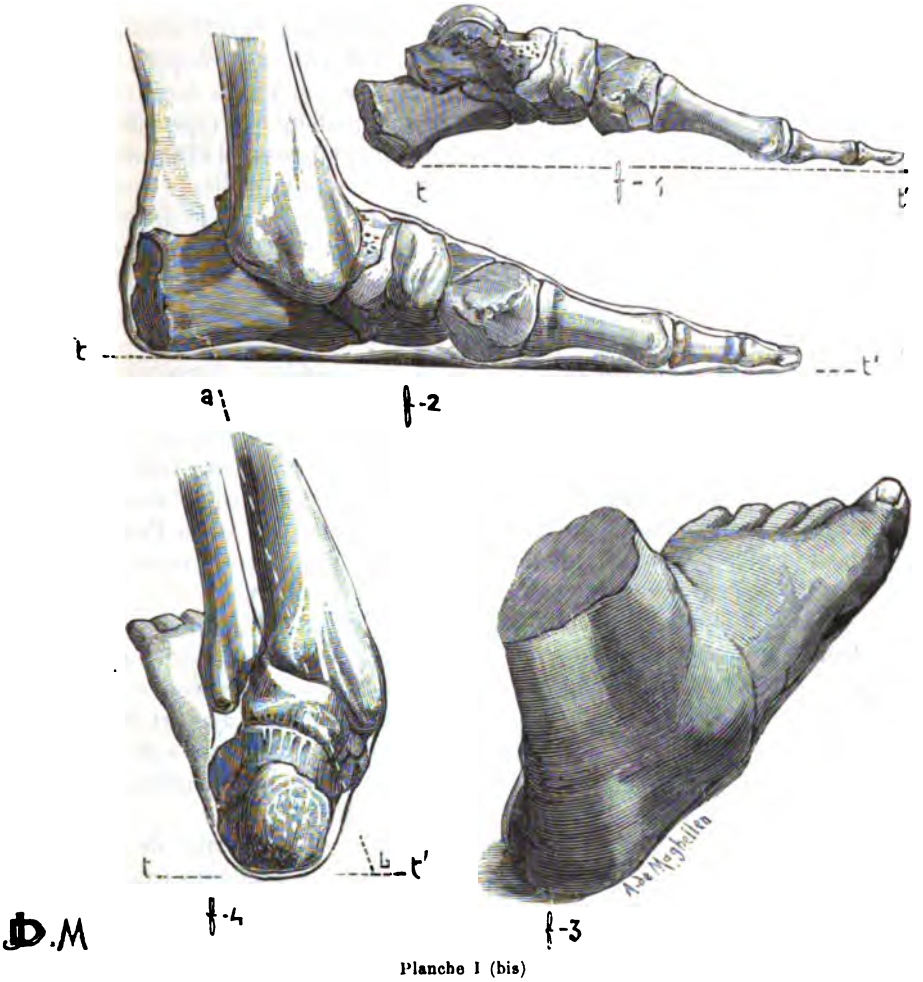

Planche I (bis)

tarsalgie chronique et impossibilité manifeste de supporter longtemps la marche surtout avec le port d'un fardeau quelconque.

Nous avons eu en recevant la classe 1893 la bonne fortune de rencontrer — c'était évidemment une erreur échappée dans l'examen rapide d'un conseil de revision — un spécimen typique de pied plat

avec tarsalgie chronique. Au repos, cet homme, qui d'ailleurs a été l'objet d'un congé de réforme, ne souffrait pas, mais, dès qu'il avait parcouru quelques kilomètres, la marche devenait intolérable en raison de la douleur médio-tarsienne suivie peu après d'un œdème du pied causé par la difficulté de la circulation de retour dans la région plantaire. Nous donnons dans la planche I (bis) le dessin du moulage du pied gauche de ce sujet. On voit en comparant la figure 1 avec la figure 2 la nullité de la voûte plantaire dans ce cas rendue plus manifeste encore en la rapprochant du type normal (fig. 1). La figure 3 fait ressortir l'abaissement énorme de la malléole interne avec l'exagération de sa saillie alors que la malléole externe semble effacée; enfin la figure 4 montre en outre, avec la déviation du dehors en dedans et de bas en haut des articles calco-astragaliens et par suite de la mortaise tibio-péronière, la déviation en dedans de l'axe de la jambe *ab* qui, prolongé, rencontre la ligne de terre *t t'* en dedans (par rapport à la fois à l'axe du pied et aussi au plan médian du corps) du parallélogramme formé par le contact plantaire : c'est là une condition détestable pour la marche et pour la station debout prolongée, empêchant un service sérieux, utile, dans n'importe quelle arme et même dans les services auxiliaires.

Ces diverses considérations — et nous rentrons ainsi dans le sujet — vont faciliter l'étude des malformations acquises de l'avant-pied et plus particulièrement des orteils, c'est-à-dire vont nous permettre de comprendre le mécanisme de l'incarnation.

Ces malformations, nous semble-t-il, peuvent être groupées sous trois chefs différents, selon que ces altérations dans la forme portent sur la largeur, sur la longueur ou à la fois sur ces deux dimensions de l'avant-pied, c'est-à-dire suivant qu'elles sont dues au port d'une chaussure longue mais trop étroite, ou bien à une chaussure suffisamment large mais trop courte, ou bien à une chaussure insuffisante à la fois pour la longueur et la largeur de l'avant-pied.

Nous devons incidemment faire remarquer que le terme de chevauchement par lequel, à défaut d'autre — il est d'ailleurs exact — nous désignons le déplacement permanent d'un ou de plusieurs orteils, n'a rien à voir avec l'anomalie ordinairement spécifiée par ce terme. Cette dernière, on le sait, est congénitale et siège le plus souvent au petit orteil : nous en donnons un exemple dans la planche II. On y voit (fig. 1 et 3) que cette anomalie de position et de direction dépend essentiellement non pas de l'orteil lui-même, mais bien du cinquième métatarsien ou plus exactement de son articulation métatarso-phalangienne disposée anatomiquement de telle sorte que l'orteil ne se dirige plus droit devant lui, en avant et en bas, mais

bien obliquement en dedans et en haut, en se plaçant carrément en travers du plan formé au-dessous de lui par les doigts voisins, sans qu'il soit possible non pas de maintenir mais de diriger régulièrement ce doigt. Dans ce cas, l'empreinte plantaire de cet orteil fait défaut (fig. 3 et 4), elle ne peut exister, il ne touche jamais le sol à aucun moment de la marche, c'est un organe inutile sinon gênant, mais ainsi que nous le savons et que l'indique la différence des tona-

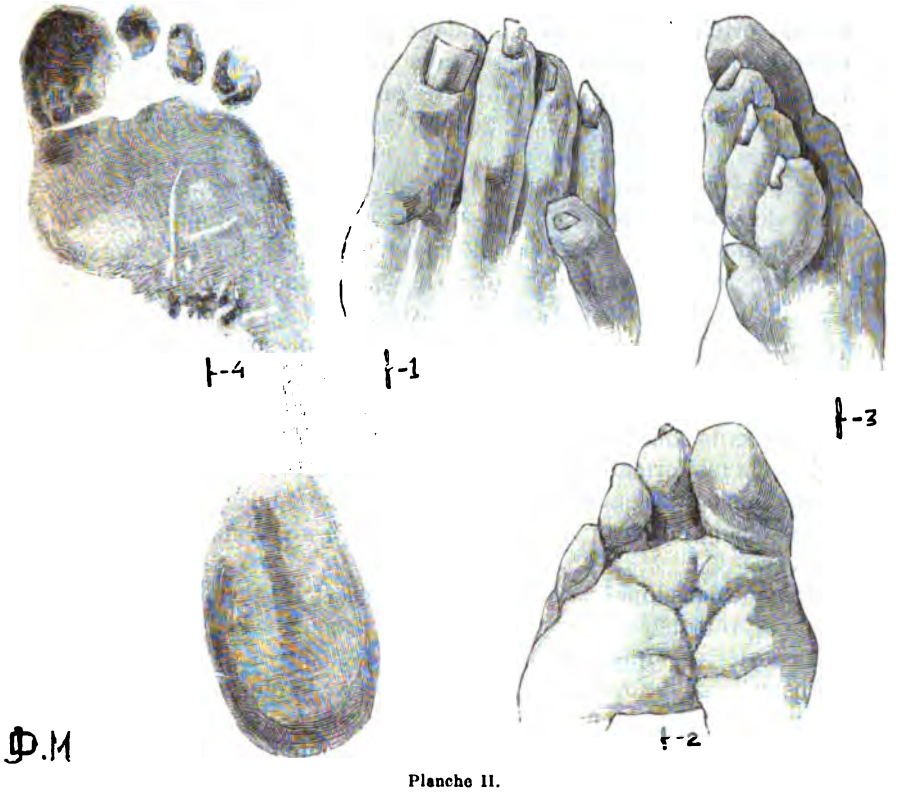

Planche II.

lités de coloration de ce dessin et de ses semblables, dans la marche la pression portant peu sur cette partie de l'avant-pied, la fonction, de ce fait, ne subit aucune gêne. En fait, les hommes à orteils chevauchants, s'ils sont munis de chaussures convenables, sont de bons marcheurs. Ce chevauchement congénital n'est donc en rien comparable à celui qui nous occupe : celui-ci est toujours acquis; quelquefois, mais rarement, occasionné par une disposition propre du squelette, il est le plus souvent provoqué, déterminé lentement par

le port de chaussures mal adaptées, et, par les incarnations concomitantes qu'il fait naître, il entraîne, à la longue, un certain degré d'impotence fonctionnelle dans l'acte de la marche.

Pour la facilité de la description de ces malformations et leur étude comparative il convient en outre de retenir cette notion que l'examen d'un pied normal — de son moulage, du dessin ou de l'empreinte bien entendu — permet de remarquer qu'un plan vertical passant à la fois par le milieu de l'article tarsien et par le second orteil divise le pied en deux parties sensiblement égales sinon comme forme du moins comme développement latéral. Cette ligne antéro-postérieure, cette division fictive est importante à signaler : elle facilite la classification, car il semble que toutes les anomalies de position des orteils par suite de malformations provoquées, doivent, pour ainsi dire, pivoter autour d'elle ainsi qu'il est facile de le voir dans la description des groupements proposés.

D'après nos recherches, la malformation exigée pour l'adaptation des éléments de l'avant-pied aux chaussures actuelles dont la caractéristique est plus particulièrement l'exiguïté de la pointe paraît porter dans tous les cas, soit sur la direction, soit sur la position des orteils, c'est-à-dire que ceux-ci peuvent être déviés, déplacés, rétractés ou bien encore réunir les diverses combinaisons de ces changements dans leur attitude normale : elles restent bientôt définitives, la malformation extérieure n'étant que la traduction de malformations équivalentes survenues insidieusement dans le squelette de la région, en particulier dans les articles métatarsiens ou digitaux.

Presque dans tous les cas, c'est le second orteil — celui qui semble le point vers lequel convergent les changements de position des autres orteils — qui subit la principale anomalie acquise; c'est du moins celle qu'il nous a été donné d'observer le plus souvent, seule ou associée avec les anomalies de ses congénères. Ou bien, tout en restant médian, il est devenu chevauchant, rejeté en haut; ou bien il a été rendu rétracté et partiellement refoulé en bas. D'où une première division générale correspondant à deux ordres de malformations distinctes, selon que le second orteil se trouve placé, ou mieux refoulé en haut ou en bas du plan horizontal comprenant les autres orteils. Dans presque tous les cas (voir les planches III à XII) qu'il y ait anomalie de position, unique ou associée, celle du second orteil semble constante, comme s'il était le point particulier sur lequel porte l'attaque, le point faible ou mobile sur lequel s'accumulent les efforts de l'agent déformateur.

Dans le premier groupe (planches III, IV, V) dont nous donn ons trois types reliés les uns aux autres par des nuances légères mais appréciables pourtant, on saisit bien la gradation progressive précédemment indiquée. Ainsi, tandis que dans le premier type (pl. III) on voit encore le gros orteil, pointe avancée de la région, conserver sa direction normale, pour ainsi dire rectiligne, continuan t le

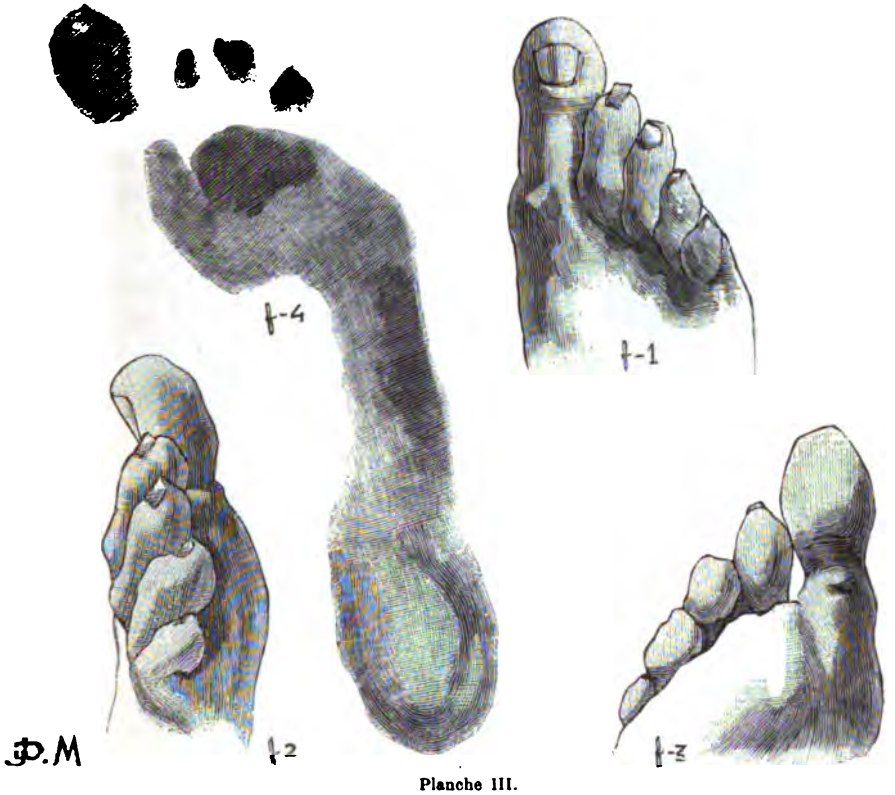

Planche III.

bord interne du pied, la déviation plus ou moins marquée semble ne porter que sur les autres orteils, sur les trois derniers : dans les planches IV et V on le voit conserver encore sa position avancée de pointe extrême de l'avant-pied, mais en se portant très légèrement en dehors, c'est-à-dire en se rapprochant de l'axe fictif et s'incurvant par sa base pour essayer, en s'abaissant légèrement, de se glisser au-dessous du second orteil resté normal dans sa direction.

Tantôt (pl. III) les derniers orteils subissent d'avant en arrière sur le métatarse une sorte de tassement d'autant plus accentué qu'on se

rapproche du bord externe du pied de telle façon que l'avant-pied présente dans son ensemble cette forme lancéolée, triangulaire, à pointe en avant et sensiblement médiane qu'il doit à ce qu'il a été lentement moulé sur une chaussure longue et étroite. Dans ce cas l'empreinte montre que dans le mouvement de progression, le pilier antérieur, les orteils internes fatiguent plus que les autres, ce qui est en somme normal.

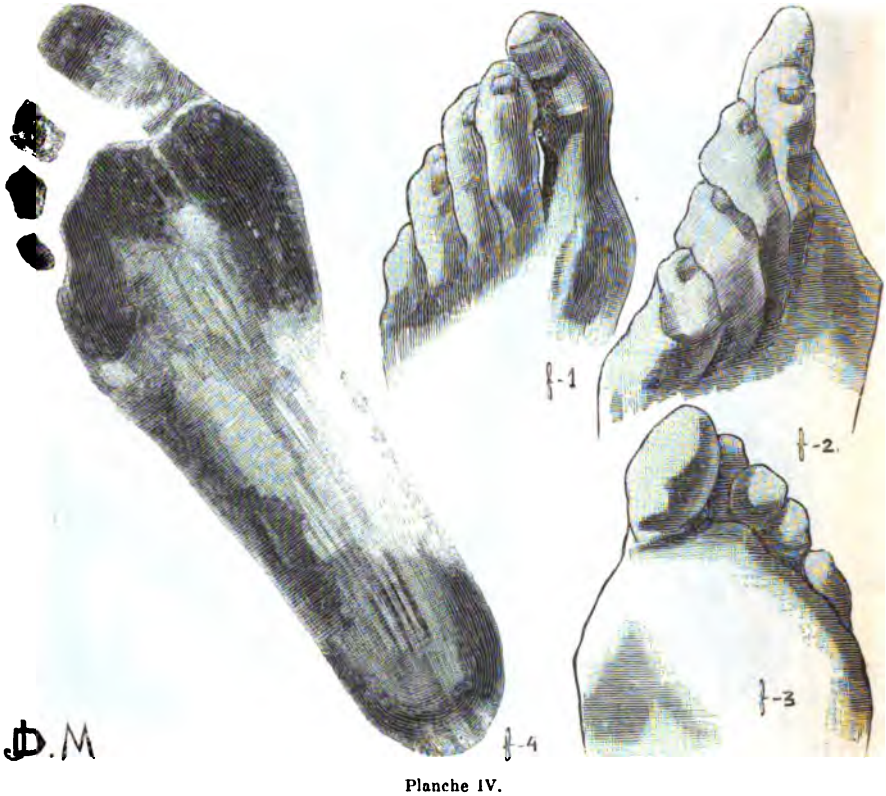

Planche IV.

Tantôt, et c'est un degré de plus dans la malformation, le premier et le troisième orteil, en se rapprochant, forment une sorte de rigole (pl. IV, 1 et 2) dans laquelle se loge une partie seulement de la face plantaire du second incomplètement repoussé en haut : dans ce cas le pied examiné par sa face plantaire (fig. 3) laisse encore voir la totalité des orteils, mais le plus souvent ceux-ci ne se retrouvent pas à l'examen de l'empreinte (fig. 4), les cinq orteils ne s'appliquant plus simultanément sur le sol; quelquefois cependant ce second orteil légèrement

chevauchant trace encore, surtout dans les grands pas, une marque proportionnellement moins intense, moins développée en largeur que celle de ses voisins. Dans ce cas cet orteil, le second, par son action compressive de haut en bas, occasionne une incarnation partielle, latérale, sur l'un des deux orteils voisins ou sur les deux simultanément.

Tantôt, l'expulsion de sa place normale de ce second orteil est telle

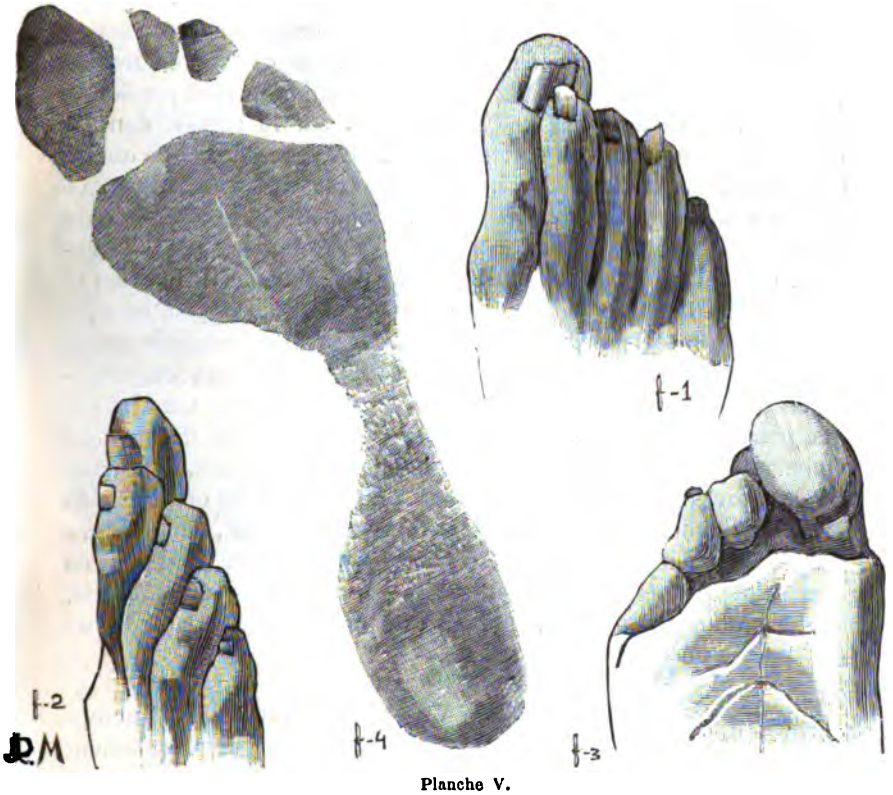

Planche V.

que son chevauchement sur l'un des orteils voisins, — et en général c'est sur le premier, nous en avons observé trois cas aux deux pieds, dans une même année, — est devenu total. Le plus bel exemple de cette infirmité, bizarre mais bien typique, dont nous donnons le dessin (pl. V), a été relevé chez un jeune homme exerçant la profession de comptable dans un magasin de nouveautés à Paris venu au corps comme appelé. Examiné par la région dorsale (pl. V, fig. 1 et 2) le second orteil était normal comme forme et développement et sen-

siblement comme direction, mais il se portait un peu obliquement de dehors en dedans en s'appuyant carrément sur la partie postéro-externe de la région unguéale du gros orteil abaissé, dévié légèrement en dehors et placé sous le second, son voisin qui, de ce fait, avait creusé une dépression convexe, très appréciable, sur la face dorsale du premier. Le malade ne souffrait pas de ce doigt dévié, chevauchant si l'on veut employer ce terme avec la restriction indiquée plus haut, c'est-à-dire dans le sens de chevauchement acquis, mais il portait au gros orteil, à la base de l'ongle, une incarnation fongueuse, ulcérée, empêchant la marche. Dans ce type on ne voit plus trace du second orteil (fig. 3) si l'on examine le pied par la face plantaire, et l'empreinte colorée du pied sur le papier, dans la marche lente comme dans le pas rapide, ne fait ressortir que quatre digitations, la fonction n'étant du reste en rien gênée, ainsi que cela se comprend. Les dessins de notre planche V représentent un bel exemple de cette disposition qui, dans sa rareté relative, est cependant, m'a-t-il semblé, la plus fréquente des anomalies de position et de direction dues au port d'une chaussure étroite et pointue : les figures montrent bien que le chevauchement, acquis depuis quatre années environ — et nous insistons sur ce point, une enquête corroborée par les dépositions de la famille nous ayant, dans tous les cas que nous donnons ici, appris qu'il ne s'agit jamais de dispositions vicieuses congénitales, — le chevauchement, disons-nous, doit occasionner par pression de haut en bas l'onyxis du gros orteil et plus particulièrement de la région rétro-lunulaire. En fait, dans ces cas précis, les malades réclament les conseils du médecin, non pour ce chevauchement qui est indolent, mais pour la guérison de l'onyxis, dont les douleurs deviennent bien vite intolérables, quand ils ne portent pas une chaussure spéciale.

Le second groupe (planches VI, VII et VIII) pour lequel il nous a été possible aussi de réunir trois types voisins et séparés seulement les uns des autres par de légers points de détail, se relie plus naturellement aux types du groupe précédent qu'à ceux de celui qui suit. En réalité si on considère la position et la direction du second orteil, ce groupe n'est qu'une variété du premier.

On peut lui assigner ce caractère que la déviation au lieu de porter sur des anomalies de position des trois orteils externes, que ceux-ci soient comme tassés mais sans rétraction définitive sur le métatarse ou bien simplement pressés les uns contre les autres jusqu'à provoquer et déterminer le chevauchement ou l'expulsion complète du plan normal de direction de l'un d'eux, le second, la déviation porte aussi

et principalement, semble-t-il, sur le premier orteil dont la totalité et surtout l'extrémité antérieure est rejetée vers le second et maintenue en permanence en dehors, dans cette position vicieuse : le second orteil, qu'il reste en place correcte ou chevauchant, devient alors le point le plus saillant de l'avant-pied, il proémine à l'extrémité avancée du triangle formé par la ligne extrême des orteils. Cette malformation, de même que la suivante, se remarque plus ordinaire-

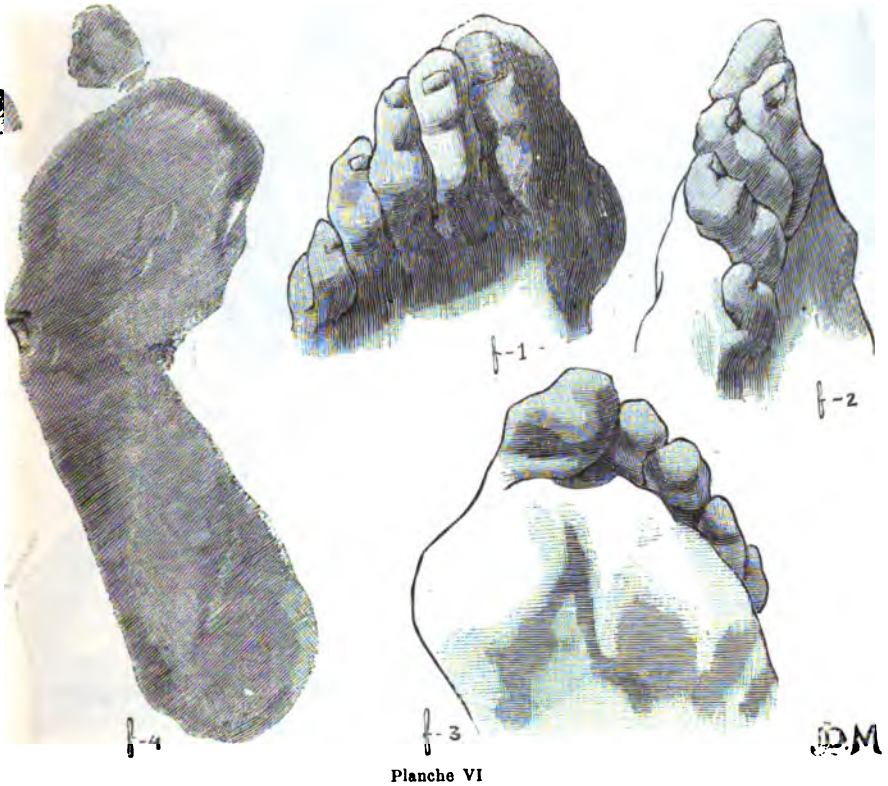

Planche VI

ment chez les sujets à pieds larges, gras et courts, les types du premier groupe appartenant surtout aux pieds maigres, longs, osseux ou peu charnus.

Ici encore le plan médian antéro-postérieur et vertical passant par le milieu de l'article tibio-tarsien et du second orteil pris comme axe de figure, paraît commander les déviations latérales qui se produisent autour de lui et caractériser le degré de la malformation par le plus ou moins de déviation du gros orteil vers le côté externe du

pied, celles des trois derniers orteils si accusées dans le premier groupe paraissant au contraire ici presque secondaires, sinon nulles.

Ainsi, chez le sujet de la planche VI, il y a à la fois tassement sur les articulations métatarsiennes des trois derniers orteils, qui, dans le dessin et le moulage, donnent l'illusion et sont en réalité maintenus par un fait d'habitude en demi-flexion permanente mais sans raccourcissement des tendons fléchisseurs, car ces doigts retrouvent

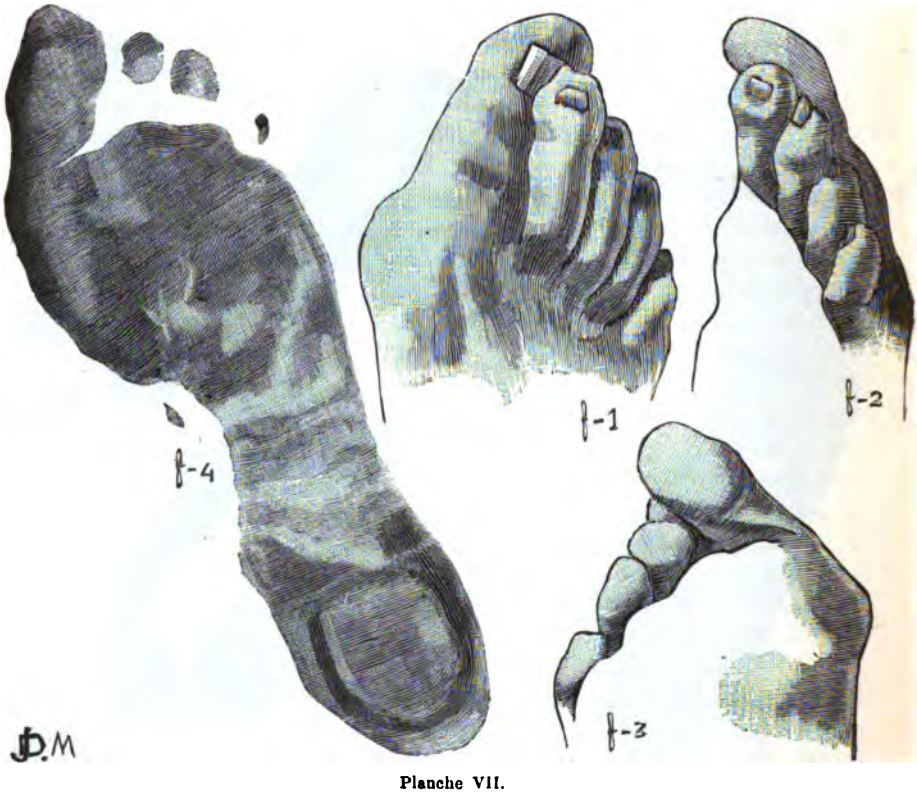

Planche VII.

leur position et leur longueur normale sous l'influence d'une simple pression sur leur région dorsale, mais il y a aussi déviation latérale, externe, dans sa totalité, du gros orteil dont l'articulation métatarso-phalangienne fait en conséquence sur le bord interne du pied une saillie aussi disgracieuse que gênante pour le port des chaussures quelconques. On comprend, pour généraliser et différencier les types de ce groupement voisin du précédent bien qu'il en soit très distinct, que, selon le degré de cette déviation en dehors du gros

orteil, déviation angulaire mesurant 15 à 20 degrés quelquefois relativement au bord interne du pied, le second orteil sera simplement comprimé entre ses congénères ou bien refoulé en haut (c'est le cas des pieds représentés dans les planches VI et VIII), ou bien absolument expulsé en haut du plan horizontal normal des doigts et rendu complètement chevauchant, ainsi que le pied figuré dans la planche VII en donne un bel exemple. De même encore, ainsi que nous le faisions remarquer pour les types de notre premier groupe, et pour les mêmes raisons, l'examen de la surface plantaire (fig. 3 des pl. VI et VIII) laisse apercevoir, au repos, une partie de la face plantaire du second orteil, moins étendue, en rapport avec le degré de déviation externe du premier orteil ou bien la cache complètement (fig. 3, pl. VII), alors qu'en action, les doigts de ces pieds laissent cinq, trois ou quatre empreintes d'inégale valeur ou accentuation, larges et espacées les unes des autres, selon la participation plus ou moins prononcée de chacun de ces orteils au mouvement de progression et de propulsion dans la marche et aussi — car l'intervention de ce facteur liée au degré de tassement vers leurs bases articulaires métatarsiennes des doigts méritait d'être mise en relief — selon l'épaisseur du panicule adipeux de la région plantaire métatarsienne, panicule adipeux qui par sa région métatarsienne supporte toutes les fatigues soit dans la station debout, soit dans la marche rendue, par ce fait, douloureuse et impossible après quelques heures, surtout aux allures vives. Les empreintes des pieds étudiées dans les dessins de ces divers types comparées à celles qui proviennent des pieds normaux et à celles des types du groupement précédent, sont suffisamment instructives à cet égard et permettent d'affirmer qu'elles appartiennent à des marcheurs médiocres, sinon mauvais, obligés qu'ils sont à faire des pas courts et multipliés pour ne pas avoir à utiliser, à la fin du pas, l'action de l'extrémité des orteils; ces malformés utilisent en réalité peu ou pas notre troisième contact, le contact digital, pour se servir surtout du talon et, dans le mouvement de progression plus particulièrement, du métatarse interne aussi très surmené en raison de la déviation angulaire externe du gros orteil.

La planche VIII donne un type de ce groupe particulièrement intéressant en ce sens que la déviation latérale du gros orteil s'accompagne en outre d'une flexion permanente, mais sans rétraction tendineuse proprement dite, du fléchisseur du gros orteil dont la petite phalange (fig. 5, pl. VIII) glissée partiellement sous le second orteil reste constamment fléchie à angle droit sur la phalange métatarsienne. Cette très rare et double anomalie de position et de direction dans la continuité de l'orteil — nous en connaissons deux cas —

siégeait, pour le plus typique de ces cas, aux deux pieds anormalement développés d'un homme qui, dès l'adolescence, voulant s'étudier à porter des chaussures très exactes et pointues avait patiemment pris l'habitude de fléchir la petite phalange de cet orteil, pour lui faciliter ainsi un glissement assez prononcé sous le second qui, devenant par le fait le point le plus saillant de l'avant-pied (pl. VIII, fig. 4, empreinte du second orteil), raccourcissait réelle-

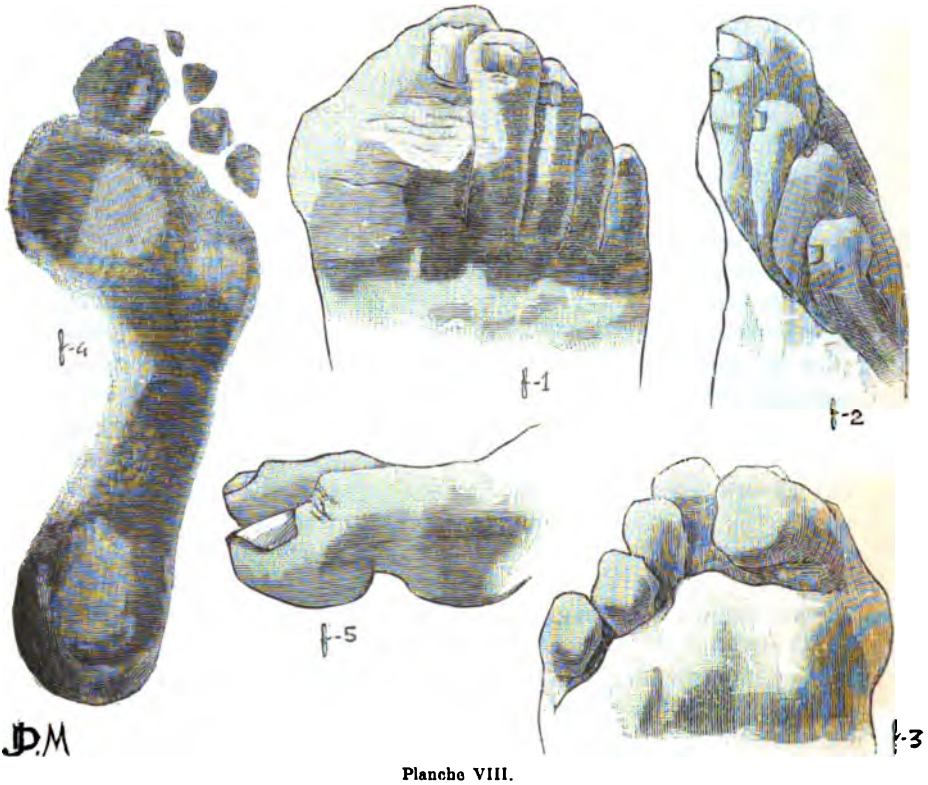

Planche VIII.

ment l'organe d'environ deux centimètres. Cet homme renonça bientôt à cette chaussure et à ses intolérables souffrances, mais il ne put récupérer la position normale du gros orteil, des modifications anatomiques insidieusement installées dans l'article métatarsien, s'opposant au maintien en place correcte et sans douleur de ce doigt. En fait, maintenu au corps il a supporté assez bien les petites marches : l'examen de l'empreinte plantaire fait ressortir, en même temps que l'irrégularité de la courbe des points digitaux disposés

sur deux lignes, leur participation sensiblement égale, sauf pour le second, là inutile et devenu pointe extrême de l'avant-pied, à cet acte physiologique.

Ces types de malformations acquises, au point de vue de leur influence sur la production de l'onyxis, donneraient lieu à des remarques semblables à celles que nous formulions précédemment pour les types du premier groupe : en général, c'est presque exclusivement l'incarnation latérale externe du gros orteil avec fongosités étendues à la zone rétro-lunulaire qui se remarque le plus souvent et incommode le malade bien plus que les déviations dans la direction des doigts, anomalies de position à propos desquelles on arriverait, au dire des sujets, à une accoutumance relativement rapide.

Jusqu'alors, c'est-à-dire dans les deux premiers groupements étudiés, c'est surtout le chevauchement par expulsion en haut du second orteil qui occasionne l'onyxis latérale ou totale du gros orteil. Nous avons eu l'occasion plus exceptionnelle, ou moins fréquente pour mieux dire, de noter le chevauchement inverse, c'est-à-dire du premier et du troisième orteil sur le second : c'est le genre de déviation qui caractérise le troisième groupe des malformations dues à la chaussure; nous en donnons divers types dans les planches IX, X, XI et XII.

Il s'agit toujours de réaliser le problème d'une diminution de l'avant-pied dans toutes ses dimensions et il semble que la solution est à la fois moins facile et plus douloureuse quand on cherche à l'obtenir en tourmentant le second orteil pour le forcer à rester en permanence au-dessous de ses voisins, sinon pour la totalité du doigt, du moins pour son segment le plus antérieur. Dans ces cas, ainsi qu'il est facile de s'en convaincre par l'examen des diverses figures des planches indiquées, on arrive inévitablement, par suite de la flexion permanente de ses phalanges moyenne et petite, à une lésion confirmée, à une lésion articulaire phalangienne du second orteil sans préjudice des incarnations qui peuvent se produire simultanément sur cet orteil et aussi sur les orteils voisins. Nous avons, à des degrés divers, relevé huit moulages de cette singulière anomalie de position toutes les fois antérieure à l'incorporation et nullement congénitale ainsi que, dans tous les cas, nous l'apprit une enquête faite auprès des parents. L'histoire de la malformation est en résumé la même chez tous. Dans le cas le plus typique — celui de la planche X — il s'agissait d'un jeune homme qui, au prix de souffrances très pénibles au début, avait voulu porter depuis plusieurs années des chaussures qui semblaient diminuer toutes les dimensions de son pied. En arri-

vant au corps, l'éducation de son pied ou pour mieux dire sa tolérance était parfaite : il marchait longtemps, se tenait debout de longues heures avec des chaussures qui auraient convenu à un pied de tout jeune garçon. Il n'en fut pas de même au régiment et après trois mois d'incorporation, la chaussure réglementaire le blessant, il dut se présenter à la visite. En même temps que trois incarnations inégalement profondes (une totale, sur le second

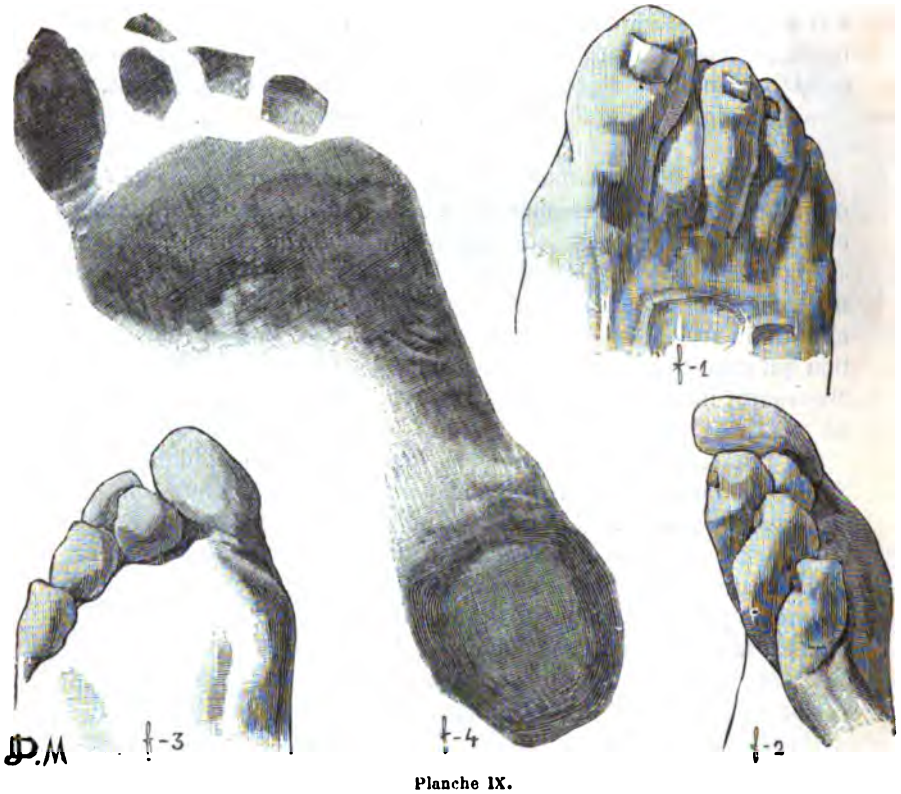

Planche IX.

orteil, une latérale, sur chacun des deux doigts voisins) il présentait (fig. 5, a, pl. X) un durillon enflammé, exulcéré, sur l'articulation phalango-phalangienne du second orteil : il était difficile d'obtenir un écartement suffisant du premier et du troisième orteil, pour permettre le développement en place normale du second; de plus, dès que ce dernier n'était pas maintenu dans cette situation par un lien solide, aussitôt l'anomalie de position et de rapports se produisait et il n'en pouvait être autrement en raison d'une véritable rétraction perma-

nente du fléchisseur de ce doigt qui cependant n'était pas un orteil en marteau, le bord de l'ongle ne touchant pas le sol et la phalange extrême étant angulairement relevée sur la phalange moyenne. Cette rétraction véritable qui cédait peu à l'extension forcée du doigt, s'était établie à la longue, insidieusement pour ainsi dire, avait déterminé d'abord une sorte de subluxation de la tête de la phalange sur la phalangette et plus récemment au corps, à propos de l'usage

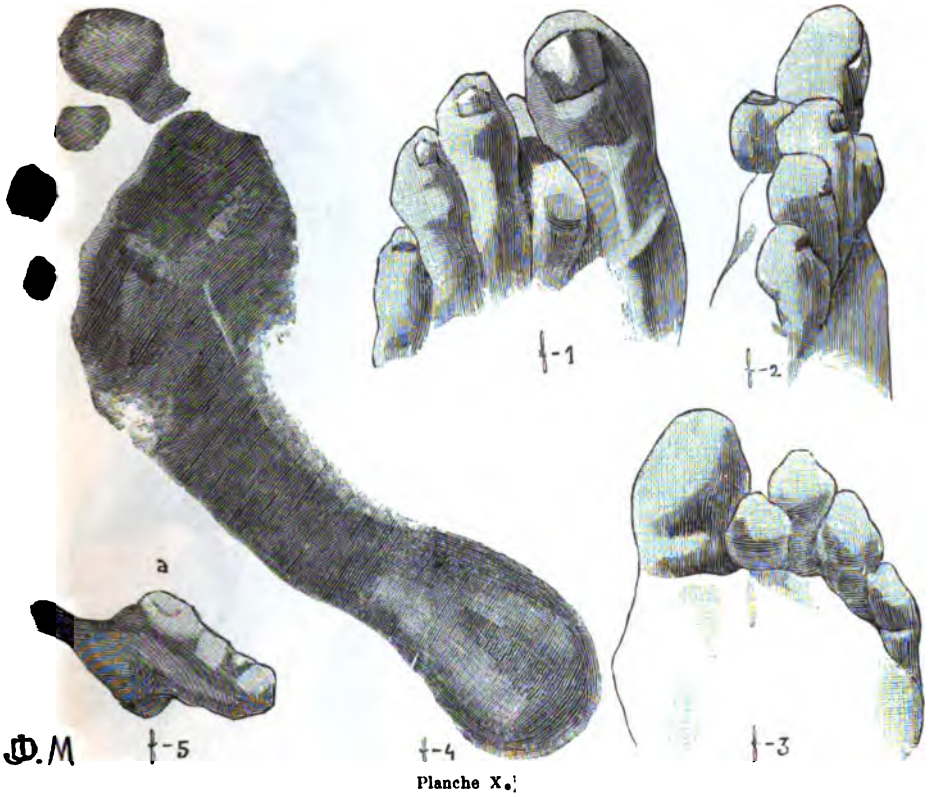

Planche X.

réglementaire de la chaussure lourde, rigide, du soldat et des fatigues du métier de fantassin, un durillon que la pression incessante et le frottement avaient enflammé au point de rendre intolérable toute espèce de chaussures.

Quoi qu'il en soit, il est encore possible de suivre la gradation progressive de la malformation en étudiant les planches ci-contre de IX à XII. Le bord interne du pied est quelquefois — dans les cas les plus simples, les moins accentués — continué régulièrement par le gros orteil, qui reste le point le plus antérieur du pied, mais d'autres

fois cet orteil a subi une déviation et, tout en restant pointe extrême de l'avant-pied, se porte légèrement en dehors ou bien se rapproche de l'axe de figure antéro-postérieur passant par le second orteil qui, lui, dans ce groupe, occupe toujours et le plus souvent en le débordant très manifestement par sa face plantaire, un plan horizontal inférieur, plus bas que celui qui passe par les autres orteils, ainsi que l'expriment les figures 2 de ces quatre planches. Cette notion, le

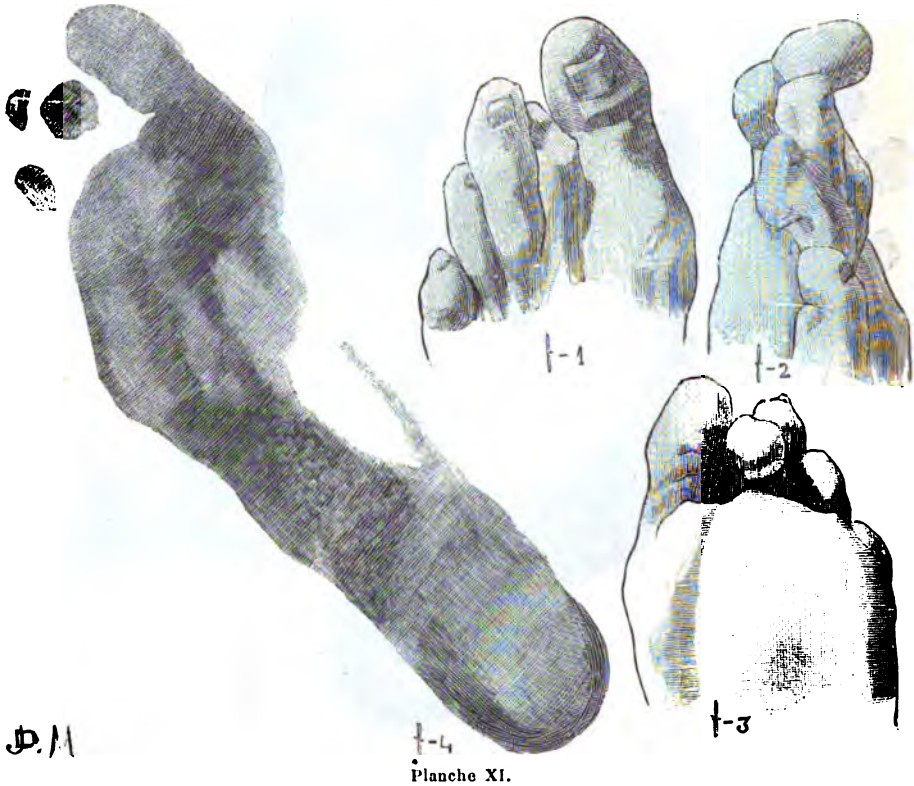

Planche XI.

débordement en bas de l'extrémité du deuxième orteil, est encore une des caractéristiques de ce groupement ; on comprend qu'en vertu de cette disposition dans la marche, pendant le troisième contact, tout l'effort de l'avant-pied digital porte sur cet orteil alors que dans les groupements précédents, il porte sur le premier.

Le plus souvent (pl. IX, X, XI) les autres orteils occupent le même plan horizontal, c'est-à-dire doivent toucher sensiblement et au même moment le sol pendant la marche. D'autres fois (pl. XI et XII) il y a

comme une sorte de léger chevauchement, une sorte d'expulsion partielle en haut des trois doigts intermédiaires, des orteils impairs — c'est très visible à la planche XII, fig. 2 — qui par leur face plantaire reposent sur la face dorsale des orteils pairs. L'examen des empreintes digitales de ces pieds traduit encore mieux ces anomalies bizarres de position, soit en paraissant grouper toutes ces impressions digitales en un seul point très voisin de l'empreinte du

Planche XII.

second orteil qui, lui, supporte plus particulièrement le poids du corps dans le mouvement de propulsion puisqu'il déborde, ainsi que nous le disons plus haut, inférieurement les autres (pl. XI); soit en démontrant la nullité de l'un des orteils — le troisième pl. IX et X, le cinquième pl. XI —; soit encore en faisant ressortir par la disposition des empreintes sur des lignes différentes très irrégulières (pl. XII), la participation plus ou moins grande de chacun des orteils

au rôle d'ensemble du pied pendant la station debout ou pendant la marche, au moment et à la fin du second contact.

Il est aussi aisé de saisir le mécanisme de l'incarnation, multiple, dans ces sortes de malformations : tous les orteils étant par leur extrémité comprimés par leurs voisins de façon à donner à l'avant-pied une forme conique sensiblement faisant suite au pseudo-cylindre métatarsien (très visible pl. XI, fig. 4), et cette pression immédiate agissant par en haut ou par en bas, ou à la fois dans les deux sens surtout quand la chaussure est trop étroite, il n'est pas rare, en effet, de constater l'onyxis à tous les degrés le plus souvent sur le deuxième orteil et simultanément, bien que le cas soit plus rare, sur plusieurs, ceux dont le déplacement est le plus prononcé.

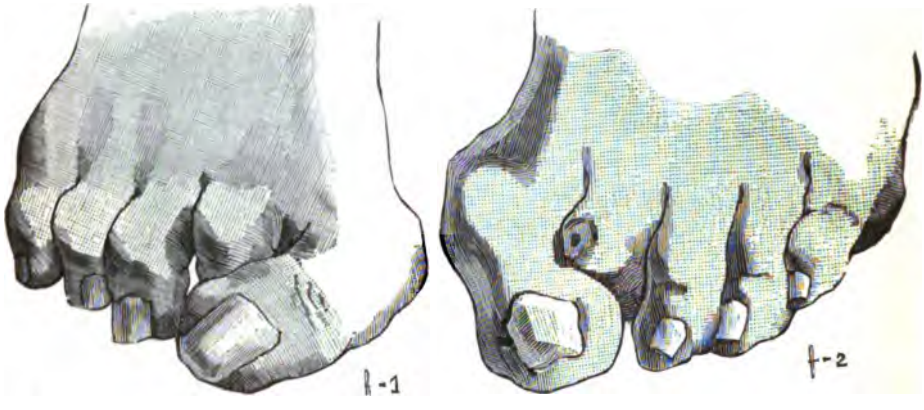

Planche XIII.

On comprend sans qu'il y ait lieu d'insister que les sujets appartenant aux deux derniers groupements, ne peuvent être que de tristes marcheurs, ces sujets étant privés, à moins d'intervention chirurgicale sérieuse, du troisième contact.

Nous donnons ici, à titre de curiosité, la relation succinte et le dessin d'une malformation plus singulière encore que les précédentes et qui échappe au classement approximatif dans l'un de nos groupements. Il a été noté en 1893 chez un jeune conscrit qu'il fallut faire réformer après examens réitérés. Chez cet homme, le pied droit présentait un gros orteil dévié de dedans en dehors de près de quarante-cinq degrés et cachant la presque totalité du second sur le segment antérieur duquel il était à peu près complètement couché. Au pied gauche on retrouvait, mais moins accentuée, la même malformation qui, aux deux pieds, s'accompagnait en outre de durillons ulcérés

sur l'articulation phalango-phalangienne du second orteil. Les autres orteils n'étaient pas moins bizarres et présentaient au pied droit une disposition se rapprochant de l'orteil en marteau, c'est-à-dire avec flexion permanente de la petite phalange sur la moyenne, tandis qu'au pied gauche, l'anomalie de direction de cette phalange était inverse et formait, pour les trois derniers orteils, avec la moyenne, un angle obtus ouvert en haut et en avant.

Cet homme, paysan inintelligent, était muni de pieds monstrueux, très développés — comme hypertrophiés — dans la région médio-tarsienne. Dans l'enfance, ses pieds étaient comme ceux de tout le monde, dit-il, et ce n'est que lentement, vers l'âge de dix ans, qu'il commença à s'habituer à les emprisonner dans des chaussures rendues bientôt trop étroites par la rapidité de sa croissance. Cette circonstance a pu, semble-t-il, accentuer une anomalie (planche XIII) qui, pour nous, a dû jusqu'à un certain point être congénitale. Cet homme ne pouvait porter aucune chaussure.

(*A suivre.*)

LES KYSTES CONGÉNITAUX

DU RAPHÉ GÉNITO-PÉRINÉAL

Par P. MERMET

Interne des hôpitaux de Paris.

DÉFINITION

On doit comprendre sous le nom de kystes congénitaux du raphé génito-périnéal ou de kystes de la fente uro-génitale toutes les productions kystiques, congénitales et fissuraires quant à leur origine, médianes sur le raphé périnéo-scroto-pénien quant à leur siège, dermoïdes et mucoïdes quant à leur structure.

Cette définition permet d'emblée d'éliminer un certain nombre de tumeurs avec lesquelles on les a longtemps confondus.

De par leur origine congénitale en effet, certaines tumeurs du raphé pourraient prêter à confusion ; il en est ainsi des lipomes souvent kystiques bien décrits par Juda [1], de certaines productions polypeuses, lipomateuses signalées par Chiari [2] et qui doivent être tout à fait distraits de l'affection qui nous occupe.

Par leur siège ces kystes du raphé se séparent très nettement aussi des tumeurs congénitales intra-scrotales, des tératomes des bourses ou kystes dermoïdes du scrotum proprement dits. L'histoire de ces inclusions fœtales est faite aujourd'hui, grâce aux travaux de Verneuil [3], de Kocher [4], de Lannelongue [5], de Ch. Monod et Terrillon [6].

Par leur structure enfin, ces kystes se différencient également de

1. Juda, *Des lipomes du périnée envisagés particulièrement chez les enfants; Th. de doct.*, Paris, 1884.
2. Chiari H., *Ueber congenitale polypöse Hautanhänge an der Rhaphe perinei; Prag. med. Wochen.*, 1889, t. XIV, p. 587.
3. Verneuil, *Mémoire sur l'inclusion scrotale et testiculaire; Arch. gén. de méd.*, 1855, 5e série, t. V, p. 641, et t. VI, p. 24, 191, 299.
4. Kocher, *Deutsche Chirurgie von Pilha u. Billroth.*, 1871-1875. Bd., III, Abth. II.
5. Lannelongue et Achard, *Des kystes dermoïdes du scrotum*, in *Traité des kystes congénitaux*, 1886, p. 41 et 249.
6. Monod Ch. et Terrillon, *Des tératomes du scrotum*, in *Traité des maladies du testicule*, 1889, p. 682.

toutes les autres productions pathologiques bénignes ou malignes qui peuvent occuper le raphé et dont nous aurons à nous occuper plus loin lors du diagnostic.

HISTORIQUE

L'histoire de ces kystes du raphé périnéo-génital est de date assez récente; leur étude remonte entièrement à ce siècle, et encore n'est-ce que dans ces dix dernières années que l'attention est réellement attirée sur eux.

Nous allons retracer rapidement l'historique de la question, renvoyant pour plus de détails aux observations que nous avons pu recueillir dans la science et dont nous donnons le résumé à la fin de ce mémoire.

Parmi les vieux auteurs, Elsholt [1] est peut-être le seul qui ait rapporté l'histoire d'une tumeur périnéale à évolution et à structure vraisemblablement dermoïdes; toutefois les détails et les renseignements anatomo-pathologiques sont trop incomplets pour qu'on puisse tenir compte de son observation.

Dans notre siècle, Cruveilhier [2] le premier relate le fait d'une tumeur adipocireuse de la verge qui a de grands rapports avec les observations actuelles de kystes dermoïdes, et Velpeau [3] quelque temps après signale dans son *Anatomie chirurgicale*, comme prenant naissance dans le tissu cellulaire sous-cutané de la portion anale du périnée, des kystes et des tumeurs graisseuses sébacées.

Dans les années qui suivirent, nous voyons de tous côtés, aussi bien en France qu'à l'étranger, publiées sous divers titres, des observations qui pour la plupart concernent les kystes congénitaux du raphé périnéo-génital. C'est ainsi que Rennes [4], Forget [5], Galligo [6], Dresselhuys [7], Bauchet [8], ont publié des cas de tumeurs qui selon

1. Elsholt J.-S., *Historia steatomatis resecti, et feliciter sanati; Misc. Acad. nat. curios.*, 1673-74. Francof., 1676, IV-V, p. 72.
2. Cruveilhier J., *Note sur une tumeur adipocireuse*, in *Traité d'anat. path. génér.*, 1856, t. III, p. 324, et *Bull. de l'Ecole*, 1808, p. 30.
3. Velpeau, *Anat. chir.*, 1833, t. II, p. 251.
4. Rennes, *Observations sur quelques maladies médicales rares ou peu connues, et particulièrement sur les affections des organes génitaux; Arch. gén. de méd.*, 1831, t. XXVII, p. 17.
5. Forget A., *Kyste développé dans le tissu cellulaire sous-cutané de la verge; Bull. de thér.*, 1843, t. XXIV, p. 33.
6. Galligo L., *Sopra alcuni tumore del pene. Gaz. med. ital. fed. tosc.*; Firenze, 1850-51, 2 s., I, p. 585.
7. Dresselhuys G., *Ein bijdrage tot de kennis von het hygroma cysticum congenitum perineale; Nederl. Tijdschr. v. Geneesk.*, 1858, II, p. 222.
8. Bauchet L., *Note sur une tumeur anormale du scrotum; kyste muqueux dans un follicule sébacé; Arch. gén. de méd.*, 1858, t. II, p. 71.

toute apparence doivent être rattachées aux kystes dermoïdes ou mucoïdes du périnée. Si les auteurs n'ont pas précisé, ou plus souvent ont fait des erreurs de diagnostic, c'est que leurs connaissances embryologiques et anatomo-pathologiques ne leur permettaient pas de songer aux inclusions fœtales.

Il faut en effet en arriver aux travaux de Verneuil et de l'école française, qui montrèrent la fréquence de l'enclavement ectodermique et la multiplicité de siège des kystes congénitaux, pour trouver des indications plus précises sur cette affection. Dès lors la voie était ouverte dans une nouvelle direction et les observations publiées depuis ce jour revêtent une empreinte différente; les auteurs précisent le diagnostic et mettent une étiquette anatomique aux tumeurs qu'ils extirpent, tout en confondant cependant encore sous la même dénomination de kystes sébacés : les kystes dermoïdes et les kystes sébacés proprement dits. Les observations sont néanmoins rares; Fano [1] en 1867, Fochier [2] en 1868 publient le fait d'un kyste sébacé du prépuce et Bruch [3] en 1883 celui d'une tumeur semblable de la verge.

Turner [4] en 1884 est le premier qui ait réellement insisté sur l'origine congénitale de ces tumeurs; il en indique très justement les symptômes; et en fait un diagnostic exact.

Lannelongue et Achard [5] en 1886, dans leur *Traité des kystes congénitaux*, et quoi qu'en disent Darier, Reclus et Marchadier, relatent très en détail deux observations de kystes dermoïdes du raphé. S'ils n'ont point fait un chapitre spécial des kystes du raphé périnéo-scroto-pénien, c'est que les observations vérifiées microscopiquement étaient jusqu'alors très peu nombreuses et c'est le mérite de leurs successeurs d'avoir éclairé l'anatomie pathologique de ces kystes.

Heuyer et Darier [6] en 1890 à la Société de dermatologie et de syphiligraphie rapportent l'un pour la partie clinique, l'autre pour la partie anatomique un cas intéressant de ces kystes. Cette observation est la première complète sous tous les rapports tant au point

1. Fano, *Kyste sébacé développé entre le prépuce et le gland; circoncision; guérison; Gaz. des hôp.*, 1867, p. 488.
2. Fochier, *Kyste sébacé du prépuce; Gaz. méd. de Lyon*, 1868, t. VIII, p. 111.
3. Bruch E., *Ablation d'un kyste sébacé de la verge; Alger. méd.*, 1883, t. XI, p. 95.
4. Turner G.-R., *Congenital tumour of the perinæum; excision; recovery. Trans. Path. Soc.*, Lond., 1884-85, t. XXXVI, p. 417.
5. Lannelongue et Achard, *Traité des kystes congénitaux*, 1886, p. 197 et 454.
6. Heuyer et Darier J., *Kystes congénitaux du scrotum; Bull. de la Soc. franç. de derm. et de syph.*, 1890, t. I, p. 143 et 146.

de vue histologique que symptomatique; de plus au point de vue pathogénique Darier esquisse la théorie de la formation de ces kystes et conclut à des inclusions épidermiques.

Redard [1] la même année publiait un cas non moins intéressant de kyste muqueux du prépuce; c'est, d'après nos recherches, le premier cas de kyste mucoïde authentique du raphé des organes génitaux externes.

Reclus et Retterer [2] en 1893 rapportent à leur tour une nouvelle observation de kyste dermoïde du raphé; le premier auteur insistait surtout sur les symptômes, le second sur l'anatomie et la pathogénie de ces tumeurs.

Balzer et Souplet [3], la même année, présentaient à la Société de dermatologie et de syphiligraphie deux cas de suppurations en trajet canaliculaire du raphé; ces deux cas concernaient sans aucun doute, comme Balzer nous l'a déclaré, des kystes dermoïdes ou mucoïdes suppurés et devenus fistuleux.

Marchadier [4] en 1894 publia le premier travail d'ensemble sur les kystes dermoïdes du raphé des organes génitaux externes. Sa thèse, inspirée par Reclus, est malheureusement fort incomplète au point de vue clinique : ainsi il n'a pu retrouver dans les auteurs que trois observations de ces kystes : « A notre connaissance, dit-il, il n'en existe pas d'autres et c'est en vain que nous avons feuilleté plusieurs publications françaises et étrangères ». C'est là une erreur flagrante comme on le verra par les observations que nous publions plus loin. Cette brièveté clinique est rachetée dans cette thèse par un bon résumé embryologique sur le développement du périnée et la formation des inclusions épidermiques de cette région: c'est là incontestablement le chapitre le mieux traité de ce mémoire.

Au mois de janvier 1894, nous [5] avons pour notre part rapporté à la Société anatomique deux observations de kystes congénitaux du raphé, l'une de kyste dermoïde, l'autre de kyste à la fois mucoïde et dermoïde du raphé scrotal; ces deux observations, incomplètes il

1. Redard, *Sur un cas de kyste muqueux du prépuce; Rev. mens. des mal. de l'enfance*, 1890, t. VIII, p. 165.

2. Reclus P. et Retterer, *Kyste dermoïde du raphé périnéal et du scrotum; Gaz. hebd. de méd. et de chir.*, 1893, p. 327, et *Bull. de la Soc. de biol.*, 1893, s. 9, t. V, p. 751.

3. Balzer F. et Souplet, *Deux observations de suppurations en trajet canaliculaire le long du raphé médian du pénis et du scrotum; Bull. de la Soc. de derm. et de syph.*, 1893, t. IV, p. 155.

4. Marchadier C., *Des kystes dermoïdes du raphé des organes génitaux externes. Th. de doct.*, Paris, 1893-94.

5. Mermet P., *Kystes dermoïdes du raphé génito-périnéal; Bull. de la soc. anat.*, 1894, s. 5, t. VIII, p. 53.

est vrai au point de vue anatomiqne, confirment de tous points les données précédentes.

Au mois d'octobre de la même année, Dardignac [1] publiait deux cas de kystes mucoïdes sous-préputiaux ; nous ferons cependant au sujet du premier quelques réserves et nous nous permettrons de le ranger de par sa structure histologique dans le groupe des kystes dermoïdes.

Enfin nous venons d'avoir la bonne fortune d'observer un cas de kyste mucoïde du raphé pénien et d'en pouvoir examiner histologiquement le contenu et la paroi. Nos recherches nous ont permis de vérifier les descriptions des auteurs et de reconnaître qu'à côté des kystes dermoïdes du raphé on doit faire une place très nette aux kystes mucoïdes.

On voit par là que l'étude générale de ces kystes reste à faire; des observations que nous avons pu recueillir dans les auteurs nous allons tâcher d'en tirer une description aussi précise que possible.

FRÉQUENCE

Le nombre des cas jusqu'ici publiés est malheureusement des plus restreints. En tenant compte des observations anciennes, étiquetées sous divers noms, nous n'avons pu en recueillir que vingt-trois cas (23); c'est donc dire que ces kystes sont rares.

Ajoutons cependant que cette rareté est toute relative, et que beaucoup de kystes passent inaperçus, soit, comme le dit Marchadier, parce que le médecin ne songe pas à leur existence, soit plutôt parce que le malade n'appelle pas l'attention sur une tumeur le plus souvent indolente.

ÉTIOLOGIE

Les kystes du raphé constituent des anomalies; ce sont, comme nous le montrera la pathogénie, des arrêts de développement survenus lors de l'évolution des organes génitaux externes. Rechercher quelles sont les causes de ces anomalies de développement, tel est le rôle de l'étiologie dans l'étude de ces kystes; signalons tout de suite que nos connaissances actuelles sont des plus bornées.

Nous ne pouvons guère qu'énumérer ici les divers facteurs qui nous ont semblé jouer un rôle dans cette étiologie.

1° Sexe. — Les kystes du raphé sont exclusifs à l'homme; toutes

1. Dardignac J.-J.-A., *Deux observations de kystes mucoïdes sous-préputiaux Arch. prov. de Chir.*, Paris, 1894, t. III, p. 627.

les observations que nous avons relevées sont relatives à ce sexe. Cela *a priori* devait être, vu la brièveté anatomique du raphé périnéal chez la femme; d'autre part la pathogénie nous fera voir que ces kystes sont liés exclusivement au développement du système des organes génitaux externes ou mieux extérieurs, et que par conséquent ils seront l'apanage du sexe qui est le mieux pourvu.

2° *Age.* — Ces kystes sont congénitaux comme leur nom l'indique. Toutefois il ne faudrait pas croire qu'ils apparaissent tous à la naissance; semblables en cela aux autres kystes par anomalies de développement, ils sont aperçus des sujets à des âges très différents; c'est qu'en effet congénialité pathogénique ne signifie pas congénialité symptomatique. Nous avons relevé cet âge dans 16 observations où celui-ci est noté, et nous trouvons qu'ils se sont montrés : 8 à la naissance (Obs. VIII, IX, X, XI, XII, XIV, XV, XVI); 4 dans l'enfance (Obs. V, VI, XVII, XVIII); 2 dans l'adolescence (Obs. VII, XIII); 2 dans l'âge adulte (Obs. III, IV).

3° *Constitution.* — Tous les sujets observés étaient bien portants, ne présentaient aucune tare viscérale quelconque, ni d'autre anomalie de développement.

4° *Hérédité.* — Nous n'avons pas retrouvé notée dans les observations l'influence de l'hérédité, bien que comme l'ont montré Frank, Rigaud, Traxel, Forgues, les arrêts de développement et les anomalies, et en particulier ceux de la région ano-génitale, se transmettent héréditairement. Il faut évidemment voir la cause de cette insuffisance de renseignements, non pas, comme le dit Marchadier, dans le nombre trop restreint d'observations, mais bien dans le fait que les kystes périnéo-génitaux passent le plus souvent inaperçus des parents et du malade, et que les sujets atteints ne peuvent donner des renseignements bien précis sur la conformation des régions intimes de leurs ascendants.

Toute cette étiologie est donc presque négative; cela ne peut nous étonner, étant donné que nous ne sommes guère mieux renseigné sur celle des autres productions kystiques congénitales de l'économie.

PATHOGÉNIE

Si la recherche clinique des causes est peu fructueuse, l'embryologie va heureusement nous guider pour expliquer d'une manière satisfaisante ces arrêts de développement; c'est en effet sur elle qu'est basée tout entière la pathogénie.

Nous indiquerons rapidement le développement normal du périnée

et des organes génitaux externes; nous étudierons ensuite les anomalies qu'il peut présenter, et partant la formation des kystes congénitaux.

I. Développement normal du périnée et des organes génitaux externes. — Ce développement est aujourd'hui bien connu, grâce aux recherches de Meckel, de Coste, de Strahl, de Mihalcoviez, résumées dans la thèse de Debierre [1], et à celles plus récentes de Duval, de Tourneux [2] et de Retterer [3] surtout.

Il résulte de l'ensemble de ces travaux qu'on peut, pour la facilité de la description, considérer trois stades différents dans le développement de cette région : 1° stade cloacal; 2° stade périnéal; 3° stade génital. Chacune de ces époques est marquée par des modifications importantes du côté du cloaque, du périnée, ou des organes génitaux externes.

1° Stade cloacal. — On sait qu'à l'origine il existe chez l'embryon au niveau de l'extrémité postérieure du corps une cavité formée par l'évasement du pédicule de l'allantoïde et où aboutissent à la fois la portion terminale du tube digestif et les canaux excréteurs des organes génito-urinaires; cette cavité a reçu le nom de cloaque.

A la fin du premier mois chez l'embryon humain, par suite d'une invagination ectodermique (invagination proctodéale), cette cavité s'ouvre à l'extérieur; l'orifice de communication porte le nom d'orifice cloacal.

A cette période donc l'embryon ne présente qu'un seul orifice d'excrétion commun à l'intestin et aux organes génito-urinaires; cette disposition embryonnaire, transitoire chez les mammifères, persiste on le sait chez les oiseaux, les amphibiens, les reptiles.

2° Stade périnéal. — Dans cette période le cloaque va se diviser en deux compartiments par la formation d'une cloison vertico-transversale, cloison périnéale.

Vers le milieu du deuxième mois chez l'homme va commencer en effet ce cloisonnement. Pour la plupart des auteurs (Coste, Tourneux), l'éperon qui sépare l'intestin postérieur de l'allantoïde (éperon périnéal) s'abaisse simplement et vient cloisonner ainsi le cloaque. Pour d'autres (Rathke, Retterer) deux replis latéraux partis du plafond du cloaque (plis cloacaux) descendent comme deux rideaux

1. Debierre Ch., *Développement de la vessie et du canal de l'urètre. Thèse d'agréga.*, Paris, 1883.
2. Tourneux, *Compt. rend. de la Soc. de Biologie*, 1887, s. 8, t. IV, p. 551, 604, 632; 1888, s. 8, t. V, p. 633; 1890, s. 9, t. II, p. 75, 207.
3. Retterer Ed., *Compt. rend. de la Soc. de Biologie*, 1890, s. 9, t. II, p. 3, 51, 289.

transversaux qui s'avancent l'un vers l'autre et partagent la cavité cloacale. Quel que soit donc le mécanisme de ce cloisonnement, il aboutit à la division du cloaque en deux cavités : l'une postérieure ou dorsale (c. rectale), l'autre antérieure ou ventrale (c. uro-génitale), séparées par la cloison urétro-rectale; de même l'orifice unique ou cloacal se trouve divisé par l'extrémité inférieure de la cloison précédente en deux orifices ou fentes : l'une postérieure (f. anale), l'autre antérieure (f. uro-génitale).

Dans le cours du troisième mois le cloisonnement que nous venons d'indiquer s'achève par suite du développement de replis, dépendance des plis cloacaux; ce sont : en avant les replis uro-génitaux qui bordent la fente uro-génitale, en arrière les replis anaux qui limitent la fente anale. Ces derniers ne nous intéressent point; les premiers sont tout différents; ils se soudent alors en avant de l'anus, sur la ligne médiane pour constituer le périnée; leur point de réunion médian forme une crête antéro-postérieure, qui deviendra saillante tardivement (Retterer) et qui représentera le raphé périnéal.

Une coupe transversale de ces replis uro-génitaux, au niveau du sinus (schéma I, fig. 1), montrerait qu'ils sont formés par deux lames de tissu mésodermique tapissées sur leurs faces inférieure et interne par l'ectoderme, sur leur face supérieure par l'endoderme. L'épithélium de leur face supérieure continu avec l'épithélium cloacal deviendra l'épithélium du sinus uro-génital, c'est-à-dire de la vessie et de l'urètre profond; celui de leur face inférieure constituera l'épiderme périnéal; enfin celui de leur face interne disparaîtra par résorption lors de la soudure des deux replis périnéaux.

3° *Stade génital.* — Jusqu'ici rien ne révélait encore le sexe de l'embryon, bien que cependant l'ébauche des organes génitaux externes existât depuis la sixième semaine environ; c'était la période d'indifférence sexuelle. Les organes génitaux externes étaient alors constitués chez les embryons des deux sexes par une éminence (tubercule génital), située d'abord au devant et au-dessus de l'orifice cloacal, puis après le cloisonnement du cloaque au devant de la fente uro-génitale; de cette éminence partait pour encadrer la fente uro-génitale un véritable bourrelet (bourrelet génital); enfin sur la face inférieure de cette éminence on voyait un sillon (sillon urétral) prolongement de la fente précédente, bordé de chaque côté par les replis urétraux.

Une coupe frontale du tubercule génital (schéma II) montrerait qu'il présente la forme d'un croissant embrassant le sillon urétral. Les branches du croissant sont formées de tissu mésodermique et représentent les replis urétraux; la concavité et la convexité sont

recouvertes également par l'épithélium ectodermique (Retterer).

Cette période d'indifférence sexuelle va bientôt cesser et dès le troisième mois des modifications importantes se produisent chez l'homme du côté du tubercule génital et de son bourrelet, ainsi que du côté du sillon urétral et de ses replis.

Vers la fin du troisième mois en effet les replis urétraux qui se sont rapprochés, arrivent au contact, s'accolent par leur face interne d'arrière en avant; une fois accolés ils se soudent dans toute leur étendue sauf au niveau de leur portion supérieure. Par suite de cette soudure le sillon urétral se transforme en un canal (urètre spongieux), en communication en arrière avec le canal uro-génital (urètre profond); les replis urétraux forment maintenant un pont

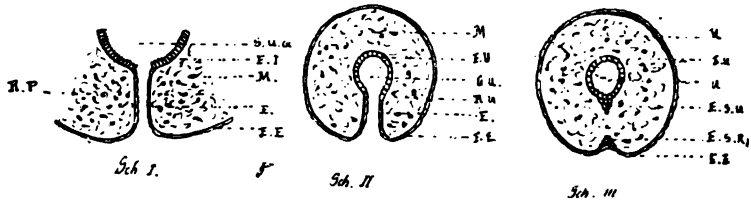

Fig. 1. — Schémas du développement du périnée et du tubercule génital. — Sch. I. Coupe frontale des replis périnéaux, passant au niveau du sinus uro-génital. — Sch. II. Coupe frontale du tubercule génital, de la gouttière et des replis urétraux. — Sch. III. Coupe frontale du tubercule génital au moment de la soudure des replis urétraux. — S U.G. Sinus uro-génital; G.U. Gouttière urétrale; U. Canal urétral; R.P. Replis périnéaux; R.U. Replis urétraux; M. Mésoderme; E.I. Epithélium endodermique; E.E. Épithélium ectodermique; E.U. Epithélium urétral ou épithélium ectodermique modifié; E. Epithélium de la face interne des replis; E.S.U. Débris épithéliaux à type muqueux de la face interne des replis; E.S.R. Débris épithéliaux à type cutané.

sous-jacent à ce canal (paroi inférieure de l'urètre), dont le bord inférieur saillant constituera le raphé pénien.

Une coupe frontale du tubercule génital (schéma III) ferait voir qu'il présente à cette époque la forme d'un anneau, et non plus d'un croissant. Il est toujours formé par le mésoderme qui va se différencier, revêtu extérieurement par l'épithélium pavimenteux stratifié cutané, et intérieurement par le même épithélium qui dès le mois suivant va subir des modifications importantes. Sur certaines coupes on peut voir qu'il reste encore, au niveau de la face inférieure de l'urètre et du raphé pénien, siégeant en plein mésoderme, des débris épithéliaux, vestiges de l'épithélium de la face interne des replis urétraux disparu lors de la soudure de ces replis (Retterer).

A mesure que la gouttière urétrale se transforme en canal et plus tard encore, il survient des changements nécessaires à connaître dans la structure de l'épithélium urétral au niveau de la portion spongieuse de ce canal (Tourneux). C'est ainsi qu'au milieu du

quatrième mois cet épithélium est devenu polyédrique stratifié, d'une hauteur de 30 μ. A la fin de ce même mois les cellules superficielles ou arrondies bombent à l'intérieur du canal, sont devenues brillantes, réfringentes, ont subi la transformation colloïde. Au début du cinquième mois le canal de l'urètre possède un chorion muqueux distinct, et au milieu du mois l'épithélium a acquis son type prismatique définitif. Ces modifications sont intéressantes à signaler; elles nous permettront de tenter la pathogénie des kystes mucoïdes.

Parallèlement à tous ces changements, on en observe de non moins importants du côté du bourrelet génital. Les deux moitiés de celui-ci subissent la même évolution que les replis urétraux; elles se rapprochent et se soudent d'arrière en avant dans toute leur hauteur. Dès lors le bourrelet génital forme un sac bilobé, le scrotum, et les seuls restes chez l'adulte de cette duplicité embyonnaire du scrotum sont l'existence du septum scrotal et la présence au niveau de la partie inférieure de celui-ci d'une saillie plus ou moins marquée, le raphé scrotal; ce raphé médian se continue alors, en arrière avec le raphé périnéal, en avant avec le raphé pénien.

Une série de coupes transversales du bourrelet génital permettrait de voir que ses deux moitiés se comportent comme les replis urétraux. Il existe cependant une distinction, c'est que contrairement aux replis urétraux, les deux lames du bourrelet génital s'accolent dans toute leur hauteur; mais à part cela, le mode de réunion et de soudure est le même, et l'épithélium de la face interne des lames de ce bourrelet disparaît par résorption normale comme celui des replis urétraux.

II. Développement anormal. — Supposons un trouble quelconque dans le développement du périnée et des organes génitaux externes, il va entraîner l'une ou l'autre des déformations suivantes.

1° Stade cloacal. — Les anomalies de développement de cette époque ne nous intéressent pas; elles constituent en particulier les rétrécissements, les imperforations ano-rectales, ainsi que les abouchements anormaux du rectum.

2° Stade périnéal. — Dans cette période il y a peu d'anomalies à signaler, nous n'insisterons que sur les deux suivantes dont la dernière seule a trait aux kystes congénitaux du périnée.

Dans des cas exceptionnels les deux orifices anal et uro-génital de l'embryon peuvent persister chez l'adulte; l'urètre s'ouvre alors au périnée, c'est l'hypospadias périnéal.

Plus intéressante est pour nous l'anomalie consistant dans l'accolement et la soudure incomplète des replis périnéaux. Leur soudure partielle et la persistance d'une portion de l'épithélium de leur face

interne (schéma I, fig. 2) constitue une véritable inclusion, et pour peu que ces débris épithéliaux prolifèrent, un kyste congénital médian du périnée antérieur sera formé. Suivant son siège en hauteur dans la cloison périnéale il pourra être dermoïde ou mucoïde : inférieurement, il sera toujours dermoïde attendu qu'il dérive directement de l'épithélium ectodermique; supérieurement, il pourra être mucoïde et rattaché comme point de départ à l'épithélium endodermique. En résumé la structure des kystes périnéaux dépend de celle des épithéliums originels inclus, dont malheureusement chez l'embryon les limites exactes sont sinon impossibles (Hermann et Tourneux [1]), du moins assez difficiles à fixer (Retterer).

3° Stade génital. — Dans la phase de soudure des replis urétraux et des deux moitiés du bourrelet génital les anomalies sont plus fréquentes.

L'absence de soudure des deux replis urétraux en un point de leur longueur et sur toute la hauteur de leur tranche (sch. II) constitue les diverses variétés de fistules péniennes congénitales et d'hypospadias (balanique, pénien, scrotal).

La soudure incomplète des replis uro-génitaux sur une étendue plus ou moins grande, au niveau de leur bord inférieur seulement, c'est-à-dire au voisinage du raphé, donnera naissance à un véritable trajet sous-cutané médian, à revêtement épithélial ectodermique (sch. III). Si ce trajet est ouvert, communique avec l'extérieur, il en résulte certains urètres doubles tels qu'en ont signalé Monod, Vidal de Cassis [2] et Picardat [3]. La même anomalie, si ce trajet est clos de toutes parts, constitue dans le cas de prolifération épithéliale les kystes dermoïdes du raphé pénien.

La soudure incomplète de ces replis, non plus sur leur bord inférieur mais à la partie supérieure de leur tranche donnera lieu enfin à une cavité immédiatement sous-urétrale, à revêtement épithélial analogue à l'épithélium urétral, c'est-à-dire prismatique stratifié (sch. IV). Si cette cavité communique avec l'urètre, il en résulte une poche urineuse congénitale analogue à celles qu'ont décrites Hendriksz [4], Guyon [5] et Labory [6] sous le nom de dilatations fascicu-

1. Hermann et Tourneux, Art. : SINUS URO-GÉNITAL du *Dict. Encycl. des sc. méd.*, s. 5, t. I, p. 590.

2. Vidal de Cassis, *Sur les vices de conformation de l'urèthre; Journ. hebdom. des prog. des sc. méd.*, 1834.

3. Picardat, *Recherches sur les anomalies congénitales du canal de l'urèthre, Thèse de doct.*, Paris, 1858.

4. Hendriksz, *Dilatation fasciculaire congénitale de l'urèthre; opération; guérison; Ann. de thérap. de Rognetta*, 1843, t. I, p. 346.

5. Guyon F., *Des vices de conformation de l'urèthre chez l'homme. Thèse d'agr.*, Paris, 1863, p. 102.

6. Labory, *Poche urineuse congénitale. Bull; Soc. anat.*, 1869, s. 2, t. XIV, p. 198.

laires congénitales. Si cette cavité reste isolée de l'urètre, elle constituera dans les cas de prolifération de son épithélium de revêtement les kystes mucoïdes du raphé pénien.

Au niveau du bourrelet génital et lors de la fusion de ses deux lames, les mêmes anomalies peuvent se produire; l'absence de fusion ou la soudure incomplète de ces lames donnera des vices de conformation identiques, différents simplement par leur siège scrotal.

Toute cette étude embryologique nous rend bien compte en somme des malformations congénitales du périnée et des organes

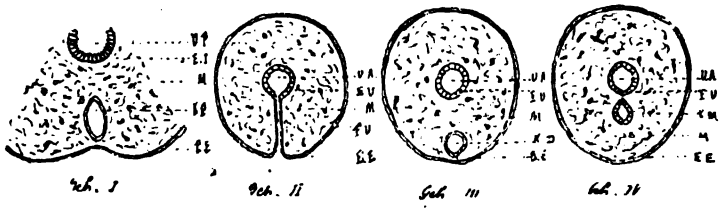

FIG. 2. — Schémas des modes de formation des principales anomalies du périnée et du tubercule génital. — Sch. I. Mode de formation d'un kyste dermoïde du raphé périnéal, coupe frontale du périnée. — Sch. II. Mode de formation des fistules urétrales péniennes congénitales, coupe frontale du pénis au niveau de la fistule. — Sch. III. Mode de formation des kystes dermoïdes péniens et de certains urètres doubles, coupe frontale. — Sch. IV. Mode de formation des kystes mucoïdes péniens et des poches urineuses congénitales, coupe frontale. — U.P. Urètre profond; U. A. Urètre antérieur; F. U. Fistule urétrale; K.P. Kyste du raphé périnéal dermoïde; K.D. Kyste dermoïde pénien ou urètre double; K.M. Kyste mucoïde ou poche urineuse congénitale; M. Mésoderme; I. Epithélium endodermique de l'urètre profond; E. Epithélium ectodermique cutané d'où dérivent les kystes dermoïdes; U. Epithélium ectodermique muqueux ou urétral d'où dérivent les kystes mucoïdes.

génitaux externes; elle nous fait comprendre en particulier la nature tératologique des kystes congénitaux du raphé périnéo-scroto-pénien, qui représentent des formations fissuraires, développées au niveau de la fente uro-génitale, comme les kystes du cou le sont vis-à-vis des fentes branchiales.

ANATOMIE PATHOLOGIQUE

L'anatomie pathologique des kystes congénitaux du raphé est un point assez bien établi, grâce à quelques observations bien prises, très documentées et à des examens histologiques minutieux.

Nous étudierons successivement l'anatomie et l'histologie de ces kystes.

ANATOMIE MACROSCOPIQUE. — *1° Nombre.* — Dans la plupart des cas leur nombre est unique, il n'existe qu'un seul kyste au niveau du raphé. Si dans trois cas ces kystes étaient multiples (Obs. III et XI : 2 kystes; Obs. XVI : 3 kystes), cette multiplicité n'est qu'apparente

et il ne s'agit là le plus souvent que d'une cavité moniliforme, polykystique dont les lobes auraient pu paraître indépendants à un examen superficiel. Somme toute ces kystes sont donc presque toujours, sinon toujours uniques.

2° *Siège.* — Ils siègent, comme leur nom l'indique, sur la ligne médiane, le raphé, immédiatement au-dessous de la peau de celui-ci. Nous préciserons plus loin lors de la symptomatologie le siège exact de ces kystes; contentons-nous pour le moment de savoir qu'ils peuvent occuper un point quelconque du raphé périnéo-scroto-pénien et qu'ils se développent à la face profonde du derme de ce raphé ou dans le tissu cellulaire sous-cutané.

3° *Forme.* — Leur forme est intéressante à connaître et l'embryologie là encore vient nous expliquer les différences morphologiques que l'on observe. Ces kystes appartiennent en effet à deux types bien distincts au point de vue de la forme : 1° le type circonscrit, 2° le type moniliforme.

1° Le type circoncrit comprend les kystes formés d'une cavité unique, ovoïde ou sphérique; c'est le cas le plus fréquent et qui malheureusement prête le plus souvent à confusion avec les kystes sébacés proprement dits de la verge ou du scrotum : sur nos 20 observations nous relevons 13 fois la forme circonscrite (Obs. I, II, III, IV, V, VI, VII, IX, X, XIV, XV, XVII, XVIII), dans lesquelles la cavité kystique est régulièrement arrondie, a des limites bien nettes et tranchées.

2° Au type moniliforme appartiennent des tumeurs constituées par un canal clos, présentant alternativement des rétrécissements et des dilatations plus ou moins marquées. Ce type est plus rare : nous ne le retrouverons que 7 fois sur nos 20 observations (Obs. VIII, XI, XII, XIII, XVI, XIX, XX) et dans tous ces cas le kyste forme un véritable trajet canaliculaire, suivant le raphé sur une étendue plus ou moins grande, dilaté par endroits, rétréci dans les points intermédiaires.

A ces deux types de kystes correspondent deux modes embryogéniques un peu spéciaux. Dans le premier, il y a inclusion localisée de l'ectoderme, inclusion qui n'a lieu que dans un point très limité des replis uro-génitaux; dans le second, il s'agit d'inclusion ectodermique sur une plus grande étendue, inclusion amenant, à la face inférieure du pénis ou du scrotum, la formation d'un canal kystique qui nous fait bien comprendre la transition embryologique existante entre les kystes circonscrits ou de la première variété et les cas d'urètres accessoires que nous avons signalés.

4° *Volume.* — Le volume de ces kystes est très variable. Tantôt leurs dimensions sont extrêmement restreintes : grain de riz (Obs.

IX et XVI). Dans une de nos observations une des poches kystiques avait presque le volume d'une tête d'épingle et certainement elle nous serait passée inaperçue si nous n'avions été amenés d'une autre façon à faire l'examen des organes génitaux. Parfois ils ont le volume d'une noisette, c'est-à-dire que chaque cavité si le kyste est multiloculaire ou en bissac, que chaque kyste si c'est le type circonscrit, a un volume moyen d'une noisette ou d'un pois (Obs. XI, XIII, XIV, XV, XVI, XVIII). Ordinairement le kyste a des dimensions supérieures et son volume oscille entre celui d'une amande et celui d'un œuf de poule. Dans les observations nous trouvons mentionnées les dimensions d'une amande (Obs. V et XII), d'une noix (Obs. VII, VIII, X et XVII), d'un testicule (Obs. II), d'un œuf de pigeon (Obs. III, VI, et XIII), d'un œuf de poule (Obs. I et IV).

Tel est le volume des kystes dans la variété circonscrite, des renflements kystiques dans la variété moniliforme; signalons maintenant le calibre des trajets canaliculaires kystiques au niveau de leurs points rétrécis. Le plus souvent ce calibre est extrêmement étroit et n'admet qu'un stylet (Obs. XII et XX), qu'une sonde cannelée (Obs. XI, XIII). Les rétrécissements intermédiaires aux parties dilatées sont même souvent si serrés qu'on a peine à faire refluer le contenu d'une cavité dans l'autre. Plus rarement les portions rétrécies présentent un calibre supérieur et admettent une plume d'oie (Obs. XIX), un crayon par exemple.

Comme pour la forme, ces inégalités de volume des kystes génito-périnéaux tiennent évidemment à la plus ou moins grande quantité d'épithélium ectodermique enclavé et à l'évolution plus ou moins rapide et tardive de ces tumeurs.

5° *Paroi.* — La paroi de ces kystes présente, comme celle de tous les kystes congénitaux, de grandes variétés. Indépendamment de sa texture, base d'une division histologique de ces kystes, cette paroi revêt différents types macroscopiques.

La surface externe répond au tissu cellulaire sous-cutané dans lequel se trouve plongé le kyste; c'est en effet le propre de ces tumeurs du raphé d'être sous-cutanées et c'est cette disposition que l'on trouve signalée dans la plupart des observations. Toutefois cette situation n'est pas invariable et le kyste peut s'approcher davantage de la peau ou au contraire s'enfoncer plus profondément dans l'épaisseur des tissus; c'est ainsi que dans les observations XI, XII, XIII et XVI, le kyste siégeait sinon en plein derme du moins plus exactement au milieu de la couche musculaire scrotale sous-dermique; très rarement le kyste est situé plus profondément et peut contracter des adhérences avec les tissus voisins : muqueuse préputiale

(Obs. IX, XIV et XV), gland (Obs. VII), corps caverneux (Obs. III).

La surface interne du kyste présente des différences notables. Le plus souvent (Obs. III, IV, X, XI, XII) elle est parfaitement lisse, unie et blanchâtre; on n'y aperçoit aucune saillie, aucun poil, ni aucune dépression glandulaire. Quand on l'a nettoyée elle ressemble à la surface d'une muqueuse lisse telle que celle des grandes lèvres ou du gland (Heuyer et Darier), ou mieux la muqueuse prépuiiale (Lannelongue). Cette comparaison avec cette dernière est d'autant plus juste qu'elle est parfois recouverte (Obs. IV) de grumeaux, de pelotons sébacés qui sont plaqués sur cette face et complètent l'analogie avec le smegma préputial. Parfois cette surface interne présente un aspect plissé et cela surtout au niveau des points rétrécis dans les cas de kystes moniliformes (Obs. XI, XII, XIV); ces replis affectent une disposition longitudinale, constituant des plicatures dont la principale siège habituellement, comme dans le cas de Reclus, sur la paroi inférieure du kyste et forme à ce niveau un véritable raphé intra-kystique. Plus rarement enfin et cela s'observe surtout dans la variété mucoïde, la paroi est irrégulière, tomenteuse, présentant des bourgeons assez irréguliers séparés par des dépressions plus ou moins profondes (Obs. XV, XVI, XVIII).

L'épaisseur de cette paroi, comme c'est la règle pour les kystes congénitaux (Lannelongue), n'est pas moins variable que son aspect extérieur. Le plus souvent elle varie entre 0^{mm} 5 et 1^{mm} d'épaisseur (Obs. XI, XII, XV, XVIII). D'autres fois elle est si mince qu'elle se déchire lors des tentatives d'extirpation de la poche (Obs. VIII). Enfin dans certains cas elle est plus résistante et constitue une véritable coque, de plusieurs millimètres d'épaisseur (Obs. III, IV). Quoi qu'il en soit de ces variétés d'épaisseur, on peut dire que la paroi est toujours plus mince au niveau des dilatations kystiques qu'au niveau des parties rétrécies; de plus cette épaisseur est en raison directe de la profondeur du kyste dans l'épaisseur des tissus.

6° Contenu. — Le contenu des kystes congénitaux, étant formé par les produits de desquamation de la paroi, variera donc *à priori* suivant la structure de celle-ci. C'est ce que l'on observe en particulier pour les kystes du raphé, dans lesquels le contenu offre des caractères bien différents suivant qu'ils sont dermoïdes ou mucoïdes.

Dans les premiers, le contenu est de la matière sébacée à divers degrés de consistance et de combinaisons. Tantôt il est très épais, homogène et onctueux, jaunâtre ou jaune blanchâtre, ressemblant à du mastic de vitrier (Obs. XI). D'autres fois et c'est le cas le plus fréquent, il offre une consistance moindre; c'est une masse butyreuse, blanc jaunâtre, à odeur caséuse plus ou moins prononcée,

facilement malaxable et qu'on peut refouler d'un point à l'autre du canal, si on a affaire à un kyste canaliculé (Obs. V, VI, VII, XII et XIII). D'autres fois enfin c'est un véritable liquide (Obs. III, IV, IX et X), jaunâtre ou jaune verdâtre d'aspect méconial, laiteux ou purulent (Obs. IX), le plus souvent filant et tenant en suspension des grumeaux, des pelotons épithéliaux détachés de la paroi. Il ne faut pas confondre cet aspect purulent du contenu de certains kystes avec la purulence véritable, consécutive à l'infection et à l'inflammation de la poche. Dans la matière sébacéo-épithéliale qui constitue à ces divers états et au point de vue macroscopique la presque totalité du contenu de ces kystes, l'examen n'y fait reconnaître aucun des produits figurés (poils, dents, etc.), qu'on a coutume de rencontrer dans la plupart des kystes congénitaux. Enfin il est un point que nous devons encore signaler et que nous retrouvons quelquefois noté (Obs. I, VI, XI), c'est la présence en plus ou moins grande abondance de paillettes de cholestérine, soit sous forme de lamelles brillantes (Cruveilhier), soit sous celle d'aiguilles prismatiques à base rhombe (Fochier), faciles à révéler par leur réaction spécifique avec l'iode et l'acide sulfurique.

Dans les kystes mucoïdes le contenu est presque toujours liquide, mais avec des caractères un peu différents. Le plus souvent le liquide est blanc, légèrement visqueux, ressemblant à du sperme (Obs. XV) ou à du blanc d'œuf délayé (Obs. XVIII). Exceptionnellement (Obs. XVI) ce liquide est clair comme de l'eau de roche, ou prend une consistance sébacée (Obs. XVII). Dans une des observations enfin ce liquide était manifestement albumineux par la chaleur et par les acides.

7° *Modifications.* — Le contenu et la paroi de ces kystes peuvent sous certaines influences subir des modifications qu'il nous faut maintenant indiquer.

Le contenu des kystes dermoïdes peut subir une transformation pierreuse, tel est l'exemple rapporté par Cruveilhier (Obs. I), dans lequel la matière contenue était solide, put s'enlever en masse, assez friable pour pouvoir être rompue au moindre effort. Inversement et plus fréquemment selon toute apparence le contenu sébacé peut subir la liquéfaction et devenir fluide; tel est le titre de l'observation IV de Bauchet intitulée « Kyste muqueux dans un follicule sébacé ». Nous ne connaissons pas de transformation huileuse de kystes dermoïdes du raphé des organes génitaux externes.

Les kystes peuvent enfin s'enflammer et leur contenu subir la transformation purulente. Ces kystes suppurés peuvent être ouverts ou s'ouvrir spontanément et laisser à leur suite des fistules de durée

plus ou moins longue, véritables fistules kysteuses selon l'expression de Cruveilhier [1]; telle est l'étiologie des deux cas de suppurations en trajet canaliculaire publiés par Balzer et Souplet. Quels sont alors les agents de cette infection? On sait qu'à l'état normal les kystes dermoïdes renferment des microbes; Verneuil et Clado [2], Lannelongue et Achard [3] ont notamment élucidé cette question et montré que les kystes congénitaux tant de la face que des autres régions, présentaient des microbes divers. Les mêmes recherches n'ont pas été faites pour les kystes du périnée et des organes génitaux externes; mais Balzer et Souplet ont étudié la bactériologie de ces kystes suppurés et fistuleux : dans un de leurs cas (Obs. XX) les tentatives de cultures faites avec le pus ont été négatives, dans l'autre (Obs. XIX) une culture sur gélose glycérinée donna lieu au développement au bout de cinq jours de colonies formées de bacilles gros et assez courts, et de cocci réunis en marguerite qu'ils n'ont pu toutefois isoler et définir.

Anatomie microscopique. — 1° *Composition du contenu.* — Ces modifications du contenu nous amènent naturellement à parler de sa composition histo-chimique. Or à ce point de vue on voit qu'il est formé en majeure partie par les produits de desquamation de la paroi combinés à quelques substances variées; on trouve : 1° des cellules épithéliales tombées de la paroi, 2° des cellules graisseuses transformées, 3° des gouttelettes de graisse libre, 4° des paillettes de cholestérine, et 5° quelques cristaux et corps divers.

1° Les cellules épithéliales, produit de désagrégation de l'épithélium pariétal, ressembleront donc à celui-ci. Et en effet dans les kystes mucoïdes, ces cellules appartiennent au type cylindrique en majorité (Obs. XV, XVIII), plus rarement au type caliciforme (Obs. XV). Dans la majorité des cas, c'est-à-dire dans les kystes dermoïdes, le contenu apparaît, comme l'a bien montré Darier, presque uniquement composé de cellules épithéliales, cornées, très minces, généralement plissées, avec un noyau absent ou rudimentaire; les cellules se colorent en jaune pâle par le picro-carminate, en gris plus ou moins foncé par l'acide osmique, ce qui indique qu'elles sont imbibées de graisse; elles se gonflent et se transforment en utricules sous l'influence de la potasse à chaud, comme les cellules parfaitement kératinisées.

1. Cruveilhier J., *Traité d'anat. path. génér.*, 1852, t. II, p. 641.
2. Verneuil et Clado, *De la présence de microbes dans les kystes dermoïdes congénitaux de la face; Compt. rend. Acad. des Sciences*, 1888, t. CVII, p. 973.
3. Lannelongue et Achard, *Étude microbiologique de dix kystes congénitaux, Ann. de l'Inst. Past.*, 1890, t. IV, p. 293.

2° Des cellules graisseuses d'aspect spécial, signalées par Darier, se retrouvent au milieu des cellules épithéliales ; elles se présentent sous la forme d'un plus ou moins grand nombre de corps lenticulaires, granuleux et réfringents, jaunâtres, à structure vaguement concentrique, qui se brisent en fragments irréguliers quand on les écrase, se colorent faiblement et inégalement en rose par le picrocarmin, et en jaune par l'acide osmique, ne se dissolvent pas dans les acides acétique ou chlorhydrique. La nature de ces corps lenticulaires est démontrée par l'action de l'éther ou des essences qui dissolvent les granulations réfringentes (graisse et acides gras) et laissent sous les yeux une cellule épithéliale ordinaire.

3° On rencontre enfin en plus ou moins grande abondance, des cellules épithéliales fortement altérées (Obs. XII, XV, XVIII), des leucocytes migrateurs (Obs. XV et XVIII), des gouttelettes de graisse libre, des filaments de mucine (Obs. XV), des paillettes de cholesterine et des cristaux divers.

2° Structure de la paroi. — Comme pour tous les kystes d'origine ectodermique, la structure histologique de la paroi présente les caractères généraux des téguments; elle est constituée, suivant l'expression de Marchadier, par des tissus normaux, anormalement situés. Elle est formée dans tous les cas : 1° extérieurement d'une trame de tissu mésodermique, 2° intérieurement d'un revêtement ectodermique type ou modifié. (Fig. 3 et 4.)

1° Trame mésodermique. — Elle est représentée par le derme doublé d'un pannicule graisseux et présente à étudier ses surfaces interne et externe et sa structure.

La surface externe répond par sa plus grande étendue au tissu cellulaire sous-cutané dans lequel siègent les kystes; latéralement elle répond parfois aux fibres des muscles superficiels voisins (bulbo et ischio-caverneux, transverse superficiel du périnée), qui contribuent alors à limiter ces tumeurs ; superficiellement elle se juxtapose au derme du raphé, avec lequel elle se continue souvent (Obs. XI, XII, XIII, XVI), mais dont on peut cependant l'isoler dans la plupart des cas ; profondément enfin, elle peut être en contact plus ou moins intime, suivant le siège du kyste, avec divers organes (muqueuse préputiale, gland, corps caverneux).

La surface interne dans les kystes dermoïdes est plane et lisse au niveau des dilatations ; au niveau des portions étranglées elle présente des plis longitudinaux (Obs. XII) ; enfin dans certains points elle offre des plis et des saillies qui simulent les papilles (Obs. XI, XII). Dans les kystes mucoïdes (Obs. XV, XVII, XVIII) la surface, au lieu d'être plane, présente des bourgeons pourvus de

saillies et d'éminences secondaires, véritables villosités, assez régulières, arrondies à leur extrémité, séparées les unes des autres par des dépressions plus ou moins profondes, entre lesquelles s'enfonce l'épithélium de revêtement de la paroi du kyste.

Quant à sa structure, cette trame est formée d'un tissu conjonctif pourvu de vaisseaux et renforcé habituellement par des fibres lisses, quelquefois par des fibres striées. Le tissu conjonctif forme une trame assez serrée, surtout du côté de la superficie; il est riche en cellules adipeuses du côté profond, en fibres élastiques du côté de la peau, au niveau du raphé (Obs. XII), en cellules embryonnaires, arrondies ou allongées, dans certains points au niveau de ses parties

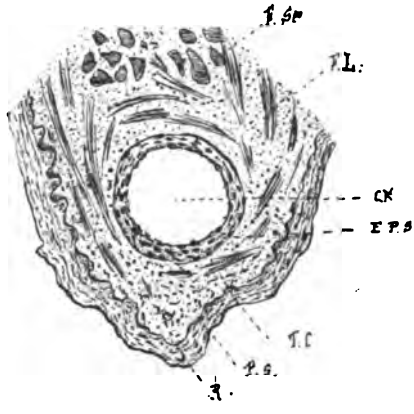

Fig. 3. — Coupe transversale au niveau du rétrécissement postérieur du kyste de l'obs. XII. — C.K. Cavité du kyste; E.P.S. Epithélium pavimenteux tapissant la paroi du kyste; F.St. Faisceaux musculaires striés; F.L. Faisceaux musculaires lisses; T.C. Tissu conjonctif; P.S. Peau du scrotum; R. Raphé.

superficielles (Obs. XV). De plus les fibres conjonctives et élastiques ont une tendance à se diriger concentriquement à la surface du kyste. — Le tissu musculaire forme en général une zone sous-jacente à la précédente; il y a bien évidemment des fibres musculaires qui s'entrecroisent avec les fibres conjonctives, mais leur majorité est toujours située plus extérieurement. Ces fibres sont des fibres lisses et des fibres striées. Les fibres lisses, dépendance du dartos, ou du peaucier pénien, se rencontrent surtout sur les parties latérales et supérieures des kystes (Obs. XII, XV, XVII, XVIII); mais elles existent très manifestement parfois à la partie inférieure de ces kystes, si bien qu'on peut dire avec Darier que ceux-ci siègent en plein derme ou mieux au milieu de la couche musculaire qui double le derme de cette région, les faisceaux du dartos passant les uns au-dessus, les autres au-dessous de la tumeur. Ces

fibres lisses sont en général très nombreuses et forment d'après Retterer de gros faisceaux entrelacés, épais de 0mm,04 à 0mm,08 ; ces faisceaux sont contigus, séparés les uns des autres par de minces tractus de tissu conjonctif et offrent une direction générale concentrique par rapport à la lumière du kyste (Obs. XII et XVIII). Retterer a décrit dans le cas qu'il a observé avec Reclus, au niveau du prolongement postérieur du kyste, et au voisinage de sa face profonde, de nombreux faisceaux de fibres musculaires striées, dépendant du bulbo-caverneux. Ces faisceaux de fibres striées n'ont pas été signalés dans d'autres observations. — Les vaisseaux au niveau de cette paroi mésodermique sont en général nombreux, plus nombreux encore dans les kystes mucoïdes. Dans l'observation XV, on peut

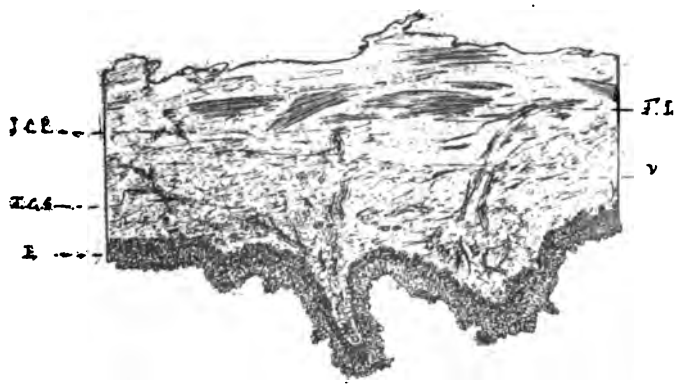

Fig. 4. — Paroi du kyste de l'obs. XVI. — Obj. 2, Ocul. 3, Vérick. — E. Epithélium cylindrique stratifié; T.C.S. Couche superficielle de tissu conjonctif, riche en vaisseaux V.; T.C.P. Couche profonde de tissu conjonctif, renfermant des faisceaux de fibres musculaires lisses : F.L.

voir qu'ils prédominent surtout dans la zone fibreuse externe et au niveau des saillies papillaires du derme; dans notre cas (Obs. XVIII) nous avons pu voir ces vaisseaux extrêmement abondants former dans la zone externe du derme un plexus horizontal qui donnait naissance çà et là à des troncs ascendants très volumineux qui allaient se distribuer dans toute la hauteur des saillies papillaires du derme, en constituant de véritables anses vasculaires.

2° *Revêtement épidermique.* — Le revêtement épidermique diffère suivant les variétés de kystes : dermoïdes ou mucoïdes.

Dans les kystes dermoïdes, ce revêtement épidermique se présente avec les mêmes caractères que celui de la peau ; c'est donc un épithélium pavimenteux stratifié. Son épaisseur varie dans des limites assez étendues, de 0mm, 04 à 0mm, 12 (Obs. XII) ; en tout cas il est plus épais comme du reste toute la paroi au niveau des por-

tions étranglées (Retterer) et atteint par endroits l'épaisseur de l'épiderme du scrotum (Darier). Il se compose d'un corps muqueux un peu mince, d'une couche granuleuse munie d'éléidine, d'une couche cornée dont les cellules les plus superficielles sont en desquamation et tombent dans la cavité du kyste formant un magma de débris épithéliaux; c'est de l'aplatissement plus ou moins grand de ces cellules que dépend surtout l'épaisseur de l'épiderme. En aucun point on ne trouve de follicules pileux, de glandes sébacées ou de sudoripares ; les papilles elles-mêmes font à peu près défaut. C'est là, comme le dit Marchadier, un caractère fœtal; au moment de la soudure des replis uro-génitaux en effet la peau ne possédait pas encore ces divers appareils et la partie qui a été enclavée au sein du tissu mésodermique a conservé un caractère plus ou moins embryonnaire.

Dans les kystes mucoïdes, le revêtement épidermique se rapproche de celui d'une membrane muqueuse. Son épaisseur varie également suivant les cas. Il comprend en général soit 2 (Obs. XV), soit 3 ou 4 (Obs. XV, XVII), soit même 4 ou 5 couches de cellules (Obs. XVIII), dont les profondes sont indifférentes, plus ou moins déformées par pression réciproque, les moyennes plus ou moins ovoïdes, et les superficielles cylindriques, volumineuses, terminées soit par un plateau, soit par une extrémité arrondie ; la plupart de ces dernières (Redard) sont caliciformes, leur noyau est rejeté à la partie profonde au niveau de la queue allongée de ces cellules, leur protoplasma tantôt est gonflé et transformé en une masse muqueuse superficielle, tantôt est creusé d'un véritable calice, dont les produits de sécrétion vont former à la surface de la muqueuse une couche d'une épaisseur variable. Ces cellules en un mot se rapprochent beaucoup des cellules ectodermiques colloïdes, constituant l'épithélium de l'urètre spongieux de l'embryon, et ces analogies morphologiques des cellules sont un point d'appui important pour l'édification des théories pathogéniques que nous avons données.

3° Variétés histologiques. — Cette différence de structure de l'épithélium des kystes congénitaux du raphé permet donc de les diviser en kystes à structure cutanée (K. dermoïdes), et kystes à structure muqueuse (K. mucoïdes). Cette dénomination de dermoïdes et de mucoïdes prête à confusion ; nous aimerions mieux adopter ici la terminologie proposée par Kirmisson et Quénu de dermoïdes cutanés et de dermoïdes muqueux.

Quelle est la valeur de cette division ? Nous avons suffisamment insisté tout à l'heure sur l'anatomie pathologique de chacune de ces variétés de kystes pour qu'il soit inutile de justifier ici pareille

division : nous montrerons de plus bientôt qu'au point de vue symptomatique ces deux variétés offrent des caractères différents par certains côtés.

Quelle est maintenant la fréquence relative de ces deux variétés ? La question est difficile à trancher actuellement, elle ne pourra l'être que du jour où on pratiquera de parti pris l'examen microscopique de tous les kystes extirpés. Aussi notre relevé ne peut-il être qu'un chiffre approximatif et notre pourcentage ne donne-t-il qu'un à peu près de la réalité ; sur les 20 cas que nous avons trouvés, nous comptons 16 kystes dermoïdes et 4 kystes mucoïdes seulement, dont 3 de part et d'autre avec examen histologique.

Nous voulons, avant de terminer ce chapitre de l'anatomie pathologique, faire une dernière remarque. Nous avons rangé dans la catégorie des kystes dermoïdes certaines tumeurs à revêtement épithélial probablement muqueux ; c'est là une inexactitude qu'on pourra relever dans la classification des observations que nous donnerons plus loin ; nous nous croyons cependant autorisés, malgré l'absence de renseignements anatomiques, à l'adopter telle que nous la présentons, et cela de par les caractères cliniques de ces kystes.

SYMPTOMES

I° Début. — Les kystes congénitaux du raphé périnéo-scroto-pénien peuvent apparaître, comme nous l'avons vu, à une période quelconque de l'existence, la congénialité étant ici pathogénique et non symptomatique. Cependant leur maximum d'apparition est à la naissance (8 obs.), ou dans les premiers mois (2 obs.) ; à cette époque, si on était prévenu, il serait souvent facile de déceler quelque chose d'anormal, tumeur ou noyau plus ou moins marqué, en un point du raphé des organes génitaux. Cette apparition précoce ne fait pourtant pas loi, et ici, comme du reste pour les autres kystes dermoïdes, ceux de la face notamment (Verneuil), l'apparition tardive est prouvée par les observations ; nous avons relevé 4 cas où ces kystes se montrèrent à des âges déjà avancés.

II° Période d'état. — Une fois constitués et arrivés à leur développement normal, ces kystes offrent les caractères suivants :

1° Absence de douleur. — La douleur manque absolument dans leur symptomatologie ; c'est un symptôme négatif que nous tenions de prime abord à indiquer, et qui du reste est propre à la plupart des tumeurs congénitales non susceptibles d'entraîner des accidents de compressions nerveuses ou viscérales.

2° Gêne fonctionnelle. — En raison de leur siège, les kystes con-

génitaux péniens peuvent causer une certaine gêne dans l'érection et le coït; c'est ce que nous retrouvons signalé dans les observations III, XVII, XVIII; dans le cas de Forget en particulier, la tumeur lors de l'érection déjetait la verge de droite à gauche et s'opposait au coït autant par son volume que par la direction vicieuse qu'elle imprimait au pénis. Cette gêne fonctionnelle doit être beaucoup plus fréquente qu'on ne pense, mais on oublie en général d'interroger les malades sur un point aussi spécial, et de plus les observations ont trait souvent à des enfants ou à des adolescents.

3° *Siège.* — Nous devons déterminer exactement le siège de ces kystes sur le raphé périnéo-scroto-pénien. Mais ici trois questions se posent; ces kystes ont-ils: 1° une localisation spéciale sur le raphé, 2° une situation médiane invariable, 3° un siège sous-cutané fixe? En un mot quel est le point occupé par ces kystes suivant les trois dimensions du raphé: longueur, largeur, hauteur?

1° Localisation spéciale. — C'est là malheureusement un symptôme très inconstant sur lequel on ne peut compter en clinique pour le diagnostic; ces kystes peuvent en effet occuper un point quelconque du raphé et siéger indifféremment au voisinage de l'anus ou au-dessous du méat urétral. Notre statistique en fait foi : sur les 20 observations relevées nous voyons le kyste occuper le raphé: 4 fois dans sa portion périnéale (Obs. II, VIII, X, XII), 5 fois dans sa portion scrotale (Obs. IV, XI, XIII, XVI, XX), 4 fois dans sa portion pénienne (Obs. III, XIV, XVIII, XIX) et 7 fois enfin dans sa portion préputiale (Obs. I, V, VI, VII, IX, XIV, XVII). Ces chiffres montrent bien que les kystes n'ont pas de localisation spéciale et que leur prédilection pour le raphé scrotal et le frein préputial ne sauraient avoir d'importance. Du reste cette division du raphé est toute artificielle et tel kyste se trouve très bien à cheval sur deux portions différentes de celui-ci; aussi serions-nous plus tentés de diviser ces kystes au point de vue du siège en 2 groupes, l'un occupant le versant scrotal antérieur et la verge, l'autre le versant postérieur et le périnée et de faire remarquer que leurs points de prédilection sont plutôt les deux extrémités du raphé, au voisinage de l'anus d'une part et du méat urinaire d'autre part.

2° Situation médiane. — Ces kystes ont-il un siège médian fixe, comme le veut Marchadier? Dans notre relevé nous notons 14 fois un siège exactement médian et 6 fois un peu latéral par rapport au raphé (Obs. I, III, V, IX, XVII, XVIII); c'est donc dire que la situation médiane est en somme un élément de diagnostic sinon absolu du moins très précieux. Cette situation répond du reste à la pathogénie fissuraire de ces kystes, néanmoins il est possible d'expliquer qu'une de

ces tumeurs soit un peu latérale, soit primitivement du fait de la déviation latérale du mur épithélial sous-urétral originaire, soit secondairement du fait de l'accroissement inégal d'une cavité kystique.

3° Siège sous-cutané. — C'est là aussi un symptôme des plus importants au point de vue clinique. Ces kystes sont sous-cutanés 15 fois sur nos 20 observations; 5 fois seulement (Obs. VIII, IX, XI, XVI, XVIII), ils occupaient la face profonde du derme ou avaient des rapports de continuité plus ou moins intimes avec lui. Il existe ainsi une véritable série d'inclusions ectodermiques au niveau du scrotum, et suivant que l'inclusion aura été plus ou moins profonde on aura affaire soit aux kystes congénitaux intradermiques, soit aux kystes sous-cutanés, soit peut-être même à certains cas de tératomes scrotaux.

4° *Nombre.* — En général la tumeur est unique ; unique toutefois

Fig. 5. — Kyste muqueux à cellules cylindriques du prépuce (Obs. XIV).

ne veut pas dire unilobée. Cependant dans quelques observations on a pu voir deux ou trois dilatations kystiques échelonnées sur le raphé et bien indépendantes.

5° *Aspect.* — Ils se présentent sous des aspects singulièrement différents, si bien qu'on peut leur considérer, comme nous l'avons vu plus haut, au point de vue de leur forme 2 types bien distincts, qu'on trouve parfois réunis chez le même individu (Obs. XVI).

Tantôt (f. limitée ou unilobée, fig. 5) ils revêtent l'aspect d'une masse, lisse, sphérique ou ovoïde, à grand axe toujours parallèle au raphé, formant une saillie plus ou moins marquée sur le raphé, tendant quelquefois à se pédiculer.

Tantôt et plus rarement (f. en traînée ou moniliforme, fig. 6) les kystes se présentent sous l'aspect d'une série de tumeurs plus ou moins nettement isolées, réunies entre elles par un cordon moniliforme, sous-jacent au raphé, en sorte que ce canal kystique

alternativement étranglé ou dilaté, rappelle assez bien parfois, surtout au niveau de ses points rétrécis, un vaisseau lymphatique coupé de valvules et dans lequel on aurait injecté du mercure (Reclus).

6° *Coloration.* — A la surface, la peau a conservé habituellement sa forme et sa coloration normales. Parfois elle est lisse, unie, amincie, distendue par la poche sous-jacente (Obs. XI, XII, XIII); on n'y remarque d'ordinaire ni plis, ni poils, ni orifices glandulaires. D'autres fois (Obs. III, XII, XIII, XVI), elle s'amincit au point qu'elle devient translucide et qu'on peut voir à travers le contenu de la poche et les plus petits vaisseaux sous-cutanés dilatés souvent à ce niveau (Obs. XIII, XIV, XVII).

7° *Volume.* — La palpation permet de mieux apprécier les autres caractères de ces kystes et en particulier leur volume qui varie d'une

Fig 6. — Kystes dermoïdes du raphé périnéo-scrotal de l'obs. XIII.

noisette à un œuf de poule; rappelons ici que les dimensions les plus fréquentes sont celles d'une amande, d'une noix, d'un œuf de pigeon (Obs. V et XII, VII, VIII et XVII, II, III, VI et XIII).

8° *Limites.* — Si on cherche à se rendre compte par le palper des limites et des rapports de ces kystes on voit d'abord qu'ils sont toujours bien circonscrits sur leur face profonde et sur leurs parties latérales; de plus ils sont constamment mobiles sur les tissus profonds, caractère important que nous retrouvons mentionné dans toutes les observations. Du côté de la peau également, il n'y a pas d'adhérences; d'ordinaire la peau est mobile à la surface de la tumeur et si, dans des cas exceptionnels (Obs. IV, XIII), un point de celle-là reste adhérent c'est que ces adhérences sont, comme le dit Lannelongue, soit le fait d'une inflammation, soit celui d'une disposition naturelle qui rappelle leur formation par une invagination du tégument externe.

Ces caractères de limitation et d'indépendance du kyste par rapport aux tissus voisins sont des meilleurs que nous connaissons.

9° Consistance. — La consistance de ces tumeurs varie dans des limites extrêmes; cela se comprend aisément si on se reporte au chapitre de l'anatomie pathologique. En général et nous avons spécialement en vue ici le groupe des dermoïdes, la sensation qu'ils donnent au doigt est celle d'une masse molle, dépressible et rénitente; c'est celle d'une tumeur pâteuse comme les kystes sébacés et non élastique comme les lipomes, celle d'une poche, comme dans le cas de Reclus, à parois flottantes et trop larges pour la matière qu'elle contient. Il est d'ailleurs des degrés suivant le contenu du kyste et sa tension; ainsi certains kystes comme celui décrit par Cruveilhier (Obs. I) sont au palper d'un dureté pseudo-calcaire; inversement les kystes mucoïdes donnent une impression toute différente, c'est celle d'une masse liquide contenue dans la poche, celle d'une masse tremblotante (Obs. XVI) qui rappellerait assez des polypes muqueux des fosses nasales enchâssés dans le raphé.

10° Réduction partielle. — C'est un symptôme commun à tous les kystes du raphé revêtant la forme canaliculaire; nous le notons dans les observations VIII, XI, XII, XIII, XVI, XVIII. Au lieu d'une réductibilité totale de toutes les masses kystiques proéminentes sur le raphé, on a une réductibilité partielle d'une poche au détriment des autres; si l'on vient alors à comprimer une des tumeurs, on voit toutes les autres se distendre, augmenter de volume, et le raphé s'injecter et bomber dans les points correspondants aux rétrécissements du kyste. Dans l'observation de Reclus, lorsqu'on pressait sur la tumeur centrale, on voyait saillir et bomber chacune des bosselures; le raphé médian s'érigeait pour ainsi dire, s'affaissait lorsqu'on cessait de comprimer la poche, réservoir principal de la matière butyreuse. C'est même grâce à cette réductibilité partielle et à la distension secondaire des autres points du kyste qu'on peut souvent en clinique et seulement alors mettre en évidence des diverticules et des prolongements kystiques jusque-là méconnus.

11° Fluctuation. — Ce caractère existe aussi dans la grande majorité des cas; 11 observations sur 18 en font mention. Cette fluctuation est très nette d'ordinaire et si parfois on a plutôt la sensation d'une fluctuation plus ou moins douteuse, ou d'une fausse fluctuation comme dans le lipome (Obs. XIII), cela dépend uniquement encore du contenu et de la tension du kyste.

12° Transparence. — Quelques observations signalent ce symptôme; ce sont les observations IV, XIV, XV, XVIII, c'est-à-dire celles qui, sauf peut-être la première, ont trait à des kystes mucoïdes. C'est donc,

comme on peut en juger, un symptôme presque exclusif des kystes mucoïdes; nous saurons donc en tirer partie lors du diagnostic des variétés des kystes du raphé.

13° Symptômes accessoires. — Il est de toute évidence qu'une semblable affection ne saurait avoir de retentissement sur l'organisme; aussi n'avons-nous rien à signaler sur l'état général du sujet, qui, comme nous l'avons vu à l'étiologie, est le plus souvent un individu bien portant, ignorant même parfois l'anomalie dont il est atteint.

MARCHE

Ces kystes évoluent d'une façon banale et se comportent en cela comme tous les autres kystes congénitaux. Aussi peut-on, comme l'a indiqué Verneuil pour les kystes dermoïdes en général, leur reconnaître : 1° une période de stagnation, 2° une période d'accroissement.

1° Période de stagnation. — Pendant cette période le kyste offre un volume toujours restreint; il passe le plus souvent inaperçu du sujet qui en est porteur et n'en souffre aucunement (période latente). La durée de cette période est extrêmement longue, peut même être indéfinie.

2° Période d'accroissement. — Elle commence à une époque très variable, et c'est à ses débuts que les malades font remonter en général l'apparition de leurs tumeurs. A ce moment, soit sans causes appréciables, soit sous l'influence de causes diverses (puberté Obs. XII, XIV, traumatismes répétés Obs. XI), on voit le kyste prendre des proportions plus considérables, gêner de plus en plus le sujet qui en est atteint et s'accuser par les symptômes que nous avons décrits.

Cette évolution est donc commune à tous les kystes congénitaux, et, si nous voulons retenir le trait le plus frappant dans la marche de ces néoplasmes, nous saurons, de par la lecture des observations, qu'ils possèdent au maximum une période latente de longue durée, une période d'accroissement à début soudain. Un meilleur caractère qu'on pourrait donner de cette marche, serait de dire que souvent ces kystes apparaissent primitivement chez l'adulte alors que leur existence remontait jusqu'à la naissance (Fränkel [1]).

COMPLICATIONS

Parmi les modifications que peuvent présenter ces kystes, la seule

1. Fränkel E., *Beiträge zür Pathologie und pathologischen Anatomie der weiblichen Beckenorgane; Arch. f. path. Anat. u. Phy.*, 1883, Bd. XCI, Heft. 3, p. 499.

qui nous intéresse en clinique et qui devient alors une véritable complication, est la suppuration de ces poches.

1° SUPPURATION DU KYSTE. — Elle doit être assez rare. Les causes en sont encore peu connues; il est vraisemblable que l'infection se fait soit grâce aux microbes que contiennent normalement les kystes congénitaux, soit par des microbes venus du dehors et apportés au voisinage du kyste par un traumatisme cutané; en somme, infection intrinsèque, infection extrinsèque constituent les deux processus capables d'amener la suppuration des kystes du raphé. Ce dernier mécanisme est celui qui nous paraît le plus fréquent; la position superficielle sous-dermique ou intra-dermique du kyste explique d'ailleurs sa vulnérabilité pour les moindres traumatismes et constitue un argument de plus en cette faveur.

L'évolution de ces kystes suppurés passe par deux phases bien distinctes : 1° abcès chaud qui se comporte suivant la règle et s'ouvre à l'extérieur; 2° fistule périnéale ou scroto-pénienne consécutive à cette ouverture.

A la phase d'abcès, nous avons affaire à un abcès chaud sous-cutané vulgaire, constituant l'abcès kysteux de Cruveilhier, se révélant d'abord par de la douleur, de l'empâtement dans la région atteinte, puis par des douleurs plus vives, une tumeur plus limitée avec rougeur de la peau et augmentation de la température : en somme tous les symptômes cliniques de l'abcès circonscrit. Cet abcès s'ouvre au dehors ou est ouvert par le chirurgien et désormais la fistule est créée.

A cette seconde phase, la fistule (f. kysteuse de Cruveilhier) est le seul symptôme, le seul reliquat d'un kyste du raphé; elle occupe alors par son trajet le siège exact de l'ancien kyste, dont elle a la longueur et la forme. Elle se présente en général, comme dans l'observation XVII, au palper profond sous la forme d'une sorte de canal, siégeant immédiatement sous le raphé, du volume d'une plume d'oie, à parois dures, rappelant par sa consistance le canal déférent enflammé, mais plus moniliforme et offrant par endroits des irrégularités, en sorte qu'il donne l'apparence d'un chapelet dont les grains seraient constitués par de petites bosselures. Le ou les orifices de cette fistule se trouvent en un point quelconque de ce trajet, indifféremment du côté urétral ou du côté anal du raphé; à leur surface vient sourdre une quantité faible en général d'un pus blanchâtre et séreux; de plus si on vient à y introduire un stylet, on peut très facilement explorer le trajet et la disposition de cette fistule et constater ses deux grands caractères : siège médian et sous-cutané. La durée de ces fistules est des plus longues; on comprend aisément qu'elle peut même être indéfinie, en raison de la structure de la

poche qui présente un revêtement épidermique analogue à celui de la peau, et continue à sécréter jusqu'à ce qu'une cause quelconque vienne à détruire ce revêtement épithélial.

PRONOSTIC

Le pronostic de ces tumeurs est très satisfaisant et, comme pour les kystes dermoïdes simples externes, nous dirons que ce sont des tumeurs bénignes et quant à leurs symptômes, et quant à leur évolution.

Par leur faible volume et par leur siège ils n'entraînent aucun des accidents de compression qui font la gravité de certains kystes dermoïdes ou autres (ovaire, foie).

Leur accroissement et leur inflammation sont cependant deux facteurs de gravité à signaler. L'inflammation est fréquente, et grave non par elle-même, mais par la fistule consécutive, intarissable et gênante. L'accroissement de ces kystes est d'un pronostic très variable suivant les cas; autant est bénin leur accroissement simple, celui que nous avons décrit, autant peut être grave l'accroissement de leurs parois différenciées. On connaît bien aujourd'hui ces modifications des parois des kystes dermoïdes, qui donnent à ceux-ci parfois un véritable caractère de malignité. Pour les kystes congénitaux du raphé sous-urétral nos renseignements à ce sujet sont encore fort incomplets; tout ce que nous savons c'est que non loin de là dans le scrotum, Spiess[1] a vu un cancer encéphaloïde développé dans un kyste dermoïde, c'est que la tumeur encéphaloïde citée par Molin[2] et développée dans la cloison intervaginale du scrotum n'avait peut-être pas d'autre origine embryonnaire qu'un débris épithélial, véritable ébauche kystique, qui sommeillait en cet endroit, c'est que la tumeur décrite par Crampton[3] sous le nom de cystosarcome, composée de kystes multiples contenant un liquide clair, semblait avoir pour point de départ le septum crural et reconnaissait sans doute la même origine, c'est que enfin la tumeur glandulaire décrite par Kocher[4] sous le nom d'adénome sébacé, siégeait à la partie inférieure du scrotum, s'enfonçait comme un coin entre les deux tuniques vaginales et paraissait non moins que développée aux

1. Spiess, cité par Marchadier (*loco citato*).
2. Molin, *Sur une tumeur encéphaloïde de la cloison intervaginale du scrotum. Journ. gen. de méd. et de pharmacie*, 1828, p. 152.
3. Crampton, cité par Curling, *Traité pratique des maladies du testicule*, trad. franç., 1857, p. 607.
4. Kocher, cité par Schwartz Ed., *Encyclop. intern. de chir.*, 1889, t. VII, p. 447.

dépens d'un amas épithélial sous-scrotal, probablement débris embryonnaires ectodermiques enclavés.

DIAGNOSTIC

Avant d'entreprendre le diagnostic, rappelons en quelques mots les caractères généraux des kystes du raphé génito-périnéal : ce sont des tumeurs dont le début remonte le plus souvent à l'enfance, situées en un point quelconque du raphé périnéo-scroto-pénien, intra-dermiques ou sous-cutanées, de forme arrondie ou allongée d'avant en arrière, ou bien multilobées, moniliformes et dont les bosselures sont réunies par un cordon sous-cutané, présentant des limites bien nettes, un volume variable d'un pois à un œuf de pigeon, une surface lisse et recouverte d'une peau amincie, une réductibilité partielle, habituelle, une consistance très inégale suivant la nature et la tension de leur contenu, une marche le plus souvent indolente, et capables enfin de donner lieu à des fistules secondaires de durée désespérante.

Avec ces grands caractères cliniques, nous pourrons faire le diagnostic de ces tumeurs à une période quelconque de leur évolution soit à la période indolente, soit à la période inflammatoire, soit enfin à la période fistuleuse.

I. *A la période indolente.* — Le diagnostic est généralement facile; nous rappellerons seulement ici les quelques affections qui par certains de leurs caractères peuvent simuler les kystes congénitaux.

1° *Kystes sébacées.* — Ils constituent sans contredit le diagnostic souvent le plus difficile. Les tumeurs de Cruveilhier, Bauchet, Fano, Fochier, Bruch, que les auteurs regardaient comme des kystes sébacés purs et simples, doivent cependant en être distinguées. Les kystes sébacés en effet, ceux du scrotum notamment parce que ce sont les plus fréquents, ont des symptômes bien spéciaux; ils sont rares chez les enfants quoi qu'en disent les classiques; leur nombre est en général multiple, lorsqu'ils siègent sur le scrotum, témoin les cas remarquables de Schwartz [1], Galippe [2], Taylor [3]; ils n'occupent jamais d'une façon exclusive le raphé scroto-pénien et se présentent le plus souvent sous l'aspect de petites tumeurs, à siège intradermique, de volume d'ordinaire restreint (tête d'épingle à noisette), mobiles avec la peau sur les parties profondes, de consistance mol-

1. Schwartz Ed., *Kystes du scrotum; Encly. inter. de chir.*, 1889, t. VII, p. 447.
2. Galippe V., *Remarques sur les petites tumeurs développées dans les glandes sébacées du scrotum; Compt. rend. de Soc. de Biologie*, 1891, s. 9, t. III, p. 96.
3. Taylor R.-W., *Cases of sebaccous tumor of the penis, scrotum; Journ. of cutaneous and genito-urinary diseases*, 1890, vol. VIII, p. 379.

lasse et offrant généralement à leur surface un point noir central pathognomonique s'il existe.

2° *Lipomes.* — Les lipomes et surtout les lipomes périnéaux prêtent à confusion avec les kystes du raphé. Comme Juda [1] l'a montré dans sa thèse, ils peuvent être congénitaux et par cela même encore induire en erreur. Cependant leur siège est généralement plus profond (Philipeaux, Villeneuve); ils ne sont point intra-dermiques mais toujours sous-cutanés et quelquefois même sous-aponévrotiques; leur forme variable, leur adhérence habituelle aux parties profondes, leur consistance mollasse ou dure suivant leur plus ou moins grande abondance en tissu fibreux, leur état lobulé, leur fausse fluctuation, tout cet ensemble permettra d'asseoir un diagnostic.

3° *Fibromes.* — Les fibromes scrotaux seront éliminés plus facilement; et encore ici n'avons-nous en vue que les fibromes extravaginaux de Poisson [2]. On se rappellera pour le diagnostic que ceux-ci sont exceptionnellement médians, qu'ils acquièrent un volume beaucoup plus considérable que les kystes et ont une consistance bien définie.

4° *Angiomes.* — Certains angiomes, en raison de leur congénialité et de leur consistance, peuvent prêter à confusion. Dans le cas rapporté par Verneuil [3] l'erreur était d'autant plus facile que la tumeur était kystique et laissait voir par transparence un assez grand nombre de petits kystes séreux, superficiels, épars ou agglomérés, flétris ou distendus, les uns à peine visibles, les autres du volume d'une petite noisette. Cependant la consistance toute spéciale des angiomes, leur réductibilité totale, la présence d'une dilatation veineuse cutanée concomitante et très marquée habituellement, ne se retrouvent point dans les kystes.

5° *Molluscum pendulum.* — Certaines tumeurs polypeuses du raphé, congénitales (cas de Chiari [4]) ou non, doivent en être distinguées. Les tumeurs polypeuses graisseuses qu'a décrites Chiari, bien qu'étant l'expression d'un vice de conformation produit lors du développement de la gouttière urétrale, et étant par conséquent proches voisines des kystes congénitaux du raphé, s'en séparent par un grand caractère; elles sont pédiculées et ce pédicule est parfois assez long pour qu'on en ait observé la torsion; de plus leur forme sphé-

1. Juda, *loc. cit.*
2. Poisson T., *Des tumeurs fibreuses périépididymaires, Th. de doct.*, Paris, 1858.
3. Verneuil A., *Tumeur veineuse congénitale des bourses, Gaz. hebd. de méd. et de chir.*, 1859, p. 582.
4. Chiari H., *loc. cit.*

rique, leur isolement au milieu du raphé, leur consistance lipomateuse lèvent tous les doutes.

6° *Poches urineuses congénitales.* — Leur diagnostic doit être fait ici, car par leur siège près de l'extrémité libre de la verge et sur sa face inférieure, par leur consistance, leur transparence elles rappellent par bien des points les kystes mucoïdes. On saura cependant pour éviter l'erreur se reporter à la description qu'en a faite F. Guyon dans sa thèse d'agrégation et on y verra que ces tumeurs se distendent au moment de la miction pour devenir flasques dans l'intervalle, que leur volume est habituellement supérieur à celui des kystes mucoïdes ; de plus l'exploration au stylet de la paroi inférieure du canal urétral permettra de découvrir en un point quelconque un orifice de communication avec la poche urineuse.

7° *Tumeurs diverses.* — Certaines tumeurs rares, bénignes ou malignes, ayant pour point de départ le raphé périnéo-génital ou le septum scrotal, pourraient induire en erreur. Nous ne discuterons pas ces diagnostics en raison du peu d'intérêt qu'offrent de telles raretés pathologiques ; nous ne ferons que les citer (adénome sébacé Kocher, cysto-sarcome Crampton, encéphaloïde Molin) en insistant encore une fois sur ce point que ces néoplasmes pourraient bien souvent n'être que secondaires et avoir pour point de départ un kyste congénital méconnu.

II. *A la période de suppuration.* — A cette période le diagnostic des kystes du raphé n'est point embarrassant ; on ne pourrait guère les confondre qu'avec les affections suivantes :

1° *Cowpérite. Abcès péri-urétral.* — Grâce à un examen attentif du canal le diagnostic ne saurait ici rester longtemps indécis ; ce serait d'ailleurs une singulière coincïdence de voir réunis chez un même sujet un kyste congénital du raphé suppuré et une urétrite blennorragique ; aussi dans les cas douteux la blennorragie fera penser le plus souvent à la cowpérite ou à l'abcès péri-urétral et non à un kyste suppuré.

2° *Abcès et tumeurs urineuses.* — Ces lésions surviennent chez les anciens rétrécis et non chez les individus jeunes ; elles forment une masse unique, limitée, entourée d'une coque épaisse, s'accompagnent d'une sensation de chaleur, de tension anale et périnéale ; l'examen du canal achèvera le diagnostic.

3° *Abcès froids ou chauds.* — Au niveau du périnée il pourrait y avoir erreur ; on recherchera les diverses causes qui peuvent en ce point donner lieu à des accidents de suppuration,

III. *A la période fistuleuse.* — Le diagnostic est ici des plus simples quand on peut reconstituer l'historique et la marche de l'affection.

1° *Fistules ostéopathiques, urinaires ou rectales.* — L'exploration au stylet et les antécédents seront là pour nous guider.

2° *Fistules péniennes congénitales et urètres accessoires.* — Ces anomalies constituent le seul diagnostic véritablement à faire ici. Bien qu'en général ces fistules ou ces urètres accessoires siègent sur la face supérieure de la verge, comme l'ont montré Marchal de Calvi, Picardat, Verneuil et Lejars [1], il est des cas cependant où ils se trouvent placés sur la face inférieure de la verge et alors la seule ressource qu'il reste souvent au chirurgien pour faire son diagnostic c'est de rechercher les commémoratifs. On se souviendra toutefois que ces urètres accessoires n'ont pas le caractère moniliforme des fistules kysteuses, ne forment pas un trajet sous-pénien offrant des bosselures faciles à distendre par une injection liquide, mais qu'au contraire ils ont la forme d'un canal sous-urétral, donnant la sensation d'un cordon induré, lisse et régulier; pour comble d'erreur malheureusement ce canal peut parfois être affecté de blennorragie et donner lieu alors à un écoulement qui rappelle celui des fistules kysteuses et que seul, un examen bactériologique, peut différencier.

Nous ne voulons pas répéter ici, à propos du diagnostic des variétés de kystes, ce que nous avons dit ailleurs; nous avons suffisamment montré que, malgré quelques caractères bien spéciaux à l'une et à l'autre de ces variétés, le diagnostic était souvent des plus difficiles et que dans nombre de cas il ne se fait que sous le champ du microscope.

TRAITEMENT

Le traitement des kystes congénitaux du raphé est un des chapitres de leur histoire les moins intéressants; aussi en donnerons-nous seulement en quelques lignes les indications et indiquerons-nous rapidement les divers procédés opératoires préconisés contre eux.

I. *Indications.* — Quand se pose l'indication d'un traitement contre ces kystes? C'est là une question qui aurait mérité jadis une discussion approfondie et qu'aujourd'hui nous pouvons résoudre en deux mots : intervention à toutes les périodes.

1° *A la période d'indolence.* — L'intervention est indiquée, quoi qu'on en ait dit; on se souviendra en effet, comme l'ont montré Lannelongue et Achard, que les kystes congénitaux peuvent être comparés à des parasites se développant aux dépens de l'organisme qui les porte

1. Lejars, *Des canaux accessoires de l'urètre; Ann. des mal. des organes génito-urinaires,* 1888, t. VI, p. 392.

et que, si les kystes sous-cutanés n'ont d'autres inconvénients que les difformités qu'ils entraînent, ils n'en sont pas moins aptes, comme les autres tissus de l'économie, à subir des dégénérations pathologiques et à devenir le lieu de formation de néoplasmes.

2° *Aux périodes d'accroissement et de fistule.* — L'intervention est indiquée à fortiori et c'est généralement par une opération des plus simples qu'on pourra guérir son malade.

II. *Procédés opératoires.* — Quelles sont les méthodes à employer? Elles étaient multiples autrefois; deux subsistent aujourd'hui; ce sont : 1° l'incision, 2° l'excision.

1° *Incision.* — Si cette méthode d'intervention n'a pas ses indications bien précises et si elle tend de plus à perdre du terrain,on ne devra pas néanmoins l'abandonner ; on la réservera aux kystes suppurés et aux fistules consécutives. Dans tous ces cas l'incision de la poche ou du trajet sera aussi étendue que possible pour bien mettre à jour, laisser se modifier par bourgeonnement, et se réunir par seconde intention une cavité kystique, dont la paroi doit s'éliminer ou se détruire pour amener la guérison.

2° *Extirpation.* — C'est réellement la méthode de choix; elle seule met à l'abri de la récidive et débarrasse en quelques jours le sujet d'une lésion sinon grave du moins fort incommode. Elle sera faite aussi complète que possible. Une circoncision enlevera du même coup un kyste sous-préputial (Obs. V, VI, XIV, XVII). Au niveau du pénis, du scrotum ou du périnée, la peau cocaïnisée sera incisée longitudinalement suivant le raphé, la tumeur sera libérée de ses attaches, et après quelques points de suture la réunion s'obtiendra par première intention (Obs. VII, VIII, IX, X, XI, XII, XV, XVIII).

OBSERVATIONS

Nous résumerons ici les observations que nous avons recueillies dans les auteurs et nous les classerons en trois groupes : 1° kystes dermoïdes, 2° kystes mucoïdes, 3° kystes fistuleux du raphé, tout en faisant remarquer ce que cette division a d'arbitraire, et ne pouvant faute d'examen histologique mettre chacune d'elles à sa place exacte.

I. Kystes dermoïdes. — Ce groupe comprend les quatorze observations suivantes :

Observation I. — Note sur une tumeur adipocireuse. — Cruveilhier J. (*Bull. de l'Ecole et de la Société de méd. de Paris*, 1808, p. 30, et *Traité d'anat. path. gén.*, 1856, t. III, p. 334).

Cadavre de l'École de médecine, observé par Cruveilhier.

Examen. — Sur la verge, on trouva une tumeur qui avait la forme et le volume d'un œuf de poule; la peau ayant été incisée, on vit un kyste formé dans le tissu cellulaire lâche, qui se trouve entre les membranes cutanée et muqueuse du prépuce. La matière contenue qui était solide put s'enlever en masse; elle était recouverte par une couche blanche et grasse qui avait l'odeur de l'humeur sébacée des follicules du gland; au-dessous de cette couche, qui avait une demi-ligne d'épaisseur, se trouvait une matière jaune formant la totalité de la tumeur, assez friable pour pouvoir être rompue au moindre effort; son intérieur offrait une multitude de lamelles brillantes.

Obs. II. — Tumeur singulière du périnée. — Rennes (*Arch. gén. de méd.*, 1831, t. XXVII, p. 26).

Sujet?

Examen. — Les deux testicules existaient de chaque côté dans les bourses, comme à l'ordinaire; un troisième organe de même forme et de même consistance que les deux autres, un peu plus petit seulement, était situé postérieurement dans le tissu cellulaire du périnée, où il formait une saillie ronde, mobile et résistant à la pression pour le faire disparaître. Le cordon particulier à ce testicule surnuméraire, si telle était réellement sa nature, n'était point senti à la partie antérieure et semblait plutôt se dessiner vers l'anus.

Obs. III. — Kyste développé dans le tissu cellulaire sous-cutané de la verge. — Forget A. (*Bull. de thérap.*, 1843, t. XXIV, p. 33).

X..., trente-neuf ans, entre à Saint-Louis dans le service de Jobert pour une tumeur du pénis.

Antécédents. — A. Vénériens : blennorragie et chancres sans accidents consécutifs.

Début. — Il y a dix-huit mois, le malade remarqua sur le côté droit du pénis une petite grosseur, dure et rénitente, qui glissait en tous sens, était indolore à la pression et ne s'accompagnait d'aucune modification notable du derme.

Marche. — Progrès rapides de la tumeur depuis cette époque.

Etat actuel. — La tumeur a envahi, dans presque toute sa longueur, la moitié latérale droite de la verge; elle est mobile, fluctuante, dure en avant surtout, plus rénitente et élastique dans ses deux tiers postérieurs qui présentent un renflement du volume d'un œuf de pigeon; on peut l'isoler des corps caverneux dans toute son étendue, sauf dans un point limité douteux en arrière; la peau est saine et sans adhérences avec la tumeur; quelques veines sous-cutanées ont paru un peu plus dilatées que de coutume. L'érection n'est point douloureuse et se produit complètement; mais la tumeur devient alors très dure, fait déjeter la verge de droite à gauche et s'oppose ainsi au coït, autant par son volume que par la direction vicieuse qu'elle imprime au pénis.

Opération. — Jobert en pratiqua l'extirpation. Incision longitudinale de la peau et dissection des deux lèvres cutanées; adhérences

légères entre la tumeur et l'enveloppe des corps caverneux libérées sans difficultés; l'ouverture du renflement postérieur pendant cette dissection donna lieu à l'écoulement d'un jet de liquide séreux, un peu trouble et jaunâtre; ligatures et sutures.

Examen anatomique. — Il démontra l'existence d'un premier kyste fibreux dont les parois avaient plusieurs millimètres d'épaisseur. Lisse à sa surface interne, il était en rapport en dehors avec un tissu cellulaire lamelleux, dense, renfermant quelques granulations d'apparence fibro-cartilagineuse. Ce kyste principal répondait au renflement postérieur de la tumeur et communiquait avec une cavité secondaire, par une ouverture rétrécie en forme de goulot. Ce second kyste présentait les mêmes caractères physiques que le premier. Le tiers antérieur de la tumeur était constitué par le tissu cellulaire, qui, en se condensant, avait formé des bandes fibreuses terminées en avant, tout à fait à la base du gland, par un noyau d'induration blanc jaunâtre.

Obs. IV. — Kyste muqueux dans un follicule sébacé. — Bauchet L. (*Arch. gén. de méd.*, 1848, s. 5, t. XI, vol. I, p. 71).

Jeune homme, trente ans, artiste, vient consulter l'auteur le 14 août 1857, tourmenté qu'il est par la présence d'une tumeur dans le scrotum.

Antécédents. — Forte constitution et excellente santé. Plusieurs blennorragies antérieures, mais jamais de chancres, ni d'orchites. Pas de symptômes actuels de rétrécissement.

Début. — Il y a six ou sept mois, il s'aperçut dans la peau du scrotum, d'une petite tumeur, grosse comme un tout petit pois, mobile et indolente.

Marche. — Il y a trois mois, la tumeur était une fois plus grosse; pas de transparence notée. Il y a huit semaines enfin, en très peu de temps, en quelques jours la tumeur avait triplé de volume; elle avait le volume d'un œuf de poule, était transparente, toujours mobile et indolente.

Etat actuel. — A 2 centimètres environ au-dessous du point de jonction avec la verge, presque sur la ligne médiane, à 2 ou 3 millimètres au plus à gauche du raphé médian du scrotum, on aperçoit en relevant la verge une saillie anormale; ce relief est formé par une tumeur globuleuse, du volume d'un petit œuf de poule, arrondie, tendue, fluctuante et transparente. Saisie entre le pouce et l'index, comme si on voulait l'énucléer, on constate qu'elle est tout à fait indépendante des testicules et des cordons spermatiques, parfaitement sains d'ailleurs. Cette tumeur n'a non plus aucune adhérence avec la verge, notamment avec le canal de l'urètre, qui présentent tous deux leur forme et leur configuration normales. Elle est mobile dans le tissu cellulaire sous-cutané, libre de toute adhérence avec les parties profondes; la peau est aussi mobile à sa surface excepté en un point, bien circonscrit et limité, qui correspond au siège primitif de la poche. Point de douleur spontanée ou à la pression, aucune rougeur de la

peau, rien d'anormal dans les parties environnantes, santé générale parfaite.

Diagnostic. — Kyste muqueux dans un follicule sébacé.

Traitement. — Le 15 août, ponction avec un trois-quarts; issue de 2 à 3 cuillerées d'un liquide jaunâtre, filant, légèrement onctueux; poche à parois un peu épaisses, donnant sous le doigt la sensation que produirait une serviette pliée en plusieurs doubles; injection d'une solution iodique au tiers, puis de teinture d'iode pure; aucun résultat. Le 22, nouvelle ponction et nouvelle injection. Le 27 enfin, incision et résection de la poche; cicatrisation quinze jours après.

Examen. — Le contenu lors de l'incision de la poche était formé d'un liquide jaunâtre filant; la paroi interne du kyste présentait des grumeaux, des pelotons de matière sébacée et fibrineuse, qui étaient plaqués sur la face interne de la poche, surtout en arrière et qu'on pouvait détacher à l'aide du doigt.

Obs. V. — Kyste sébacé développé entre le prépuce et le gland chez un enfant de trois ans. Circoncision pour mettre le kyste à découvert. Guérison. — Fano (*Gaz des hôp.*, 1867, t. XXXX, p. 488).

L... Joseph, trois ans, est conduit à ma clinique le 22 août 1867.

Début. — Son père s'est aperçu, il y a six semaines seulement, de l'existence d'une grosseur à la partie antérieure de la verge.

Etat actuel. — On trouve, sur la partie latérale gauche de la région balanique, une tumeur du volume d'une amande, bien circonscrite, molle sans être fluctuante, mobile en tous sens; la peau du prépuce qui la recouvre glisse sur elle; l'ouverture du prépuce est tellement petite, qu'il est impossible de découvrir la moindre portion du gland; au rapport des parents, l'enfant urine sans la moindre difficulté.

Opération. — On procède alors à la circoncision : excision d'un petit manchon cutané préputial d'un coup de ciseau, incision sur la face dorsale du manchon muqueux mis à découvert par l'excision précédente; la lèvre droite de la plaie se laisse facilement abattre de côté et le gland apparaît alors dans la partie correspondante, la lèvre gauche de la plaie ne cède pas à une traction modérée, car cette portion du feuillet muqueux du prépuce adhère à la partie voisine du gland, précisément au niveau de la tumeur; on décolle les adhérences balano-préputiales et on met à découvert le kyste qu'on excise; suture consécutive des deux lèvres préputiales. Guérison.

Examen. — La tumeur est formée d'une masse de matière sébacée, d'une couleur blanche laiteuse, contenue dans une cavité à parois bien circonscrites et lisses. C'est un vrai kyste muqueux du prépuce, développé aux dépens d'un des follicules sébacés de la région.

Obs. VI. — Kyste sébacé du prépuce. — Fochier (*Gaz. méd. de Lyon*, 1868, t. VIII, p. 111).

Sujet?

Début. — La tumeur dont le malade était porteur datait de l'enfance.

Etat. — Elle était située un peu au-dessous du frein du gland, avait un diamètre de 4 centimètres, s'accompagnait d'un phimosis dû à une balanite.

Opération. — Circoncision.

Examen. — A l'ouverture du kyste, écoulement d'un liquide séro-purulent mêlé d'une grande quantité de lambeaux membraneux transparents et opaques; d'autres membranes se trouvent dans la poche, elles présentent une forme globulaire et irrégulièrement échancrées par places, simulant ainsi des membranes hydatiques. Tous ces lambeaux ne sont constitués que par des cellules épidermiques, en état plus ou moins avancé de dégénérescence graisseuse; c'est la couche la plus interne de la paroi qui s'est détachée en masse et à plusieurs reprises. Il n'y avait pas de graisse libre dans le liquide et la cholestérine s'y présentait exclusivement, sous forme d'aiguilles prismatiques à base rhombe; l'iode et l'acide sulfurique en ont en effet démontré la nature.

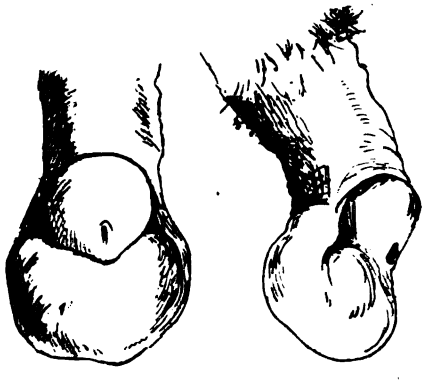

Fig. 7 et 8. — Kyste sébacé de la verge de l'obs. VII.

Obs. VII. — Ablation d'un kyste sébacé de la verge. — Bruch (*Alger méd.*, 1883, p. 95).

Adolescent français, de constitution robuste, entre à l'hôpital d'Alger.

Début. — Il s'aperçoit, il y a trois mois, de l'existence d'une tumeur du volume d'un gros pois, au niveau de l'extrémité libre de la verge.

État actuel. — Actuellement cette tumeur (fig. 7 et 8) a les dimensions d'une grosse noix, occupe la région du frein, est en quelque sorte coiffée par le bord libre et inférieur du prépuce, qui la fixe à la moitié inférieure de l'extrémité du gland; peau fine, de couleur normale et non adhérente à la tumeur qui semble être fluctuante.

Opération. — Anesthésie, incision de la peau et dissection de la tumeur, excision des parois, suture, réunion immédiate, guérison.

Examen. — Le kyste, qui s'est rompu au milieu de l'opération, contient de la matière sébacée, blanc jaunâtre, avec odeur caséeuse prononcée.

Obs. VIII. — Tumeur congénitale du périnée. — Excision. — Guérison. — Turner G.-R. (*Trans. path. Soc. Lond.*, 1884-85, t. XXXVI, p. 417).

W. T..., dix-huit ans, est admis à « Seamen's Hospital » de Grenwich pour une blennorragie.

État actuel. — Pendant son séjour on découvre qu'il est porteur d'une tumeur congénitale du périnée. Celle-ci se présente sous forme d'une saillie assez marquée, globuleuse, située immédiatement au-devant de l'anus sur la ligne médiane et du volume d'une noix environ. Elle paraît tout à fait superficielle, kystique, et à la palpation on a l'impression qu'elle contient de la matière sébacée. Par la pression elle diminue de volume et une autre saillie apparait aussitôt en avant d'elle, à un pouce et demi environ, sur la ligne médiane du périnée. Le contenu de la portion globuleuse postérieure peut, par une pression assez ferme, être refoulé entièrement dans la portion longitudinale antérieure et vice versa; dans ce dernier cas le périnée au-devant de la tumeur globuleuse reprend son aspect naturel.

Le malade n'a jamais éprouvé aucun trouble, ni ressenti aucun inconvénient par suite de la présence de la tumeur.

Opération. — Excision. Guérison.

Obs. IX. — Kyste sébacé congénital du prépuce. — O. Lannelongue et Achard (*Traité des kystes congénitaux*, 1886, p. 197).

E... Émile, quatre mois, est apporté à la consultation de l'hôpital Sainte-Eugénie, le 17 avril 1878.

Début. — D'après la mère, la tumeur existe telle quelle, sans aucune modification, depuis la naissance.

État actuel. — L'enfant porte au prépuce un kyste qui vient proéminer dans l'orifice préputial sous forme d'une tumeur ayant le volume d'un gros grain de riz et de consistance élastique; ce kyste est plutôt en rapport avec la muqueuse qu'avec la peau; en effet on sépare assez aisément la peau de la surface du kyste, tandis que la muqueuse lui est plus intimement unie; il est aussi plus directement placé sous la muqueuse que sous la peau.

Opération. — Ponction et excision de la poche.

Examen. — Elle contient un liquide louche, jaunâtre, laiteux et d'aspect purulent, et est tapissée d'épithélium.

Obs. X. — Kyste congénital du périnée. — O. Lannelongue et Achard (*Traité des kystes congénitaux*, 1886, p. 454).

F... Antoine, deux ans, entre le 14 mai 1879 à Sainte-Eugénie, salle Napoléon, n° 17.

Début. — La tumeur pour laquelle la mère présente l'enfant est congénitale et a grossi seulement depuis dix mois; auparavant elle n'avait que le volume d'une noisette.

État actuel. — Elle occupe la région périnéale du côté gauche, depuis

le scrotum jusqu'à un centimètre de l'anus; elle déborde un peu à droite la ligne médiane; son volume est celui d'une noix, sa forme arrondie, sa consistance très régulière; elle est élastique et fluctuante; placée immédiatement sous la peau, elle glisse également dans tous les sens sur les parties profondes.

Opération. — Le 21 mai : extirpation de la tumeur, qui n'offrait pas de pédicule et que rien ne semblait rattacher aux parties profondes. Guérison simple.

Examen. — A l'incision du kyste, il en sort un liquide jaune verdâtre.

Obs. XI. — Kystes congénitaux du scrotum. — Heuyer et Darier J. (*Bull. de la Soc. fr. de derm. et de syph.*, 1890, p. 143 et 146).

Lans..., vingt-deux ans, canonnier-conducteur, entre à l'hôpital militaire de Versailles pour être débarrassé des tumeurs qu'il présente.

Antécédents. — Antécédents héréditaires et personnels bons. Constitution forte.

Début. — Ces tumeurs sont congénitales au dire du malade et de ses parents.

Marche. — Elles n'ont jamais été douloureuses et depuis bien des années n'ont changé ni de volume, ni d'aspect. Cependant sous l'influence des exercices d'équitation, elles paraissent avoir un peu progressé et elles occasionneraient une certaine gêne; aussi le malade demande-t-il une opération.

État actuel. — Les deux tumeurs sont situées très exactement sur le raphé médian du scrotum et dans son tiers postérieur; elles siègent manifestement dans l'épaisseur de la peau qui glisse facilement sur les tissus sous-jacents; le tégument qui les recouvre est mince, lisse, de couleur normale. De consistance mollasse, rénitentes, nettement fluctuantes, elles ne sont pas translucides. A leur surface, il n'existe pas trace d'orifice, ni de cicatrice.

L'antérieure est sessile, se prolonge en avant dans une étendue de trois centimètres sur une largeur d'un centimètre, et présente, à sa partie déclive, une saillie qui a le volume d'un gros pois. La postérieure plus volumineuse, réniforme, est nettement pédiculée.

Ces deux tumeurs sont distantes de 2 centimètres à 2 centimètres et demi et semblent réunies par un mince cordon qu'on sent dans l'épaisseur de la peau, mais elles ne communiquent pas entre elles et ne sont en aucune façon réductibles.

Opération. — Le diagnostic de kystes dermoïdes du raphé est posé et les tumeurs ont été enlevées.

Examen macroscopique. — Ce sont des kystes qui communiquent entre eux par un étroit canal situé au sein du cordon que l'on sentait dans l'épaisseur de la peau, et dont le calibre admet une sonde cannelée; il s'agit donc en réalité d'un kyste en bissac, étranglé à sa partie moyenne comme une bourse, et renflé à ses extrémités dont l'une pourrait loger une noisette et l'autre un gros haricot. — La surface interne

en est lisse et unie dans les parties dilatées du kyste, ne présente aucune saillie, aucun poil, ni aucune dépression glandulaire, ressemble en un mot à une muqueuse lisse telle que celle des grandes lèvres ou du gland; au niveau du canal on constate la présence de plis longitudinaux. — L'épaisseur de la paroi est variable suivant les points; elle est très faible là où le kyste affleure la surface de la peau et la distend.

Le contenu a la même apparence dans les deux poches et dans le canal bien qu'on ne puisse le faire refluer de l'une dans l'autre; il est en effet très épais, homogène et onctueux, jaune brunâtre et ressemble à du mastic de vitrier; il ne présente aucun poil, ni aucun autre élément figuré.

Examen microscopique. — Le contenu apparaît presque uniquement formé de cellules épithéliales cornées, très minces et généralement plissées, sans noyau ou seulement avec un rudiment de noyau décelé par l'iode; ces cellules se colorent en jaune pâle par le picro-carminate, en gris plus ou moins foncé par l'acide osmique; elles se gonflent et deviennent utriculaires sous l'influence de la potasse à chaud. — Parsemés au milieu de ces cellules, on observe un grand nombre de corps lenticulaires et réfringents, jaunâtres, à structure vaguement concentrique, qui se brisent en fragments irréguliers quand on les écrase, se colorent faiblement en rose par le picro-carmin et en jaune par l'acide osmique, ne se dissolvent pas dans les acides mais perdent leurs granulations sous l'influence de l'éther et des essences; ce sont des cellules épithéliales remplies de graisse ou plus probablement d'acides gras. — La matière sébacée du kyste renferme encore des paillettes de cholestérine, des gouttelettes de graisse libre, et quelques rares cristaux.

Les coupes ont permis de constater que le kyste siège en plein derme ou plus exactement au milieu de la couche musculaire qui double le derme dans cette région; les faisceaux du dartos passent en effet les uns au-dessus, les autres au-dessous du kyste. — La structure de la paroi répond à un kyste dermoïde de la première variété; elle est constituée : 1° extérieurement par un tissu conjonctif feutré, à surface plane dans les parties renflées du kyste ou plissée au niveau du canal, ne présentant ni follicules pileux, ni glandes sébacées ou sudoripares, mais seulement quelques rudiments de papilles; 2° par un épiderme, analogue à celui de la peau offrant un corps muqueux un peu mince, une couche granuleuse munie d'éléidine, et une couche cornée dont les cellules superficielles sont en desquamation et tombent dans la cavité du kyste; dans certaines régions les cellules sont aplaties dans leur ensemble, d'où une épaisseur moindre de l'épiderme; ailleurs cette épaisseur est la même que celle de l'épiderme du scrotum.

Obs. XII. — Kyste dermoïde du raphé périnéal et du scrotum. — Reclus P. (*Gaz. hebd. de méd. et de chir.*, 1893, p. 327) et Retterer Ed. (*Bull. de la Soc. de Biol.*, 1893, s. 9., t. V, p. 751).

X..., vingt-neuf ans, débardeur, entré à l'hôpital de la Pitié pour des

accidents de brightisme, est trouvé porteur d'une tumeur bizarre du périnée antérieur.

Début. — De tout temps le malade avait senti dans la région anoscrotale un soulèvement anormal; les parents l'auraient aperçu dès la naissance, et lui-même, aussi loin que son souvenir remonte, se rappelle l'avoir vu non avec son développement actuel, mais en miniature pour ainsi dire.

Marche. — C'est en effet au moment de la puberté que la tumeur prit les proportions plus considérables qu'elle a gardées depuis.

État actuel. — En arrière du scrotum, à égale distance des bourses et de l'anus, il existe une tumeur (fig. 9) du volume et de la forme d'une amande; elle est située sur la ligne médiane, et paraît n'être en définitive qu'une distension d'un segment limité du raphé. La peau qui la recouvre est lisse, un peu amincie et sa surface est parcourue d'un lacis

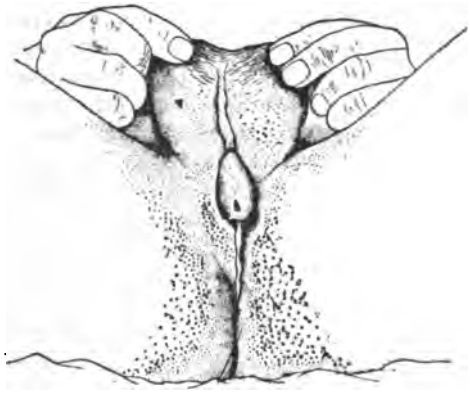

Fig. 9. — Kyste dermoïde du raphé périnéal et du scrotum de l'obs. XII.

veineux apparent. La masse en est molle, dépressible, et semblable à une poche à parois flottantes et trop larges pour la substance qu'elle contient; celle-ci se laisse malaxer et donne la sensation de la matière butyreuse des kystes sébacés. La tumeur est en partie réductible et, lorsqu'on la comprime d'une manière continue, elle s'affaisse et l'on voit se gonfler deux diverticules, l'un antérieur, l'autre postérieur. Le premier suit le raphé auquel il se substitue et s'étend de la tumeur au scrotum sur lequel il se perd; c'est un trajet canaliculaire moniliforme, où l'on compte cinq bosselures du volume d'un petit pois, séparées les unes des autres par des parties étranglées dont le diamètre ne mesure guère que deux ou trois millimètres; lorsqu'on presse sur la tumeur centrale, on voit saillir et bomber chacune de ces bosselures, le raphé médian s'érige pour ainsi dire, puis s'affaisse lorsqu'on cesse de comprimer la poche, réservoir principal de la matière butyreuse. Même prolongement en arrière, moniliforme comme le précédent; comme lui

il se distend par l'afflux de la substance que l'on refoule de la tumeur médiane, mais il est moins considérable, et en définitive ce diverticule, alternativement étranglé et dilaté, rappelle un vaisseau lymphatique, coupé de valvules et dans lequel on aurait injecté du mercure.

Opération. — Après diagnostic de kyste dermoïde, et anesthésie cocainique, extirpation de la tumeur avec la plus grande facilité, le kyste n'adhérant pas à la peau du scrotum. — Réunion primitive malgré l'albuminurie.

Examen macroscopique. — Le kyste est situé dans le tissu cellulaire sous-cutané. Sa paroi est épaisse, son contenu formé de matières grasses, sans pus.

Examen microscopique. — La structure est celle des kystes dermoïdes et diffère légèrement suivant les points.

Au niveau des portions dilatées, les parois de la poche sont formées par une enveloppe mésodermique, épaisse de 0 mm. 5 à 1 mm., constituée par une trame conjonctive très vasculaire et renfermant un certain nombre de faisceaux musculaires lisses. La surface extérieure présente des papilles, recouvertes par un épiderme normal, avec une couche pigmentaire très accentuée. La surface intérieure, lisse, est tapissée d'un épithélium pavimenteux stratifié, épais de 0 mm. 04 à 0 mm. 06, dont la moitié superficielle est formée par des amas aplatis et cornés; les lamelles les plus internes de cet épithélium sont détachées et forment un magma de détritus épithéliaux.

Au niveau des parties étranglées, la surface extérieure du kyste offre la structure de la peau; la surface intérieure présente quelques saillies, mais dans leur intervalle, elle est lisse et recouverte d'un épithélium pavimenteux stratifié, de 0 mm. 20 en moyenne. Quant à la couche mésodermique et vasculaire de la paroi, elle est remarquable dans sa portion supérieure (dorsale et adhérente) et ses parties latérales, par une trame musculaire énorme. Celle-ci est constituée par l'entrelacement de gros faisceaux, épais de 0 mm. 04 à 0 mm. 08 de fibres lisses dont la direction générale est concentrique par rapport à la lumière du kyste; ces faisceaux sont contigus, séparés les uns des autres par de minces tractus du tissu conjonctif. En approchant de la paroi inférieure (ventrale) du kyste les faisceaux musculaires deviennent plus rares et la paroi est essentiellement formée par une trame conjonctive et élastique. Sur une certaine longueur du kyste on remarque une ligne saillante partant de sa paroi inférieure et formant le long de la ligne médiane un véritable raphé faisant saillie dans l'intérieur de la poche. Le prolongement postérieur du kyste présente enfin sur sa paroi profonde (dorsale) de nombreux faisceaux de fibres musculaires striées, dépendant du bulbo-caverneux.

Obs. XIII. — Kyste dermoïde du raphé périnéo-scrotal. — Mermet P. (*Bull. Soc. anat.*, 1894, s. 5, t. VIII, p. 54).

Louis B..., vingt-trois ans, plombier-couvreur, entre à l'hôpital

Ricord, salle 2, n° 24, le 8 janvier 1894, pour un bubon suppuré; durant son séjour on découvre qu'il est porteur d'une tumeur du raphé scrotal.

Antécédents. — Antécédents héréditaires et personnels bons; chancres mous et bubon en fait de maladies vénériennes.

Début. — L'anomalie, dont il est porteur, a été reconnue par lui dès l'époque où il a pu s'observer, soit dès l'âge de dix ans environ.

Marche. — Depuis la tumeur est restée stationnaire; au dire du malade : telle elle est aujourd'hui, telle elle était à l'âge de dix ans.

État actuel. — Sur le raphé périnéo-scrotal on aperçoit, échelonnées à distance les unes des autres, formant un véritable chapelet, huit saillies, siégeant exactement sur la ligne médiane; elles occupent le raphé sur une longuenr de 15 centimètres environ, séparées par des distances plus ou moins considérables (fig. 6).

Au point de vue symptomatique on peut les diviser en deux groupes bien distincts : les deux premières, occupant le versant antérieur du raphé scrotal, présentent des caractères tout à fait différents des autres situées sur le raphé, au niveau du versant postérieur des bourses. — Les deux premières, les plus antérieures, sont situées l'une à 1 centimètre et demi de l'angle scroto-pénien et en arrière de lui, l'autre également en arrière à une distance de 5 centimètres environ. Ces deux tumeurs du volume d'un pois, sont réniformes, allongées d'avant en arrière dans le sens du raphé dans lequel elles sont enchâssées et duquel elles tendent cependant à sortir; elles sont bien limitées. A leur surface la peau est peu mobile, et leur adhérence avec le raphé est intime sur leurs parties latérales. — Les autres tumeurs, au nombre de six, sont situées sur le flanc postérieur des bourses, et en partie sur le raphé périnéal sur lequel les dernières empiètent de 2 centimètres. Elles sont reliées entre elles par un raphé saillant, beaucoup plus saillant qu'à la partie antérieure des bourses. Ces tumeurs, plus volumineuses que les précédentes, méritent une description spéciale : en allant d'avant en arrière et de bas en haut, à partir du point le plus déclive des bourses, on trouve successivement : une tumeur du volume d'un haricot, allongée dans le même sens, à laquelle fait suite immédiatement une tumeur bien limitée et franchement pédiculisée du volume et de la forme d'une noisette, attenant au raphé par un pédicule de 1 centimètre de diamètre; immédiatement en arrière on trouve le raphé scrotal en apparence normal sur une longueur de 2 centimètres, puis on arrive sur quatre masses allongées d'avant en arrière, se continuant les unes les autres. La plus volumineuse et la plus centrale de ces tumeurs offre 3 centimètres de long sur 1 de large, la plus petite est du volume d'un petit pois. Ces tumeurs présentent une fausse fluctuation et, contrairement à celles de la face antérieure des bourses, communiquent toutes entre elles; elles offrent une vraie réductibilité, c'est-à-dire que, si l'on vient à comprimer l'une, toutes les autres se distendent, augmentent de volume, et le raphé s'injecte et bombe dans

les points intermédiaires; il semble qu'à ce moment, on ait au niveau de celles-ci, la sensation de noisettes enchâssées sous la peau, et au niveau du raphé celle non moins caractéristique d'un vaisseau injecté au suif dont on peut nettement limiter l'étendue.

Outre ces caractères particuliers, ces tumeurs kystiques offrent des caractères communs. Elles sont lisses, arrondies, non bosselées; la peau à leur surface est très amincie, distendue, si bien qu'on aperçoit les plus petits vaisseaux cutanés et qu'on peut voir par transparence le contenu jaunâtre de ces poches, elle ne présente pas de changement de coloration. A la palpation ces tumeurs ont une consistance pâteuse, une mollesse toute spéciale. Elles ne sont nullement douloureuses et incommodent si peu le malade qu'il se refuse à toute extirpation.

Obs. XIV. — Kyste mucoïde sous-préputial. — Dardignac J.-J.-A. (*Arch. prov. de chir.*, 1894, t. III, p. 627).

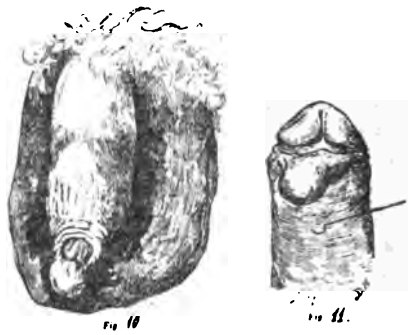

Fig. 10. — Kyste sous-préputial de l'obs. XIV, le gland étant recouvert par le prépuce.
Fig. 11. — La même tumeur pendant l'érection.

Emile R... entre en janvier 1892 à l'Hôtel-Dieu de Beauvais pour un phimosis et une tumeur du limbe préputial dont il désire être débarrassé.

Début. — La tumeur existe depuis la naissance.

Marche. — Elle n'a sensiblement augmenté que depuis deux mois.

État actuel. — Actuellement son volume est celui d'une forte noisette et elle occupe à la partie inférieure de la verge, cet organe étant examiné dans la position debout, la ligne médiane et le sommet. Si le prépuce est ramené en avant, c'est-à-dire dans sa position normale (fig. 10), la tumeur semble alors prolonger le gland dont l'orifice urétral reste libre. Pendant l'érection, légèrement douloureuse, le gland peut être découvert et la tumeur est ramenée en arrière en suivant les mouvements du prépuce; elle est alors beaucoup plus apparente et (fig. 11) occupe la ligne médiane. Elle est indolente, de consistance semi-liquide, un peu rénitente, très bien limitée, arrondie; elle est incluse entre la peau et la muqueuse, qui se mobilisent facilement

autour d'elle, sauf en un point difficile à préciser; la peau qui la recouvre est sans changement de couleur, mais très vascularisée.

Opération. — Le 11 janvier, circoncision partielle et ablation de la tumeur; sutures; guérison.

Examen. — Le contenu semble être de la matière sébacée, graisseuse, en partie soluble dans l'éther.

Sur les coupes la paroi du kyste est tapissée par une muqueuse très plissée et pourvue de nombreuses papilles. Derme formé de tissu conjonctif très lâche; quelques rares glandes sébacées. Épithélium pavimenteux stratifié.

II. Kystes mucoïdes — Ce groupe comprend 4 observations.

Obs. XV. — Sur un cas rare de kyste muqueux à cellules cylindriques du prépuce. — Redard P. (*Rev. mens. des mal. de l'enfance*, 1890, t. VIII, p. 115).

Fig. 12. — Paroi du kyste de l'obs. XV. — Gr. 30 diam. — E. Epithélium; G.S. Couche superficielle du tissu conjonctif constituant les végétations: V; C.P. Couche profonde formée de faisceaux fibreux concentriques, F.

Enfant de dix mois, vigoureux, présenté à notre dispensaire le 15 novembre 1889.

Antécédents. — Enfant en très bonne santé, sans aucun vice de constitution.

Début. — Depuis sa naissance, il avait à la partie inférieure du prépuce, en avant du frein, sur la ligne médiane, une petite grosseur de forme régulière. Cette tumeur avait paru un peu grossir dans ces derniers temps et les parents inquiets demandaient notre avis sur cette difformité.

État actuel. — A la partie inférieure du prépuce, exactement sur la ligne médiane, existe une tumeur très régulièrement arrondie du volume d'une petite noisette (fig. 5). La peau normale glisse sur la tumeur qui paraît adhérer légèrement du côté profond vers le frein; la mobilité est assez grande à sa partie antérieure; il existe de la fluctuation et de la transparence.

Opération. — Après le diagnostic de kyste congénital, incision, dissection et énucléation du kyste. Guérison.

Examen macroscopique. — Le kyste incisé laisse couler une petite quantité de liquide blanc, légèrement visqueux, ressemblant à un sperme. La paroi est peu épaisse, irrégulière, tomenteuse, avec quelques dépressions en certains points.

Examen microscopique. — A un faible grossissement (fig. 12) on voit que la surface interne du kyste est formée par des bourgeons assez réguliers, arrondis à leur extrémité, séparés les uns des autres par des dépressions plus ou moins profondes. Ces saillies correspondent à des plis végétants, et à la surface des bourgeons principaux, on voit de petits bourgeons et de petites saillies secondaires; ces bourgeons sont très vasculaires, les vaisseaux y sont distendus par le sang. — Au-dessous de cette couche bourgeonnante, existe une couche épaisse de tissu fibreux dont les faisceaux sont dirigés concentriquement à la surface du kyste. Ce tissu conjonctif à faisceaux concentri-

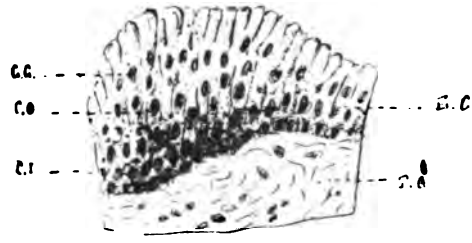

Fig. 13. — Paroi du kyste de l'obs. XV. — Gr. 350 diam. — T.C. Tissu conjonctif superficiel riche en cellules embryonnaires; E.C. Épithélium cylindrique stratifié; C.I. Cellules indifférentes des couches profondes; C.O. Cellules ovoïdes des couches moyennes; C.C. Cellules cylindriques de la superficie.

ques est également parcouru par des vaisseaux dilatés. Au niveau de sa face externe il est en rapport avec la peau dont il est séparé par un tissu conjonctif lâche.

A un plus fort grossissement (fig. 13), on voit que toute la surface interne du kyste est tapissée par des cellules d'épithélium dont la couche superficielle est cylindrique. Cette couche cellulaire s'enfonce profondément dans toutes les dépressions situées entre les grands plis saillants et les plis secondaires. Ces cellules épithéliales sont variables; tantôt on n'en voit que deux couches, l'une formée par de petites cellules indifférentes et possédant des noyaux ovoïdes appliqués contre le sommet des végétations fibreuses, l'autre superficielle par de longues cellules cylindriques terminées soit par un plateau, soit par une extrémité arrondie. Dans d'autres points il existe 3 ou 4 couches de cellules indifférentes au niveau du tissu conjonctif, ovoïdes dans les couches moyennes, et cylindriques dans la partie superficielle. La plupart de ces cellules cylindriques sont caliciformes, tantôt leur protoplasma est gonflé et transformé en une masse muqueuse superficielle qui se ter-

mine par une boule faisant une saillie à la surface de la muqueuse ; leur noyau est rejeté à la partie profonde au niveau de la queue allongée de la cellule. — A la surface de la muqueuse et en contact avec les cellules caliciformes on trouve une couche qui renferme des granulations et du mucus, des filaments minces de mucine et quelques globules blancs migrateurs dont les noyaux ne se colorent plus par le carmin. Cette couche nous donne les caractères histologiques du liquide contenu dans le kyste. — Au-dessous de l'épithélium, la couche superficielle de tissu conjonctif est formée par des fibrilles minces séparées par des cellules pour la plupart arrondies, quelques-unes allongées; les cellules embryonnaires dominent dans ce tissu conjonctif.

Obs. XVI. — *Kystes mucoïde et dermoïde du raphé scrotal.* — Mermet P. (*Bull. de la Soc. anat.*, 1894, s. 5, t. VIII, p. 55).

Barthélemy T..., vingt-neuf ans, charretier, entre le 27 décembre 1893, à l'hôpital du Midi, salle 6, n° 20, pour une orchi-épididymite droite blennorragique.

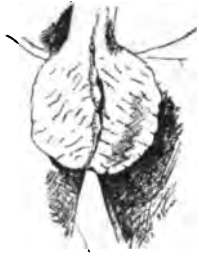

Fig. 14. — Kyste mucoïde et dermoïde du raphé scrotal de l'obs. XVI.

Antécédents. — Constitution vigoureuse, sans tare héréditaire ni personnelle ; pas de malformations génitales ou autres que celle qu'on lui découvre à son entrée.

Début. — Au dire des parents, le malade avait déjà en naissant l'anomalie dont il est porteur.

Marche. — Depuis qu'il se les connaît, il n'y a jamais eu d'accroissement, ni de phénomènes inflammatoires des tumeurs.

État actuel. — Sur le raphé scrotal, très saillant et très développé dans toute son étendue, on aperçoit quatre tumeurs (fig. 14) bien distinctes, bien isolées, situées les unes derrière les autres, s'étendant sur une longueur de 8 centimètres de la racine de la verge au point le plus déclive des bourses. Elles ne sont point douloureuses.

La plus antérieure, celle qui siège à la partie supérieure et antérieure du raphé scrotal, à son union avec le raphé sous-pénien, est de volume beaucoup plus restreint que les autres, et contrairement à elles se rapproche des tumeurs dermoïdes signalées dans l'observation XIII.

Enchâssée dans le raphé scrotal, absolument immobile sous lui, du volume d'un petit pois, de forme arrondie, légèrement allongée, à surface lisse, elle est recouverte par une peau amincie, translucide qui laisse voir par transparence le contenu jaunâtre de la tumeur. Elle présente également une consistance pâteuse, qui, jointe à la coloration, permet d'affirmer un contenu sébacé.

Tout autres sont les trois tumeurs les plus inférieures; elles affectent le type moniliforme, car entre elles le raphé est très saillant et deux communiquent; le troisième kyste, le plus postérieur, est totalement isolé des précédents. Leur volume est égal à celui d'une grosse fève, leur surface est lisse, non bosselée, leur forme oblongue d'avant en arrière, leur coloration gris bleuté, leur aspect presque tremblotant, si bien qu'elles rappelleraient assez des polypes muqueux des fosses nasales enchâssés dans le raphé scrotal. La peau à leur surface sans plis, ni poils et follicules sébacés, est amincie, translucide, paraît dans un état rudimentaire; cette translucidité permet de voir le contenu. La palpation dénote une consistance flasque, une réductibilité manifeste pour les deux premières, qui forment une cavité bilobée; elles ne sont point adhérentes aux parties profondes et, saisies entre deux doigts, on les voit se distendre, s'injecter en même temps que le raphé s'étire et que ses plis disparaissent. — A deux reprises différentes notre malade les a ponctionnées; il s'en est écoulé un liquide séreux, transparent, clair comme de l'eau de roche; actuellement la quantité que peuvent contenir ces trois poches kystiques doit être évaluée à 1 centimètre cube.

Obs. XVII. — *Kyste mucoïde sous-préputial.* — Dardignac J.-J.-A. (*Arch. prov. de chir.*, 1894, t. III, p. 629).

B..., soldat au 51e, est hospitalisé sur sa demande au début de janvier 1893 pour être opéré d'un phimosis congénital très serré, compliqué d'un volumineux kyste du prépuce.

Antécédents. — Bons; varicocèle gauche très prononcé.

Début. — On ne peut préciser la date du début du kyste que présente le malade, qui ne s'en serait aperçu qu'à l'âge de dix ans.

Marche. — Il affirme de plus que la tumeur n'a pas toujours offert le volume actuel et qu'elle aurait progressivement augmenté depuis cet âge.

État actuel. — Le malade étant examiné debout, on aperçoit une tumeur du volume d'une petite prune paraissant reliée à la verge par une sorte de pédicule ou d'étranglement assez mince et plissé en vrille dans le sens de la longueur, elle semble comme surajoutée à la verge, qu'elle prolonge de façon à lui donner un aspect étrange. Toutefois le méat cutané, l'orifice préputial, se trouve déjeté à gauche et près de la base du pédicule : il résulte de cette disposition que les orifices préputiaux et urétraux ne coïncident pas, l'urine s'écoule en bavant, et salit les vêtements ou tombe sur les pieds.

Examiné, le prépuce maintenu en arrière (fig. 15), la tumeur présente alors son développement réel. Elle paraît fixée sur le bord gauche du prépuce avec lequel elle se déplace. Le pédicule disparaissant alors, elle est sessile, montrant bien ainsi qu'elle est nettement incluse entre la peau et la muqueuse. Dans cette position il est possible de ramener au parallélisme les ouvertures du prépuce et de l'urètre et de voir en outre que, bien qu'il n'existe aucune adhérence profonde de la muqueuse avec le gland, le phimosis est très serré, indilatable.

Fig. 15. — Kyste mucoïde sous-préputial de l'obs. XVII.

A la palpation cette tumeur est indolente, oblongue, de consistance molle avec une certaine rénitence, à surface lisse; la peau est mobile dans tous les sens autour d'elle et ne présente à son niveau aucun changement de caractère, sauf une veinosité exagérée; enfin elle n'est pas transparente.

Fig. 16. — Coupe de la paroi du kyste mucoïde sous-préputial de l'obs. XVII. — E. Epiderme; D. Derme; R. Revêtement épithélial interne.

Le malade n'accuse aucune gêne fonctionnelle, il est probable cependant que la miction, l'érection et les rapports sexuels sont gênés.

Opération. — Après anesthésie à la cocaïne, circoncision. — Guérison.

Examen macroscopique. — La pièce de la grosseur d'une noix est conique, sa base étant la surface de section lors de l'ablation; à son sommet on remarque un noyau induré. La cavité a environ 1 centimètre 1/2 à 2 centimètres de diamètre et renferme un noyau blanc, dur, lisse, de la grosseur d'une noisette qui se trouve enkysté; il est comme tassé sur lui-même et ne présente aucune adhérence avec les

parois du kyste; sa coupe ne montre aucun vestige de stratification. Les réactions histo-chimiques démontrent qu'il est à la fois de nature graisseuse, calcaire et hératinique. Les fragments surnagent sur l'eau, se dissolvent partiellement dans l'éther; l'acide sulfuriqne produit une effervescence; traités par l'acide acétique, ils deviennent transparents et se colorent en jaune par l'acide picrique. La tumeur ne contenait pas de poils.

Examen microscopique. — Les coupes montrent (fig. 16) que la paroi externe de la tumeur présente les éléments normaux de l'épiderme : couches cornées, de Malpighi, stratum lucidum. Au-dessous se trouve un derme papillaire, dont le tissu conjonctif assez lâche contient de nombreuses fibres musculaires lisses. La paroi interne est formée par un épithélium stratifié de deux ou trois assises cubiques, dont les plus superficielles sont du type muqueux.

Obs. XVIII. — *Kyste mucoïde du raphé pénien.* — Obs. inédite personnelle.

Emm. F..., trente-cinq ans, cocher, entre à l'hôpital Saint-Louis, salle Cloquet, lit 15, le 4 octobre 1894, pour un bubon suppuré droit.

Antécédents. — Rien à noter, bonne santé habituelle; pas d'autre anomalie que celle qu'on lui découvre incidemment à l'examen de la région génitale.

Début. — La tumeur qu'il présente sur la verge serait apparue d'après le malade à l'âge de dix ans.

Marche. — Depuis elle n'a pas progressé.

Etat actuel. — Cette tumeur (fig. 17) absolument indolore et simplement disgracieuse, n'incommode guère le malade, sauf peut-être pendant le coït; elle siège sur le raphé pénien à 2 centimètres de son origine, c'est-à-dire à environ 4 centimètres du méat urétral; toutefois cette situation n'est pas tout à fait médiane, la tumeur est un peu à droite du raphé auquel elle répond par son bord gauche, il semble que, placée en équilibre instable sur le raphé pénien et n'ayant pu le refouler, elle ait voulu se loger là où les tissus sous-jacents étaient plus lâches, c'est-à-dire sur les parties latérales. Son volume est celui d'une fève et son grand axe est parallèle à celui du pénis; elle est mobile sous la peau et sur les parties profondes, transparente et fluctuante; sa consistance est élastique et rénitente. La peau à sa surface présente sa coloration normale, et refoulée par la tumeur est amincie et sans plis.

Opération. — Le 11 octobre, extirpation de la tumeur, facilement isolable de la peau et des parties sous-jacentes. — Guérison.

Examen macroscopique. — A l'incision du kyste il en sort un liquide louche, séro-laiteux, légèrement visqueux, ressemblant à du blanc d'œuf délayé, albumineux par la chaleur et les acides. — La paroi est friable, mince, épaisse d'un demi-millimètre environ; sa surface interne

est blanchâtre, tomenteuse, papilliforme lorsqu'on la regarde obliquement.

Examen microscopique. — Le contenu renferme des cellules épithéliales polymorphes correspondant pour la plupart au type cylindrique, dont le noyau se colore mal par le picro-carmin; on y rencontre aussi en plus ou moins grande abondance des cellules épithéliales à divers degrés de désagrégation et quelques rares leucocytes.

La paroi (fig. 4) offre à sa surface interne des saillies, véritables villosités, inégalement distribuées, constituées aux dépens de l'épithélium et du tissu sous-jacent, donnant à la muqueuse l'aspect tomenteux décrit. — Cette paroi est formée : 1° d'une trame conjonctive

Fig. 17. — Kyste mucoïde du raphé pénien. Obs. XVIII.

comprenant deux couches : une couche externe constituée par des fibres connectives avec de rares cellules interposées et présentant des faisceaux de fibres musculaires lisses disposés concentriquement et plus nombreux au niveau de la partie sous-uréthrale de la tumeur; une couche interne formée d'un tissu conjonctif plus serré avec de nombreuses cellules connectives et riche en capillaires sanguins qui montent en s'anastomosant dans les saillies papillaires du kyste; 2° d'un revêtement épithélial de quatre à cinq couches de cellules, dont les plus profondes sont arrondies parpression réciproque,et les plus superficielles polyédriques, brillantes réfringentes, à noyau bien visible, central et volumineux, ne présentant à leur surface libre ni plateau, ni cils vibratiles, prêtes par endroits à se détacher des couches sous-jacentes.

III. Kystes fistuleux. — Dans cette classe se rangent les deux observations de Balzer et Souplet.

Obs. XIX. — *Suppuration en trajet canaliculaire le long du raphé médian du pénis et du scrotum.* — Balzer et Souplet (*Bull. de la soc. franç. de derm. et de syph.*, 1893, t. IV, p. 156).

S... Edmond, vingt-six ans, entre le 21 octobre 1892, à l'hôpital du Midi, salle 8, n° 12.

Antécédents. — Homme robuste, jamais malade; pas d'accidents vénériens.

Début. — Depuis trois ans il a remarqué à la face inférieure de la verge un petit cordon rouge et dur. Cependant il ne fait remonter le début des accidents qui l'amènent à l'hôpital qu'à une huitaine de jours environ. A cette date il s'est formé à la partie inféro-postérieure des bourses une grosseur qui sans causer de douleur réelle l'a empêché de continuer sa profession de terrassier.

État actuel. — Le jour même de son entrée cette grosseur s'ouvre spontanément; elle est située exactement sur le raphé médian. De plus en palpant la région périnéale on constate qu'il existe sous les téguments absolument sains une sorte de canal, du volume d'une plume d'oie, à parois dures, rappelant par sa consistance le canal déférent enflammé; ce canal se porte directement dans la direction du rectum au voisinage duquel on cesse de le sentir. A partir de l'abcès ouvert il existe sur le pénis jusqu'à l'extrémité du fourreau de la verge un canal analogue au précédent mais rouge et superficiel; le palper fait reconnaître le même conduit saillant avec consistance dure; il suit exactement le raphé. Il présente des irrégularités dans son trajet de sorte qu'il donne l'apparence d'un chapelet dont les grains seraient constitués par de petites bosselures; celles-ci sont fluctuantes et à leur niveau, la peau est rouge et tendue; on en compte trois sur la région des bourses et un certain nombre sur la verge, mais tandis que les premières ont la grosseur d'un œuf de pigeon, les secondes ne sont pas plus grosses qu'un petit pois.

Ces foyers sont incisés; leur ouverture donne issue à un liquide séreux, à peine purulent et de couleur très faiblement jaunâtre. Tous ces abcès communiquent manifestement les uns avec les autres, car lorsqu'après avoir ouvert l'un d'eux on presse sur un point quelconque du raphé, on fait immédiatement sourdre par l'incision une certaine quantité de pus. En aucun point le long de ce trajet la palpation n'est douloureuse. La peau des bourses est légèrement infiltrée; elle ne présente ni rougeur, ni douleur. — Pansement au sublimé.

Les jours suivants nouvelles incisions sur les points saillants et fluctuants, puis finalement incision du trajet canaliculaire sur une sonde cannelée et cautérisation au thermo-cautère. — Guérison presque complète; il ne reste plus qu'une petite fistulette dans la région scrotale. — Sortie du malade le 8 janvier.

Examen bactériologique. — Des cultures furent faites avec le pus prélevé lors des incisions sur bouillon, gélatine et gélose glycérinée; tous les essais furent infructueux. Une seule fois on obtint une culture sur gélose glycérinée; elle se développa très lentement dans l'étuve à 37°; au cinquième jour elle se décelait par un enduit très transparent et très mince, et réensemencée plusieurs fois elle s'est toujours repro-

duite avec les mêmes caractères; elle était formée par des bacilles gros et courts, et par de gros cocci réunis en marguerite qu'il a été impossible d'isoler. — Des cultures faites avec le liquide pris quelque temps après l'ouverture des abcès ont réussi et étaient formées par des staphylocoques.

Obs. XX. — *Suppuration en trajet canaliculaire le long du raphé médian du pénis.* — Balzer et Souplet (*Bull. de la Soc. franç. de derm. et de syph.*, 1893, t. IV, p. 158).

Jeune homme, traité à la consultation de l'hôpital du Midi en janvier 1893.

État. — L'abcès canaliculaire siégeait sur le raphé du pénis; il commençait au prépuce, et s'avançait jusqu'à la partie moyenne du pénis dans une étendue de cinq centimètres environ; à ce niveau la peau était un peu rouge, pigmentée et amincie. Le trajet ne présentait qu'une seule ouverture d'entrée du côté du prépuce par laquelle on faisait refluer un pus blanchâtre et séreux; on introduisit avec facilité par cette ouverture un fin stylet cannelé, qui fut poussé jusqu'à l'extrémité du trajet.

Opération. — Incision du trajet sur le stylet au thermo-cautère. — Guérison.

Examen bactériologique. — Les tentatives de cultures faites avec le pus furent négatives.

SUR UN CAS DE MYXOME KYSTIQUE DU TIBIA

PAR MM.

NOVÉ-JOSSERAND ET **BÉRARD**

Chirurgien des hôpitaux de Lyon. Interne des hôpitaux de Lyon.

L'observation qui fait le sujet de ce travail est tirée de la clinique de M. le prof. Ollier. Elle a pour principal mérite d'être rare, très rare même si nous en croyons les recherches bibliographiques que nous avons faites. Elle présente cependant un véritable intérêt pratique en montrant d'abord qu'on peut enlever isolément ces kystes osseux sans interrompre la continuité de l'os sur lequel ils se sont développés et, à plus forte raison, sans sacrifier le membre. Elle démontre ensuite l'importance de la règle suivie par les chirurgiens prudents dans les cas de néoplasies supposées malignes du squelette, de toujours se rendre compte de la nature vraie du néoplasme, par une incision exploratrice avant d'avoir recours à l'opération radicale nécessaire dans la plupart des cas.

En effet, exception faite des maxillaires où l'on observe des tumeurs bénignes tout à fait particulières par leur origine (germes paradentaires, cavités de la face) et leur évolution, sur tout le reste du squelette on ne rencontre guère, en dehors des exostoses et des chondromes, tumeurs bien spéciales et en général faciles à reconnaître, que des tumeurs malignes. Qu'il s'agisse d'ostéosarcomes développés primitivement dans le point où on les observe, ou bien de la généralisation au squelette d'une tumeur épithéliale ou conjonctive développée dans un autre organe, ces tumeurs malignes sont tellement fréquentes qu'elles attirent sur elles toute l'attention. Et en clinique, il semble bien souvent qu'il suffise d'avoir pu éliminer une lésion inflammatoire et reconnaître un néoplasme, pour être autorisé à proposer de suite une intervention radicale, dans les cas où la thérapeutique peut encore espérer quelque chose.

Le fait que l'on peut rencontrer des tumeurs bénignes, impossibles à reconnaître par l'examen clinique, doit rendre plus circonspect, et impose l'obligation de s'en tenir à la règle dont nous parlons. Ces tumeurs bénignes sont certainement rares, mais il faut cependant

toujours y songer ; l'observation que nous rapportons montre bien quel bénéfice peuvent en retirer quelquefois les malades. M. Ollier a pu enlever la tumeur, en respectant la continuité du tibia, et le malade a conservé son membre. L'opération date de dix-huit mois, la guérison paraît parfaite et rien jusqu'ici n'annonce une récidive.

OBSERVATION. — Le.... Jean, âgé de seize ans, admis le 28 juillet 1893 dans le service de M. le professeur Ollier.

On ne trouve dans les antécédents héréditaires et personnels de cet enfant aucune particularité intéressante : ses parents sont vivants et bien portants; il a un frère en bonne santé; lui-même n'a jamais eu de maladie sérieuse; il est assez bien développé et ne présente aucune trace de lésions antérieures du squelette.

L'affection de la jambe droite pour laquelle le malade entre à l'hôpital est apparue, dit-il, seulement trois semaines avant son entrée : il remarqua par hasard une tuméfaction siégeant à la partie moyenne de la face interne de la jambe, et commença à éprouver quelques douleurs surtout accentuées la nuit. Antérieurement il n'avait remarqué aucune différence entre les deux jambes, jamais ressenti de douleurs; il ne se souvient pas d'être tombé ni d'avoir subi au niveau de la région malade un traumatisme quelconque. La tumeur paraît donc bien s'être développée tout à fait spontanément.

Un médecin consulté à cette époque conseilla diverses applications, mais cependant la tumeur continua à grossir, les douleurs devinrent plus vives, mais tout en demeurant assez vagues, et sans devenir capables de gêner la marche. C'est alors que le malade entra à l'hôpital 3 semaines après le début *apparent* de la maladie.

A la partie moyenne de la jambe, sur la face interne du tibia, on trouve une tumeur à contour elliptique, allongée suivant l'axe du tibia, et dont le grand diamètre vertical mesure environ 15 centimètres. Elle est bien nettement limitée à sa périphérie ; sa base adhère intimement au tibia sur lequel elle est absolument immobile. La peau est légèrement rouge, sillonnée de quelques arborisations vasculaires, mais on ne trouve ni adhérence, ni envahissement de celle-ci ; il n'y a pas d'élévation de la température locale.

La surface de la tumeur est lisse, sa consistance dure, osseuse sur toute son étendue ; on ne rencontre ni points ramollis, ni sensation de crépitation parcheminée même sur le point le plus saillant où la consistance est moindre. Une épingle enfoncée à ce niveau s'enfonce à 3 centimètres et la pointe se meut assez librement. Par la piqûre de l'épingle il ne s'écoula que quelques gouttes de sang. On pense avoir pénétré dans une cavité kystique creusée au milieu du néoplasme. La main ne perçoit pas de battements; l'auscultation ne révèle aucun bruit de souffle appréciable.

Au-dessus et au-dessous de la tumeur, le tibia reprend aussitôt son

volume normal. L'examen des ganglions inguinaux les montre un peu tuméfiés des deux côtés, mais sans que cette tuméfaction soit prédominante du côté malade. Le reste du membre ne présente rien de particulier, si ce n'est, au niveau de la face plantaire du pied droit, une petite nodosité dure, grosse comme une noisette, faisant corps avec la peau, et qui, d'après le dire du malade, serait probablement congénitale.

La mensuration des deux membres inférieurs donne les résultats suivants : côté droit malade, 82 cm. ; côté sain, 80, 5 : soit une différence de 15 mm. en faveur du côté malade. La mensuration du tibia montre une différence plus considérable encore : à droite 37 cm. 5, à gauche 34 cm., soit un allongement de 35 mm. de l'os malade. Il est inutile d'insister longuement sur cette inégalité des tibias, facilement explicable par les lois de M. Ollier : l'irritation diaphysaire produite par le développement du néoplasme a provoqué l'excitation à distance du cartilage de conjugaison et déterminé ainsi l'exagération de la croissance.

Les symptômes subjectifs et fonctionnels sont presque nuls. Le malade accuse quelques douleurs spontanées légères ; la pression sur la tumeur est un peu sensible, mais la station et la marche sont possibles comme à l'état normal. L'état général est demeuré bon ; le malade dit cependant qu'il a un peu maigri.

Toutes les probabilités dans ce cas étaient bien en faveur d'un ostéosarcome. L'âge du malade, les caractères objectifs de la tumeur, son siège diaphysaire, sa limitation exacte à une portion peu considérable de l'os, l'absence de phénomènes douloureux et de réaction manifeste de la peau, tous ces signes plaidaient contre l'hypothèse d'une lésion inflammatoire. D'autre part, l'accroissement rapide de la tumeur depuis trois semaines, les douleurs commençantes devaient à coup sûr faire admettre la malignité du processus. Cependant, M. le professeur Ollier, en se fondant sur la coexistence d'une lésion certainement congénitale située sur le même membre, et sur l'absence de plusieurs signes importants de sarcome, tels que la sensation de masses molles et la crépitation parcheminée, l'élévation de la température locale, le souffle, les battements, avait fait des réserves sur le diagnostic et avait décidé de faire d'abord une incision exploratrice sur la tumeur avant de recourir à la désarticulation du genou qui, en cas de lésion maligne, eût été nécessaire.

Cette intervention fut pratiquée le 11 août 1893, par M. Ollier. Une incision de 10 centimètres sur la tumeur, après avoir traversé des tissus un peu œdémateux, arriva sur une coque dure, présentant à son centre, là où une épingle avait été enfoncée, une diminution de consistance grâce à laquelle le bistouri put pénétrer dans une cavité contenant un liquide de coloration foncée hématique qui s'écoula au dehors. Il n'y avait pas de masses sarcomateuses dans la coque ; à la partie supérieure seulement, la membrane qui la tapissait présentait une épaisseur de 3 millimètres environ, 4 au plus en un point d'où partaient quelques prolongements villeux.

M. Ollier, après avoir exploré très minutieusement la membrane qui

tapissait la coque à sa partie profonde (membrane que nous décrivons plus bas) et la surface du tibia qui avait à peu près son aspect normal, borna son intervention à l'ablation complète de la coque, et au raclage de la surface tibiale. Le périoste fut excisé dans sa totalité au niveau et autour de la base d'implantation de la tumeur pour éviter plus sûrement la récidive. Une fois mis au net par ce raclage et cette ablation du périoste sur les limites du kyste, le tibia présenta une coloration et une consistance normales, à peine un peu plus de vascularité de sa couche compacte. Son volume propre parait normal : on voit que la tumeur lui était surajoutée. On enleva dans la même séance un petit kyste mucoïde développé dans les muscles du mollet et la petite tumeur congénitale de la plante du pied.

Les suites de l'intervention ne présentèrent aucune particularité : la plaie, laissée largement ouverte, fut bourrée de gaze iodoformée et surveillée avec le plus grand soin pour surprendre les moindres indices de récidive. Elle se combla peu à peu par le bourgonnement de ses parois ; la cicatrisation ne fut tout à fait terminée qu'au bout de quatre mois. Le malade gardé en observation dans le service ne quitta l'hôpital qu'à la fin de janvier 1894, soit six mois après l'intervention ; à cette époque, il n'y avait aucune trace de récidive, et son état général était demeuré excellent. Depuis, la guérison se maintient parfaite et le malade, qui ne souffre plus du tout de la jambe, marche aujourd'hui facilement (janvier 1895).

Examen de la pièce.

La coque osseuse enlevée présente une forme assez irrégulière : on pourrait la comparer assez exactement à la calotte cranienne d'un chat. Son contour est ovalaire, elle est partout dure et résistante, sauf au niveau de son centre où elle est formée par des tissus mous sur une étendue de 2 centimètres de diamètre environ. Son épaisseur moyenne est de 2 à 3 centimètres, elle est un peu plus épaisse au niveau de ses bords. Un examen macroscopique rapide montre qu'elle est constituée en dehors par du périoste un peu épaissi, puis au-dessous de lui par une coque osseuse qui en constitue la plus grande partie, et enfin en dedans, par une membrane épaisse de 2 à 3 millimètres, molle, de couleur gris jaunâtre, légèrement tomenteuse.

Des fragments de cette paroi furent recueillis, fixés par l'alcool, décalcifiés par le liquide chromo-osmique, puis inclus dans la paraffine pour être soumis à l'examen histologique. Celui-ci, pratiqué sur des coupes colorées au picrocarmin et à l'éosine hématoxylique, nous montre les détails suivants :

Avec un faible grossissement, on confirme les résultats de l'étude

macroscopique de la poche, qui est constituée par trois couches superposées; en dehors, le périoste normal, et sur lequel nous ne reviendrons plus ; dans quelques points, on trouve au-dessous de lui des amas de vésicules adipeuses d'ailleurs sans importance.

La seconde couche présente un grand nombre de lamelles osseuses, irrégulièrement disposées, laissant entre elles des espaces larges remplis par du tissu muqueux.

Enfin la troisième, tapissant la cavité du kyste, est constituée exclusivement par ce tissu muqueux, on n'y trouve pas traces de la substance osseuse.

Il importe maintenant de revenir sur quelques détails intéressants que révèle l'étude de ces deux dernières couches.

Dans la couche moyenne, les îlots osseux ont tous la structure du tissu osseux d'origine périostique à la fin de sa préossification. Il n'existe pas, en effet, de systèmes de Havers, ni de tissu osseux vrai ; les lamelles osseuses sont constituées simplement d'une substance fondamentale produite par l'osséinisation et la calcification des fibres de Sharpey, et contiennent des corpuscules osseux rares, volumineux, irrégulièrement disposés, à prolongements peu nombreux et de faible étendue, répondant en un mot à la description des corpuscules osseux fœtaux [1].

La périphérie de ces îlots osseux est très irrégulièrement découpée : on y rencontre en quelques endroits, à vrai dire assez rares, pour qu'il faille les rechercher, des échancrures figurant de véritables lacunes de Howship. Ces contours sont tapissés à peu près partout par une couche d'éléments cellulaires volumineux, qui en certains endroits présentent l'aspect bien connu des ostéoblastes disposés en épithélium des os. Ailleurs, ces cellules s'aplatissent, pour devenir basses, très étalées en surface; certaines d'entre elles se trouvent logées dans l'os, les unes en partie, les autres en totalité, remplissant une des échancrures que nous avons mentionnées. Font-elles de l'édification ou de la résorption? On sait que certains auteurs et notamment Laurent [2] refusent aux ostéoblastes la propriété de jouer un rôle quelconque dans la résorption de l'os, et pensent que ces cellules servent exclusivement à l'ostéogénèse. D'autres, au contraire, avec Ranvier [3], admettent que les ostéoblastes peuvent faire, suivant les cas, de l'apposition ou de la résorption, et qu'on les trouve en somme toutes les fois que le tissu osseux doit être remanié,

1. Pour l'intelligence de cette description, nous renvoyons au *Traité d'histologie pratique* du prof. Renaut, t. I.
2. Laurent, Thèse de Bruxelles, 1892.
3. Ranvier, *Histologie*.

que ce soit au cours de son évolution normale ou bien du fait de telle ou telle irritation pathologique. Nous ne prétendons pas trancher le débat; cependant, pour bien des raisons, nous pensons que ces lamelles osseuses sont en voie de résorption, et, comme les ostéoblastes qui les entourent sont en grand nombre, il paraît difficile de leur refuser toute influence sur ce processus.

On rencontre aussi de loin en loin des cellules à noyaux multiples dont quelques-unes atteignent des dimensions assez considérables; mais ces myéloplaxes sont peu nombreux relativement aux ostéoblastes. Ils se logent aussi dans les échancrures de la bordure de l'os.

Les espaces interstitiels sont remplis par du tissu muqueux typique, présentant ses éléments cellulaires assez nombreux, pourvus d'un gros noyau et leurs innombrables prolongements qui s'en vont loin en s'enchevêtrant avec leurs voisins et en constituant en somme la plus grande partie du stroma de ce tissu. On y rencontre de plus, de loin en loin, quelques myéloplaxes, et quelques rares amas de petites cellules rondes ressemblant assez à des cellules lymphatiques et qui pourraient bien être des médullocèles. Ces éléments sont peu nombreux, et le tissu muqueux prédomine en des proportions telles qu'on ne saurait considérer ce tissu comme représentant la moelle osseuse dans sa forme muqueuse. Les vaisseaux peu nombreux ont la structure de capillaires: leur paroi est réduite à une simple couche de cellules endothéliales.

Du côté du périoste le tissu muqueux se continue insensiblement avec les éléments de cette membrane; mais il est plus intéressant de le suivre en dedans, lorsqu'il se rapproche de la cavité kystique. On voit alors disparaître brusquement les îlots osseux; le tissu muqueux reste seul, s'étalant pour constituer la membrane que nous avons décrite. Sa constitution histologique est toujours la même, mais il est cependant un peu altéré. A mesure qu'on se rapproche de la surface interne de la coque, les éléments cellulaires deviennent plus rares et se colorent moins bien, tandis que la substance interstitielle, c'est-à-dire les prolongements des cellules, devient vaguement granuleuse. La coque se termine ainsi du côté du kyste sans limite nette, et il semble bien qu'à son voisinage immédiat le tissu muqueux subisse une sorte de fonte qui est probablement l'origine de la cavité kystique elle-même.

Mentionnons pour terminer que la petite tumeur congénitale du pied présentait à l'examen histologique la constitution d'un adénome sudoripare, et qu'il est impossible par conséquent de considérer cette tumeur comme étant l'origine de celle du tibia.

Ainsi la lésion que nous venons de décrire était constituée par un véritable *kyste* dont la paroi contenait de l'os et une membrane présentant la constitution histologique du myxome. Nous devons rappeler brièvement les données actuellement acquises sur les kystes des os, et voir comment on doit interpréter la lésion que nous avons étudiée. Nous insisterons ensuite sur quelques détails cliniques intéressants.

Depuis longtemps on décrit des kystes des os; les auteurs, qui écrivaient dans la première moitié de ce siècle, leur consacraient un chapitre à part; on étudiait surtout ceux des maxillaires, les plus fréquents, mais on admettait aussi la possibilité de leur développement en divers points du squelette. Lorsqu'on a cherché à élucider leur pathogénie, l'étude attentive des faits a bien vite montré que les kystes des os résultent des processus extrêmement différents dont ils sont quelquefois la manifestation principale, mais dont ils ne sont souvent qu'un accident, qu'une complication. Il a fallu démembrer le groupe jusque-là homogène des kystes des os, et, bien qu'il persiste encore sur ce sujet bien des incertitudes, on pourrait, croyons-nous, en distinguer aujourd'hui les variétés suivantes :

1° *Les kystes hydatiques*, variété bien spéciale et bien connue aujourd'hui à la suite des travaux de Bérard, Virschow, Gangolphe [1]; nous n'y insisterons pas.

2° *Les kystes des maxillaires*, qui peuvent, comme on sait, prendre leur origine soit dans la muqueuse qui tapisse les cavités voisines de la face; fosses nasales, sinus frontaux, maxillaires, soit le plus souvent dans les débris épithéliaux paradentaires étudiés par Malassez. Ce sont de beaucoup les mieux connus. Leur siège sur les maxillaires en fait une classe tout à fait particulière ; mais ces os peuvent bien entendu devenir aussi le siège de kystes reconnaissant des causes différentes, au même titre que les autres pièces du squelette.

3° *Les kystes d'origine néoplasique*. Ce sont certainement les plus fréquents de tous : nous montrerons même plus loin comment quelques auteurs voudraient y faire rentrer tous les kystes des os qui n'appartiennent pas aux deux variétés précédentes.

La dégénérescence kystique est un accident fréquent dans l'évolution des ostéo sarcomes : qu'elle soit le fait d'un ramollissement, d'une véritable nécrobiose du tissu néoplasique, ou bien qu'elle résulte d'hémorragies qui se collectent et s'enkystent, elle se rencontre souvent à des degrés divers. Mais les kystes sont là des accidents de la tumeur qui demeure la lésion prédominante; les cavités irré-

1. Gangolphe, *Kystes hydatiques des os*, th. d'agrégation, 1886.

gulières anfractueuses, remplies de liquide citrin ou hématique, sont ordinairement trop petites et trop peu nombreuses pour altérer la physionomie de la tumeur qui leur donne naissance.

Il n'en est pas toujours ainsi dans les kystes développés aux dépens des tumeurs : ainsi les enchondromes, sur la transformation kystique desquels Virchow a surtout insisté. D'après lui, non seulement on peut trouver dans les enchondromes, comme dans les sarcomes, des cavités kystiques plus ou moins grandes et plus ou moins irrégulières, mais encore il se peut que l'enchondrome initial étant et demeurant petit, la tumeur kystique secondaire devienne très grosse et constitue la seule lésion apparente. Le néoplasme original se trouve alors représenté seulement par des îlots de tissu cartilagineux disséminés à la surface de la poche kystique. Virschow et avec lui Schneider [1] tendent ainsi à admettre que tous les kystes dont l'origine est considérée comme douteuse reconnaissent pour cause le processus que nous venons de décrire, et se développent aux dépens des îlots cartilagineux qui existent fréquemment d'après lui au sein de l'os adulte.

Enfin on peut observer des kystes des os résultant du ramollissement de myxomes. A vrai dire, ces cas paraissent être très rares, et on en vient presque à douter de leur existence. Ceux en effet qui admettent avec Volkmann la fréquence des myxomes des os rangent sous cette rubrique un grand nombre de sarcomes et de chondromes au sein desquels on peut trouver du tissu muqueux en plus ou moins grande abondance. Ce sont des tumeurs mixtes, mais, quelle que soit l'idée qu'on se fasse de l'apparition de ce tissu muqueux, qu'on le considère comme une forme du néoplasme, ou bien, suivant les idées de M. Bard, comme un état réactionnel des tissus environnant le néoplasme, on ne peut accorder à ces tumeurs le nom de myxomes : elles doivent, au moins pour le clinicien, être rapprochées des sarcomes et des chondromes. Restent donc les myxomes purs des os. Ils existent, à n'en pas douter, Lucke [2], Cornil et Ranvier [3], Volkmann [4], Virchow en admettent l'existence, et M. Tédenat [5] en a rapporté il y a quelques années quatre observations. Mais il faut admettre qu'ils sont rares, d'autant plus qu'on les considère comme étant surtout fréquents aux maxillaires où on a bien pu les confondre avec certaines tumeurs solides d'origine paradentaire.

1. Schneider, Thèse de Berlin, 1886.
2. Lücke, *Encyclop. Pitha et Billroth*, t. II.
3. Cornil et Ranvier, *Anatomie pathologique.*
4. Volkmann, in *Pitha et Billroth.*
5. Tédenat, *Montpellier médical*, 1884.

Pour ce qui est de la dégénérescence kystique des myxomes, elle est bien connue pour ceux qui se développent dans les tissus mous; elle a été très rarement observée dans les os : les auteurs la mentionnent d'une façon vague et sans apporter aucun fait précis; il n'y a cependant aucune raison de la considérer comme impossible.

4° On a décrit ensuite des *kystes inflammatoires*. Follin et Duplay [1], Guyon [2], et surtout Gosselin [3] et Godefroy [4], cherchant à expliquer le développement de certains kystes des maxillaires non dentifères, et en relation évidente avec la carie dentaire, admettent que, dans certains cas, l'inflammation lente des os peut conduire à la formation de kystes à contenu séreux : c'est l'ostéite kystogénique de Gosselin.

Cette explication n'est plus admissible depuis que les recherches d'Albarran [5] ont montré que ces kystes sont tapissés par un revêtement épithélial parfois très mince, il est vrai, mais constant. Il en résulte que ces kystes non dentifères proviennent, comme les kystes dentifères, des débris épithéliaux paradentaires; les conditions de leur développement sont un peu différentes, mais leur origine est suffisamment nette pour que toutes les théories qui prétendaient les expliquer, et notamment celle de Gosselin, soient complètement ruinées.

Mais si la doctrine de l'ostéite séreuse ne peut plus être invoquée pour l'explication de cette variété particulière de kystes des mâchoires, il ne s'ensuit pas, selon nous, qu'elle doive être abandonnée à tout jamais. Au contraire, nous savons aujourd'hui que les infections osseuses ne font pas toujours du pus, mais que, atténuées dans une certaine mesure, elles peuvent se borner à produire une exsudation séreuse. Ainsi la périostite albumineuse d'Ollier doit être considérée, d'après les travaux récents de Schlange [6] et de Schranck [7], comme n'étant autre chose qu'une ostéomyélite superficielle et très atténuée. Qu'on suppose cette infection développée plus profondément et au même degré de virulence, on aura un abcès des os à contenu séreux, un véritable kyste inflammatoire des os. Ceci n'est pas une simple vue de l'esprit : Schlange [8] a en effet décrit un kyste du tibia dans lequel l'examen microscopique pratiqué par

1. Follin et Duplay, *Pathologie externe*.
2. Guyon, Art. Maxillaire du *Dechambre*.
3. Gosselin, *Clinique*, 1879.
4. Godefroy, *Kystes des os*, th. de Paris, 1882.
5. Albarran, *Revue de chirurgie*, 1888.
6. Schlange, *Langenbeck's Archiv*, t. XXVI, p. 97.
7. Schranck, *Langenbeck's Archiv*, t. I, 46.
8. Schlange, *Archiv für klinische Chirurgie*, 1887.

Recklinghausen n'ayant pu révéler aucun débris de tumeur, mais ayant montré de la raréfaction osseuse et une paroi formée par du tissu de granulation, il conclut à une origine inflammatoire. Il est fort regrettable que l'examen bactériologique du liquide séreux contenu dans ce kyste n'ait pas été pratiqué.

5° Enfin un dernier groupe comprendrait les faits de *dégénérescence polykystique généralisée* ou étendue à une grande partie de squelette. Un certain nombre de ces faits se rattachent nettement à l'ostéomalacie, ainsi le bel exemple rapporté par M. Albertin [1]. M. le professeur Poncet [2] voudrait rapporter à l'ostéomalacie tous les cas de cette dégénérescence générale kystique du squelette sur laquelle nous n'insistons pas, car elle n'a aucun rapport avec notre observation.

Comment interpréterons-nous maintenant cette dernière? La conformation du kyste, la coloration du liquide, et surtout l'examen histologique de la paroi ne nous permettent pas de penser un seul instant à un kyste hydatique. L'évolution de cette lésion, qui en trois semaines a pris un développement assez considérable, pourrait faire soupçonner une origine inflammatoire; mais c'est très improbable, car le volume du kyste est trop grand, l'absence de réaction du reste de l'os trop complète. Au reste le microscope tranche là encore la question : au lieu du tissu de granulation qu'a trouvé Schlange, nous avons une bande de tissu muqueux, et ce tissu est tellement abondant que nous ne saurions le considérer comme une moelle devenue muqueuse par le fait de l'inflammation. Nous avons là une véritable tumeur, *un myxome qui est devenu kystique.*

Les notions que nous donnent les auteurs classiques sur le myxome des os sont assez sommaires : on s'accorde à admettre que ces tumeurs rares se rencontrent de préférence sur les maxillaires, mais qu'elles peuvent se développer aussi en divers points du squelette, le fémur (Nicaise) [3], le tibia (Lücke), les petits os du tarse (Tédenat). Elles prennent naissance tantôt dans la partie centrale de l'os (Volkmann, Virchow), tantôt à sa surface, sous le périoste (Cornil et Ranvier). En clinique, ce sont des tumeurs molles qui se caractérisent surtout en général par la lenteur de leur marche; elles sont en général bénignes en ce sens qu'elles ne récidivent pas après l'ablation, ou qu'elles se contentent de récidiver *in situ*; on a cependant rapporté des cas de généralisation.

1. Albertin, *Province médicale*, 1890.
2. Poncet, in *Duplay et Reclus*, t. II.
3. Nicaise, Th. d'agrégation, 1869, *Altération kystique du grand trochanter* Observat. de M. le prof. Ollier).

Le fait que nous avons observé reproduit à peu près tous ces caractères; il faut cependant insister sur quelques détails. Il est vraisemblable que le myxome a eu une origine congénitale, et qu'il s'est développé à la surface du tibia, sous le périoste, refoulant de plus en plus celui-ci, dont la couche ostéogène excitée par le néoplasme a fabriqué peu à peu la coque osseuse qui renfermait la tumeur. Volkmann [1] qui a observé aussi des myxomes entourés ainsi par une coque osseuse, en veut tirer la conclusion qu'ils ont toujours une origine centrale, et que la coque résulte du refoulement de l'os sain à la périphérie. L'explication bien simple que nous venons de donner et qui est d'accord avec les résultats de l'examen histologique, permet de comprendre ces faits sans émettre une affirmation aussi absolue que celle de Volkmann, contredite d'ailleurs par Cornil et Ranvier. En tout cas, la fréquence relative de cette coque doit être retenue, car elle masque absolument un des signes les plus particuliers des myxomes, leur mollesse sur laquelle insistent tous les auteurs.

Une deuxième particularité intéressante concerne l'évolution de cette tumeur. Elle est restée très probablement longtemps ignorée et ne s'est révélée que du jour où elle est devenue kystique et a subi probablement un accroissement un peu plus rapide. Ceci montre qu'il ne faut pas trop compter sur la lenteur de l'évolution de ces tumeurs comme élément de diagnostic, ou du moins que ce signe peut, lui aussi, manquer de netteté et qu'en somme, dans des cas peut-être assez nombreux, le diagnostic est impossible.

On ne peut prendre alors un parti thérapeutique qu'en ayant la tumeur sous les yeux et en l'explorant directement avec le doigt. De là l'importance de l'incision exploratrice sur laquelle nous avons insisté au début de ce travail. Lorsqu'on trouve, comme dans notre cas, une tumeur bien limitée, n'infiltrant pas l'os, et paraissant facile à enlever en totalité, on doit essayer de conserver le membre en pratiquant l'ablation complète de la tumeur. Il est nécessaire d'exciser tous les tissus voisins, et notamment le périoste pour enlever tous les éléments capables de devenir le siège d'une récidive. L'examen histologique pourra venir plus tard confirmer les résultats de l'examen direct et il apportera un élément important au point de vue du pronostic, mais insistons sur ce point que les renseignements fournis par la vue et le toucher sont des guides plus sûrs encore, et c'est surtout à eux qu'il faut se fier pour se décider au sujet de la conservation ou de l'amputation.

1. Volkmann, in *Pitha et Billroth.*

Le myxome des os est ordinairement bénin, et on peut obtenir des guérisons définitives. Chez notre malade observé minutieusement pendant dix-huit mois la cicatrisation complète de la plaie nous permet d'espérer que la guérison se maintiendra. Il faut se rappeler, il est vrai, qu'on a rapporté des cas dans lesquels le myxome des os, se comportant comme une véritable tumeur maligne, non seulement a récidivé, mais s'est généralisé. Ces faits ne doivent cependant pas trop assombrir le tableau, un doute persiste toujours à leur sujet, bien justifié par la confusion trop fréquente que l'on a faite des myxomes purs et des sarcomes. Aussi pensons-nous avec la plupart des auteurs qu'on peut s'en tenir à des opérations conservatrices toutes les fois que l'ablation bien complète du néoplasme semblera possible sans faire trop de délabrements.

DU SÉRUM ANTISTREPTOCOCCIQUE

Le traitement des maladies infectieuses au moyen du sérum d'animaux vaccinés constitue une méthode qui semble appelée à un grand avenir. Les résultats obtenus dans le tétanos, la pneumonie et surtout dans la diphtérie, sont déjà fort encourageants et permettent de prévoir l'époque où le médecin possédera contre chaque microbe un sérum spécifique. Or il semble, d'après quelques observations récentes, qu'on est parvenu à préparer un sérum capable d'arrêter les nombreuses infections à streptocoques.

Le point de départ de ces nouvelles recherches remonte aux travaux déjà anciens de M. Roger (*Société de Biologie*, 1890-1891, *Revue de médecine*, 1892). D'après cet auteur, les cultures du streptocoque renferment deux substances antagonistes, l'une diminue la résistance des animaux, l'autre l'augmente. La chaleur détruit la première, de telle sorte qu'une culture, portée à 110°, permet de vacciner les animaux contre le streptocoque; on constate alors que leur sérum acquiert la propriété, non de détruire, mais d'atténuer les microbes qu'on y sème, et d'enrayer la marche de l'infection chez les animaux inoculés avec des cultures virulentes; il suffit, chez le lapin, d'employer, pour le traitement, 5 ou 6 cent. cubes. Ce dernier résultat a été confirmé par M. Mironoff.

Ces faits expérimentaux justifiaient une tentative thérapeutique; mais pour opérer sur l'homme, il fallait préparer du sérum en grande quantité; un mulet fut donc vacciné, avec le concours du professeur Cadiot, d'Alfort. Il reçut dans les veines 2400 cent. cubes de cultures stérilisées.

Son sérum a été employé pour la première fois par MM. Charrin et Roger, sur une accouchée, entrée le 5 février 1895 à la Maternité, pour fièvre puerpérale. Température en plateau autour de 40°. On injecte 8 cent. cubes de sérum sans résultat; le lendemain 16 cent. cubes, le troisième jour, 25 cent. cubes. Après cette dernière injection, la défervescence se produit et la malade guérit rapidement.

Ce premier cas fut relaté à la *Société de Biologie*, le 23 février 1895 le 30 mars, les auteurs rapportaient 3 nouvelles observations.

1° Fièvre puerpérale ayant débuté le lendemain de l'accouchement. Commencement du traitement le quatrième jour : 40 cent. cubes de sérum pendant trois jours. A ce moment défervescence et guérison.

2° Érysipèle des nouveau-nés. Enfant élevé en couveuse, âgé de vingt et un jours. Érysipèle de la face, ayant guéri après une seule injection de 5 cent. cubes de sérum.

3° Angine pseudo-membraneuse à streptocoques, avec troubles cardiaques fort graves (arythmie, bruit fœtal du cœur), température au-dessus de 41°; guérison trente-six heures après la première injection.

Le sérum semble donc avoir exercé une influence favorable dans les diverses déterminations de l'injection streptococcique.

Sans vouloir tirer de ces faits, trop peu nombreux, une conclusion définitive, on peut espérer qu'on obtiendra quelques succès, à la condition de commencer le traitement de bonne heure et d'introduire de grandes quantités de sérum. Ce qui tend à prouver que l'on s'est engagé dans une bonne voie, c'est que le 30 mars, jour de la 2e communication de MM. Charrin et Roger et par conséquent un mois seulement après leur première note, M. Marmorek a annoncé qu'il avait traité 45 malades (*adultes*) atteints d'érysipèle; le sérum dont la préparation est assez spéciale, a été introduit aux doses de 5 à 20 cent. cubes. Tous les malades ont guéri rapidement.

REVUE DES SOCIÉTÉS SAVANTES

SOCIÉTÉ DE CHIRURGIE

2 mars-17 avril 1895.

De l'intervention chirurgicale dans les contusions de l'abdomen (suite de la discussion).

M. Delorme se déclare partisan de la laparotomie précoce dans les cas de contusion de l'abdomen avec lésions viscérales ou hémorragies internes. Toutefois il éprouve toujours, au moins pendant les premières heures, un grand embarras au sujet du parti à prendre. — Il a eu souvent, au cours de sa carrière, l'occasion d'observer des contusions de l'abdomen par coup de pied de cheval. Un certain nombre ne présentaient aucune gravité, et personne n'eût songé à faire une laparotomie. La question s'est posée seulement ponr 9 malades; deux fois M. Delorme a fait l'opération, et les blessés ont succombé; dans les sept autres cas il s'est abstenu, et les malades ont guéri. Si, interventionniste à outrance, il avait opéré dans ces derniers cas, il aurait donc fait autant d'opérations inutiles. Aussi pose-t-il en principe qu'il faut attendre quelque signe indicateur pour recourir au bistouri, sans toutefois se montrer trop exigeant sur la valeur de ce signe. C'est qu'en effet les deux opérés de M. Delorme ont succombé parce que l'intervention a été trop tardive. Dans le premier cas, il s'agissait d'un coup de pied de cheval dans le flanc droit; le blessé reste dans le shock pendant quelques heures, puis se remet; il y a un calme relatif, mais la douleur persiste, le ventre est rétracté, il y a de la rétention d'urine. M. Delorme voudrait opérer immédiatement, mais ses collègues sont d'un avis opposé. On attend vingt-quatre heures; dans l'intervalle, la température s'est élevée. La laparotomie est alors pratiquée vingt-quatre heures après l'accident. Le blessé succombe au bout de trente-deux heures, et à l'autopsie on trouve une perforation de l'intestin et un abcès, déjà limité par des adhérences. — Chez le second malade qui avait également reçu un coup de pied de cheval dans l'abdomen, et qui avait eu plusieurs vomissements, l'intervention fut également différée de vingt-quatre heures, pour des raisons extra-chirurgicales. On trouva dans le péritoine une certaine quantité de liquide louche, les anses intestinales agglutinées les unes aux autres et sur l'une d'elles des traces de contusion. Le malade succomba au shock opératoire, et l'autopsie montra que deux perforations, siégeant sur la paroi postérieure de l'intestin, avaient échappé aux investigations. —

M. Delorme insiste encore sur la possibilité de ces perforations postérieures et en conclut à une nécessité de dévider l'intestin pour les rechercher.

M. Quénu considère comme excessive la conduite chirurgicale conseillée par M. Michaux dans les cas de contusion abdominale, et qui consiste à faire toujours la laparotomie exploratrice. Si l'on analyse les observations de M. Michaux lui-même, on constate qu'au cours de ses laparotomies il n'a pas souvent trouvé de lésions intestinales et qu'il a en somme fait beaucoup d'opérations inutiles. C'est ce qui arrivera nécessairement, si, pour intervenir, on n'est pas guidé soit par la violence du traumatisme, soit par un symptôme précis, tel que vomissements, fixité de la douleur, etc.

En ce qui concerne les ruptures des voies biliaires, M. Quénu fait observer que le plus souvent il est impossible de se rendre compte, au cours de la laparotomie, du point de rupture. Cela n'a d'ailleurs aucune importance, puisque la guérison s'obtient sans que la suture ait été faite. Dans ces conditions, il est inutile de faire une longue recherche, et l'on peut se borner à faire un simple drainage.

M. Chaput est d'avis que, dans les contusions de l'abdomen, l'expectation est extrêmement dangereuse. Témoin le fait suivant, qu'il a eu l'occasion d'observer. Un homme de quarante ans reçoit un coup de pied de cheval dans l'extrémité inférieure de l'abdomen, et est transporté aussitôt à l'hôpital. M. Chaput constate une ecchymose pubienne; le ventre est rétracté, et la palpation est douloureuse. La température est de 37°,5. La laparotomie immédiate, proposée par le chirurgien, est refusée par le malade. Le lendemain apparaissent quelques vomissements bilieux, puis la température monte à 38°, et au septième jour le blessé succombe. On n'a pu faire l'autopsie; mais il n'est pas douteux que la mort soit due à une péritonite par perforation.

M. Chaput est intervenu six fois pour des contusions de l'abdomen avec 5 morts et une guérison. Les premiers ont presque tous été opérés tardivement; dans un seul cas l'opération fut pratiquée cinq heures après l'accident, et le malade succomba sur la table d'opération par le fait d'une hémorragie foudroyante de la veine splénique. Le cas de guérison est celui d'une rupture du cæcum, dont l'observation a été communiquée à la Société de Chirurgie par M. Chaput en 1889. Ce dernier est convaincu que si, dans ses autres cas, il avait pu intervenir plus tôt, il eût sauvé ses malades. Il est donc partisan d'une intervention précoce, et par cette dernière il faut entendre celle qui a lieu dans les quatre ou cinq premières heures après l'accident. En cela il diffère de M. Michaux qui attend quatorze ou quinze heures, alors que se produit la réaction qui fait suite à la période de shock. — Ce dernier ne constitue une contre-indication à l'intervention que s'il est violent; quand il est léger, on peut attendre, à moins toutefois qu'il y ait des signes d'hémorragie interne. En tout cas, la notion de shock antérieur est une indication suffisante d'intervention. Il en est de même de la douleur

abdominale fixe, des vomissements, de la rétraction du ventre, et des modifications du pouls et de la température.

Quant au mode d'intervention, M. Chaput conseille les petites incisions, car en général la lésion est unique, ou, quand elles sont multiples, elles sont très rapprochées. Point n'est besoin de dévider l'intestin, parce que l'on sait où trouver la lésion; on ne doit éviscérer que quand on a besoin de laver et nettoyer le péritoine. — En ce qui concerne le traitement de l'intestin lui-même, quand la contusion est violente, les altérations sont telles qu'il vaut mieux d'emblée réséquer l'anse atteinte et faire l'entérorhaphie circulaire, ou fixer l'anse ouverte et anus contre nature à la peau.

M. Kirmisson appelle l'attention sur les troubles urinaires qui accompagnent les contusions graves de l'intestin et qui peuvent prêter à des erreurs de diagnostic. Il a observé à l'hôpital Necker un maçon qui avait fait une chute d'une hauteur élevée et qui depuis son accident n'avait pas rendu une goutte d'urine. Il s'agissait d'une anurie vraie, puisque la sonde, introduite dans la vessie, ne donnait pas une goutte d'urine. Mais comme il n'était pas sorti de sang par les voies urinaires, M. Kirmisson rapporta l'anurie à une rupture de l'intestin. L'autopsie confirma son diagnostic, car on trouva une section nette de l'intestin grêle au niveau de l'articulation sacro-iliaque droite, point où le malade présentait une douleur fixe.

Au point de vue de la conduite à tenir en présence d'une contusion de l'abdomen, M. Kirmisson voudrait qu'on ne fût pas trop exclusif et qu'on tînt compte surtout de l'intensité du traumatisme, de la réaction péritonéale et de la douleur.

M. Reynier trouve abusif le conseil donné par M. Michaux d'intervenir dans tous les cas. Il fut appelé récemment auprès d'un homme qui, au cours d'exercices de gymnastique, était tombé sur une barre de trapèze et s'était fait une contusion de l'abdomen. Ce blessé présenta aussitôt après des vomissements et une douleur intense au niveau du côlon transverse. M. Reynier s'apprêtait à faire la laparotomie quand survint une amélioration très marquée qui mena rapidement à la guérison.

M. Michaux répond aux différentes objections qui lui ont été présentées : à M. Delorme, qui lui objectait que, dans la majorité des cas, les contusions par coup de pied de cheval guérissaient, il répond que M. Delorme lui-même a perdu 2 malades, parce qu'il est intervenu trop tard, que M. Chavasse réunit 36 cas de contusion abdominale par coup de pied de cheval avec 35 morts, M. Motz 3 sur 9, que la proportion est la même dans la statistique de Beck, et que lui-même a noté 2 morts sur les 3 cas rapportés. — Ces chiffres n'ont d'ailleurs qu'une importance restreinte et ne doivent pas entrer en ligne de compte. Ce qu'il importe de savoir, c'est qu'au début, hormis les cas d'hémorragie interne, il n'y a aucune différence clinique entre les cas légers et les cas graves. La laparotomie précoce permet seule de faire

ce diagnostic, et il importe d'être renseigné rapidement, afin de ne pas intervenir trop tard.

M. Quénu a objecté que les opérations rapportées par M. Michaux étaient des cas en somme peu graves et qui eussent guéri sans intervention. M. Michaux proteste sur ce point; parmi les observations qu'il a rapportées il y en avait un certain nombre qui comportaient un pronostic grave. Il ne faut pas oublier que la contusion abdominale comporte un pronostic sévère, puisque M. Gross rapporte 7 cas avec 5 morts, et M. Chaput 6 cas avec 5 morts. D'ailleurs, même dans les cas de peu de gravité, M. Michaux a conscience de n'avoir fait aucun mal à ses malades en pratiquant une laparotomie exploratrice. M. Michaux proteste enfin contre le reproche de parti pris qui lui a été adressé. Il n'intervient pas immédiatement et de parti pris; il a toujours soin d'observer exactement son malade et se tient à l'affût du moindre signe révélateur.

M. Reclus a observé, il y a sept mois, un homme qui reçut en pleine volée un coup de pied de cheval dans le ventre. Sur le seul fait de l'intensité du traumatisme, M. Reclus serait intervenu, mais il y avait encore d'autres signes : un léger tympanisme hépatique, une douleur vive au point contus et une dissociation entre la température et le pouls. La laparotomie, pratiquée dix-huit heures après l'accident, conduisit sur une section de l'intestin avec épanchement de matières dans le péritoine et une péritonite septique déjà très grave. Le malade succomba au bout de deux jours.

M. Binaud (de Bordeaux). — *Troubles de la marche consécutifs à une symphyséotomie, traités par la suture osseuse.*

Rapport de M. Quénu.

Une femme de vingt-six ans, qui avait subi une symphyséotomie, conserva des fistules et une mobilité anormale de la symphyse, dues à ce que le foyer opératoire avait suppuré. Trois mois après cette opération, elle entra dans le service de M. Demons, qui ouvrit largement les trajets fistuleux, les curetta soigneusement et fit l'ablation d'une lame osseuse nécrosée. La malade sortit en apparence guérie; mais elle dut revenir bientôt à l'hôpital, parce qu'une fistule s'était rouverte et qu'elle présentait des troubles permanents de la marche. M. Binaud incise cette fois couche par couche jusqu'à la symphyse, constate que celle-ci n'existe plus dans sa partie profonde, où elle est remplacée par des fongosités, et qu'en avant, des tractus fibreux unissent les deux os. Il sectionne à nouveau la symphyse, fait l'ablation des fongosités, avive les deux os et les suture au fil d'argent. Les suites opératoires furent simples; quant au résultat définitif, la malade fut revue huit mois après l'opération marchant bien et ne présentant plus rien d'anormal.

M. Delagénière (du Mans). — *Extirpation de la muqueuse vésicale pour tuberculose de la vessie.*

Chez un homme atteint depuis longtemps d'abondantes hématuries, qui avaient résisté à toute espèce de traitement médical, M. Delagénière pratiqua une taille hypogastrique et fit l'excision par lambeaux de toute la muqueuse vésicale. L'examen histologique ne laissa aucun doute sur la nature tuberculeuse des lésions, mais celles-ci étaient localisées à la muqueuse; le tissu musculaire sous-jacent était sain. — Les tubes de Périer furent supprimés au sixième jour, et une sonde à demeure fut placée dans l'urètre. A partir du jour de l'opération, le malade n'urina plus de sang, les mictions furent normales. L'affection vésicale parut définitivement guérie. Malheureusement ce malade succomba plusieurs mois après à une tuberculose pulmonaire.

M. Routier a eu l'occasion de pratiquer plusieurs fois des cystostomies sus-pubiennes pour tuberculose vésicale. Il a parfois observé des guérisons temporaires, mais jamais de succès définitifs.

M. Reynier a aussi pratiqué un grand nombre de cystostomies pour tuberculose vésicale et a vu les douleur et les hématuries disparaître. Toutefois le résultat définitif n'a jamais été brillant; souvent l'opération ne laisse qu'une fistule persistante, gênante pour le malade.

M. Tuffier pense qu'il faut avant tout tenir compte du siège des lésions. Or les lésions tuberculeuses sont généralement localisées dans le bas-fond vésical, et M. Tuffier ne voit pas l'intérêt qu'il peut y avoir à enlever tout le reste de la muqueuse. M. Tuffier a vu également des malades tirer un bénéfice considérable des interventions, surtout au point de vue des douleurs et des hématuries. Il connaît même quelques faits certains de guérison définitive.

M. Albarran. — *Plaie pénétrante de l'abdomen chez une femme enceinte : plaies de l'intestin et de l'utérus gravide; hernie du cordon; résection de l'intestin; guérison.*

Rapport de M. Pozzi.

Le rapporteur approuve entièrement la conduite tenue par M. Albarran et insiste sur l'utilité d'une intervention précoce. L'observation de M. Albarran semble unique au point de vue de la plaie de l'utérus avec hernie du cordon. M. Pozzi en rapproche une observation dont il doit la relation, encore inédite, à M. Eiselsbery. Il s'agit d'une femme qui avait fait une fausse couche et qui, à la suite de manœuvres intra-utérines, avait subi une perforation de l'utérus, à travers laquelle une anse intestinale vint faire hernie et apparaître à la vulve. Billroth fit la laparotomie, réséqua l'anse intestinale au ras de la plaie utérine, sutura cette dernière et fit une entéroraphie circulaire. La malade guérit.

M. Tuffier. — *Fistules urétéro-vaginales.*

Les fistules urétéro-vaginales semblent être devenues fréquentes depuis la vulgarisation de l'hystérectomie vaginale. M. Tuffier a eu l'occasion d'en traiter quatre cas.

I. Une femme de trente-six ans subit l'hystérectomie vaginale pour

cancer utérin; l'uretère est pincé et une fistule urétéro-vaginale s'établit. Un mois après le rein correspondant était volumineux et douloureux, et M. Tuffier se mit en demeure de réparer la fistule. La malade étant dans la position de Trendelenburg, il fait une laparotomie, va à la recherche de l'uretère à son passage sur l'artère iliaque, hésite à le reconnaître, parce qu'il est dilaté et ressemble à la veine iliaque. Il existe un rétrécissement très marqué à la partie inférieure. M. Tuffier incise l'uretère dilaté au-dessus de son insertion vaginale et il l'abouche à la partie postérieure de la vessie. La malade guérit fort bien, et un an après, par la cystoscopie, M. Tuffier pouvait voir le nouveau méat fonctionnant parfaitement.

II. Encouragé par ce résultat, M. Tuffier se rappela avoir vu, l'année précédente, une malade atteinte de fistule urétéro-vaginale consécutive à une hystérectomie vaginale. Il lui écrivit pour l'inviter à venir se faire opérer. Grande fut sa surprise de recevoir une réponse, dans laquelle on lui apprenait que la fistule s'était spontanément fermée. Il put constater lui-même la réalité de cette guérison spontanée.

III. La troisième malade avait subi en août 1893 une incision du cul-de-sac postérieur pour suppuration pelvienne, et présentait en septembre, au fond et à droite de vagin, une fistule urétéro-vaginale. Cette fistule, d'ailleurs très petite, guérit par de simples cautérisations au nitrate d'argent.

IV. Une religieuse de quarante-sept ans avait subi, en juillet 1894, une hystérectomie vaginale pour suppuration pelvienne, hystérectomie suivie d'une fistule urétéro-vaginale. Le 5 janvier, M. Tuffier essaie de pratiquer l'abouchement de l'uretère dans la vessie par voie abdominale. L'uretère avait son calibre normal, et on rencontra de telles adhérences dans le petit bassin, qu'on ne put songer à amener l'uretère au contact de la vessie, l'état précaire de la malade interdisant une opération trop longue, M. Tuffier se contenta de faire au catgut une ligature de l'uretère. La fistule se rétablit huit jours après. Le 5 février, il pratique, par le vagin, la dissection et la libération de l'uretère, l'incise sur une hauteur d'un centimètre et l'abouche dans la vessie. La malade guérit définitivement.

Au point de vue étiologique, M. Tuffier fait observer que ces fistules siégeaient à droite; il en est ainsi huit fois sur dix. L'explication doit en être cherchée dans la mécanique opératoire de l'hystérectomie vaginale. Le ligament large droit se trouvant sur la gauche de l'opérateur, ce dernier y manœuvre plus péniblement que de l'autre côté. Pour placer la pince, il abaisse l'utérus de la main gauche, et doit croiser la main droite par-dessus cette dernière, position éminemment défavorable.

Au point de vue anatomo-pathologique il faut distinguer les sections simples et les pertes de substance plus ou moins étendues. — Les sections sont complètes ou incomplètes. Dans le premier cas, les deux extrémités de l'uretère s'écartent; dans le second, la paroi supérieure

persiste et relie les deux bouts. Ce sont ces sections incomplètes qui expliquent les guérisons spontanées. Dans les pertes de substance, il existe à la partie inférieure, au niveau de l'orifice urétéro-vaginal, un rétrécissement cicatriciel. Ce rétrécissement doit être supprimé si, après l'abouchement dans la vessie, on veut avoir un uretère fonctionnant bien.

Au point de vue thérapeutique, il faut d'abord faire un diagnostic exact pour savoir si la section est complète ou incomplète. Dans ce dernier cas, la fistule est susceptible d'une guérison spontanée. Dans l'autre cas, la méthode de choix est l'implantation urétéro-vésicale par voie vaginale. Si elle est impraticable, la voie abdominale est indiquée. — Si ces méthodes de choix ne sont pas possibles, M. Tuffier conseille de recourir au colpocléisis partiel, à l'abouchement de l'uretère dans l'intestin ou à la peau, et ne se résignerait à faire la néphrectomie qu'en désespoir de cause.

M. Segond ne pense pas que les fistules urétéro-vaginales soient si fréquentes que le dit M. Tuffier. Sur 420 hystérectomies, qu'il a pratiquées, il a blessé l'uretère deux fois à coup sûr et peut-être une troisième fois. Il s'agissait dans ce dernier cas d'une femme atteinte d'un volumineux fibrome. Trois semaines après son opération, elle urine dans son vagin, et l'on pensa qu'elle avait une fistule urétérale. Mais huit jours après, ce phénomène avait disparu et ne s'est pas reproduit depuis lors. — Chez une autre malade, la fistule urétérale, indéniable et siégeant à droite, était tellement petite et si peu gênante, que la malade refusa toute espèce d'opération. — Une troisième malade, atteinte de fistule urétérale droite consécutive à une hystérectomie vaginale, fut opérée par M. Segond par voie vaginale; il pratiqua une simple autoplastie vaginale. Cette malade présenta ultérieurement des phénomènes du côté du rein correspondant, qui obligèrent un autre chirurgien à lui faire une néphrectomie. — Enfin, chez une malade hystérectomisée par un autre chirurgien et atteinte de fistule urétérale droite, M. Segond pratiqua une autoplastie vaginale, qui donna un plein succès.

M. Segond est partisan de la voie vaginale pour guérir les fistules urétéro-vaginales. Après avoir constaté l'absence de rétrécissement urétéral, ou après l'avoir dilaté temporairement s'il existe, M. Segond introduit une sonde dans la vessie et fait bomber la paroi vésicale inférieure dans le vagin. Il taille sur elle une valve, qu'il fait bâiller et qu'il attire et fixe au-devant de la fistule urétérale. Il transforme ainsi cette dernière d'urétéro-vaginale en urétéro-vésicale.

En ce qui concerne les précautions à prendre au cours de l'hystérectomie vaginale, pour éviter la blessure de l'uretère, M. Segond fait appel aux connexions que ce canal présente, dans la base du ligament large, avec l'utérus et les plexus veineux voisins. Ces derniers entourent l'uretère, auquel ils adhèrent et qu'ils viennent fixer aux parties latérales de l'utérus. Si donc on veut refouler l'uretère, il faut le libérer,

en sectionnant les connexions vasculaires qui l'attachent à l'utérus. C'est ce que réalise le premier temps de l'opération telle que la pratique M. Segond qui commence toujours par l'ablation du col. Ce dernier enlevé, on refoule aisément l'uretère avec le lacis veineux qui l'entoure. Voilà ce qui constitue la supériorité de la méthode du morcellement sur celles qui conservent le col, en particulier le procédé de l'hémisection de Doyen.

M. Poirier a pratiqué 36 fois l'hystérectomie vaginale et croit avoir pincé une fois l'uretère, sans en être absolument certain, car la fistule guérit spontanément en moins de vingt jours. Pour éviter les lésions de l'uretère, il faut, comme le fait M. Segond, se rappeler les connexions anatomiques et ne pas oublier que l'uretère est entouré d'un plexus veineux qui s'oppose à son déplacement latéral. Mais comme à l'état normal, l'uretère est à 3 centimètres du col, on ne peut le blesser si on place sa pince près du col. On est exposé à le faire, et M. Poirier l'a fait sur le cadavre, dans les conditions suivantes : quand on détache le péritoine des ligaments larges, on déchire le plexus veineux, qui donne du sang, et c'est la pince qu'on place pour arrêter cette hémorragie, pince complémentaire par conséquent, qui fait courir les plus grands dangers à l'uretère.

Il faut compter également avec les déviations de l'uretère. Dans les cas d'inflammations péri-utérines, la rétraction du tissu péri-urétéral détermine des déviations et des coudures de l'uretère, des rétrécissements même ; le canal se dilate au-dessus, et c'est dans ces cas que peut se produire le pincement latéral, accident peu important, puisque la fistule consécutive guérit spontanément.

M. Quénu ne pense pas que le procédé de la section médiane de l'utérus expose davantage que le procédé par morcellement à la blessure de l'uretère. Il a précisément pour but de faciliter le placement des pinces et de rendre inutile la pince complémentaire dont vient de parler M. Poirier. M. Quénu a fait un grand nombre d'hystérectomies vaginales par le procédé de la section médiane et n'a jamais blessé l'uretère.

M. Routier n'a observé qu'un seul cas de fistule urétérale consécutive à une hystérectomie. La fistule s'est produite le vingt-deuxième jour après l'opération, à la suite de la chute de l'eschare. Aussi pense-t-il que la lésion a été produite bien plutôt par une extension de l'eschare au delà des limites de la pince que par le pincement direct de cette dernière. Il dut faire l'ablation du rein et y trouva des infarctus purulents.

M. Routier est un partisan convaincu du procédé de Doyen qu'il pratique toujours, et, sur le grand nombre d'opérations qu'il a faites, il n'en compte pas dans laquelle l'uretère ait été blessé.

On a parlé de fistules urétérales au cours d'incision du cul-de-sac postérieur. Cet accident paraît bien extraordinaire. Ne s'agirait-il pas plutôt de fistules vésicales ?

M. Bazy discute le mode d'intervention dans le cas où celle-ci s'impose pour une fistule urétéro-vaginale. La voie vaginale semble avoir fait ses preuves. Mais le but à poursuivre n'est pas seulement de supprimer l'infirmité ; il faut aussi assurer l'intégrité du rein, compromise par l'existence d'un rétrécissement au niveau de la fistule. C'est pourquoi le principe directeur du traitement est de rétablir la continuité du canal, de supprimer le rétrécissement et de l'empêcher de se reproduire. D'où l'indication d'une suture muqueuse à muqueuse et d'une réunion par première intention. C'est par la voie abdominale qu'on arrivera à ce résultat.

Parmi les procédés de la voie vaginale, celui de Mazo est le seul qui n'expose pas au rétrécissement. C'est donc ce dernier procédé qu'il faut comparer à ceux de la voie abdominale. Or, au point de vue de la facilité, il est certain que l'opération est beaucoup plus laborieuse par la voie vaginale que par la voie abdominale. En ce qui concerne la bénignité, toutes les opérations d'urétéro-cystonéostomie par voie abdominale ont parfaitement guéri. La bénignité étant égale, la facilité et l'efficacité étant supérieures, il faut préférer la voie abdominale à la voie vaginale.

M. Richelot s'élève contre l'opinion de M. Tuffier sur la fréquence des fistules urétéro-vaginales consécutives à l'hystérectomie. Ceux qui ont une longue expérience de l'opération se demandent où M. Tuffier a pu trouver ces cas si nombreux.

M. Richelot considère aussi comme problématiques les fistules latérales, guérissant spontanément, si facilement admises par M. Tuffier. L'uretère est un conduit bien étroit pour rester perméable, quand il est saisi par une pince ou entamé par une eschare. M. Richelot croirait plutôt qu'il s'agit de fistulettes vésicales, trop petites ou sinueuses pour être reconnues par une injection colorée, et qui finissent par guérir toutes seules. Il les croit dues à une eschare intéressant le bas-fond vésical.

Quand à l'explication que donne M. Tuffier du siège à droite des fistules urétéro-vaginales, M. Richelot proteste contre la manœuvre opératoire incriminée. Celle-ci lui paraît bien extraordinaire. Pour bien placer les pinces, il faut que le chirurgien ait les deux mains libres et qu'il se serve des doigts de la main gauche comme conducteurs. L'utérus est confié à un aide, et la manœuvre se fait aussi aisément à droite qu'à gauche.

M. Richelot a pourtant blessé deux fois l'uretère, et la fistule siégeait à droite. Mais il sait pourquoi. La première fois c'était dans une hystérectomie pour cancer; le ligament large était envahi, et il fallut porter la pince très loin pour trouver prise. Chez l'autre malade, opérée pour des lésions péri-utérines, le maximum des lésions se trouvait à droite et c'est de ce côté que les difficultés ont fait faire la fausse manœuvre qui amena la blessure de l'uretère.

Pour éviter sûrement l'uretère, il faut qu'après avoir bien dégagé le

col en avant et en arrière, le doigt glisse de l'utérus vers la base du ligament large, y pénètre, décolle et soulève le feuillet péritonéal antérieur, puis passe en arrière, repousse le feuillet postérieur et dégage ainsi le faisceau vasculaire qu'on peut saisir entre les doigts. L'index, passé en avant de l'artère, sert de conducteur. Une prise de 3 centimètres en hauteur assure l'hémostase et met hors de cause l'uretère. En usant de pinces à mors courts et en dirigeant leur extrémité vers le bord de l'utérus, on peut être sûr de n'avoir jamais de malheur.

M. Segond ne veut pas discuter sur la supériorité de la voie abdominale ou vaginale, parce qu'il n'a pas d'opinion sur ce point.

M. Poirier a donné une explication du pincement des uretères qui pourrait être acceptée si on plaçait la pince complémentaire dont il a parlé. M. Segond ne la place jamais.

M. Routier a fait observer que les fistules paraissaient dues plutôt à l'extension de l'eschare qu'à un pincement direct. M. Segond se rangerait volontiers à cet avis, car il a vu aussi les fistules se produire tardivement, au moment de la chute des eschares.

Quant au moyen d'éviter le pincement des uretères au cours de l'hystérectomie, M. Segond revient sur l'explication anatomique qu'il a fournie et insiste encore sur les avantages d'une libération rapide du col, laquelle sectionnant les vaisseaux qui relient l'uretère à l'utérus, libère le conduit et facilite son refoulement.

M. Schwartz a fait un grand nombre d'hystérectomies et n'a jamais blessé l'uretère, quel que soit d'ailleurs le procédé qu'il a employé. Il pense qu'il doit ce privilège à ce fait que, pendant le placement de la pince, il serre le col du plus près possible.

M. Reynier partage le même avis. Il se sert de pinces à mors courts qu'il place le plus près possible du col.

M. Poirier n'est pas partisan des pinces à mors courts, car l'artère utérine se trouve parfois à 4 centimètres de la base du ligament large, et les mors de 3 centimètres pourraient ne pas l'atteindre.

M. Michaux n'a pas observé de fistules uretérales. En revanche, il a vu de petites fistulettes vésicales. Il croirait volontiers qu'un grand nombre de fistules, dites uretérales, sont en réalité vésicales.

M. Reclus. — *Des fibromes de la paroi abdominale.*

Le pronostic des fibromes de la paroi abdominale est considéré d'une façon générale comme assez grave, quand ces tumeurs prennent un développement rapide. M. Reclus pense qu'il y a là une exagération qui repose sur quelques observations, incomplètement suivies. Celle de M. Verneuil en est une. Il s'agit d'un homme qui entrait le 3 juillet 1883 à la Pitié pour une tumeur, ayant débuté quatre mois auparavant sous forme d'une saillie petite, mobile, régulière et non douloureuse. Puis cette tumeur avait grossi rapidement, était devenue douloureuse et rendait tout travail impossible. A l'examen, M. Verneuil

constata que cette tumeur occupait la paroi abdominale droite, allant de l'épine iliaque supérieure à l'épine du pubis, s'avançant vers l'ombilic et remplissant la fosse iliaque. Il en tenta l'extirpation le 28 octobre 1883. Après avoir réséqué un segment important de la paroi abdominale, il dut largement ouvrir le péritoine, couper l'ouraque, le cordon spermatique et une grande portion de l'épiploon. Des adhérences nombreuses avec l'intestin l'obligèrent à laisser les parcelles des tumeurs en annexion avec lui. Enfin, du côté des vaisseaux iliaques, il dut également laisser de la tumeur. Le foyer opératoire fut drainé. Mais avant même que la cicatrisation fut complète, M. Verneuil crut constater une répullulation du néoplasme. Le malade passa dans un service de médecine, puis fut perdu de vue. M. Verneuil le considérait comme ayant dû succomber aux progrès de la récidive. Or, il y a quelques mois, ce malade revenait à la Pitié dans le service de M. Reclus, pour une volumineuse éventration. De son ancienne tumeur il ne reste plus qu'une petite masse, grosse comme un œuf de poule, occupant le petit bassin. L'état général est parfait.

On a voulu diviser les fibromes de la paroi en tumeurs bénignes et malignes, ces dernières caractérisées cliniquement par la douleur et leur marche rapide. C'est une distinction clinique que rien ne justifie. — Histologiquement elles ne diffèrent pas, car elles sont les unes et les autres des fibromes purs. — Les auteurs classiques disent que les secondes récidivent, si on ne les enlève pas complètement. Or, si l'on cherche sur quelles observations cette opinion s'appuie, on trouve : 1° une observation de Gosselin, dans laquelle ce chirurgien, ne pouvant enlever complètement la tumeur, parce qu'elle adhérait au péritoine qu'il n'ose ouvrir, la vit répulluler; mais il y plante une flèche, et la tumeur disparaît; — 2° une observation d'Esmarch, qui fait une ablation incomplète de fibrome de la paroi chez une femme, qui accouche quelque temps après et succombe à des accidents puerpéraux; l'observation porte que la tumeur augmentait; 3° une observation de Largeau, en 1865, qui enlève un fibrome incomplètement; mais le malade guérit; enfin 4° l'observation de Verneuil rapportée plus haut. — Rien ne justifie donc l'opinion classique sur la malignité de ces tumeurs; au contraire, l'observation de Verneuil prouve que ces fibromes, à qui on attribue une allure maligne, peuvent guérir malgré une ablation incomplète.

M. Segond ne voudrait pas qu'on pût conclure de ce que dit M. Reclus, qu'il était inutile d'enlever complètement ces fibromes. Aujourd'hui qu'on ne craint plus d'ouvrir le péritoine, cette ablation est presque toujours possible. Il faut même de parti pris ouvrir la séreuse, afin de pouvoir reconstituer solidement la paroi et éviter les éventrations ultérieures.

M. Marc Sée a enlevé, il y a quelques années, un fibrome de la paroi, et dut, pour elle, ouvrir le péritoine. L'ablation fut bien complète, et la malade guérit. Elle revenait huit mois après avec une réci-

dive. Pourtant il s'agissait bien d'un fibrome, et l'opération avait été radicale.

M. QUÉNU rappelle une disposition anatomo-pathologique qui peut faire croire qu'on a laissé de la tumeur, alors que celle-ci a été enlevée complètement : ce qu'il a rencontré récemment. En arrière du néoplasme, qui est développé aux dépens de l'aponévrose de la ligne blanche, il y a parfois de la myosite qui crée des adhérences du péritoine. Ces lésions sont indépendantes de la tumeur.

M. MONOD. — *Gastro-entérostomie avec bouton de Murphy.*

M. Monod a fait deux nouvelles applications du bouton de Murphy. Dans le premier cas, il s'agissait d'une femme de quarante-neuf ans, atteinte depuis dix-huit mois d'un cancer de l'estomac. Elle se trouvait dans un état de cachexie extrême ne s'alimentant plus depuis six semaines et ne gardant même plus le lait. L'opération fut pratiquée dans des conditions déplorables : on dut faire une transfusion immédiate, qui fut répétée les jours suivants. Néanmoins la mort survint au troisième jour. A l'autopsie on constata que le bouton de Murphy fonctionnait parfaitement.

Dans le second cas, il s'agit d'une femme de trente-deux ans, atteinte également de cancer de l'estomac, mais ayant conservé un état général encore assez satisfaisant. Elle fut opérée le 21 février 1895. Il n'y eut aucun incident, sauf un état syncopal dû sans doute au lavage de l'estomac qui avait provoqué une hémorragie. Dès le quatrième jour la malade put s'alimenter. Mais, à l'heure actuelle, elle n'a pas encore rendu son bouton de Murphy.

M. BROCA. — *Tumeur sacro-coccygienne.*

Rapport de M. KIRMISSON.

Il s'agit d'une fillette qui naît avec une volumineuse tumeur sacro-coccygienne, repoussant en avant l'anus et le rectum et prenant son point d'insertion sur la partie droite du sacrum. M. Broca conseilla aux parents de différer l'opération. Celle-ci est pratiquée quand l'enfant a deux mois et demi. On fait une incision elliptique, conservant une collerette de peau suffisante pour une réunion. La tumeur est disséquée; elle s'insère sur le sacrum, puis contourne cet os pour pénétrer dans le bassin et repousser le rectum. L'ablation complète est cependant facile. Réunion complète par première intention et guérison rapide qui s'est maintenue.

L'intérêt de cette observation réside dans la pathogénie. L'examen histologique montre en effet que la tumeur était formée de deux parties : de tissu solide et de kystes. Le tissu solide était formé d'éléments sarcomateux. Les kystes offrent deux aspects : à la partie postérieure, ils sont tapissés d'un épithélium à cils vibratiles; à la partie antérieure, ils rappellent par leur constitution le canal intestinal. D'après cela on peut admettre que la tumeur s'est développée aux

dépens du canal, faisant communiquer l'intestin primitif avec le canal médullaire.

M. Bayer (de Prague). — *Thymus volumineux chez un enfant mort sous le chloroforme.*

Rapport de M. Picqué.

Un enfant de onze ans, atteint d'ostéite du frontal, subit sans inconvénient une première chloroformisation de plus d'une heure pour un évidement de l'os malade, quelques mois après il revint pour un ectropion consécutif à cette opération. M. Bayer s'apprête à lui faire une blépharoplastie et lui administre du chloroforme. Dès le début, l'anesthésie est troublée par des tremblements et un arrêt de la respiration. On interrompt, puis la chloroformisation est reprise, les mêmes phénomènes recommencent, et l'enfant succombe par syncope cardiaque. — A l'autopsie on trouve une hypertrophie du thymus, des follicules lymphatiques du pharynx et de la rate, et de plus une hypertrophie du ventricule gauche.

M. Bayer invoque l'hypertrophie du thymus comme cause de la mort subite. Le rapporteur fait toutes ses réserves, insistant sur ce fait que l'asthme thymique, très en faveur en Allemagne, n'a jamais été accepté en France.

M. Walther. — *Sur un cas de fracture de l'extrémité inférieure du fémur traitée par la suture.*

Un homme, en tombant d'un wagon, se fait une fracture à trois fragments de l'extrémité inférieure du fémur avec luxation du tibia en arrière. Le condyle interne, resté adhérent au tibia, a suivi ce dernier dans la luxation. Mettant en fait que la réduction et coaptation des fragments est fort difficile, M. Walther fait une large arthrotomie verticale sur la face antéro-interne du genou, met les fragments en contact dans leur situation normale, et fait des sutures osseuses. La guérison se fit sans accident et, un an après l'accident, la forme du genou est encore un peu globuleuse, il y a un léger raccourcissement, mais la rotule est mobile, les mouvements d'extenion et de flexion se font activement; le malade marche facilement, il a repris son métier de parqueteur. Le résultat est donc satisfaisant, et certainement bien supérieur à ce qu'eût donné le traitement ordinaire des fractures.

M. Routier présente un homme de soixante-dix ans qui fut atteint d'*occlusion intestinale*, alors qu'il était porteur d'une hernie crurale. Pensant devoir incriminer cette dernière, M. Routier fit la kélotomie. Mais, du sang venant de la cavité abdominale, il fit aussitôt une laparotomie médiane et trouva que l'*occlusion intestinale* était due à une *coudure de l'intestin grêle sur le mésentère.*

M. Hartmann présente une malade qu'il a guérie par la laparotomie d'une *péritonite par perforation consécutive à un ulcère simple de l'estomac.*

M. Reclus présente un malade, opéré en 1883 par M. Verneuil pour une énorme tumeur, qui n'était autre qu'un *fibrome de la paroi abdominale* adhérant à l'épiploon, à l'intestin et aux vaisseaux iliaques. L'ablation ne put être faite complètement et M. Verneuil croyait avoir constaté une répullulation immédiate. Or on ne sent plus actuellement de tumeur, et le malade présente seulement une éventration considérable.

M. Peyrot présente un malade opéré de *gastro-entérostomie*, qui, dans les premiers jours, présente des vomissements fécaloïdes. Ceux-ci disparurent spontanément.

M. Monod présente : 1° un malade *gastro-entérostomisé*; 2° un malade auquel il a *réséqué les 5e, 6e, 7e et 8e côtes pour un empyème.*

M. Quénu présente un malade atteint d'une *fracture de la rotule traitée par le massage.*

M. Quénu présente un *calcul biliaire, enclavé dans le cholédoque, et extrait par la cholédochotomie*

M. Quénu présente une phalangette provenant d'une *gangrène phéniquée* chez un enfant.

Reblaub.

ACADÉMIE DE MÉDECINE

26 mars-23 avril 1895

Pozzi. — *Greffe de l'uretère sur la vessie.*

Pozzi. — *Un cas d'épispadias opéré, guéri.* — Rapport par M. Berger.

Péan. — *Sur un cas d'hermaphrodisme.*

Le Dentu. — *De l'ostéotomie du maxillaire supérieur, combinée avec la section de la cloison nasale, comme temps préliminaire de certaines uranostaphylorraphies.*

Lucas Championnière. — *Traitement de l'hypertrophie du nez par la décortication.*

Lagneau. — *Sur deux cas d'hermaphrodisme.*

ACADÉMIE DES SCIENCES

16-29 avril 1895.

Chauveau et Phisalix. — *Sur une nouvelle variété de bacilles charbonneux* (*bacillus anthracis claviformis.*)

Pousson et Ségalas. — *Pouvoir absorbant de la vessie chez l'homme.*

Cannieu. — *Le nerf intermédiaire de Wrisberg.*

Richet et Héricourt. — *Traitement et guérison de deux cas de cancer par la sérothérapie.*

VARIÉTÉS

Le Congrès français de Médecine doit tenir à Bordeaux sa seconde session sous la présidence du Dr CH. BOUCHARD, membre de l'Institut, professeur à la Faculté de Médecine de Paris. Elle s'ouvrira le 8 août 1895, pendant la période de l'Exposition, deux jours avant la clôture du Congrès annuel de l'Association française pour l'avancement des sciences.

Les trois questions, mises à l'ordre du jour par le Congrès de Lyon, et qui feront l'objet de rapports préalables, sont les suivantes :

1° *Des myélites infectieuses :*

Rapporteurs : M. le Dr GRASSET, professeur à la Faculté de Montpellier.
M. le Dr VAILLARD, professeur au Val-de-Grâce.

2° *Des rapports du foie et de l'intestin en pathologie :*

Rapporteurs : M. le Dr TEISSIER, professeur à la Faculté de Lyon.
M. le Dr HANOT, professeur agrégé à la Faculté de Paris.
M. le Dr PLANTÉ, répétiteur à l'École principale du Service de Santé de la marine (pathologie exotique).

3° *Des antithermiques analgésiques :*

Rapporteurs : M. le Dr SCHMITT, professeur à la Faculté de Nancy.
M. le Dr LABORDE, membre de l'Académie de Médecine.

Les communications personnelles des membres du Congrès devront être inscrites avant le 14 juillet prochain, au secrétariat général (Dr X. ARNOZAN, 27 *bis*, pavé des Chartrons, Bordeaux).

Les adhésions peuvent être envoyées soit chez le secrétaire général, soit chez le trésorier (Dr MOURE, 25 *bis*, cours du Jardin-Public, Bordeaux).

La cotisation de membre titulaire est fixée à 20 francs. Les étudiants en médecine peuvent être admis comme membres associés moyennant une cotisation de 10 francs.

Le propriétaire-gérant : FÉLIX ALCAN.

Coulommiers. — Imp. PAUL BRODARD.

LA TOXITHÉRAPIE DES TUMEURS MALIGNES

Par le Dr Ch. RÉPIN

Ancien interne des Hôpitaux de Paris.

Nous proposons le terme de toxithérapie pour désigner une méthode de traitement des tumeurs malignes, remontant à quelques années déjà, mais dont les débuts ont passé presque inaperçus, surtout en France.

Voici en peu de mots le principe de cette méthode.

On sait que l'érysipèle, survenant chez un sujet porteur d'une tumeur, a fréquemment pour résultat d'amener de remarquables modifications dans la tumeur : la nécrose, l'atrophie, voire même la guérison radicale. Ces phénomènes s'observent même si l'érysipèle affecte une région éloignée du siège de la tumeur. C'est pour les désigner que l'on a créé la rubrique d'*érysipèle curateur*.

Les bons effets produits par l'érysipèle accidentel avaient depuis longtemps suggéré l'idée de provoquer cette maladie, dans un but thérapeutique. Ricord éleva l'inoculation de l'érysipèle presque à la hauteur d'une méthode, pour guérir certaines syphilides rebelles, car l'action de l'érysipèle se fait sentir sur les produits néoplasiques les plus divers. Mais le peu de gravité de ces cas ne justifiait point l'inoculation d'une maladie pouvant faire courir par elle-même un sérieux danger au sujet. La pratique de Ricord n'eut point d'imitateurs et tomba dans l'oubli.

Lorsqu'il eut isolé le microbe de l'érysipèle, Fehleisen songea à utiliser sa découverte pour provoquer à volonté l'érysipèle chez des sujets atteints de tumeurs malignes inopérables. Il obtint quelques demi-succès et même, paraît-il, un succès complet, mais des cas moins heureux, notamment une mort survenue entre les mains de Janike, et aussi la difficulté d'obtenir et d'entretenir des cultures de streptocoque virulentes, contribuèrent à jeter le discrédit sur la méthode.

Lorsque l'étude des produits de sécrétion des microbes eut révélé que ces produits, injectés aux animaux, peuvent reproduire fidèlement le tableau symptomatique de l'infection par les microbes eux-

mêmes, on songea aussitôt à rechercher si la toxine du streptocoque n'exercerait pas sur les tumeurs malignes la même action que l'érysipèle. Lassar, de Berlin, semble avoir été l'initiateur dans cette voie. Il fut suivi par Spronck, en Hollande, et par Coley, en Amérique. Les observations publiées par ces expérimentateurs, qui atteignent aujourd'hui le chiffre de soixante environ, mettent hors de doute ce fait remarquable que la toxine streptococcique, injectée en n'importe quel point du corps, chez un individu affecté d'une tumeur maligne, provoque habituellement dans la tumeur une dégénérescence rapide qui peut aller jusqu'à la nécrose et qui semble même pouvoir, à la longue et dans les cas les plus heureux, amener la guérison radicale.

Nous avons eu nous-même l'occasion d'expérimenter cette méthode. Les résultats obtenus, bien qu'encore très imparfaits, nous ont semblé de nature à justifier de nouvelles recherches et nous ont engagé à rassembler dans une étude d'ensemble les principaux éléments de la question.

Après avoir passé en revue les cas de guérison de tumeur maligne par l'érysipèle accidentel ou provoqué, nous exposerons les essais de toxithérapie des auteurs qui nous ont précédé, puis les nôtres propres, et enfin nous nous efforcerons de tirer de l'analyse de tous ces faits quelques déductions utiles pour le perfectionnement de la méthode, car nous la croyons essentiellement perfectible.

I

Nous avons pu réunir 21 observations de tumeurs modifiées ou guéries par l'*érysipèle accidentel*; les autres maladies infectieuses, scarlatine, fièvre typhoïde, choléra, pyohémie, n'ajouteraient à ce tableau qu'un très petit nombre de faits, et peu démonstratifs[1].

Parmi ces cas, nous en trouvons 11 qui appartiennent au sarcome ou à ses variétés, savoir : 6 sarcomes globo-cellulaires, 3 lymphosarcomes, 2 mélano-sarcomes. Six ont fourni une guérison définitive et méritent à cause de cela d'être analysés brièvement.

Bruns, *Beiträge z. klin. Chir.*, 1888, p. 443. — Chez une femme de quarante-sept ans, mélano-sarcome du sein confirmé par l'examen histologique. Amputation totale de la mamelle avec curage de l'aisselle. La guérison s'effectue sans fièvre, il s'écoule seulement un peu de pus par les drains. Au bout de quatre semaines, il y a une repullulation de bourgeons sarcomateux dans la plaie. A ce moment un érysipèle prend

1. Fischer, *Deutsche Zeitschrift f. Chirurgie*, Bd XII, p. 60.

naissance au voisinage de l'un des orifices de drainage et se propage de là à la plus grande partie de la surface du corps. Il envahit successivement l'épaule, le dos, le thorax, le ventre, les fesses, les cuisses, les bras et les jambes. L'éruption dure trois semaines, s'accompagne de phénomènes généraux remarquables par leur intensité (température de 40°), et se termine enfin, laissant la malade, auparavant grasse, considérablement affaiblie et amaigrie.

Pendant la durée de l'érysipèle, la tumeur ne parut pas modifiée; mais quand il eut cessé, elle se mit à décroître spontanément. Au bout de quelques semaines, il ne restait aucune trace de la repullulation, la plaie s'était fermée et cicatrisée complètement. La guérison s'est maintenue.

Coley, *American Journal of the medical Sciences*, 1893, p. 487.

Sarcome à cellules rondes de la région sous-maxillaire chez un homme de trente et un ans. (Diagnostic histologique.) Cinq opérations successives suivies de récidive. A la cinquième, l'ablation totale fut reconnue impossible.

Deux semaines après cette dernière opération incomplète, surviennent deux attaques d'érysipèle coup sur coup. Au cours de l'éruption, les restes du sarcome disparaissent complètement et la plaie opératoire se ferme.

Quelques années plus tard, la guérison persistait, et l'auteur donne une photographie du sujet à cette époque.

Wyeth, *Journal of the medical American Association*, 1894, p. 985.

Sarcome de la jambe chez une jeune fille. Amputation de la cuisse au tiers moyen; récidive dans le moignon, désarticulation de la cuisse. Nouvelle récidive dans la cicatrice qui devient bientôt le siège d'une tumeur en chou-fleur, énorme, végétante, suppurante et saignante par intervalles. Le cas est considéré comme désespéré.

Sur ces entrefaites, la malade contracte accidentellement un érysipèle de son moignon. Au cours de cet érysipèle, la tumeur se nécrose, s'élimine par gros blocs et finit par disparaître complètement.

Guérison confirmée après cinq ans.

Biedert, *Deutsche medicinische Zeitung*, 1885, n° 4.

Chez une jeune fille de onze ans, sarcome de l'amygdale gauche, devenu énorme, englobant la moitié de la langue, remplissant le pharynx, faisant saillie entre les lèvres, envahissant les fosses nasales, l'antre d'Highmore, les cavités orbitaires dont les parois osseuses sont détruites. Trachéotomie. Trois jours après, survient un violent érysipèle de la face, qui dure six jours. « Dans ce court espace de temps, toutes les ramifications de la tumeur fondirent littéralement. »

La masse entière disparut, ne laissant que des cicatrices et des bourgeons cicatriciels aux points où la peau et les muqueuses étaient ulcérées. Sur les cicatrices de la paupière inférieure et du nez seule-

ment, il se développa deux petites tumeurs du volume d'un pois, qui montrèrent de la tendance à grossir. On les excisa. L'examen histologique démontra qu'il s'agissait d'un sarcome à cellules rondes très vasculaire.

Guérison confirmée deux ans après.

W. Busch, *Berl. klin. Wochenschr.*, 1866, n° 23; 1868, n° 12.

Sarcomes cutanés multiples de la face chez une femme de quarante-trois ans. Ablation d'un fragment de la plus grosse tumeur pour l'examen histologique, qui confirme le diagnostic. La petite plaie devint le point de départ d'un érysipèle de la face, qui gagna le cuir chevelu, puis revint à la face. A la suite de cet érysipèle, la grosse tumeur, dont on avait prélevé une portion, suppura. Dans le cours du mois suivant, les autres tumeurs, sans suppurer, se ramollirent, s'affaissèrent et finalement disparurent sans laisser de traces. La guérison se maintint.

Plenio, *Arch. f. klin. Chir.*, Bd 34, p. 698.

Sarcome mélanique de la région de la hanche droite, s'étendant depuis l'épine iliaque jusqu'au pli fessier et envahissant la paroi abdominale, chez une jeune fille de vingt-deux ans. Adhérence à la peau, ganglions inguinaux volumineux. Une tentative d'extirpation resta incomplète, à cause de la propagation de la tumeur aux muscles de la hanche et de la paroi abdominale.

La plaie s'infecta : il y eut de la gangrène de la peau, des thromboses veineuses; enfin tout le tableau symptomatique d'une septicémie se déroula. Les accidents durèrent longtemps.

La portion de la tumeur qui était restée en place et encore apparente après la cicatrisation de la plaie fut en vain recherchée l'année suivante : elle avait complètement disparu. Deux ans plus tard, la guérison s'était maintenue.

Dans 11 autres cas de tumeurs malignes l'amélioration fut seulement temporaire. Il s'agissait cinq fois d'épithéliomas et six fois de sarcome appartenant à diverses variétés histologiques [1]. L'histoire de ces faits semble d'ailleurs calquée sur ceux dont nous venons de donner un résumé. Un érysipèle éclate au voisinage de la tumeur ; celle-ci présente presque immédiatement des signes de nécrose : si c'est une tumeur sous-cutanée, elle se ramollit, s'affaisse, s'atrophie; si c'est une tumeur déjà ulcérée, elle se détache par fragments. Quelques-unes, surtout les tumeurs ganglionnaires, suppurent. Dans tous les cas, la destruction du néoplasme n'est que partielle, et il reprend bientôt sa marche envahissante.

1. On trouvera la plupart de ces observations dans le travail de Bruns : *Die Heilwirkung des Erysipels* (*Beiträge klin. Chir.*), 1888, p. 443, et dans celui de Coley : *The Treatment of malignant tumors by repeated inoculations of Erysipelas* (*The American Journal of medical Sciences*, May 1893).

L'action curative de l'érysipèle n'est pas limitée aux tumeurs malignes. Elle peut s'exercer sur toutes sortes de tissus néoplasiques : sur des syphilides, comme Ricord l'avait déjà observé, et comme Mauriac [1] en a rapporté un bel exemple; sur le lupus, sur des adénites scrofuleuses, sur des polypes muqueux des fosses nasales, sur des chéloïdes cicatricielles [2]. Dans tous ces cas, les symptômes cliniques qui accompagnent la guérison ou l'amélioration sont les mêmes.

Nous possédons une intéressante observation, due à Neelsen [3], dans laquelle les modifications anatomiques subies par un cancer du sein, sous l'influence de l'érysipèle, furent l'objet d'une étude histologique. La mort était survenue dans le cours de la pyrexie. On constata que la tumeur était partiellement détruite; en certains endroits, les cellules épithéliales alvéolaires étaient atteintes de dégénérescence graisseuse; dans d'autres elles étaient nécrosées et il n'en restait que des débris. Mais, à côté, on voyait une nouvelle et abondante prolifération de cellules épithéliales jeunes, qui s'étendait aussi dans les régions adjacentes à la tumeur et spécialement dans la peau, restée jusque-là indemne. Il est regrettable que l'observation soit muette sur la présence ou l'absence de microbes.

L'*érysipèle consécutif à l'inoculation de cultures pures de streptocoque* donne des résultats tout à faits comparables. Fehleison [4] a réussi cinq fois à provoquer l'érysipèle chez des sujets porteurs de tumeurs malignes. Il aurait obtenu une guérison dans un cas de carcinome du sein et, dans les quatre autres cas (deux sarcomes et deux cancers), il y eut une nécrose partielle ou une atrophie temporaire des tumeurs. Même résultat dans une observation de Holst [5], relative à un cancer du sein. Coley [6] n'a réussi à provoquer un érysipèle typique que trois fois sur dix tentatives. L'une de ses observations est particulièrement démonstrative. Il s'agit d'un homme porteur d'un sarcome sous-cutané de la région lombaire avec propagation aux ganglions de l'aine, qui formaient une tumeur du volume d'un œuf d'oie. Coley injecta une culture de streptocoque simultanément dans les deux tumeurs. Deux plaques d'érysipèle se développèrent aux points d'injection. Dans l'espace de vingt-quatre heures, la tumeur lombaire changea d'aspect et s'affaissa considérablement. Le lendemain, plusieurs cratères s'ouvrirent et évacuèrent des fragments

1. Mauriac, *Gazette des Hôpitaux*, 1873, p. 305.
2. Bruns, *op. cit.*
3. Neelsen, *Centralblatt f. Chir.*, 1884, n° 44.
4. Fehleisen, *Das Erysipel*, Berlin, 1883.
5. *Annales de l'Institut Pasteur*, 1888, p. 243.
6. Coley, *loc. cit.*

nécrosés de la tumeur. Quelques jours plus tard, la tumeur inguinale, à son tour, se ramollissait et suppurait. Trois semaines après l'inoculation, les deux tumeurs avaient disparu et à la place qu'elles occupaient il ne restait qu'une légère induration. Elles récidivèrent l'une et l'autre. Un second érysipèle provoqué, quelques mois plus tard, eut un effet à peu près semblable à celui du premier accès, mais temporaire également.

Le second cas ressemble beaucoup à celui-ci et gagne à en être rapproché. Le malade était atteint d'un sarcome de l'amygdale avec ganglions sous-maxillaires. L'injection fut faite dans le plus volumineux des ganglions et devint le point de départ d'un érysipèle qui s'étendit à la face et au cou. La tumeur ganglionnaire principale s'abcéda, le second jour, et continua de suppurer pendant toute la durée de l'érysipèle; les ganglions les plus petits disparurent par résorption sans s'être abcédés; le sarcome de l'amygdale ne parut pas modifié. Vingt mois plus tard, les tumeurs ganglionnaires n'avaient pas récidivé et celle de l'amygdale était restée stationnaire, comme si sa malignité première eût été atténuée par l'érysipèle.

A ne considérer que la proportion de guérisons définitives obtenues — si toutefois on peut appeler définitives les deux guérisons obtenues par Fehleisen et par Coley — la méthode ne saurait passer pour très efficace. Mais, ce qui nous semble digne d'attention, c'est la constance des effets observés; presque toutes les tumeurs ont réagi sous l'influence de l'érysipèle. Nous serions même disposé à croire que les auteurs aient pu quelquefois se faire illusion, si d'autres faits, dont nous aurons à parler tout à l'heure, ne rendaient ceux-ci absolument vraisemblables. A moins de supposer que l'érysipèle accidentel se comporte autrement que l'érysipèle provoqué, on doit admettre que les modifications des tumeurs, au cours de cette infection, sont plus fréquentes encore que le nombre des faits publiés ne pourrait le faire croire, qu'elles sont même la règle, mais qu'elles passent le plus souvent inaperçues, parce qu'elles sont seulement partielles et temporaires. Il faudrait, pour les déceler, des examens histologiques comme celui qu'a pratiqué Neelsen.

II

La gravité propre de l'érysipèle, qui fait qu'en inoculant le streptocoque, on n'est jamais certain de ne pas provoquer une maladie mortelle, ainsi que cela est arrivé à Janike [1], fut sans doute la prin-

1. *Centralblatt f. Chirurgie*, 1884, p. 25.

cipale raison pour laquelle Fehleisen ne trouva pas beaucoup d'imitateurs.

La substitution, au microbe vivant, de ses produits de culture stérilisés écarte absolument ce danger; elle permet, en outre, de graduer à volonté les doses de substances actives, d'en prolonger les effets aussi longtemps qu'il est nécessaire, d'utiliser soit l'action locale, soit l'action générale, en un mot d'instituer un traitement méthodique.

Lassar [1] a sans doute été le premier à traiter des tumeurs malignes, chez l'homme, par l'injection de toxine streptococcique. Nous reviendrons tout à l'heure sur le travail de cet auteur, lorsque nous aurons exposé les expériences faites par Spronck [2] sur des animaux, expériences un peu postérieures, mais qui constituent pour nous l'entrée en matière la plus naturelle.

Dans la pensée que les cultures stérilisées par filtration et les cultures stérilisées par chauffage pouvaient jouir de propriétés différentes, et ne sachant laquelle de ces deux méthodes de stérilisation convenait le mieux pour le but qu'il se proposait, Spronck s'est servi d'un mélange des deux liquides.

Comme milieux de culture, il a employé la bouillie de viande, les bouillons de bœuf additionnés de peptone, de blanc d'œuf, de sérum de bœuf. Il a expérimenté des cultures d'âge divers, faites à différentes températures, soit en présence de l'air, soit complètement ou partiellement à l'abri de l'oxygène. Il a aussi ajouté aux bouillons du carbonate de chaux, afin de neutraliser l'acide lactique qui s'accumule dans les cultures et ne tarde pas à entraver la vie du streptocoque.

Pour préparer son liquide d'injection, Spronck opérait de la manière suivante : la moitié de la culture, additionnée de 5 p. 0/0 de glycérine, était placée pendant trois heures dans un courant de vapeur d'eau à 100° et ensuite réduite à 1 p. 0/0 du volume par l'ébullition, à l'imitation du procédé employé par Koch pour la tuberculine. Ce liquide, refroidi, était mélangé à l'autre moitié de la culture, et enfin ce mélange était filtré sur porcelaine.

L'injection de ce liquide filtré, à la dose de 10 et 15 centimètres cubes par kilogramme du poids de l'animal, dans les veines d'un lapin, amenait la mort en vingt-quatre à quarante-huit heures. Toutefois, on observait de grandes différences, tenant au degré de virulence du

1. Lassar, *Deutsche medicin. Wochenschr.*, 1891, n° 29.
2. Spronck, *Tumeurs malignes et maladies infectieuses* (*Annales de l'Institut Pasteur*, 1892, p. 883).

streptocoque qui avait fourni la culture et aussi au degré de sensibilité individuelle des animaux.

Les animaux porteurs de tumeurs, traités par Spronck, ont tous été des chiens. Chez le chien atteint de tumeur, l'injection sous-cutanée du liquide composé comme nous venons de dire se montra inoffensive à la dose de un à plusieurs centimètres cubes. Au point injecté, on constata parfois un peu de rougeur et de gonflement passagers, jamais de suppuration ni de nécrose. L'injection sous-cutanée de quelques centimètres cubes produisait une légère élévation de température, mais pas d'une façon régulière. Des doses graduellement croissantes, administrées à quelques jours d'intervalle, n'amenèrent pas de symptômes d'intoxication générale.

Chez deux des animaux, les injections sous-cutanées, pratiquées à distance des tumeurs, quoique plusieurs fois répétées et à des doses de plus en plus fortes, n'eurent aucun effet sur les tumeurs. Celles-ci furent alors extirpées et examinées histologiquement. L'une était un éphithélioma pavimenteux de l'anus, l'autre un lipome des mamelles.

Par contre, chez les cinq autres chiens, il se produisit dans les tumeurs une modification plus ou moins manifeste. Après quelques injections à doses croissantes, pratiquées à distance, les tumeurs prirent une teinte violacée, devinrent plus chaudes, et, dans deux cas, douloureuses à la palpation. A ces symptômes succédèrent, les injections étant continuées, un commencement de ramollissement et de nécrose des néoplasmes. Dans deux cas, ces altérations se produisirent avec une rapidité étonnante.

Par un concours de circonstances fâcheuses, Spronck fut obligé de cesser les injections après peu de temps et de mettre fin à l'expérience par l'ablation de ce qui restait des tumeurs.

L'examen microscopique des pièces montra que les tumeurs n'avaient subi que des altérations localisées, de sorte qu'il fut aisé de reconnaître leur structure. Elles comprenaient deux sarcomes et trois épithéliomes. On constata, en beaucoup de points, de la dégénérescence graisseuse, des îlots de nécrose et une infiltration des leucocytes polynucléaires du sang. Les cellules en voie de division indirecte étaient rares, mais ne faisaient défaut en aucun cas.

Comme ces altérations sont assez fréquemment rencontrées dans les tumeurs malignes, leur présence ne suffirait pas, à elle seule, à attester la réalité de l'effet des injections. Mais les symptômes cliniques, tout à fait semblables à ceux qui ont été décrits à propos de l'érysipèle curateur et à ceux que nous verrons être produits chez l'homme par les mêmes injections, ne laissent aucun doute à cet égard.

L'une des observations de Spronck est particulièrement concluante. Il s'agit d'un grand chien de trait, cachectique, porteur d'une tumeur de l'épaule droite, de consistance très dure, de la dimension d'une tête d'enfant, récidive locale d'une petite tumeur, opérée une année auparavant, dont la nature n'avait pas été déterminée. Le quatrième jour du traitement, il se produisit un léger gouflement de la tumeur, qui en même temps devint violacée, plus chaude et douloureuse à la pression. Puis, la consistance de la tumeur se modifia de telle sorte que, le huitième jour, elle présentait des points nettement fluctuants. Trois jours après, elle était presque tout entière ramollie et transformée en une masse liquide, recouverte par la peau intacte, de sorte qu'on fût obligé d'inciser. Il s'écoula de la vaste cavité un liquide puriforme tenant en suspension des débris de la tumeur et une grande quantité de leucocytes. Ce chien mourut peu après. A l'autopsie, on constata que, de toute la tumeur, il ne restait qu'un fragment de la grosseur d'un œuf, à la place où la tumeur se trouvait en rapport avec la peau. L'examen microscopique montra que c'était un adéno-épithéliome.

Les essais de traitement de Lassar sur l'homme eurent lieu à Berlin en 1891. Lassar fit usage d'une culture à la fois chauffée et filtrée. Après que plusieurs injections, pratiquées sur lui-même par son assistant Friedlaender et aussi sur les animaux, eurent démontré l'innocuité de la méthode, il entreprit le traitement d'un lupus-carcinome de la face. Les injections furent faites localement, à doses extrêmement faibles, qui ne dépassèrent jamais un quart de centimètre cube de culture. L'effet sur le néoplasme fut absolument nul, à part une irritation locale et banale.

Spronck, à la suite de ses expériences sur les animaux, traita aussi des malades. Il se servit du liquide dont j'ai rapporté plus haut la préparation, mais, à la différence de Lassar, il fit les injections à distance des tumeurs. Il est certain que les expériences ainsi conduites sont plus probantes; elles permettent mieux de juger de l'action spécifique de la toxine sur les tumeurs.

Spronck a traité vingt-cinq sujets atteints de tumeurs malignes inopérables. Dans huit cas, il s'agissait de sarcomes, parmi lesquels se trouvaient deux mélano-sarcomes ; dans les autres cas, il s'agissait d'épithéliomes, à savoir : six épithéliomes du sein, un de la glande parotide, sept de la langue ou de la cavité buccale, trois de la peau.

Les injections furent toujours sous-cutanées et faites, de préférence, dans la région lombaire. On commençait par une très faible dose, 1 à 2 dixièmes de centimètre cube de culture, dilués dans la solu-

tion physiologique de chlorure de sodium, puis on augmentait plus ou moins rapidement, suivant l'intensité de la réaction générale, pour atteindre enfin la dose de quelques grammes.

Après l'injection de certaines doses, variables suivant les sujets, il se produisait une élévation de température ainsi que d'autres phénomènes sur lesquels nous reviendrons lorsque nous relaterons nos expériences personnelles, au cours desquelles nous avons étudié ces phénomènes. Dans les tumeurs, les malades accusaient des tressaillements, des douleurs lancinantes, parfois assez prononcées; ces sensations étaient perçues dans la tumeur primitive principalement, mais aussi dans les grosses tumeurs secondaires, même d'origine métastatique. Par contre, dans les petites tumeurs secondaires, les malades ne ressentaient pas la moindre sensation. Dans quelques cas, ces douleurs se faisaient déjà sentir deux ou trois heures après l'injection; elles ne duraient ordinairement que quelques heures et avaient en général disparu le lendemain. Pendant ce temps, les tumeurs étaient aussi plus sensibles à la palpation. Dans trois cas, il y eut en outre une tuméfaction légère, avec chaleur et rougeur. Ces modifications ont été observées dans les sarcomes et aussi dans les épithéliomes, mais toutefois ces dernières tumeurs ne les ont présentées qu'exceptionnellement. Le cas le plus net a été celui d'un malade porteur d'un grand nombre de tumeurs métastatiques, développées après l'extirpation d'une petite tumeur sarcomateuse (sarcoma alveolare) de la peau. Les injections à petites doses étaient suivies, chez ce malade, de gonflement et de ramollissement si intenses des tumeurs que, sous l'influence des premières communications concernant les dangers de la tuberculine, le traitement fut suspendu.

Le résultat thérapeutique final fut généralement très médiocre. Chez la plupart des malades, la marche des tumeurs ne fut pas modifiée; chez quelques-uns, elle parut ralentie; chez une troisième catégorie, on constata un arrêt complet de croissance; enfin, dans des cas peu nombreux, les tumeurs diminuèrent de volume.

Pour cette dernière catégorie, il faut néanmoins remarquer que, chez le même malade, les tumeurs ne diminuaient pas toutes à la fois et dans la même mesure. Il y en eut qui disparurent complètement, mais aucun malade ne fut entièrement débarrassé de toutes ses tumeurs. De plus, l'amélioration ne fut le plus souvent que temporaire. Malgré la continuation du traitement, les néoplasmes recommencèrent bientôt à grossir, comme s'ils se fussent accoutumés au poison qui, au début, leur était nuisible.

Parmi les épithéliomes, un seul fut nettement influencé; c'était un

cancer du sein avec ganglions axillaires. Les ganglions disparurent presque complètement, mais pour un temps seulement.

L'effet fut plus considérable sur les sarcomes. Dans un cas notamment, la tumeur primitive, très volumineuse (mais dont le siège n'est pas indiqué), disparut complètement, tandis que les tumeurs secondaires diminuaient considérablement de volume. Toutefois cette diminution eut une limite, et comme elles restaient stationnaires, on fut obligé de les enlever.

Dans cinq cas, Spronck examina histologiquement les tumeurs extirpées après une série d'injections. Il ne constata que des lésions localisées. Dans un cas de mélano-sarcome de la peau, il put examiner, comparativement, quelques petites tumeurs secondaires extirpées les unes avant, les autres pendant le traitement. Ces dernières étaient flasques, ridées, se contractaient davantage dans l'alcool et étaient beaucoup moins riches en cellules et en mitoses que les premières; en certains points, les cellules sarcomateuses manquaient complètement, il ne restait que la trame conjonctive dans laquelle se trouvaient des granulations pigmentaires et quelques leucocytes.

Spronck conclut que, bien que l'action thérapeutique se soit, dans ses expériences, montrée insuffisante, il est démontré que les produits de culture du streptocoque de l'érysipèle, absorbés par la voie sous-cutanée, amènent, dans certaines tumeurs malignes, chez l'homme et chez les animaux, des altérations tendant à l'involution, à la nécrose et à la résorption du néoplasme.

Coley qui, antérieurement, avait déjà traité dix cas par inoculation de cultures de streptocoque vivantes, dans le but de provoquer un érysipèle commença, en 1892, à remplacer ces inoculations dangereuses par des injections de toxine. Dans son dernier mémoire [1] il relate l'histoire de trente-cinq cas traités par la nouvelle méthode. Il se servit d'abord de cultures chauffées, puis de cultures filtrées, qu'il jugea plus actives. Bientôt même, s'inspirant des expériences de Roger, qui montrent que l'injection d'une culture de *Micrococcus prodigiosus*, simultanément avec le microbe de l'érysipèle, augmente beaucoup les chances de développement de ce dernier, il ajouta à son liquide une culture de M. prodigiosus. Il trouva que l'action curative du liquide en était beaucoup accrue.

Tous les malades de Coley ont été traités par des injections interstitielles dans les tumeurs mêmes. Cette circonstance enlève à ses observations beaucoup de leur valeur probative. On peut se deman-

1. Coley, *Treatment of inoperable malignant tumors with the toxines of Erysipelas and the Bacillus prodigiosus* (*American Journal of the medical sciences*, juillet 1894).

der, en effet, si tout autre liquide irritant, injecté à la place de la toxine, n'aurait pas produit comme elle des nécroses et des suppurations, et la réponse à cette question ne peut être qu'affirmative; l'essence de térébenthine a déjà été employée dans le même but et avec le même résultat. Ce qui est nouveau, ce qui est intéressant dans la toxithérapie, et ce qui peut à bon droit inspirer un certain espoir dans l'avenir de cette méthode, c'est précisément l'action élective de la toxine sur les tumeurs, démontrée par les injections à distance. S'il ne s'agissait que de produire des lésions par contact direct, on pourrait tout aussi bien s'adresser aux caustiques vulgaires. Cette remarque, cependant, ne doit pas être considérée comme une critique à l'adresse de Coley : une fois l'action spécifique de la toxine admise, il est vraisemblable de supposer que cette action doit s'exercer plus énergiquement encore *in situ* qu'à distance ; les essais d'injection locale ont donc leur raison d'être.

Les trente-cinq cas de Coley comprenaient vingt-quatre sarcomes, huit épitheliomes, trois tumeurs d'un diagnostic douteux (sarcome ou éphithéliome). Quelques-uns de ces cas méritent une mention particulière. Le premier est celui de ce malade dont il a déjà été question (p. 5), atteint d'un sarcome de la région lombaire avec propagation aux ganglions inguinaux, qui n'avait pu être guéri par plusieurs accès d'érysipèle provoqué. A la suite d'injections locales de toxines, répétées tous les deux jours pendant six semaines, les deux tumeurs furent détruites et, quatorze mois après la cessation de ce dernier traitement, il n'y avait pas trace de récidive, le malade était en parfaite santé. Une autre malade était atteinte d'un vaste sarcome de la paroi abdominale, vérifié et inopérable. Une première série d'injections à doses élevées, pendant environ trois mois, amena une amélioration évidente; on suspendit alors, pour donner le temps à la malade de se reposer, bien que son état général n'eût pas été très affecté, puis on reprit les injections pendant un mois. La tumeur décrut régulièrement et finit par disparaître. Deux mois plus tard, il n'y avait pas de menace de récidive. Comme la publication de l'observation n'a eu lieu qu'un an après, dans le mémoire cité, on doit croire que la guérison s'est maintenue.

Coley a encore rapporté avec détails l'histoire de plusieurs autres cas dans lesquels il obtint seulement une amélioration plus ou moins considérable, ou, en tous cas, une guérison de date encore trop récente pour pouvoir être considérée comme définitive. La plupart des cas favorables se rapportent à des sarcomes, les épithéliomes s'étant montrés à peu près complètement réfractaires.

Tout récemment, un nouveau succès obtenu par les injections de

toxine à distance a été publié par Johnson [1]. Un garçon de seize ans, sans antécédents syphilitiques, était atteint d'une tumeur végétante et ulcérée occupant tout le voile du palais, les piliers, la base de la langue et l'épiglotte; l'examen histologique fit reconnaître un sarcome à cellules fusiformes. On fit pendant sept mois des injections quotidiennes de toxine streptococcique, à doses assez élevées et dont quelques-unes furent même suivies d'accidents généraux. Pendant ce temps, la tumeur diminua progressivement et régulièrement jusqu'à disparition à peu près complète. Au moment de la publication, il ne restait qu'une légère tuméfaction centrale et une ou deux petites ulcérations; le reste de la surface malade était guéri, et le pharynx rétréci par des adhérences cicatricielles. Toutes réserves faites sur la permanence de la guérison, ce résultat n'en est pas moins remarquable; on peut seulement regretter que l'observation laisse subsister quelques doutes au sujet de la nature tuberculeuse possible de la lésion.

III

Grâce à la bienveillance de notre maître M. le Dr Périer, nous avons pu traiter, dans son service, plusieurs malades porteurs de tumeurs inopérables. Quatre de ces malades ont été traités par la toxine streptococcique.

Les cultures avaient été établies avec des streptocoques de deux provenances différentes. L'un avait été recueilli dans le sang d'un homme mort d'érysipèle, au bastion 29, à la suite d'un long voyage à pied qui l'avait exténué. Ce streptocoque présentait donc toutes les garanties de virulence à l'égard de l'homme. Il était également mortel pour le lapin à la dose de 1 centimètre cube de culture en injection sous-cutanée.

L'autre spécimen, qui m'a été obligeamment fourni par M. Marmorek, du laboratoire de M. Metchnikoff, mérite une mention spéciale. C'était un streptocoque dont la virulence, renforcée par de très nombreux passages sur le lapin, était devenue telle qu'il tuait cet animal en moins de 24 heures, en inoculation sous-cutanée à la dose de $\frac{1}{10}$ de goutte. Il se montrait donc, pour le lapin, d'une virulence comparable à celle des microbes pathogènes les plus virulents, du bacillus anthracis par exemple, ce qui n'avait pas encore été obtenu jusqu'ici. Il était également mortel pour le cobaye à la dose de 1 goutte de culture en injection sous-cutanée.

1. W. B. Johnson, *Medical Record*, New-York, 17 novembre 1894.

Comme liquide de culture, j'ai employé le bouillon de viande peptonisé, le bouillon du touraillon peptonisé et la sérosité d'hydrocèle.

Les cultures ont été faites à l'abri de l'air; leur durée a été de trois semaines à un mois. Quelques-unes ont été neutralisées à plusieurs reprises dans le cours du développement.

Le liquide de culture a été stérilisé soit par le chauffage, soit par filtration sur la bougie de porcelaine. Voyons d'abord l'effet du liquide stérilisé par la filtration; les cultures des deux provenances mentionnées plus haut se sont composées d'une manière identique.

Action locale. — L'injection de la culture filtrée, dans le tissu cellulaire sous-cutané de l'homme, même aux doses les plus faibles, une goutte par exemple, est douloureuse. Elle produit une sensation immédiate de brûlure qui peut se prolonger pendant quelques heures si la dose a été très élevée. Au bout de deux ou trois minutes, apparaît une plaque d'érythème qui persiste pendant plusieurs jours. En outre, le lendemain, on trouve de l'œdème si le liquide de culture était dilué et un noyau dur, dont les dimensions peuvent varier du volume d'un pois à celui d'une cerise, si le liquide était à son degré de concentration normale.

Les bords de la plaque érythémateuse sont généralement diffus. Toutefois, dans un cas, à la cuisse, nous avons observé une vaste plaque limitée par un véritable bourrelet et qui continua de s'étendre pendant les deux jours suivants, simulant ainsi un érysipèle typique. Pourtant, le liquide ne contenait certainement aucun microbe; après la filtration, il avait été réparti entre plusieurs tubes d'une faible contenance, qui tous avaient été mis à l'étuve pendant plusieurs jours en observation. Les injections, cela va sans dire, étaient faites avec toutes les précautions d'asepsie. Le même liquide a d'ailleurs été injecté les jours précédents et suivants au même malade sans que les plaques érythémateuses eussent ce caractère.

Fait important à noter, il n'y a jamais d'engorgement des ganglions du territoire lymphatique où l'injection a été faite.

Le point de l'injection reste longtemps douloureux à la pression, ce qui, à la longue, rend certaines positions impossibles pour le malade. Afin d'atténuer, si possible, cet inconvénient, nous avons eu l'idée d'injecter la toxine à l'état de grande dilution et très lentement de manière à ce qu'il n'y en eût jamais qu'une minime quantité à l'état libre au point d'injection. Pour cela, nous avons fait construire un appareil composé d'une pipette de verre de 350 centimètres cubes, dont l'ajutage inférieur était relié, au moyen d'un tube de caoutchouc de très petit diamètre intérieur, avec une aiguille tubulée en

platine. L'appareil, tout monté et contenant environ 250 centimètres cubes d'eau distillée, était stérilisé à l'autoclave, puis on y versait la toxine, on enfonçait l'aiguille dans le tissu cellulaire de la région pectorale ou du flanc, on la fixait avec des bandes, et on suspendait la pipette à une hauteur de 1 m. 50 à 2 m. L'écoulement était réglé au moyen d'une pince de burette à vis placée sur le tube de caoutchouc. Avec cet appareil, qui pouvait rester en place et fonctionner pendant 24 heures, sans aucune gêne pour le malade, il était facile d'injecter, d'une manière très lente et continue, de la toxine à un grand degré de dilution. Dans ces conditions, on n'observait plus de rougeur, mais il y avait un œdème étendu et encore assez douloureux; l'action locale était répartie sur une plus grande surface, elle n'était pas supprimée.

Injection intra-veineuse. — Il n'existe qu'un moyen d'obtenir ce dernier résultat, c'est de recourir à l'injection intra-veineuse. Cette méthode, entrée aujourd'hui dans la pratique courante pour certaines injections, celles de sublimé par exemple, n'a que le tort d'être un peu plus délicate à exécuter. Toutefois, c'est là une difficulté dont on triomphe bien aisément avec un peu d'habitude. Chez une femme nerveuse qui ne pouvait supporter le traitement par la méthode sous-cutanée, nous avons fait une quinzaine d'injections intra-veineuses, au pli du coude, presque toutes du même côté et à la même place. Elles ne laissaient aucune cicatrice, aucune induration, et l'on aurait pu continuer ainsi indéfiniment.

Outre l'avantage de supprimer absolument toute réaction locale, la voie veineuse présente celui de donner une réaction générale plus régulière. Il faut seulement savoir que cette réaction est toujours beaucoup plus brusque et plus violente que par la voie sous-cutanée : par conséquent, on doit se contenter de doses moins élevées.

Action générale. — Le premier des symptômes généraux, dans l'ordre d'apparition, est le frisson. Lorsque l'injection est faite sous la peau, il faut de très fortes doses, plusieurs centimètres cubes de culture, pour provoquer le frisson, tandis que, par la voie veineuse, quelques gouttes suffisent. Cette assertion pourra paraître en contradiction avec celles de quelques-uns des auteurs qui nous ont précédé, notamment de Coley. Mais Coley a constamment fait ses injections dans les tumeurs mêmes, et comme celles-ci sont ordinairement très vasculaires, cela équivalait à des injections intra-veineuses; telle est, sans aucun doute, la raison pour laquelle Coley signale si fréquemment le frisson. Le frisson débute de quinze minutes à deux heures après l'injection, d'autant plus tôt que la dose est plus élevée; son intensité et sa durée sont également proportion-

nelles à la dose; il ne se prolonge guère au delà de trente à quarante minutes.

Aussitôt après le frisson, ou, s'il n'y a pas de frisson, après trois à six heures, la température commence à monter. L'élévation de température est également proportionnelle à la dose; nous l'avons vue atteindre 40°. La fièvre ne persiste généralement pas plus de huit à dix heures. Elle s'accompagne, comme cela est la règle pour la plupart des états fébriles, d'une augmentation de fréquence du pouls et de la respiration.

Les autres symptômes généraux sont peu marqués : parfois de la céphalalgie, quelques nausées, un léger vertige, et c'est tout. Une fois, après une injection intra-veineuse et un fort accès de fièvre, nous avons observé de l'herpès labial. Un autre malade présentait des phénomènes bizarres, des sueurs palmaires peu de temps après l'injection, et le lendemain des éruptions érythémateuses fugaces.

A maintes reprises, nous avons dosé l'urée dans l'urine de nos malades; nous n'avons trouvé qu'accidentellement des chiffres supérieurs de 3 à 4 grammes à la normale. Jamais nous n'avons constaté d'albumine à aucune période du traitement.

Nous avons plusieurs fois fait l'examen de leur sang. Dix minutes après l'injection, nous avons constaté une légère diminution du chiffre des leucocytes chez la malade traitée par les injections intra-veineuses, pas de changement chez ceux qui avaient reçu des injections sous-cutanées.

De une à trois heures après l'injection, on observe une leucocytose, un peu plus marquée dans le cas de l'injection intra-veineuse, mais jamais très considérable (5000 globules blancs par millimètre cube).

Le phénomène le plus frappant est l'amaigrissement, qui survient très rapidement par l'emploi des fortes doses. Deux de nos malades, soumis au traitement intensif, ont perdu, l'un cinq kilos, l'autre cinq kilos et demi pendant la première semaine. Avec des doses faibles, ou suffisamment espacées, on n'observe pas d'amaigrissement, parce que le malade a le temps de se remettre entre chaque injection.

Accidents. — Je ne dirai rien des petits abcès qui peuvent se développer aux points d'injection; c'est là une éventualité commune à toutes les méthodes hypodermiques et l'on connaît les précautions à prendre pour l'éviter. Il est un accident spécial, pour ainsi dire, à la toxithérapie, qui a été plusieurs fois signalé, notamment dans l'observation de W.-B., Johnson, et que nous avons nous-même observé sous une forme légère.

Quelques minutes après l'injection, faite sous la peau, éclate un violent frisson, suivi de céphalalgie intense, de cyanose et de collapsus, le pouls devient rapide et faible, et cet état inquiétant peut se prolonger pendant plusieurs heures. Nous sommes convaincu que la pathogénie de cet accident, consécutif à l'injection sous-cutanée d'une dose habituellement inoffensive, est toujours la même : le liquide de l'injection, au lieu de s'épancher dans le tissu cellulaire, a pénétré dans un petit vaisseau, lésé par l'aiguille : dans le cas dont nous avons été témoin, la piqûre avait un peu saigné. Tout se borna d'ailleurs à un frisson et à un accès de fièvre un peu plus violent que de coutume. Pour se mettre à l'abri de cet accident, il suffit, lorsque l'on use de doses élevées, de pratiquer l'injection en deux ou trois temps, en des points différents ; ou bien encore d'adopter exclusivement les injections intra-veineuses avec des doses nécessairement plus faibles. Le seul inconvénient sérieux est l'amaigrissement, d'autant plus prononcé que le traitement est plus intensif; mais, comme il s'agit de malades dont l'existence est condamnée à bref délai par les progrès du mal lui-même, cet inconvénient ne saurait être un obstacle, si la méthode possède une réelle valeur thérapeutique.

Cultures chauffées. — Le chauffage à 100° et au-dessus affaiblit considérablement la toxine streptococcique, mais ne la détruit pas complètement. Trois centimètres cubes de culture chauffée à 110° pendant dix minutes n'ont produit, en injection sous-cutanée, qu'une élévation de température de 1° et une légère réaction locale; mais 6 gouttes du même liquide, données par la voie veineuse, ont produit un léger frisson au bout de trois quarts d'heure et une élévation de température de un degré et demi. Nous avons injecté aussi une suspension de microbes tués par le chauffage à 80° pendant une demi-heure; cette suspension ne s'est pas montrée plus active qu'un même volume du liquide de culture décanté.

Du sang de lapin ayant succombé à l'infection streptococcique, dilué et filtré sur la bougie de porcelaine s'est montré très toxique.

Accoutumance. — Les effets généraux de la toxine vont en s'atténuant rapidement au cours du traitement. Si, par exemple, cinq gouttes d'une culture donnée suffisent au début pour amener une élévation de température de 1°, il sera nécessaire, après quelques injections, de porter la dose à dix, puis à quinze et vingt gouttes du même liquide pour obtenir la même réaction. L'action locale sur les tumeurs suit une marche parallèle; il est habituel de constater, à la suite des premières injections de toxine, une amélioration marquée mais qui ne persiste pas, malgré la continuation du traitement. On

doit admettre qu'il se produit une véritable immunisation à l'égard de la toxine; les belles recherches de M. Marmorek, qui lui ont permis d'obtenir un sérum thérapeutique en s'adressant à des animaux fortement immunisés par des injections à doses croissantes de toxine streptococcique, ne laissent aucun doute à cet égard : c'est cette immunisation qui limite l'efficacité de la méthode toxithérapique.

Il doit d'ailleurs exister, sous ce rapport, des différences individuelles, comme cela a lieu pour les autres toxines étudiées jusqu'ici. Peut-être y a-t-il des sujets qui ne s'immunisent pas ou très difficilement, et peut-être est-ce à cette circonstance que sont dues les guérisons durables obtenues par Coley à la suite d'un traitement prolongé.

Toxine de Micrococcus prodigiosus. — Dans la pensée d'accroître l'effet produit par la toxine du streptocoque, Coley lui a associée celle du *Micrococcus prodigiosus*, soit en cultivant simultanément les deux microbes dans le même bouillon, soit en mélangeant les deux cultures obtenues séparément.

Les cultures vivantes ou stérilisées de prodigiosus ont été fréquemment employées dans le but de favoriser le développement d'un microbe pathogène chez un animal peu sensible. C'est ainsi que MM. Vaillard et Rouget sont arrivés à inoculer à coup sûr le tétanos au cobaye, qui prend difficilement cette maladie, en imprégnant l'écharde chargée de bacille tétanique d'une culture de prodigiosus. Cette culture favorise l'infection en introduisant une toxine qui supplée momentanément celle que le bacille tétanique n'a pas encore eu le temps de sécréter; elle empêche ainsi ce bacille d'être englobé par les phagocytes dans les premières heures qui suivent l'inoculation. C'est par le même mécanisme que les cultures du prodigiosus favorisent aussi le développement de l'érysipèle chez le lapin. Mais cette action favorisante de la toxine du prodigiosus ne profite qu'au streptocoque vivant et nullement à la toxine de ce dernier.

Pour accroître l'action de cette toxine, on a un moyen beaucoup plus simple, c'est d'en injecter davantage. Si l'addition d'une culture de prodigiosus a paru augmenter la réaction chez les malades de Coley, c'est que cette culture, ainsi que nous nous en sommes assuré, est par elle-même toxique pour l'homme, plus toxique même que celle du streptocoque. Mais rien ne prouve qu'elle exerce la même action sur les tumeurs.

Action sur les tumeurs. — Nous arrivons maintenant à la question principale, celle de l'effet produit par le traitement sur les tumeurs. Je rapporterai ici l'histoire des malades que j'ai traités, en éliminant

tout ce qui est relatif aux réactions locales et générales, suffisamment décrites plus haut.

OBSERVATION I (recueillie en collaboration avec le Dr Courtin). — M.M., quarante-trois ans, fils d'un père mort d'un cancer de l'estomac, était porteur, depuis trois années, d'un volumineux sarcome kystique sous-cutané de la région sous-épineuse droite, développé peut-être sur un ancien lipome.

La tumeur fut enlevée une première fois en juillet 1894, par M. Perier. Il y eut une repullulation, suivie d'une seconde ablation, qui comprit cette fois l'aponévrose du trapèze et une partie de ce muscle. Nouvelle récidive. C'est à ce moment que je vis le malade. La tumeur formait un champignon aplati, ulcéré et saignant, de la largeur d'une paume de main. A la périphérie de ce champignon, la peau était soulevée par le prolongement sous-cutané de la tumeur. A la partie inférieure se trouvait un nodule, en apparence indépendant, du volume d'une noix. La tumeur était considérée comme inopérable, en raison de sa propagation aux muscles de l'omoplate, de la paroi thoracique et de la nuque. Il n'y avait pas de ganglions, l'état général était bon.

Après avoir éprouvé la toxicité des cultures et la sensibilité du malade par des doses minimes, j'eus recours d'emblée à des doses assez élevées, répétées deux fois par jour, dans la pensée que plus le traitement serait intensif, plus il aurait de chances d'être efficace. Presque toutes les injections furent faites à distance, au flanc, à la poitrine, à la cuisse. Deux seulement furent faites, non pas dans la tumeur même, mais au voisinage.

Pendant toute la durée du traitement, la température fut prise toutes les deux heures durant la journée, et le malade pesé tous les deux jours.

30 octobre 1894. — 10 gouttes de toxine streptococcique filtrée. Température initiale, à 8 heures du matin, heure de l'injection, 36° 5. A 3 heures (maximum atteint dans la journée) 37° 4.

31 octobre. — Température initiale, 37° 2, 10 gouttes. A 5 heures, 37° 7. A 6 heures du soir, 10 gouttes; à 9 heures, 37° 4. Sueurs palmaires et fourmillements dans la tumeur.

1er novembre. — Température initiale, 37°, 15 gouttes. A 5 heures, 37° 8, 16 gouttes. A 9 heures du soir, 37° 6.

2 novembre. — Température initiale, 36° 4, 25 gouttes. A 1 heure, 37° 7. Légers fourmillements dans la tumeur. A 5 heures et demie, 25 gouttes. A 7 heures du soir, 38°. Fourmillements intenses dans la tumeur.

3 novembre. — Température initiale, 37° 4, 30 gouttes. A 8 heures du soir, 38° 4. Prostration, courbature, fièvre pendant la nuit, douleurs dans la tumeur.

4 novembre. — Température initiale, 37° 5, 20 gouttes. A 6 heures, 38° 8. On remarque que depuis hier la tumeur a notablement changé

d'aspect. Les bourgeons qui, auparavant, étaient vermeils et comme gorgés de sang, se sont affaissés; ils paraissent flasques et leur coloration est devenue brunâtre. A cinq heures, 38° 8, 25 gouttes. A 9 heures du soir, 38° 9.

7 novembre. — Température initiale, 37° 4, 30 gouttes. En faisant le pansement, on constate qu'une partie des bourgeons sarcomateux se sont détachés avec la compresse et que d'autres paraissent également prêts à tomber. Le malade éprouve toujours des douleurs dans la tumeur après chaque injection, à peu près pendant le temps que dure l'accès de fièvre. Son poids, qui était de 81 kilos au début du traitement, n'est plus que de 75 kilos et demi. A 5 heures, 38° 8, 25 gouttes. A 7 heures, 38° 7.

8 novembre. — Un bloc, du volume d'un petit œuf, se détache au centre de la tumeur. Presque sur toute la périphérie, il s'est formé un sillon entre le tissu sarcomateux, qui paraît frappé de nécrobiose, et les tissus sains. Si on soulève les bords du champignon néoplasique, on constate qu'il est également détaché de sa base presque partout. La partie de la tumeur non ulcérée, qui soulevait la peau à une distance de cinq à six centimètres, des bords de l'ulcération, surtout du côté de la nuque, s'est affaissée; en pressant sur cette région, on fait sourdre sous les bords de l'ulcération un liquide séro-sanguinolent. Le bourgeon décrit à la partie inférieure s'est ramolli, la peau s'est perforée et il s'est formé un petit cratère par lequel s'écoulent les détritus du bourgeon qui se vide littéralement.

On suspend les injections en raison de la perte de poids constatée hier. Les douleurs dans la tumeur cessent de se faire sentir.

9 novembre. — Pas d'injection. L'élimination partielle de la tumeur continue. Poids 76 kilos. Température maxima, à 5 heures du soir, 38°.

10 novembre. — Température initiale, 37° 7, 25 gouttes. A 2 heures, 38° 1. Pas d'autre réaction, aucun effet sur la tumeur.

11 novembre. — Température initiale, 36° 5, 40 gouttes. A 3 heures, 37° 9. Pas de réaction dans la tumeur, qui n'a pas subi de nouvelle modification dequis deux jours.

12 novembre. — Température initiale 37°, 40 gouttes. A 3 heures, 38° 3. Poids 78 kilos 700.

13 novembre. — Température initiale 37° 1, 30 gouttes. A 3 heures, 37° 9. A 6 heures du soir, 25 gouttes. A 10 heures et demie, 39° 9. On remarque, sur la lèvre externe du sillon d'élimination, une repullulation sur deux points. Il y a, en ces points, de petits bourgeons violacés qui sont certainement de nature sarcomateuse.

15 novembre. — Température initiale, 37°, 30 gouttes. A 8 heures du soir 37° 5. Poids 79 kilos.

16 novembre. — Température initiale, 36° 6, 80 gouttes. A 2 heures, 38° 5. Légers fourmillements dans la plaie. A 6 heures, 25 gouttes, à 10 heures du soir, 38° 11.

17 novembre. — La repullulation sur les bords de l'ulcération est de plus en plus évidente. En raison de l'absence presque complète de réaction dans la tumeur à la suite des précédentes injections, et aussi des nombreux points douloureux existant à la surface des corps, on se décide à essayer les injections intra-veineuses. On commence par trois gouttes seulement, de la même culture dont il avait été donné 105 gouttes en injections sous-cutanées le jour précédent. Une demi-heure après l'injection faite dans la médiane céphalique, frisson. Une heure plus tard, 39° 9.

18 novembre. — Nouvelle injection intra-veineuse de trois gouttes. Trois heures après, 37° 9.

Je dus alors, pour des raisons indépendantes de ma volonté, cesser le traitement. Sans conserver de grandes illusions sur le résultat définitif, je regrette néanmoins que la tentative n'ait pas été poussée jusqu'au bout. Les modifications si remarquables de la tumeur, produites par les premières injections, eussent justifié la continuation du traitement, qui n'a duré que trois semaines. Les guérisons relatées par Coley ont été obtenues au prix d'un traitement plus persévérant et après plusieurs récidives.

Quoi qu'il en soit, l'histoire de ce malade peut se résumer en peu de mots. Les injections sous-cutanées à distance ont amené, au bout de huit à dix jours, une nécrobiose de la tumeur, et un sillon d'élimination s'est formé. Mais il restait, en dehors de ce sillon, des cellules sarcomateuses qui ont continué à vivre et à produire de nouveaux bourgeons, tandis que l'action de la toxine semblait s'user.

J'ajouterai qu'après la suspension des injections la tumeur a évolué rapidement et envahi la plèvre.

Les trois autres cas traités par la toxine streptococcique n'ont pas été aussi démonstratifs. Chez une femme qui portait de gros ganglions sous-maxillaires, récidive d'une tumeur mixte de la glande sous-maxillaire, les injections produisirent des douleurs lancinantes dans les tumeurs, mais on ne put constater aucune modification objective.

Une autre femme avait un sarcome globo-cellulaire des adducteurs de la cuisse, récidive d'un sarcome du pubis. Elle reçut treize injections intra-veineuses, la première de dix gouttes, la dernière et la plus forte de quarante gouttes, sans que la tumeur parût influencée en rien.

Un homme de quarante ans, porteur d'un énorme sarcome de la paroi thoracique, d'origine probablement périostique, fut traité par la méthode d'injection continue dont j'ai parlé plus haut. Il recevait ainsi journellement jusqu'à 15 centimètres cubes de culture filtrée,

dose qui peut paraître considérable, mais qui le devient beaucoup moins si l'on songe qu'elle était répartie sur un espace de vingt-quatre heures, pendant lequel l'élimination marchait de front avec l'absorption. Cet homme n'eut jamais qu'une réaction générale modérée et pas de réaction locale dans la tumeur. Cependant la tumeur, qui mesurait 20 centimètres dans le sens transversal et 24 cent. dans le sens vertical, avait diminué de deux centimètres, dans chaque sens, au bout de quinze jours. Le malade avait alors perdu 5 kilos de son poids. Après une suspension de quelques jours, je repris par des injections interstitielles dans la tumeur même. Elles ne parurent pas plus efficaces que les injections à distance, et elles n'empêchèrent pas la généralisation qui emporta le malade deux mois plus tard.

J'ai commencé l'étude de quelques autres toxines végétales et animales qui m'ont semblé particulièrement indiquées à cause de leur action nécrosante et atrophiante sur les tissus. De ce nombre est le venin de *Cobra Capello*. On sait que ce venin produit quelquefois des modifications remarquables de la nutrition, comme de frapper d'atrophie le membre qui a été mordu par le serpent. On lui attribue également des effets assez analogues à ceux de l'érysipèle curateur, tels que la guérison de l'éléphantiasis, de la lèpre. Des individus se sont même fait mordre dans l'espoir d'obtenir cet effet curateur.

Je ne saurais dire encore quelle est la valeur thérapeutique de cette méthode. Dans tous les cas, maniée avec la prudence nécessaire, elle est inoffensive. On connaît les beaux travaux de M. Calmette qui a réalisé le premier l'immunisation méthodique des animaux contre les venins et préparé un sérum antivenimeux. J'ai pu constater que l'homme se prêterait tout aussi bien que les animaux à cette immunisation et pourrait ainsi facilement être mis à l'abri des effets de la morsure des serpents venimeux [1].

Un garçon de dix-neuf ans, atteint de sarcome de l'amygdale, est actuellement traité par cette méthode. Après avoir débuté par une injection de 1/40 de milligramme de venin de cobra sec, sous la peau de la région pectorale, j'ai pu l'amener progressivement, en quinze jours, à supporter la dose de 7 milligrammes, sans avoir jamais eu de fièvre. Son poids a augmenté de 2 kilos pendant cette période. Ces injections produisent des sensations douloureuses dans la tumeur comme celles de la toxine streptococcique. Un fait assez

1. Je tiens à remercier ici M. le Dr Lovy, de Tunis, et M. le Dr Calmette, qui m'ont obligeamment procuré le venin dont je me suis servi.

bizarre, sur lequel nous aurons à revenir, c'est que, lorsque l'on élève la dose un peu brusquement, le siège des injections précédentes, qui avait depuis longtemps cessé d'être douloureux, même à la pression, redevient, pour quelques heures, douloureux comme le jour où l'injection a été faite.

IV

Il nous reste maintenant à examiner par quel mécanisme la toxine streptococcique agit sur les tumeurs. Cette question ne saurait être considérée comme dénuée d'intérêt pratique, car, suivant la solution que l'on adoptera, on sera porté à chercher dans un sens ou dans autre, le perfection d'une méthode qui, bien qu'encore imparfaite, peut devenir le point de départ de sérieux progrès pour la thérapeutique, jusqu'à présent si pauvre, des tumeurs inopérables.

Les anciens observateurs avaient déjà émis une théorie au sujet de l'érysipèle curateur. Pour eux, c'était la suractivité fonctionnelle, accompagnant la convalescence des maladies fébriles aiguës, qui faisait résorber les tumeurs. Mais alors, on aurait pu demander pourquoi le privilège de l'effet curatif était réservé presque exclusivement à l'érysipèle, au lieu de s'étendre à toutes les maladies fébriles, et notamment à celles qui se jugent par une crise suivie d'un brusque relèvement de l'état général et d'une convalescence rapide?

Bruns admet aussi que la fièvre joue le principal rôle dans la guérison; mais, pour lui, la fièvre, au lieu d'exciter la vitalité de l'organisme, déprime celle de la tumeur : celle-ci s'atrophie parce qu'elle ressent tout particulièrement les conditions défavorables créées, par la fièvre, à la vie cellulaire. Cette explication est assurément aussi insuffisante que la précédente; un grand nombre de pyohémies, caractérisées même par des températures très élevées, n'ont point d'action sur la marche des tumeurs ou en ont une favorisante. Bien plus, il y a des tumeurs qui sont fébrigènes par elles-mêmes et ce sont précisément les plus malignes, celles dont l'évolution est le plus rapide.

Pour Coley, les tumeurs malignes sont de nature infectieuse, et la toxine est curative parce qu'elle détruit le parasite. Si le sérum d'un animal immunisé contre la diphtérie, dit-il, peut guérir un autre animal diphtérique auquel il est injecté, pourquoi la toxine streptococcique ne pourrait-elle pas guérir cette autre maladie infectieuse qu'est le sarcome ou le cancer? Il est à peine besoin de faire remar-

quer que l'assimilation n'a aucune raison d'être et que Coley commet une confusion manifeste entre l'action vaccinante des toxines et l'action thérapeutique des anti-toxines, ou pour mieux dire des sérums anti-toxiques.

Cette dernière n'a rien à faire ici ; les liquides injectés, bien loin de posséder aucune propriété anti-toxique, étaient au contraire toxiques par eux mêmes. Si l'on veut absolument faire jouer un rôle dans l'affaire au parasite hypothétique des tumeurs malignes, il faut supposer que la toxine du streptocoque immunise contre ce ou ces parasites. L'hypothèse en soi n'est pas inadmissible. Même en admettant que le streptocoque n'ait aucun rapport avec ce parasite, il se pourrait que ses produits eussent la propriété d'immuniser indirectement contre lui. Nous possédons déjà bon nombre d'exemples de microbes et de toxines qui ne vaccinent pas seulement contre eux-mêmes, mais aussi, et par contre-coup, contre d'autres microbes et d'autres toxines. Seulement, les choses ne se passent pas du tout comme dans notre cas. La vaccination par les toxines ne se fait jamais qu'avec lenteur et nécessite des injections graduellement croissantes, répétées pendant des semaines et des mois; il n'y a point d'exemple d'immunité acquise après deux ou trois injections. Dans nos observations, nous constatons au contraire que l'effet de l'érysipèle ou de la toxine est pour ainsi dire immédiat : en vingt-quatre ou quarante-huit heures, la tumeur se ramollit, s'abcède ou présente des signes de nécrobiose. Nous voyons, en outre, que cet effet ne va point en s'accentuant, comme cela aurait certainement lieu s'il était sous la dépendance d'une immunisation, puisque le traitement immunisateur étant continué, l'immunité ne pourrait que devenir de plus en plus forte. Au contraire, le maximum d'action est tout de suite atteint et, à la phase de rétrocession de la tumeur succède bien vite, sans transition, une nouvelle période de croissance. Rien ne ressemble moins à la marche d'un processus de vaccination.

Nous raisonnons dans l'hypothèse où les tumeurs malignes et en particulier le sarcome, puisque c'est surtout cette forme qui se montre sensible à la toxine du streptocoque, seraient de nature infectieuse. Cette croyance est aujourd'hui partagée par bon nombre d'histologistes, mais elle rencontre aussi des adversaires, et tant que ses partisans ne se seront pas mis d'accord sur les microorganismes présentés comme étant ceux des tumeurs, le doute s'impose. Il s'impose d'autant plus que certains faits qui, croyons-nous, n'ont pas encore été invoqués dans la discussion, semblent bien démontrer que certaines tumeurs malignes, tout au moins, ne sont point causées par des microorganismes. Nous voulons parler du cancer des ramo-

neurs et du cancer des paraffineurs. Il est manifeste que ces épithéliomes sont dus à l'introduction et au séjour, dans les glandes de la peau, de particules qui, à raison de leur nature chimique, ne peuvent être ni résorbées ni détruites. On a constaté la présence de la suie dans les cellules épithéliales mêmes du cancer des ramoneurs. Cependant ces particules inorganiques ne se multiplient pas. Si donc, malgré cela, la tumeur croît, se propage à distance et se généralise, il faut bien admettre que la cellule épithéliale, une fois irritée, porte en elle-même la cause de sa propre multiplication et que le néoplasme n'a point besoin de l'intervention d'un parasite vivant pour devenir une tumeur maligne.

Que ce parasite existe ou non, nous croyons que c'est sur les cellules mêmes de la tumeur que la toxine streptococcique porte directement son action. Pour nous, il s'agit d'une véritable intoxication élective des tissus néoplasiques.

Les lésions constatées histologiquement ne sont-elles pas celles d'un empoisonnement : la dégénérescence graisseuse, la nécrose, et enfin la résorption ou l'élimination des éléments nécrosés? Comment concilier ces lésions avec l'hypothèse d'une simple action sur un organisme parasite? Dans cette hypothèse, c'est le parasite qui devait être tué et disparaître, et non les cellules de la tumeur.

L'analyse clinique des faits ne parle pas moins clairement en faveur de l'opinion que nous soutenons. Dans presque tous les cas de guérison ou d'amélioration de tumeurs, l'érysipèle a affecté une forme hypertoxique. C'est pendant la période d'état de l'éruption, ou au plus tard immédiatement après sa disparition, que les modifications subies par les tumeurs sont devenues apparentes : on peut en conclure que l'époque de leur production a coïncidé avec celle où l'intoxication était portée au maximum. De plus, ces modifications ont toujours été passagères; non seulement elles n'ont point continué à s'étendre après la cessation de l'érysipèle, mais encore toutes les fois que la tumeur n'avait point été détruite d'emblée en totalité, elle a repris aussitôt son évolution avec tous ses caractères antérieurs.

Peut-être, dans l'érysipèle curateur, le microbe contribue-t-il directement à la destruction de la tumeur en l'envahissant et en y appelant la suppuration, comme il le fait pour les ganglions lymphatiques. Mais sa toxine suffit pour déterminer à distance des altérations localisées; nous ne saurions nous en étonner, aujourd'hui que nous sommes familiarisés avec les actions électives des poisons et spécialement des poisons microbiens. Ne possédons-nous pas, dans la tuberculine, un exemple typique de ces actions électives? La tuberculine, donnée

en injection sous-cutanée ou intra-veineuse, en n'importe quel point du corps, va concentrer et limiter son action sur le tissu tuberculeux, jusqu'à provoquer la nécrobiose et l'élimination de ce tissu. Ici, aucune autre hypothèse que celle de la mort cellulaire par intoxication ne peut être admise. Il est clair, en effet, que le microbe n'est point intéressé; les bacilles restés en place, après l'escarification superficielle d'un lupus par exemple, continuent à végéter et ne tardent pas à refaire la lésion primitive.

Le sarcome lui-même, ou plutôt le lymphosarcome et le lymphadénome possèdent encore un autre réactif que nous pouvons comparer à la toxine streptococcique, c'est l'arsenic. L'administration de l'arsenic, à doses assez élevées pour agir sur le lymphadénome, reproduit le tableau d'un véritable empoisonnement chronique. Très souvent, il y a de la fièvre (fièvre arsenicale); le malade perd de son poids, son teint devient terreux, il se cachectise en même temps que ses tumeurs s'atrophient. Celles-ci, d'ailleurs, ressentent très rapidement l'influence du poison; dans la majorité des cas, leur diminution de volume est déjà appréciable après quatre ou cinq injections. Si l'on interrompt le traitement, la santé générale s'améliore, mais les tumeurs rentrent aussitôt en voie d'accroissement. L'examen du sang, pendant le traitement, permet de constater une active destruction des globules rouges, tandis que les leucocytes deviennent plus nombreux qu'à l'état normal. La similitude est donc complète entre l'action de l'arsenic et celle de la toxine streptococcique. Dans un cas comme dans l'autre, il s'agit d'une intoxication générale avec détermination locale. Cette détermination est seulement différente, l'arsenic étant surtout efficace, à l'égard du lymphadénome tandis que la toxine streptococcique étend son action au sarcome et même, quoique à un degré moindre, à l'épithélioma.

Il reste à expliquer comment il se fait qu'un poison introduit dans la circulation localise ainsi son action sur certains tissus.

En ce qui concerne la tuberculine, on admet que si elle possède une telle affinité pour le tissu tuberculeux, c'est parce que les cellules de ce tissu, en contact permanent avec le bacille et, en quelque sorte, saturées de ses produits de sécrétion, ont acquis une sensibilité toute spéciale à l'égard de ces produits. A l'appui de cette explication, je rappellerai le fait que, lorsqu'un individu déjà mordu antérieurement par un serpent venimeux vient à l'être une seconde fois, même sur un point du corps très éloigné et à plusieurs années de distance, il arrive que la place de la première blessure présente à nouveau des phénomènes inflammatoires comme si les cellules, qui ont été une première fois impressionnées par le venin, conservaient pour

longtemps une sensibilité spéciale à son égard. On a vu plus haut qu'un phénomène analogue se produit dans les inoculations artificielles de venin.

Mais il n'est pas toujours nécessaire, pour réaliser une action élective, que celle-ci ait été préparée par une imprégnation antérieure au moyen du même poison. D'autres conditions peuvent lui permettre de se manifester. Ces conditions sont toutes celles qui affaiblissent la vitalité des cellules. En règle générale, tout tissu malade est un lieu de moindre résistance qui appelle l'action élective des substances toxiques, et notamment des produits microbiens, que ceux-ci aient été fabriqués dans un bouillon de culture pour être ensuite injectés artificiellement ou qu'ils soient sécrétés par le microbe dans l'organisme même.

Or, les tissus néoplasiques réalisent souvent les conditions requises pour devenir des lieux de moindre résistance. Dans les grosses tumeurs surtout, les parties éloignées de la base d'implantation, les plus vieilles, les plus mal irriguées, montrent une grande tendance à la mortification spontanée. Il y a là des cellules placées dans des conditions de vie précaires, arrivées près du terme physiologique de leur existence et qui, pour achever de mourir, n'ont besoin que d'un degré d'intoxication auquel des cellules normales résisteraient sans peine.

C'est ainsi que la tuberculine peut, à l'occasion, provoquer dans certains sarcomes des altérations toutes semblables à celles qu'elle amène dans le tissu tuberculeux.

Il est rationnel de supposer que les lésions ulcéreuses de la muqueuse digestive, que déterminent un si grand nombre d'intoxications, ont une origine semblable. Cette muqueuse est en voie de desquamation et de régénération continuelle : parmi les cellules épithéliales, qui la composent, il s'en trouve toujours qui sont sur le point de se détacher; le poison provoque leur chute prématurément, avant que les cellules jeunes sous-jacentes aient acquis un développement suffisant pour les suppléer, et ainsi se trouve constituée une ulcération.

Mais revenons aux tumeurs malignes et aux observations de guérison que nous avons réunies. Il est à remarquer que toutes les tumeurs guéries ou considérablement améliorées soit par l'érysipèle, soit par la toxine, étaient des tumeurs volumineuses, souvent végétantes et exubérantes, c'est-à-dire douées, au moins dans certaines de leurs parties, d'une vitalité affaiblie et offrant par conséquent une prise facile au poison. Le cas le plus démonstratif, à cet égard, est ce sarcome de l'amygdale dont les ramifications avaient envahi toutes

les cavités de la face, et qui, suivant l'expression de l'auteur de l'observation, fondit littéralement en six jours, au cours d'un érysipèle.

On doit prévoir, d'après cela, que bien souvent les cellules les plus jeunes du néoplasme auront chance d'échapper aux atteintes du poison; la tumeur ne sera donc détruite que partiellement, et pour repulluler bientôt. C'est ce qui est arrivé dans la plupart des observations. Là est incontestablement le point faible de la méthode. Cependant, tout espoir de faire mieux que l'on n'a fait jusqu'ici n'est pas interdit. L'érysipèle donne des guérisons définitives : cela prouve que les cellules jeunes peuvent aussi être frappées et que la tumeur peut être détruite en bloc et radicalement. Si la toxithérapie n'a obtenu que bien rarement ce résultat, c'est, croyons-nous, surtout parce que l'intoxication artificielle n'a jamais été poussée au degré atteint par l'intoxication du fait de l'érysipèle, et parce qu'elle a été progressive et intermittente au lieu d'être, comme dans la pyrexie, brusque et continue : dans ces conditions, l'immunisation s'acquiert rapidement et la toxine perd toute action. Le malade qui a fait le sujet de notre première observation est le seul qui ait été soumis à un traitement intensif; c'est le seul aussi dont la tumeur ait subi une importante modification.

Un progrès considérable serait sans doute réalisé si la toxine streptococcique ou une autre toxine également douée d'une action élective à l'égard des cellules néoplasiques pouvait être injectée d'une manière continue sans produire d'immunisation. Ce desideratum ne paraît pas irréalisable dans l'état actuel de la science.

Dès aujourd'hui, nous estimons que la toxithérapie constitue une ressource qui n'est point à dédaigner, au moins dans certains cas de tumeur inopérables. Par exemple, s'il s'agit d'un sarcome, surtout d'une grosse tumeur, telle que ces lympho-sarcomes assez bien circonscrits, mais non justifiables de l'intervention sanglante, en raison de leur extension ou de leurs connexions, on peut espérer que les injections de toxine streptococcique — puisque c'est l'agent le mieux étudié jusqu'ici — produiront au moins une amélioration temporaire, un ralentissement dans la marche de la tumeur, et offriront même quelques chances de guérison radicale, si le traitement est poursuivi avec énergie et persévérance.

L'impression de ce travail était terminée lorsqu'à paru un travail de M. Emmerich sur le même sujet (*Deutsche Medicinische Woch.*, 25 avril 1895). La méthode de M. Emmerich consiste à inoculer des moutons avec un streptocoque virulent, à saigner l'animal un peu avant la mort et à injecter le sérum dans les tumeurs après l'avoir filtré sur porcelaine pour enlever les microbes :

c'est donc bien une méthode toxithérapique, avec cette particularité que la toxine provient du sang d'un animal infecté au lieu de provenir d'un bouillon de culture. Nous avons nous-même employé de la même manière du sérum de lapins tués par le streptocoque. Le liquide de M. Emmerich provoque d'ailleurs au point d'inoculation un « pseudo-érysipèle » avec élévation de la température; d'après l'auteur, l'injection n'en serait pas douloureuse, propriété difficile à concilier avec la précédente.

M. Emmerich a traité huit cas; dans deux cas seulement il n'a obtenu aucun résultat, dans les six autres le traitement s'est montré plus ou moins efficace. Voici un résumé de ces six observations :

Obs. 1. — Récidive de cancer du sein, femme de 54 ans; tumeur du volume d'un œuf de pigeon sur la cicatrice, induration de la portion supérieure du pectoral, ganglion comme un œuf de poule dans l'aisselle droite, autre ganglion plus petit dans le creux sus-claviculaire; le bras droit est œdémateux et immobilisé. Le traitement institué le 14 décembre 1894. Après l'injection de 0,5 cent. cube de sérum pendant deux jours dans la tumeur pectorale, celle-ci diminua de moitié; le troisième jour, après avoir reçu en tout 2 cent. cubes, elle disparut complètement. En même temps, sous l'influence de doses à peu près égales, les ganglions sus-claviculaires et l'infiltration de la région pectorale disparaissaient tandis que la tumeur axillaire suppurait et devait être évacuée par l'incision; il s'écoula une cuillerée de pus à staphylocoques. Les injections de sérum à petites doses (0,5 à 2 cent. cubes) furent continuées jusqu'au 8 janvier. A cette date, les ganglions sus-claviculaires n'étaient *presque* plus perceptibles, la tumeur axillaire n'existait plus, le bras était redevenu libre. A l'occasion d'un simple mouvement, il se produisit une fracture de la clavicule. La malade quitta la clinique. Le 21 février 1895, la fracture de la clavicule était guérie, l'état général bon et il n'y avait pas de récidive.

Obs. 2. — Récidive de cancer du sein : tumeur de la grosseur d'un œuf de poule sur la cicatrice et trois petits noyaux cutanés à distance. Pendant une semaine on fit des injections quotidiennes de 0, 3 à 0, 5 cent. cube de sérum dans la tumeur principale : celle-ci ne diminua pas, tandis que les trois noyaux secondaires se résorbaient. La malade quitta alors la clinique.

Obs. 3. — Cancer du sein avec métastases dans le foie et la plèvre. Après dix jours de traitement et l'injection de 30 cent. cubes de sérum, un nodule de la grosseur d'une cerise avait complètement disparu et plusieurs autres avaient diminué des deux tiers. Le traitement fut suspendu.

Obs. 4. — Récidive de cancer du sein, nodule dans la peau de l'aisselle. Après quatorze jours de traitement et l'injection de 20 cent. cubes de sérum, ce nodule s'est résorbé. Encore en traitement.

Obs. 5. — Cancer du sein, grosse tumeur mammaire avec ganglions axillaires. Du 23 février au 11 mars, on injecta environ 60 cent. cubes de sérum dans la tumeur et dans les ganglions. La tumeur diminua un peu, les ganglions diminuèrent au moins de moitié. L'observation s'arrête au 22 mars.

Obs. 6. — Cancroïde partiellement ulcéré de la commissure palpébrale externe chez une femme de soixante-cinq ans. Sous l'influence des injections locales de sérum, le néoplasme a été détruit et remplacé par une ulcération qui paraît en voie de cicatrisation.

Emmerich déclare que sa méthode, encore perfectible, constitue un véritable traitement spécifique des tumeurs malignes. Les résultats précédents ne sauraient justifier une semblable conclusion; ils ne sont pas supérieurs à ceux obtenus au moyen des cultures filtrées, toutes les observations sont inachevées, et en outre la méthode d'injection interstitielle dans les tumeurs prête singulièrement à l'illusion.

Au congrès de la Société allemande de chirurgie, le 19 avril, de nouveaux faits ont été également communiqués. Friedrich et Kocher ont cité des cas de sarcomes favorablement influencés par l'injection de toxine streptococcique, tandis que pour les carcinomes le résultat a été nul.

NEUF OBSERVATIONS

D'HYSTÉRECTOMIE ABDOMINALE SUPRA-VAGINALE

POUR FIBRO-MYOMES DE L'UTÉRUS

TRAITEMENT RÉTRO-PÉRITONÉAL DU PÉDICULE

OBSERVATIONS RECUEILLIES PAR MM.

CH. FAGUET ET **J. VITRAC**

Chef de clinique chirurgicale. Interne des hôpitaux de Bordeaux.

Travail de la clinique chirurgic ale de M. le professeur Lanelongue.
(Hôpital Saint-André, de Bordeaux).

Les principales méthodes de traitement du pédicule dans l'hystérectomie abdominale supra-vaginale pour fibro-myômes utérins se ramènent à trois :

1° La méthode *extra-péritonéale*;

2° La méthode *intra-péritonéale*;

3° Une méthode *mixte*, par laquelle le pédicule se trouve à la fois intra-abdominal en même temps que extra-péritonéal; c'est le traitement *rétro-péritonéal* du pédicule.

Ce dernier procédé, plus récent que les deux autres, présente de sérieux avantages et nous paraît atteindre le double but que visent les chirurgiens : il assure l'hémostase d'une façon complète et isole le pédicule de la cavité péritonéale.

C'est à cette dernière méthode que s'est arrêté M. le professeur Lanelongue, après avoir eu recours successivement au traitement extra-péritonéal du pédicule et à l'hystérectomie abdominale totale préconisée par M. Guermonprez. Nous nous proposons, dans ce travail, de décrire la technique opératoire suivie par notre maître, et de rapporter les résultats obtenus par lui dans une série de *neuf*[1] cas.

1. Depuis que ce travail a été envoyé à la *Revue de Chirurgie*, M. le professeur Lanelongue a fait deux autres hystérectomies abdominales pour fibro-myômes de l'utérus, par le même procédé. Dans le premier cas, la tumeur enlevée pesait 4 k. 120 gr.; dans le second, 2 k. 620 gr. Les suites opératoires ont été excellentes.

§ I. *Soins préliminaires.* — Pendant les huit ou dix jours qui précèdent l'intervention chirurgicale, les malades prennent deux grammes de naphtol β; on leur prescrit quelques bains généraux avec quinze grammes de sublimé, des injections [1] vaginales tièdes bi-quotidiennes, et dans l'intervalle de ces injections, des tampons d'ouate iodoformée sont placés dans le vagin.

Trois jours avant et la veille de l'opération, on les purge avec quinze grammes d'huile de ricin.

Enfin, la veille de l'intervention, la paroi abdominale est soigneusement rasée, puis on fait prendre un dernier bain antiseptique général.

§ II. *Technique opératoire.* — Anesthésie chloroformique. — Cathétérisme.

Après une toilette antiseptique de la paroi abdominale et plus particulièrement de la région ombilicale, M. le professeur Lanelongue fait sur la ligne médiane une incision verticale, dont l'extrémité inférieure s'arrête à deux ou trois travers de doigts au-dessus de la symphyse pubienne, et dont la limite supérieure varie suivant le volume de la tumeur.

La paroi abdominale est incisée couche par couche jusqu'au péritoine inclusivement dont les lambeaux sont saisis et fixés de chaque côté par quelques pinces hémostatiques.

Les adhérences de la tumeur à la paroi abdominale antérieure sont détruites, le liquide ascitique est évacué, s'il y a lieu; les anses intestinales sont écartées, refoulées et maintenues dans l'abdomen à l'aide de larges éponges [2].

Quand ces diverses précautions ont été prises, les mains sont plongées dans l'abdomen. Le chirurgien constate les rapports de la tumeur, libère les adhérences postérieures et latérales (s'il en existe) et cherche à attirer le néoplasme au dehors, pendant que les aides protègent l'intestin et maintiennent écartées les lèvres de la plaie abdominale. Ce temps opératoire, facile en général malgré le volume (Obs. V) du fibro-myôme, présente quelquefois de grandes difficultés quand la tumeur est enclavée dans l'excavation pelvienne ou incluse dans les ligaments larges (Obs. IX).

M. le professeur Lanelongue procède ensuite à la confection de deux lambeaux séro-musculaires destinés à recouvrir le moignon utérin après l'ablation de la tumeur.

1. On emploie pour les injections la liqueur Van Swieten, deux litres. Les malades sont mises dans la position horizontale, sur leur lit.

2. A chaque éponge est fixée une pince spéciale; ce procédé bien simple permet de savoir à tout instant le nombre des éponges qui se trouvent dans la cavité abdominale.

Ces deux lambeaux à convexité supérieure sont taillés, l'un sur la face antérieure, l'autre sur la face postérieure, au-dessus des insertions vaginales, en ménageant avec soin les organes susceptibles d'être lésés, et en particulier la vessie souvent très étalée. Le tracé de ces lambeaux, d'autant plus larges que le pédicule de la tumeur est plus volumineux, va d'un ligament large à l'autre, et leurs extrémités correspondantes se rejoignent de chaque côté, immédiatement au-dessous du pédicule des annexes qui sont toujours enlevés en même temps que le néoplasme. Pour faciliter cette ablation, chacun des ligaments larges est saisi entre deux pinces de M. Richelot, en dehors et au-dessous des annexes, et sectionné aux ciseaux. Cette section va nécessairement rejoindre de chaque côté l'extrémité des lambeaux.

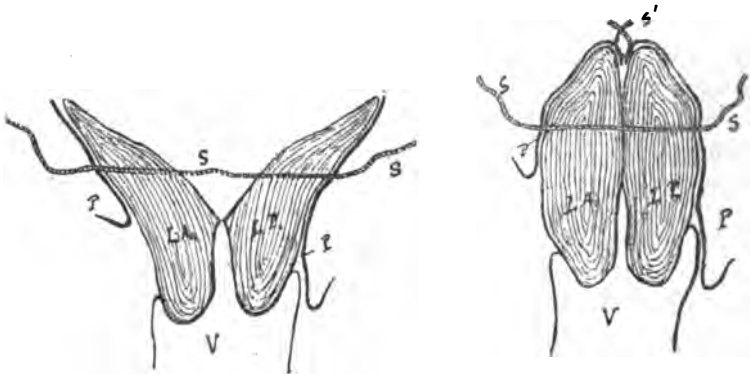

Fig. I Fig. II

Les figures I et II montrent la disposition des lambeaux avant et après les sutures sur une coupe verticale. LA, lambeau antérieur; LP, lambeau postérieur; P, Péritoine; S, suture profonde, *suture du cordonnier*; S', suture superficielle, séro-séreuse, en surjet; V, vagin.

Sur les vaisseaux ouverts pendant ce temps opératoire, sont appliquées des pinces à forcipressure en nombre variable.

Lorsque l'hémostase provisoire est assurée et les lambeaux fixés par quelques pinces, le néoplasme est pédiculisé et sectionné à l'aide des ciseaux. Cette section est faite de telle sorte qu'il ne reste que le col de l'utérus, et que les deux lambeaux séreux se trouvent doublés chacun d'un lambeau musculaire.

Les figures I et II montrent, plus exactement que ne saurait le faire une longue description, la disposition des deux lambeaux [1]. Une

1. Nous adressons nos plus sincères remerciements à notre ami G. Fieux, interne des hôpitaux, qui a bien voulu nous faire ces dessins.

pince de Museux est à ce moment fixée sur le moignon et l'empêche de tomber dans l'excavation pelvienne que protègent en outre des éponges plates.

La muqueuse cervicale de l'utérus est immédiatement détruite à l'aide du thermo-cautère.

L'hémostase définitive est assurée par des ligatures au catgut placées sur chacune des pinces à forcipressure appliquées au cours de l'opération.

Sutures. M. le professeur Lanelongue fait ensuite deux plans de sutures au catgut.

Voici, avec tous ses détails, la technique de ce temps important de l'opération.

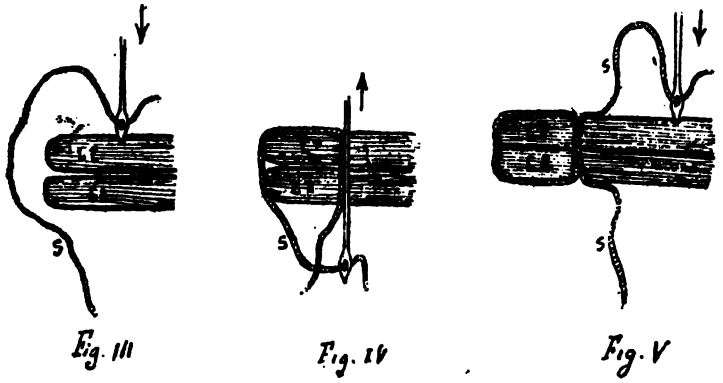

Les figures III, IV et V (même légende que fig. I et II) montrent les divers temps de la suture du cordonnier, S.

1° Pour le *premier plan* (S), qui traverse complètement toute l'épaisseur des lambeaux séro-musculaires, et passe à peu près en leur milieu, M. le professeur Lanelongue a eu recours tout d'abord à la suture continue à points passés ou en faufil, appelée encore suture du matelassier, mais il s'est arrêté définitivement à la suture continue, entrecroisée, *suture du cordonnier* (Voir les figures I, II, III, IV, V et VI

Cette méthode permet, en effet, d'adosser dans toute leur étendue, et par de très larges surfaces, la face cruentée de chacun des lambeaux. Elle assure aussi l'hémostase définitive du moignon utérin, et favorise considérablement la réunion immédiate des surfaces musculaires juxtaposées.

2° Un *deuxième plan* S′ de suture séro-séreuse au catgut, en surjet avec points d'arrêts, affronte les bords libres légèrement renversés en dedans.

Ce plan de suture est continué de chaque côté sur les ligaments larges S″ dont une partie a été enlevée avec le néoplasme et les annexes. Cette dernière suture rapproche les bords de la perte de substance qui leur a été faite, les reconstitue dans leur forme et rétablit la continuité de la séreuse péritonéale en ce point (fig. VI).

La cavité abdominale est donc en définitive complètement close et le *moignon utérin* ainsi confectionné est extra ou plutôt *rétro-péritonéal* en même temps que *intra-abdominal*.

Les éponges placées dans l'abdomen sont enlevées; toilette de l'excavation pelvienne et de la grande cavité péritonéale; ablation de caillots, etc., etc.

Le grand épiploon est étalé au devant des anses intestinales.

Une suture en étages (quatre plans) [1] ferme la cavité abdominale sans drainage.

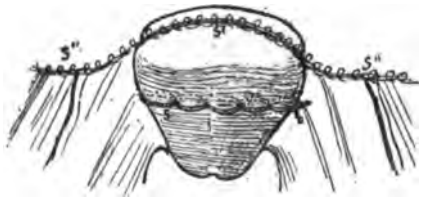

Fig. VI.

La figure VI est un schéma destiné à montrer l'aspect du moignon et la disposition de l'ensemble des sutures à la fin de l'opération. S, suture du cordonnier; S′, suture séro-séreuse des lambeaux; S″, S′, continuée latéralement pour la reconstitution des ligaments larges.

§ III. *Pansement.* — Iodoforme en poudre, gaze salolée, ouate salicylée, ouate ordinaire. — Bandage de corps fortement serré. — Tampon de ouate iodoformée dans le vagin.

§ IV. Les *suites opératoires* sont ordinairement très simples. Les malades sont soumises à la diète absolue pendant vingt-quatre heures. On commence peu à peu à les alimenter avec des liquides : vin de Champagne, lait, etc.

Si les vomissements chloroformiques persistent; si l'abdomen se météorise, on administre dès le troisième jour quinze grammes

1. Les quatre plans de suture comprennent : 1° des points profonds au crin de Florence; 2° et 3° deux plans de sutures perdues en surget au catgut du péritoine d'abord, puis de l'aponévrose; 4° une suture superficielle au crin de Florence. Après le deuxième et le troisième plan de sutures, la plaie opératoire est lavée successivement avec des solutions d'acide phénique à 5 0/00 et de sublimé à 1 0/00.

d'huile de ricin; ce purgatif fait ordinairement cesser tous les accidents.

Le pansement est défait vers le dixième jour, et les points de suture sont enlevés.

OBSERVATIONS. — OBS. I. — Mme R..., âgée de trente-huit ans, entre dans le service des Dames payantes, chambre 3, le 10 décembre 1893.

Les *antécédents héréditaires* sont sans importance.

Dans les *antécédents personnels*, aucune affection antérieure à signaler. Les premières règles sont venues à quatorze ans; elles étaient régulières, bien colorées, sans caillots, non accompagnées de douleurs. Pas de leucorrhée. Mariée à vingt-deux ans, Mme R... a eu un enfant, l'accouchement fut facile après une grossesse bien supportée. Les suites de couches furent normales; il n'y eut pas d'allaitement et les règles revinrent au bout de quarante-cinq jours. Depuis elles sont restées absolument régulières, normales comme quantité, coloration, etc. La malade dit n'avoir jamais souffert du ventre.

A la fin de l'été 1894, elle commença à sentir dans le ventre de la lourdeur et des tiraillements; les mictions devinrent peu à peu fréquentes dans le jour comme dans la nuit, et difficiles. Brusquement le 12 novembre survint une rétention d'urine complète : Mme R... en se levant ne put pas uriner; elle ne s'était pas aperçue que son ventre avait augmenté de volume : elle prit des potions, des diurétiques, etc.

Dans la nuit du 24 au 25 elle urina goutte à goutte, par regorgement. Depuis, l'état est resté sensiblement le même. Parfois la malade a une miction, peu abondante, douloureuse, précédée de pénibles efforts; le reste du temps, l'incontinence par rengorgement est le seul mode d'évacuation spontanée de la vessie. C'est du reste ce seul accident qui a déterminé l'entrée de Mme R... à l'hôpital.

Actuellement, elle se plaint de tiraillements très douloureux dans les lombes, le haut des cuisses. Elle a du ténesme vésical et rectal; depuis un mois en effet, la constipation est devenue opiniâtre; il y a de l'entérite glaireuse du gros intestin; les matières rendues sont ovilées. Le 11 décembre, au moment où la malade entra à l'hôpital, le cathétérisme pratiqué donne issue à deux litres et demi d'urines claires. Cette déplétion de la vessie, suivie d'un grand soulagement, permet de faire les constatations suivantes :

Le petit bassin est rempli par une tumeur qui déborde le pubis de trois travers de doigts, du côté gauche surtout. Cette tumeur mate à la percussion est assez mobile; la saillie qu'elle fait sous les téguments est celle d'une très grosse poire; elle est dure, et sur la surface lisse dans l'ensemble, on trouve quelques bosselures.

Par le toucher, on trouve le col à trois centimètres de la vulve; son orifice, sans déchirure, regarde en avant, en haut et à droite. Cette exploration est difficile par suite de l'aplatissement du cul-de-sac antérieur contre le pubis. Dans le cul-de-sac postérieur on trouve le corps

de l'utérus en rétroflexion, et immédiatement accolés à lui, deux noyaux durs, arrondis, de consistance fibreuse, paraissant avoir le volume d'une noix. Le cul-de-sac droit est libre; mais le cul-de-sac gauche est rempli par une tumeur lisse, dure, globuleuse, qui se continue directement avec l'un des noyaux sentis dans le cul-de-sac postérieur. Les mouvements communiqués à la tumeur entraînent le col.

Hystérométrie. — 9 centimètres.

Le toucher rectal indique une diminution notable du calibre du gros intestin, et la présence dans l'excavation d'une tumeur arrondie, très dure, un peu mobile.

Pendant l'état de réplétion de la vessie, il existe une rectocèle très manifeste.

Diagnostic. — *Tumeurs fibreuses* multiples, appartenant à un utérus en *rétroversion*; évolution pelvienne intraligamenteuse.

Indications opératoires : compression du rectum et de la vessie.

Du 12 au 27 décembre, la malade est préparée; des cathétérismes évacuateurs sont pratiqués deux fois par jour. La quantité des urines qui était au début de 3,500 grammes tombe bientôt au chiffre normal de 1,500 grammes (ni sucre, ni albumine).

Opération, le 27 décembre 1893. — *Hystérectomie abdominale.* — Adhérences lâches dans le petit bassin, en arrière surtout; incisions sur les ligaments larges qui permettent la décortication de la tumeur. *Traitement rétro-péritonéal du pédicule.*

La guérison fut dans la suite retardée par une cystite aiguë très rebelle, qui ne céda que dans les premiers jours de janvier 1894. A la fin du mois suivant, les lavages vésicaux furent complètement suspendus; la malade quitta l'hôpital en parfaite santé.

Revue dans le courant de l'année, on constate que toutes les fonctions sont normales. La cicatrice abdominale, un peu irrégulière, est néanmoins solide.

La tumeur enlevée pesait 6 kilogr. 250; elle formait deux masses principales, la plus grosse développée au niveau de la face supéro-postérieure de l'utérus, dans le voisinage de la corne gauche. Le reste de l'utérus était bourré de petits noyaux fibromateux.

Obs. II. — Jeanne G..., cinquante-six ans, entre le 22 janvier 1894 aux Dames payantes, chambre 10.

Antécédents héréditaires sans importance.

Antécédents personnels. — Menstruation à onze ans; règles normales. Mariée à vingt-sept ans, elle eut, quelques mois après, une métrorragie abondante (peut-être un avortement?); pas de suites pathologiques.

Le début de son affection remonte à l'âge de trente-cinq ans, époque à laquelle Jeanne G... s'aperçut de l'existence d'une tumeur arrondie, siégeant dans la partie inférieure de l'abdomen et du côté gauche. Cette tumeur a augmenté peu à peu de volume, sans provoquer pendant

longtemps de troubles fonctionnels notables : les règles restaient normales. A quarante-huit ans, apparut une hernie ombilicale. Ménopause à cinquante et un ans sans accidents.

Il y a deux ans environ, cette femme eut des pertes leucorrhéïques abondantes et fétides, et bientôt après des métrorragies accompagnées de coliques utérines assez violentes : ces symptômes se sont accusés de plus en plus, et le volume de sa tumeur et de sa hernie n'a pas cessé de s'accroître. En septembre 1894, elle eut des phénomènes d'étranglement herniaire : sa hernie ne put être réduite que partiellement et les accidents s'apaisèrent peu à peu sans intervention chirurgicale.

Etat actuel (22 janvier 1894). — Mme G... est une femme obèse et emphysémateuse. A l'inspection on constate que son abdomen est très développé. Tout d'abord l'attention est attirée du côté de sa hernie ombilicale du volume des deux poings, très probablement épiploïque, irréductible et douloureuse depuis les symptômes d'étranglement dont elle a été le siège. Au-dessous de cette hernie se trouve une plaque assez étendue d'intertrigo. Les parois abdominales sont épaisses et surchargées de tissu graisseux. Au palper on trouve une tumeur volumineuse, globuleuse, de consistance uniformément dure, remontant à deux travers de doigts au-dessus de l'ombilic et plongeant dans l'excavation pelvienne; matité dans toute la partie antérieure de l'abdomen; sonorité dans les flancs; pas d'ascite.

Toucher vaginal. — Col de nullipare, normal. Le corps de l'utérus ne peut être différencié de la tumeur abdominale. Les mouvements provoqués à cette dernière sont nettement transmis au col de l'utérus. Les annexes sont inaccessibles.

Toucher rectal — Le calibre de l'intestin est en partie effacé par la tumeur qui déprime la paroi antérieure du rectum.

Urines. — Ni sucre, ni albumine. La quantité en vingt-quatre heures oscille entre 600 et 800 grammes; elles ne renferment que 12 grammes d'urée par litre.

Les battements du cœur sont réguliers mais faibles; pas de bruit de souffle. Emphysème pulmonaire.

Diagnostic. — Hernie ombilicale irréductible et douloureuse; fibromyôme de l'utérus.

Indications opératoires. — Accidents herniaires; augmentation de volume du fibrome, métrorragies, compression des organes voisins : rectum, vessie, uretères.

3 février 1894. — 1° *Cure radicale de la hernie ombilicale.* Adhérences multiples et serrées de l'épiploon aux parois du sac; épiplocèle pure. 2° *Hystérectomie abdominale, traitement rétro-péritonéal du pédicule.*

Durée de l'opération : deux heures cinq minutes.

Suites opératoires : Mort le troisième jour après l'intervention en état de shock.

Poids de la tumeur, 8 kilogr. 250 grammes.

Autopsie, 6 février. — Pas d'hémorragie interne. Rien d'anormal ni du côté du pédicule utérin, ni du côté des ligatures épiploïques. Pas de traces de péritonite.

Les reins sont pâles et augmentés de volume : le foie est graisseux.

Poumons : emphysème et congestion (surtout aux bases et dans les gouttières vertébrales) des deux côtés. Le muscle cardiaque est décoloré, le ventricule droit est notablement dilaté.

Obs. III. — Jeanne D..., trente-huit ans, entre salle 8, lit 39, le 17 mai 1894.

Antécédents héréditaires sans importance.

Antécédents personnels. — La malade dit avoir eu dans son enfance une santé assez faible; une dothiénenterie à seize ans. Les premières règles sont venues à douze ans; régulières, toujours assez abondantes, durant quatre à cinq jours, sans douleurs. Dans l'intervalle, pas de pertes blanches. Jeanne D... n'a pas eu de grossesse.

Elle s'aperçut, il y a cinq ans, que le côté droit du ventre avait grossi, la tumeur qu'elle sentit alors avait déjà le volume d'un œuf de dinde.

Vers la même époque survinrent quelques phénomènes douloureux : pesanteur dans les reins, crampes dans le haut des cuisses, ténesme rectal.

Depuis, le volume de la tumeur s'est accru progressivement jusqu'en 1892, époque à laquelle la malade nous dit avoir constaté dans la fosse iliaque gauche, l'apparition d'une seconde grosseur de même consistance que la première et du volume du poing. Il est possible d'ajouter quelque foi à ce renseignement, car le palper abdominal permet de constater que la tumeur qui fait au-dessus du pubis une forte saillie est comme bilobée au niveau de la limite supérieure; elle est lisse, dure, mate à la percussion et peu mobile.

Par le toucher vaginal, on trouve le col très allongé, en position normale, son orifice est celui d'une nullipare. Dans tous les culs-de-sac on constate qu'il n'y a point de sillon séparant l'utérus de la tumeur qui bombe légèrement dans chacun d'eux.

Le col est entraîné par les mouvements imprimés à la tumeur.

Hystérométrie, 9 centim. 1/2.

La malade est entrée à l'hôpital à la suite de l'apparition de violentes douleurs survenues depuis quelques jours seulement. Elle a souffert de fortes coliques dans le bas-ventre, irradiées dans la région lombaire, le haut des cuisses, accompagnées de constipation, d'entérite pseudo-membraneuse et de ténesme vésical très pénible.

Les règles sont peu modifiées, elles sont toujours assez abondantes, et ne sont pas suivies de pertes blanches.

Diagnostic. — Fibromyôme utérin à évolution abdominale.

Indications opératoires. — Volume de la tumeur, phénomènes douloureux.

Opération. — Le 25 mai 1894. *Hystérectomie abdominale.* — Malgré les dimensions assez considérables de la tumeur, l'opération fut faci-

litée par l'absence complète d'adhérences. *Traitement rétro-péritonéal du pédicule.*

Dans les suites opératoires, nous signalerons une suppuration de la partie supérieure de la plaie dans l'étage superficiel seulement. Cette suppuration céda à des pansements humides assez rapidement. La malade est sortie le 22 juillet, la cicatrice étant absolument solide.

L'examen de la pièce a montré qu'il s'agissait d'un utérus portant au niveau du fond deux tumeurs fibreuses séparées un peu par leur sommet, ayant pu naitre séparément de chacune des cornes utérines.

La cavité utérine mesurait 9 centim. 1/2, le volume total de la tumeur était celui d'une grosse tête d'adulte. Son poids était de 8 kilog. 600 grammes.

Obs. IV. — Marie B..., entre salle 8, lit 12, le 8 juin 1894.

Antécédents héréditaires sans importance.

Antécédents personnels. — Aucune affection antérieure à relever. Les premières règles sont arrivées à quinze ans; après une courte apparition, elles sont restées six mois sans paraître; puis elles sont revenues régulières, sans phénomènes douloureux, bien colorées avec un peu de caillots. Dans l'intervalle des périodes menstruelles, pas de leucorrhée. Marie B..., mariée à vingt et un ans, a eu deux grossesses, à vingt-deux et à vingt-quatre ans. Les enfants sont vivants; les accouchements furent normaux sans aucune suite pathologique.

C'est vers 1888-89 que semble avoir débuté la maladie. A cette époque en effet, la malade commença à avoir quelques pertes blanches; les règles devinrent douloureuses. Le ventre en même temps commença à grossir. La tumeur resta longtemps petite, au-dessus du pubis, mais non immédiatement sur la ligne médiane. La tuméfaction était plus accusée vers la fosse iliaque, du côté droit.

État actuel. — Actuellement le ventre a le même volume que chez une femme enceinte de cinq mois. La tumeur uniformément globuleuse, dure, occupe bien la ligne médiane. Il est impossible de la mobiliser. Par le toucher vaginal, on reconnaît que le col est très élevé. Son orifice regarde en haut et en avant, comme si l'utérus avait basculé complètement en arrière. La cloison recto-vaginale est repoussée en avant, laissant une voie à peine praticable au doigt serré contre le pubis. Cette tuméfaction de la paroi postérieure est lisse, dure, arrondie avec un noyau plus saillant en bas et à gauche. Le toucher rectal laisse sentir une tumeur dure, arrondie, dont le doigt ne trouve pas la limite supérieure. Le palper abdominal et le toucher combinés ne permettent pas de constater la moindre mobilité, ni pour le col, ni pour l'ensemble de la tumeur. L'hystérométrie est impossible.

Les règles viennent toujours régulièrement; mais elles durent maintenant quinze jours, avec quelques caillots. Elles sont accompagnées de vomissements, de crampes d'estomac, de céphalée, de vertiges, d'oppression pénible. Des pertes blanches très abondantes surviennent

après chaque époque menstruelle. Dans l'intervalle, pas de métrorragies.

En outre la malade est très constipée; elle a eu parfois de la dysurie; elle a presque continuellement du ténesme rectal et vésical. Elle accuse des fourmillements et des crampes douloureuses dans les membres inférieurs. Par moments ces phénomènes douloureux acquièrent une intensité telle au niveau de la cuisse droite surtout, que la marche devient impossible.

Diagnostic. — Fibro-myôme utérin. Evolution uniquement pelvienne de la tumeur.

Indications opératoires. — Abondance des ménorragies : phénomènes douloureux et dyspeptiques qui les accompagnent, troubles de compression localisés et à distance.

Opération. — Le 13 juin. *Hystérectomie abdominale.* — La réduction de l'utérus fibromateux en rétroversion fut particulièrement difficile, la tumeur était moulée contre les parois de l'excavation, sans adhérences. *Traitement rétro-péritonéal du pédicule.*

Suites excellentes. La malade, pansée le 24 juin, s'est levée le 2 juillet et est sortie le 8 juillet.

Marie B... a été revue (novembre-décembre 1894). La cicatrice est nette et solide, sans trace d'éventration. Toutes les fonctions sont aujourd'hui normales. La santé générale est excellente.

La tumeur, du poids de 9 kilogr., est formée par un fibromyôme, né de la face antérieure et de la corne droite de l'utérus. Ce fibrome resté dans l'excavation a déterminé la flexion de l'utérus au niveau de la partie moyenne du col. Il existe deux petites tumeurs secondaires. Pas de kystes. Les annexes sont saines.

Obs. V. — Cécile D..., quarante-deux ans, entre à l'hôpital Saint-André, salle 8, n° 4, le 20 juin 1894.

Antécédents héréditaires. — Mère morte à vingt-sept ans d'un cancer de l'utérus; une de ses sœurs a succombé à une hémorragie puerpérale.

Personnellement, elle a eu une bonne santé pendant son enfance. Réglée à onze ans pour la première fois, règles régulières, sans coliques, mais abondantes et d'une durée moyenne de huit jours. Mariée à vingt ans, elle a eu trois grossesses normales à vingt-deux, vingt-sept et trente ans. Les accouchements se sont faits normalement, et dans de bonnes conditions; les suites des couches ont toujours été physiologiques. A l'âge de trente ans sans cause connue (peut-être un avortement) cette femme eut une hémorragie utérine abondante, qui l'obligea à garder le repos au lit pendant quelques jours, puis pendant sept ans elle ne présenta aucun trouble dans les fonctions de ses organes génitaux, si ce n'est une abondance peut-être exagérée des règles.

Il y a trois ans et demi, elle consulta un médecin à l'occasion d'une hémorragie survenue pendant une époque menstruelle. Le médecin

appelé constata la présence d'un fibrome du volume d'une orange siégeant au niveau de la corne gauche de l'utérus. De nouvelles hémorragies se produisent un an après et Mme D... se soumit à un traitement électrique. Pendant plusieurs mois les hémorragies furent très diminuées; mais la tumeur continuait à augmenter. En novembre 1893, elle atteignait environ le volume d'une tête d'adulte.

Les hémorragies reparurent abondantes et fréquentes, et en février 1894, MM. A. Boursier et Monod, appelés à lui donner des soins, proposèrent une hystérectomie abdominale. Cette intervention ne put avoir lieu, par suite de l'anémie extrême produite par une nouvelle hémorragie la veille du jour fixé pour l'opération. En même temps survinrent quelques symptômes de péritonite localisée, surtout dans la région sous-ombilicale. Depuis cette époque, la malade dont la tumeur a très notablement augmenté de volume, et dont les hémorragies se renouvellent fréquemment, n'a guère pu quitter le lit; notons aussi qu'elle a eu plusieurs fois de l'hydrorrhée.

21 juin 1894. — Actuellement on constate que cette femme est profondément anémiée; ses muqueuses et son tégument externe sont pâles, décolorés; son pouls est faible. Les fonctions digestives, respiratoires, s'accomplissent normalement; nous devons signaler cependant que la quantité des urines s'élève à peine à 7 ou 800 grammes par vingt-quatre heures; elles ne renferment ni sucre, ni albumine. L'analyse chimique y montre en outre 16 grammes d'urée par litre et une grande proportion d'acide urique et d'urates.

A l'inspection, l'abdomen présente un énorme développement surtout du côté gauche, côté sur lequel la malade est obligée de se tenir couchée depuis quatre mois environ. Les téguments ont conservé leurs caractères normaux (exception faite pour la pâleur); la dépression ombilicale est en partie effacée; l'augmentation du volume de l'abdomen est uniforme et régulière. La circonférence au niveau de l'ombilic mesure 1 m. 42.

Au palper, on trouve une tumeur régulière dans sa forme, de consistance dure, occupant presque toute la cavité abdominale, plongeant dans l'excavation pelvienne, remontant à cinq centimètres au-dessous de l'appendice xiphoïde et refoulant les anses intestinales dans les régions latérales. Cette tumeur est solide et offre une matité absolue dans toute sa surface; cette matité est fixe, quelle que soit la position que l'on donne à la malade; il n'y a pas d'ascite. La paroi abdominale glisse difficilement au-devant de la tumeur.

Toucher vaginal. — Le col est en position normale, un peu gros, déchiré, et son orifice externe béant admet facilement l'extrémité de l'index. Il est impossible d'apprécier les caractères du corps de l'utérus qui se perd au sein de la tumeur. Les annexes ne sont pas perceptibles. Les mouvements latéraux ou verticaux imprimés à la tumeur abdominale, sont nettement transmis au col de l'utérus. L'hystérométrie, difficile à pratiquer, donne 8 cm. 5.

Le toucher rectal permet d'atteindre une partie de la tumeur, faisant au niveau de cet organe un relief notable.

Diagnostic. — Fibro-myôme probablement kystique.

Indications opératoires. — Augmentation rapide du volume de la tumeur; hémorragies abondantes.

Du 21 au 27 juin la malade fut préparée à l'intervention chirurgicale : purgatifs, naphtol β, bains, injections sous-cutanées de sérum artificiel (formule de M. Chéron).

27 juin. *Hystérectomie abdominale, traitement rétro-péritonéal du pédicule.* Des adhérences assez étendues unissent la paroi abdominale à la partie antérieure de la tumeur. Durée de l'opération : 1 h. 10 minutes.

Les suites opératoires ont été excellentes [1].

Pendant plusieurs jours, les injections de sérum artificiel sont continuées à la dose de 20 centimètres cubes par jour.

Examen de la tumeur. — Ce fibrome [2] a une forme ovoïde, un peu aplati dans le sens antéro-postérieur. Sa consistance ferme, solide dans sa moitié inférieure, est au contraire molle dans sa partie supérieure, il y a en ce point des géodes kystiques.

Les annexes sont scléro-kystiques.

Poids	11 kg. 750 grammes
Longueur	0 m. 38 —
Largeur	0 m. 29 —
Circonférence dans son plus grand diamètre	0 m. 88
id. — petit —	0 m. 70

Obs. VI. — Catherine P... entre salle 8, lit 29, le 16 juillet 1894.

Antécédents héréditaires. — Son père et sa mère sont âgés et bien portants.

Antécédents personnels. — Pas de maladie grave à enregistrer. Les premières règles sont venues à seize ans régulières, sans coliques, elles duraient 3 ou 4 jours. Des pertes blanches dans l'intervalle. Pas de grossesse.

La malade souffre depuis très longtemps, depuis quinze ans environ. A cette époque, elle commença à ressentir des douleurs sourdes, des tiraillements pénibles dans les reins, exagérés par la marche. Les règles devinrent progressivement plus abondantes durant dix à douze jours et occasionnant de vives douleurs dans le bas-ventre. Mais Catherine P... ne s'est aperçue de l'existence d'une grosseur que depuis deux ans et demi seulement. La tumeur faisait au-dessus du pubis, et à droite, une saillie dure, grosse comme un œuf de poule. Actuellement les règles sont extrêmement abondantes surtout au début de leur apparition; elles durent quinze jours, et viennent régulièrement mais

1. Mme Cécile D... est venue nous voir dans les premiers jours de novembre 1894, sa santé est parfaite.

2. Cette tumeur a été présentée par l'un de nous à la Société d'anatomie de Bordeaux, le 2 juillet 1894.

toujours douloureuses. Dans l'intervalle des périodes menstruelles pas de métrorragies; des pertes blanches en quantité notable. L'appétit est depuis quelque temps surtout très diminué, la malade s'affaiblit progressivement. Elle n'accuse pas de troubles reconnaissant pour origine la compression.

Par le palper on trouve l'utérus augmenté de volume; il fait dans la fosse iliaque droite une saillie grosse comme le poing, dure, régulière, mate à la percussion et mobile. Le toucher vaginal permet de rencontrer le col un peu élevé, non allongé. Son orifice est normal. L'utérus est en antéversion, il fait bien nettement corps avec la tumeur sus-pubienne et partage sa mobilité.

Hystérométrie. — 7 centimètres.

Par les culs-de-sac et par le toucher rectal on ne trouve pas les annexes.

Diagnostic. — Fibro-myôme de l'utérus développé sur le fond de l'organe. Évolution abdominale.

Indications opératoires. — Abondance des ménorragies, douleurs; anémie profonde, et toujours progressive.

Opération. — Le 25 juillet 1894. *Hystérectomie abdominale.* Opération facile vu l'absence d'adhérences et le peu de volume de la tumeur. *Traitement rétro-péritonéal du pédicule.*

Les suites opératoires ont été excellentes; réunion de la plaie par première intention. Sortie de la malade le 16 août 1894.

La tumeur était développée sur la paroi antérieure et le fond de l'utérus; variété interstitielle. Une coupe pratiquée à son niveau en a permis l'énucléation facile. Il existait un autre petit fibrome, déjà sous-péritonéal, mais non encore pédiculé, du volume d'une noisette. Pas de formations kystiques. L'utérus ouvert mesurait 7 centimètres. La cavité était étalée, très élargie à sa partie supérieure. Du côté des annexes, à signaler seulement quelques petits kystes sur l'ovaire droit. Poids total, 1 kilog 370 grammes.

Obs. VII. — Jeanne B..., âgée de trente-trois ans, entre le 21 juillet 1894 aux Dames payantes, chambre 5.

Rien à noter dans les *antécédents héréditaires* de la malade.

Antécédents personnels. — Aucune affection antérieure. Les premières règles ont apparu à l'âge de quatorze ans; elles sont venues longtemps sans provoquer de douleurs, régulières; très abondantes; durant huit jours en moyenne. Dans l'intervalle pas de leucorrhée. Il y a trois ans, commencent à apparaître quelques modifications dans les fonctions menstruelles; les règles surviennent toutes les trois semaines, et à la fin de chaque période, la malade éprouve des douleurs dans les reins et le bas-ventre de chaque côté.

En février 1894, les symptômes douloureux devenant plus accusés la malade consulta un médecin qui diagnostiqna une tumeur fibreuse de l'utérus. Depuis cette époque la tumeur aurait beaucoup augmenté de

volume. Les règles sont devenues à ce point douloureuses que Jeanne B... est obligée de garder le lit; leur durée s'est également accrue (15 jours). Dans leur intervalle quelques pertes rosées peu abondantes. L'état général est resté bon, les diverses fonctions se font normale ment; nous signalerons cependant une constipation habituelle devenue plus rebelle.

Depuis trois semaines enfin la malade se plaint de ressentir des douleurs lancinantes presque continuelles; ces douleurs siègent dans la région lombaire et le bas-ventre; elles sont le point de départ d'irradiations très pénibles dans la cuisse gauche. A l'inspection, il existe une voussure au-dessus du pubis très manifeste et plus accusée vers le côté gauche.

Par le toucher vaginal on trouve le col remonté; son orifice, difficilement atteint, est celui d'une nullipare; le col allongé, dur, plaqué contre la face postérieure du pubis ne laisse le doigt s'engager que très difficilement dans le cul-de-sac antérieur. Dans les culs-de-sac gauche et postérieur, on explore plus facilement la tumeur, dure, irrégulière, faisant corps avec l'utérus, et mobilisable par le palper bimanuel. Le toucher rectal et l'hystérométrie (10 centimètres) complètent les données fournies par l'exploration vaginale.

Diagnostic. — Fibromyôme de l'utérus à noyaux multiples; évolution abdominale.

Indications opératoires. — Ménorragies très abondantes et douloureuses; accroissement assez rapide du volume de la tumeur; apparition des phénomènes de compression.

Opération. — Le 24 juillet 1894. *Hystérectomie abdominale; traitement rétro-péritonéal du pédicule.* Pas de particularités opératoires.

Suites excellentes. A noter une légère suppuration de la paroi, superficielle, localisée à la partie supérieure et rapidement arrêtée.

La tumeur enlevée pèse 3 k. 200, elle est de forme arrondie et présente, disséminées à sa surface, six petites tumeurs dont le volume ne dépasse pas celui d'une noisette ou d'une noix. Une coupe suivant l'axe le plus allongé et passant par la cavité utérine mesure en largeur 14 centimètres et en longueur 22 centimètres. La tumeur principale, creusée de quelques géodes, coiffe le fond de l'utérus, et son angle gauche surtout. Les petits fibromes sont uniformément solides.

La trompe gauche est augmentée de volume; les deux ovaires sont kystiques.

Obs. VIII. — B..., quarante ans, entre, le 30 juillet 1894, à l'hôpital Saint-André, salle des Dames payantes, chambre n° 7.

Antécédents héréditaires. — Rien d'intéressant à signaler dans ses ascendants; une de ses sœurs aurait un fibrome utérin?

Antécédents personnels. — Bonne santé pendant la première enfance. Premières règles à quatorze ans régulières mais abondantes, et d'une durée de huit jours. Mariée à vingt-quatre ans, Mme B. n'a eu qu'une

seule grossesse à vingt-sept ans. Cette grossesse a été normale dans son évolution, mais au moment de l'accouchement qui se fit à terme, il y eut de l'inertie utérine et une application de forceps fut nécessaire. Les suites de couches furent normales; les règles reparurent au bout de deux mois, avec leurs caractères habituels. Dès cette époque, il y eut de la leucorrhée glaireuse, plus particulièrement après les époques menstruelles.

Il y a cinq ans, sans retards dans la menstruation, sans fatigues exagérées, sans cause connue, Mme B... fut prise brusquement de coliques utérines bientôt suivies d'une métrorragie abondante. Le repos au lit, des injections vaginales très chaudes, des injections hypodermiques d'ergotine arrêtèrent peu à peu cette hémorragie, mais néanmoins des pertes sanguinolentes persistèrent pendant une vingtaine de jours. Trois semaines après, une nouvelle hémorragie se produisit mais moins forte que la première; on s'aperçut alors de l'existence d'un fibrome au niveau de la corne droite de l'utérus. Pendant les quatre années qui ont suivi, les règles ont paru à époque fixe mais très abondantes.

Depuis six ou huit mois, la tumeur utérine dont le développement se faisait avec une extrême lenteur a augmenté plus rapidement de volume; en même temps commençaient à se manifester des douleurs névralgiques sur le trajet du nerf sciatique droit et une constipation opiniâtre.

Notons enfin que la malade a perdu des eaux (très probablement hydrorrhée) à plusieurs reprises et notamment il y a trois semaines.

État actuel (30 juillet 1894). — L'abdomen est très augmenté de volume, d'une façon sensiblement uniforme; il est néanmoins plus saillant du côté gauche. Il ne présente pas l'aspect désigné sous le nom de ventre de batracien. Pas de développement exagéré de veines superficielles; ombilic normal. Au palper on trouve une tumeur médiane, globuleuse, dure, s'enfonçant d'une part profondément dans l'excavation et remontant d'autre part jusqu'à trois travers de doigts au-dessus de l'ombilic. Matité absolue dans toute l'étendue de cette tumeur; sonorité dans les flancs quelle que soit la position prise par la malade; pas d'ascite.

La vessie est étalée au devant de la tumeur ainsi qu'on peut s'en convaincre par le cathétérisme.

Toucher vaginal. — Col un peu gros, déchiré du côté gauche. Le corps de l'utérus se perd dans la tumeur. Les annexes ne sont pas accessibles. La tumeur fait saillie dans les culs-de-sac vaginaux qui sont en partie effacés, plus particulièrement dans le cul-de-sac postérieur.

Toucher rectal. — La paroi antérieure du rectum est déprimée et le calibre de l'intestin est notablement diminué.

L'hystérométrie est impossible. Les urines sont normales; l'état général est satisfaisant.

Diagnostic. — Fibro-myôme de l'utérus.

Indications opératoires. — Augmentation rapide de volume, hémorragies fréquentes, compression du nerf sciatique droit et du rectum.

Mme B... est immédiatement soumise aux soins préparatoires à une intervention chirurgicale. — *9 août.* — *Hystérectomie abdominale supravaginale; traitement rétro-péritonéal du pédicule.* Aucune particularité pendant l'opération. Il n'existe qu'une seule adhérence peu étendue de la tumeur à l'intestin.

Suites opératoires. — Bonnes, Mme B... a eu une très légère phlébite au niveau de la jambe gauche.

Examen de la tumeur. — Il existe trois fibro-myômes indépendants les uns des autres. Le premier, le plus gros, est du volume d'une tête de fœtus à terme, développé au niveau de la corne droite de l'utérus à laquelle il n'est relié que par un pédicule peu volumineux. On trouve des géodes au centre. Ce fibrome était enclavé dans l'excavation. Le second, pédiculé, du volume d'un œuf de poule, est appendu à la région latérale gauche de l'utérus. Enfin le troisième, de la grosseur d'une noix, est interstitiel et siège dans la paroi postérieure de l'utérus.

Les ovaires offrent les particularités suivantes : à droite ils sont scléro-kystiques; à gauche il existe un kyste de l'ovaire, rempli de sang et du volume d'un œuf de poule. La cavité utérine mesure 8 cm. 5. Poids total (utérus, fibro-myômes, annexes), 3 k. 570.

Obs. IX. — Clara S..., quarante-cinq ans, entre le 30 juillet 1894, salle 8, lit 3.

Antécédents personnels. — Premières règles à dix-sept ans, normales pendant deux ans; puis précédées de douleurs, durée moyenne, huit jours. Pas de grossesse.

En 1889, à la suite d'une grande fatigue coïncidant avec l'époque menstruelle, Clara S... a éprouvé de vives douleurs dans toute la région sous-ombilicale de l'abdomen mais plus particulièrement au niveau de la fosse iliaque gauche. Ces douleurs n'ont jamais disparu et se sont irradiées dans les lombes et dans les cuisses. En même temps les règles devenaient plus abondantes, s'accompagnaient de coliques utérines, étaient suivies de pertes lencorrhéiques abondantes pendant toute la période intermenstruelle. Il y a dix-huit mois, sur les conseils de son médecin qui constata la présence d'un fibrome utérin, cette malade fut soumise au traitement électrique dans le service de la Clinique électrothérapique.

M. le docteur Xavier Debédat, aide de clinique de M. le professeur Bergonié, a bien voulu nous transmettre les renseignements suivants : « On se borna tout d'abord, à cause de l'étroitesse de l'hymen qui empêche tout examen au spéculum, à faradiser l'utérus, en poussant une électrode intra-utérine volumineuse au contact du museau de tanche. Ce traitement, suivi de février à juin 1892, ne donna que de médiocres résultats; il fut recommencé sans succès en octobre 1893, et continué

jusqu'en mai 1894. A cette époque, un examen complet permit de constater une atrésie à peu près complète de l'orifice externe du col; dilatation avec tiges de laminaire.

« Du 1 mai au 22 juin 1894, la méthode d'Apostoli fut appliquée. Électrolyse positive intra-utérine avec :

Hystéromètre	n° 4.
Intensité	40 mm. a.
Durée	10 minutes.

« Une amélioration marquée se produisit d'abord et se maintint jusqu'au 15 juin, mais à cette époque les hémorragies qui avaient cessé, les douleurs qui s'étaient atténuées reparurent comme au début du traitement. On lui conseille une intervention chirurgicale. » A cette même époque, des troubles de la miction, une constipation de plus en plus opiniâtre, une sensation de pesanteur de plus en plus accusée, enfin l'œdème des membres inférieurs, ont commencé à se manifester.

État actuel (30 juillet 1894). — A l'inspection et au palper, on constate l'existence d'une tumeur abdominale, médiane, de forme globuleuse, de consistance fibreuse dans toute son étendue, mate à la percussion, remontant jusqu'à trois travers de doigts au-dessous de l'ombilic; s'enfonçant profondément dans l'excavation pelvienne; mobile dans le sens tranversal, mais seulement dans sa partie supérieure.

Toucher. — Col de nullipare, le col de l'utérus ne peut être différencié de la tumeur abdominale qui fait saillie dans les culs-de-sac vaginaux surtout en arrière. Les mouvements communiqués à la tumeur sont transmis au col utérin. La vessie est étalée, se vide incomplètement, les urines sont normales. Pas d'hydronéphrose. Le calibre du rectum est effacé par la tumeur qui déprime la paroi antérieure de cet organe. Hystérométrie impossible.

Diagnostic. — Fibrome utérin en partie enclavé dans l'excation pelvienne.

Indications opératoires. — Augmentation de volume de la tumeur-compression de la vessie, du rectum, des vaisseaux iliaques, douleurs.

9 août 1894. — Hystérectomie abdominale, traitement rétro-péritonéal du pédicule. La tumeur n'a contracté d'adhérences avec aucun des organes voisins, ni avec la paroi abdominale, mais elle est étroitement enclavée dans l'excavation pelvienne, ce qui rend son énucléation très pénible.

Suites opératoires. — Très simples.

Examen de la tumeur. — Fibro-myôme non kystique, globuleux, développé aux dépens de la paroi postérieure de l'utérus. Il existe une seconde tumeur, du volume d'un œuf, accolée à la précédente et développée dans le fond de l'utérus près de la corne droite.

Les deux fibro-myômes sont encapsulés. La cavité utérine mesure 8 cm. 5.

Poids des deux fibromes de l'utérus et des annexes scléro-kystiques, 620 grammes.

Sur une coupe antéro-postérieure :

Longueur ..... 15 centimètres.
Largeur ..... 12 centimètres.

Novembre 1894. — Cette malade a été revue ces jours-ci; sa santé est excellente.

Conclusions.

En résumé, dans ces neuf cas, la guérison complète et définitive sans accidents a été obtenue huit fois : un seul décès.

La cause de cette mort (obs. II) nous paraît devoir être attribuée aux conditions défavorables nombreuses dans lesquelles se trouvait la malade au moment de l'acte chirurgical.

Les lésions constatées à l'autopsie ne laissent aucun doute à ce sujet.

Nous nous croyons donc autorisés à dire que la méthode de traitement rétro-péritonéal du pédicule dans l'hystérectomie abdominale pour fibro-myômes utérins, nous semble de beaucoup supérieure à toutes les autres. Grâce à elle, l'hystérectomie abdominale, considérée jusqu'à nos jours comme l'une des interventions les plus meurtrières de la chirurgie, paraît devoir être, à l'avenir, aussi bénigne que les autres opérations abdominales.

RÉFLEXIONS SUR L'ONGLE INCARNÉ

QUELQUES-UNES DE SES CAUSES ET SA CURE RADICALE [1]

(*Suite.*)

Par le Dr J.-J.-A. DARDIGNAC

Médecin-Major de 1re classe du 51e régiment d'infanterie,
Chirurgien des hôpitaux militaires,
Membre correspondant de la Société de chirurgie.

Il semble évident, sans qu'il y ait à insister, que dans les divers types de malformations acquises réunis dans les trois groupements décrits — types exceptionnels à la vérité — les traitements les plus variés ne pourraient être et ne sont que des palliatifs : l'incarnation unguéale passe au second plan et n'est alors qu'un épiphénomène cédant le pas à la malformation provoquée qui reste acquise définitivement, l'écartement constant du premier et du troisième orteil étant devenu impossible ou trop douloureux pour le maintien permanent en place correcte du second orteil; du reste, dans ces cas bizarres, celui-ci semble avoir désormais perdu tout droit de domicile. Il est comme surajouté au pied, il ne participe pour ainsi dire pas au travail nécessaire pour la marche ainsi que l'indiquent les empreintes si intéressantes de toutes nos planches, si on étudie tout spécialement la valeur de cet orteil. Nous avons dû en effet, sur six militaires devenus absolument impotents en ce sens qu'ils ne pouvaient tolérer aucune chaussure, en arriver, après l'échec de diverses tentatives de cure par les moyens mécaniques ou de douceur, à l'ablation totale (désarticulation du deuxième orteil) ou partielle (ablation de la petite ou de la moyenne phalange du second orteil ou des deux simultanément, ce qui est le cas le plus ordinaire), opération qui, du même coup, les rendit au service actif en même temps qu'elle procurait, sans aucun autre traitement local, la guérison des diverses incarnations provoquées par la pression permanente de cet orteil de haut en bas ou inversement selon le chevau-

1. Mémoire présenté à la Société de chirurgie, octobre, 1894. — Voyez le n° 5, Mai 1895.

chement. Et il est intéressant de constater qu'en fin de compte, dans tous ces cas de malformations, c'est précisément ce second orteil, celui autour de qui gravitent tous les efforts, celui qui est rendu passif ou du moins est annihilé, que doivent aboutir toutes les interventions, qu'il s'agisse de rectifier une position anormale, ou bien de guérir une arthrite ou une onyxis.

Il est alors manifeste (Pl. XIV, fig. 1, 2, 3) que les causes de l'in-

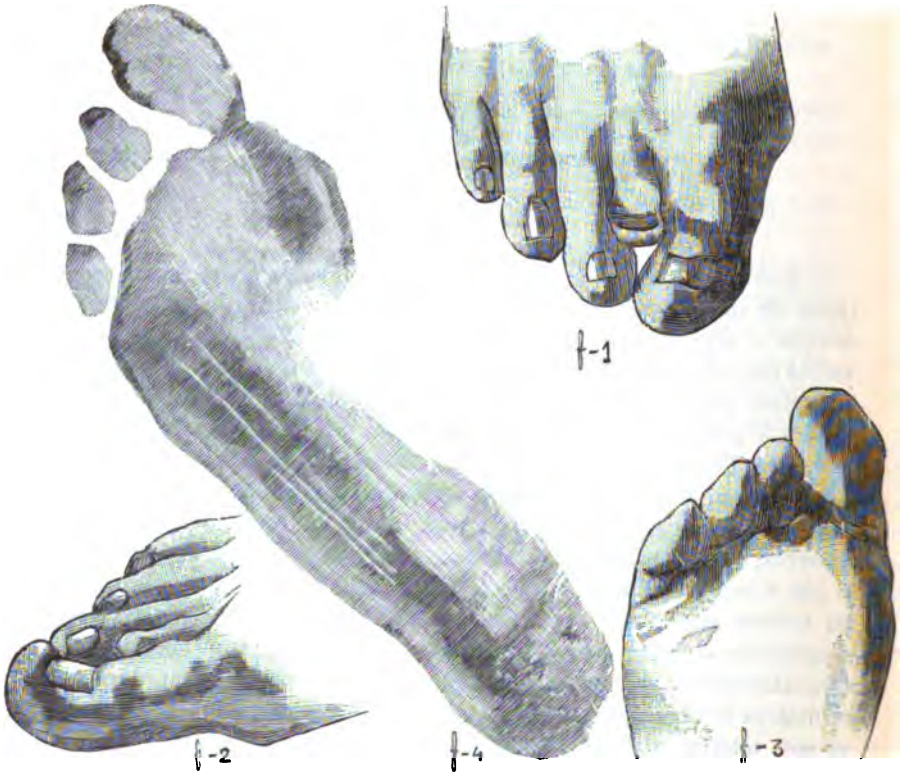

Planche XIV.

carnation n'existant plus, les multiples inconvénients, en quelque sorte rationnels, inévitables, qu'elles créaient et entretenaient doivent disparaître et que la marche redevient normale.

Nous n'insisterons pas sur les multiples *traitements*, tous aussi minutieux qu'interminables, proposés et d'ailleurs connus, pour remédier à l'incarnation partielle, si ce n'est pour dire qu'ils sont tous avantageusement secondés, sinon remplacés, par une taille plus

correcte de l'ongle[1] coïncidant d'abord avec la suppression momentanée de chaussures quelconques, puis avec l'adoption d'une chaussure rationnelle, large de l'extrémité antérieure et suffisamment longue. La philosophie, si nous pouvons ainsi nous exprimer, la synthèse de ces procédés multiples et divers a été magistralement résumée dans un substantiel article de Nicaise donné dans cette Revue en 1893 (novembre, p. 945) : nous ne pouvons mieux faire que d'y renvoyer le lecteur.

En fait, ils cherchent tous à soustraire le bourrelet œdémato-fongueux à la pression du bord unguéal, soit qu'ils agissent sur l'ongle lui-même par retournement ou soulèvement : ce sont des procédés de pansements — et ils sont innombrables — pour la plupart inspirés par les idées de Guy de Chauliac et de Fabrice d'Aquapendente[2], tels que ceux de Dionis[3], Desault[4], Guilmot[5] et de nos jours celui de F. Guyon[6], etc.[7]; soit que, sans toucher à l'ongle, ils agissent sur lui indirectement en attaquant les tissus voisins, en détruisant au bistouri, c'est-à-dire chirurgicalement sans faire usage de caustiques, les fongosités à l'exemple d'Ambroise Paré[8] et de ceux qui l'ont imité, Brachet[9], Gandret[10], Lisfranc[11]; soit enfin que l'on touche à la fois à l'ongle et aux parties molles : ce sont les procédés modernes plus chirurgicaux et parmi lesquels il convient de rappeler ceux de Baudens, Follin, Th. Anger et surtout celui plus précis de Nicaise.

L'onyxis bilatérale ou totale est quelquefois tellement invétérée; les traitements palliatifs les plus divers sont si douloureux, si longs, si peu pratiques quand il faut les appliquer chez ceux qui n'ont pas le temps d'attendre, ils sont en outre si souvent impuissants, que les malades fatigués par l'impotence réelle que procure cette ridicule affection réclament, à tout prix, une opération curative, radicale, définitive, rendant toute récidive impossible.

Dans l'espèce, l'opération préconisée par M. Quénu est la seule qui puisse, théoriquement et pratiquement, donner un résultat satis-

1. Velpeau, *Méd. opératoire*, T. I. — Gosselin, *Clinique chirurgicale*, 1873.
2. Fabrice d'Aquapendente, *Œuvres chirurgicales*, Lyon, 1549.
3. Dionis, *Cours d'opérations de chirurgie*, Paris, 1872.
4. Desault, *Journal de chirurgie*, T. IX.
5. Guilmot, in *Journal de méd. milit. de Biron et Fournier*, T. I, 1814.
6. *Bull. de la Soc. de chirurgie*, 1862, 2e série, T. III.
7. Ces divers procédés, ceux de Boyer, Vésigné, Labarraque, Grabowski, sont dans Velpeau, *loco citato*.
8. Amb. Paré, *Œuvres*, édition Malgaigne, Paris, 1840.
9. Brachet, *Lettre sur l'ongle incarné*, in *Journal général de méd.*, T. LVIII.
10. Malgaigne, *Méd. opératoire*.
11. Lisfranc, *Clinique chirurgicale*.

faisant à tous égards, même au point de vue esthétique, parce que, seule, elle réalise la cure radicale par l'ablation exclusive de cette partie du tégument préposée à la fonction onychogénique de l'ongle. On sait en quoi elle consiste : c'est « après avoir arraché l'ongle, de ne réséquer qu'une portion du lit, celle qui s'étend du bord convexe de la lunule jusqu'au fond de la racine unguéale. » On sait aussi, d'après ses observations et d'après celles de MM. Richelot et P. Reclus [1], que les résultats immédiats — et ultérieurs, pourrons-nous ajouter, car nous avons suivi pendant plus de deux années quelques-uns de nos opérés — confirment ceux qu'indiquait la théorie, à savoir : que l'ongle absent ne reparaît plus et, ajoute cet auteur, se trouve remplacé par « une lamelle cornée épidermique sécrétée par le derme sus-unguéal, matrice du perconyx. »

M. Quénu décrit ainsi son procédé : « l'ongle arraché, mener une tangente à la lunule : de ses deux extrémités faire partir de chaque côté une incision longitudinale qui empiète plus ou moins sur la face dorsale de la phalange et qui prolonge pour ainsi dire sur cette face les bords latéraux de l'ongle, soulever avec une pince la lèvre superficielle de la gouttière unguéale et pratiquer au fond une incision transversale qui complète le rectangle où doit être inscrite toute la matrice de l'ongle qu'on resèque. Il reste alors à disséquer un petit lambeau dorsal dont on avive le bord libre et qu'on applique sur la perte de substance en le maintenant par des points de suture latéraux. »

Ce procédé comme ceux qu'indiquèrent Th. Anger [2], Follin [3], Gerdy, Voillemier, Gosselin [4], déjà supérieurs aux procédés antérieurement connus, vise comme ceux de ces auteurs la destruction (totale ou partielle) du derme sous-unguéal mais, on le voit en les comparant entre eux, avec cette nuance, essentielle dans l'espèce, que cette résection dermique est strictement limitée à cette zone précise du derme qui sécrète l'ongle.

Après avoir suivi aussi exactement que possible cette technique, nous avons, au début des interventions pour des onyxis bilatérales récidivées, seuls cas pour lesquels la cure radicale puisse être proposée, obtenu des résultats divers : excellents immédiatement et même définitifs dans quelques cas — disons de suite que ce fut dans ceux où l'ablation des fongosités nous obligea à détruire cette partie

1. *Bul. et mémoires de la Soc. de chirurgie*, 1887, T. XIII.
2. *Thèse de Dupont*, 1873.
3. Follin, *Traité de pathologie externe*.
4. *Clinique chirurgicale de l'hôpital de la Charité*, 1873.

du derme sous-unguéal, matrice du perconyx, soit en incisant la partie antérieure du lambeau, soit en supprimant au thermo les points les plus profonds de la face inférieure de ce lambeau — il nous arriva aussi de voir, quelques mois après, certains de nos opérés revenir à nous, se plaignant de douleurs vives occasionnées non par une incarnation nouvelle, mais par des reproductions partielles de l'ongle. Le plus souvent il s'agissait de tissu unguéal vrai, poussant comme des stalactites dans l'un ou l'autre des angles de la zone lunulaire, exactement au point de jonction des gouttières latérales et rétro-lunulaire. D'autres fois nous avons constaté dans le champ unguéal plusieurs pointes ou bandelettes de tissu ressemblant à de l'ongle vrai mais moins épais et plus souple : la matrice du perconyx respecté avait, en partie seulement, suppléé à la fonction onychogénique de la lunule imparfaitement réséquée : le résultat désiré en un mot n'était pas atteint complètement. Il était évident qu'en ces points — extrémités latérales profondes de la zone lunulaire plus particulièrement — difficiles à atteindre, à mettre à nu et à reséquer en suivant la technique de M. Quénu, ainsi qu'au feuillet supérieur de la gouttière insuffisamment détruit par l'avivement du bord libre du lambeau, des fragments de matrice unguéale avaient pu être oubliés et, vivants, avaient bientôt repris leur fonction physiologique. En outre, la cicatrisation a été quelquefois lente et s'accompagnant de suppuration occasionnée, nous semble-t-il, soit par les fils des sutures latérales non aseptiques devenus alors de véritables corps étrangers, soit par le bourgeonnement inévitable et quelquefois considérable pour combler la perte de substance du derme lunulaire et donner l'adhésion du lambeau autoplastique, soit encore par la réaction du périoste quand celui-ci a été entamé et même déchiré sur une plus ou moins grande étendue au moment de la résection de ce feuillet inférieur de la matrice, le seul que vise M. Quénu dans son procédé et le seul qui, la chose semble évidente anatomiquement, soit en réalité contenu dans le quadrilatère tracé par le bistouri.

Il nous a semblé qu'il était possible, en modifiant très légèrement cet ingénieux procédé — qui reste définitif dans ses principales lignes, la chose est pour nous indiscutable — de se mettre à l'abri de ces divers inconvénients post-opératoires en s'attachant : 1° à réduire à son minimum la perte de substance des parties molles, en respectant l'épiderme pour ne toucher qu'au derme périunguéal; 2° à se placer dans l'impossibilité d'oublier la plus petite partie de la matrice par l'extirpation non seulement de la zone lunulaire proprement dite, lunule et feuillet inférieur de la matrice, mais aussi de cette partie du derme sous-unguéal, feuillet supérieur de la

matrice, qui recouvre la racine de l'ongle, c'est-à-dire en rendant facile l'énucléation totale, d'une seule pièce et en un seul temps, de cette portion du derme périunguéal qui, au-dessous de l'épiderme engaine, et double de tous côtés la région rétro-lunulaire; 3° enfin, en supprimant toutes les sutures, ainsi que l'avivement du bord libre du lambeau.

Un rapide coup d'œil sur l'anatomie de la région de la matrice de l'ongle laisse en effet préciser l'étendue de cette zone lunulaire. La planche XV permet de comprendre par des schémas établis en s'inspirant des figures données par L. Testut [1], en même temps que la situation précise et les limites de la matrice, combien son énucléation est délicate latéralement à ces points cachés à droite et à gauche en g′ (Pl. XV, B), profondément dans la rainure unguéale, dans laquelle dit ce maître « l'ongle vient s'enchâsser comme un verre de montre dans sa rainure métallique ». C'est bien ici le cas de dire que « l'expression fait image », car la racine de l'ongle est, en effet, enchâssée dans la matrice qui, elle, on le sait, n'est autre chose que l'une des couches de l'épiderme (pl. XV, *e*, *r*, *l*), sa couche basilaire ou génératrice revenant sur elle-même au fond de la rainure unguéale pour se porter (envisagée au-dessus de l'ongle), de dehors en dedans et d'avant en arrière, puis (considérée au-dessous de l'ongle) d'arrière en avant pour former la zone lunulaire — la seule envisagée dans le procédé de M. Quénu — continuée, prolongée en avant par le lit. Dans l'opération de la cure radicale il faut, d'après les observations recueillies sur des malades longuement suivis, réséquer non seulement la lunule, « le rectangle où doit être inscrite toute la matrice », ainsi que le dit M. Quénu, mais encore cette partie de l'épiderme située immédiatement au-dessus de la racine de l'ongle et en contact immédiat avec elle et qui s'étend d'arrière en avant de la racine de l'ongle à l'épidermicule dont il devient alors superflu d'aviver le bord libre : on saisit bien qu'en agissant ainsi, on réduit à son minimum la brèche dermique que le bourgeonnement aura à combler. Et c'est pour avoir négligé cette extirpation complémentaire qu'avec beaucoup d'autres nous avons pu, au début, voir des réapparitions partielles de l'ongle sur le milieu de sa surface, tout comme elle est certaine toutes les fois que des fragments de matrice sont oubliés dans les replis angulaires des rainures latérales.

La figure 3 (pl. XVII) montre, étalée, la matrice de l'ongle, dont le tissu, anatomiquement, diffère comme couleur et comme consistance du derme qui l'entoure ainsi qu'il est aisé de s'en convaincre en exa-

1. *Traité d'anatomie humaine*, 1892, T. III.

minant la région à l'amphithéâtre : x x' est la ligne qui touche immédiatement sur tous ses points le bord postérieur, la racine de l'ongle comprise entre les deux feuillets ou lambeaux (le supérieur a et l'inférieur b (lunule)) qui le sécrètent et entre lesquels il est retenu comme les feuilles d'un livre entre les cartons de sa reliure. Les schémas A et B de la figure XV montrent encore, marquées à la teinte noire, les seules parties du derme périunguéal qu'il est nécessaire d'extirper pour réaliser en même temps que la non-reproduction de l'ongle, le moins de perte de substance possible, tout en respectant l'anatomie des formes; sur ces schémas le passage du bistouri est, en outre, marqué par un trait blanc continu.

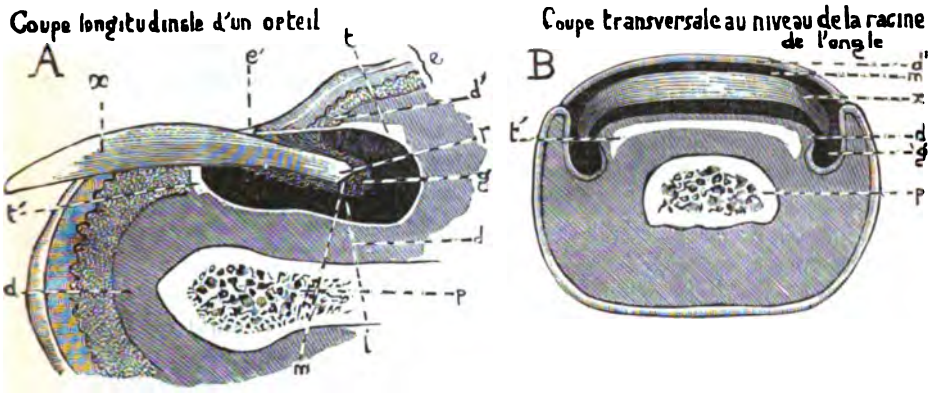

Figures schématiques. — x Ongle. — r Racine de l'ongle. — d Derme sous-unguéal (lit). — d' Derme sus-unguéal (manteau). — e Les 4 couches de l'épiderme. — e' L'épidermicule $d'.e.e'$ sont confondus en d' dans la fig. B. — g Gouttière rétro-unguéale. — g' Rainure ou gouttière latérale dans laquelle s'enchâssent les bords de l'ongle. — m Matrice de l'ongle. — l Zone lunaire. — t Passage du bistouri dans la taille du lambeau autoplastique transfixion). — t Incision antélunaire. — p Phalange.

Planche XV.

Pour juger de l'étendue à donner au lambeau autoplastique afin que, relevé, il facilite la manœuvre du dégagement des angles de la région rétro-lunulaire, on n'a qu'à jeter les yeux sur le schéma B (pl. XV) et mieux sur la figure 3 (pl. XVI) qui est la reproduction (en grandeur naturelle) d'un ongle arraché : la partie teintée en noir est celle qui normalement se trouve à la fois enchâssée dans la matrice et cachée dans les tissus qui entourent la racine de l'ongle. Les angles n et n' sont aigus, le bord postérieur n n' de l'ongle étant plus long que le bord libre ou antérieur m m'. Si, avant l'opération, de ces derniers points antérieurs, c'est-à-dire si des bords libres, m et m', on trace une ligne prolongeant sur le dos de la pha-

lange les bords latéraux de l'ongle, on est exposé à laisser, après l'arrachement, à droite et à gauche dans les tissus, une petite surface sensiblement triangulaire à base postérieure de matrice unguéale *npo* et *n'p'o'*, qui, reprenant bientôt son rôle physiologique, donnera, selon son étendue, des bandelettes ou des épines de tissu d'ongle vrai : cet accident immédiat ou consécutif est fréquent quand il existe des fongosités exubérantes. Sans doute on peut, au moment de l'opération si on a des doutes, peu de temps après si on a dû arracher ces productions secondaires, les détruire par un léger attouchement au thermo-cautère, ainsi que nous avons dû le faire à l'exemple de bien d'autres, mais la cicatrisation se trouve alors retardée et s'accompagne de suppuration.

Une légère modification à l'excellent procédé chirurgical donné par M. Quénu et consistant à déplacer les incisions latérales en les abaissant à leur extrémité postérieure et à tailler le lambeau autoplastique de dedans en dehors, permet de tourner cette difficulté, c'est-à-dire de ne rien oublier dans les recoins angulaires postérieurs et assure complètement et rapidement la cure radicale.

Procédé opératoire proposé. — Une onyxis totale (fig. 1, pl. XVI) étant donnée [1] et après quelques jours de repos absolu au point de vue de la marche et de la station debout — d'autant plus indiqué que l'incarnation s'accompagne d'ulcération, de fongosités saignantes avec pus, — l'orteil est rasé, lavé et préparé pour l'opération qui se pratique après anesthésie locale obtenue avec la glace ou mieux et sans une bien grande douleur, du moins à en juger par notre pratique, par l'injection d'environ la moitié du contenu d'une seringue de Pravaz, d'une solution de cocaïne au cinquantième par cinq à six points bien placés autour de l'ongle : on se servirait encore commodément pour cette anesthésie du contenu d'un tube de chlorure d'éthyle.

1er temps. — Après hémostase obtenue par la constriction d'un tube élastique placé aussi haut que possible à la base de l'orteil et retenu par une pince (fig. 1 et 2, pl. XVI), l'ongle est extirpé vivement à la manière ordinaire indiquée par Gosselin [2], après section antéro-

1. Notre procédé s'applique tout aussi aisément dans les cas d'incarnation limitée, latérale (on sait que le côté externe est, en général, le seul touché) si on veut n'extirper de la matrice que le point qui correspond à la partie externe de l'ongle : mais comme d'une part on n'est pas certain de préciser la partie de la région lunulaire à enlever et que, d'autre part, après l'extirpation complète, l'ongle est remplacé par un tissu pseudo-cornéen solide éloignant à jamais toute récidive de l'infirmité, le mieux, selon nous, quand l'angle rétro-lunulaire externe est fongueux, très ulcéré, est de se décider au sacrifice de l'ongle et de réclamer le bénéfice certain de la cure radicale totale.

2. Gosselin, *Gazette hebd.*, 1853, T. I et *Cliniques* 1873.

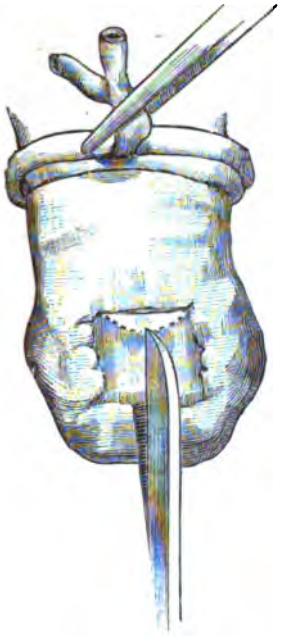

f-1

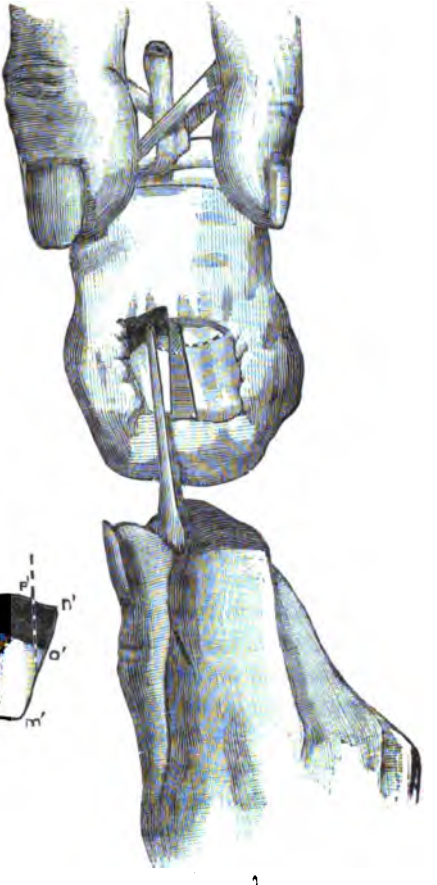

f-2

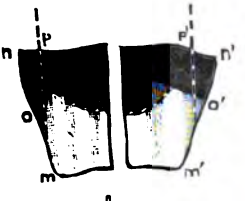

f-3



f-4

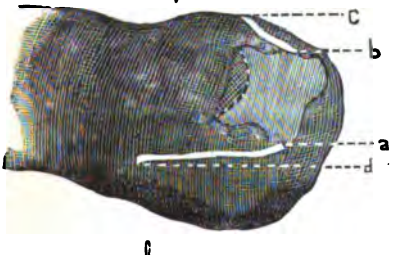

f-5

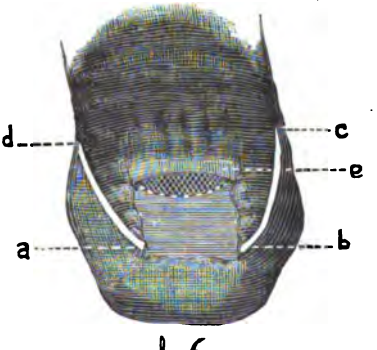

f-6

D.M

Planche XVI.

postérieure, d'un seul coup, à l'aide d'un ciseau fort et à lame étroite.

On opère absolument à blanc, du début à la fin, si le pied préparé, désinfecté et protégé par un linge aseptisé avant de faire l'hémostase, on a maintenu quelques minutes, le malade étant couché, le membre inférieur dans la position verticale.

2e temps. — Afin de faciliter la mise sous les yeux et la dissection de la partie postérieure de la totalité de la zone lunulaire, des incisions latérales suffisamment profondes, mais n'atteignant pas l'os phalangien (pl. XV, schémas A et B), sont portées d'avant en arrière (ou inversement) mais un peu obliques ou même légèrement arrondies de dedans en dehors (par rapport à l'axe de l'orteil) et de haut en bas (tracé blanc, fig. 4, 5 et 6, pl. XVI), de façon à comprendre au besoin — pour les racler si elles sont superficielles, pour les enlever si elles sont profondes — les fongosités et ulcérations des bourrelets latéraux, s'il en existe.

On tracera ainsi, grâce à ces incisions latérales qui pourront partir de l'extrémité antérieure de l'ongle, les limites d'un lambeau à base postérieure (*a*, *b*, *c*, *d*, fig. 5 et 6, pl. XVI) qui doit largement empiéter, d'environ 2 à 3 centimètres, sur les bords latéraux de la phalange au-dessus d'une ligne tangente à l'épidermicule (e', fig. 6, Pl. XVI), surface épidermique au-dessous de laquelle la lame de l'instrument devra sortir, mais en la rasant de très près (pl. XV, schéma A, c'est le trait blanc).

3e temps. — Le lambeau autoplastique est obtenu par transfixion à l'aide d'un bistouri spécial à lame solide, longue, peu épaisse et très étroite, que l'on introduit de droite à gauche, à la base, c d, du quadrilatère compris entre les limites extrêmes des deux incisions latérales (fig. 1, pl. XVII). L'instrument est ensuite ramené d'arrière en avant vers l'opérateur, doucement, à petits coups — la texture serrée des tissus facilitant les échappées dans les manœuvres de force — et se glisse parallèlement à l'épiderme entre les couches du derme sus-unguéal (Pl. XV, schémas A, B : t et d') qu'il dédouble, laissant ainsi au-dessous de lui, la lèvre supérieure de la gouttière (*m*, sch. B, Pl. XV).

L'exécution de ce lambeau dermo-épidermique est toujours délicate; elle est quelquefois rendue difficile et même impossible d'un seul coup par la forme convexe de l'orteil, qui, s'ajoutant à la faible extensibilité des tissus, pourrait s'opposer à la pénétration et au passage complet de la lame de l'instrument. On peut, si cette convexité est très accentuée, réaliser ce lambeau en deux temps en transfixant d'abord suivant la ligne c x et x y, puis en réintroduisant le bistouri suivant la ligne x d pour ressortir suivant y a (fig. 1, Pl. XVII). Nous

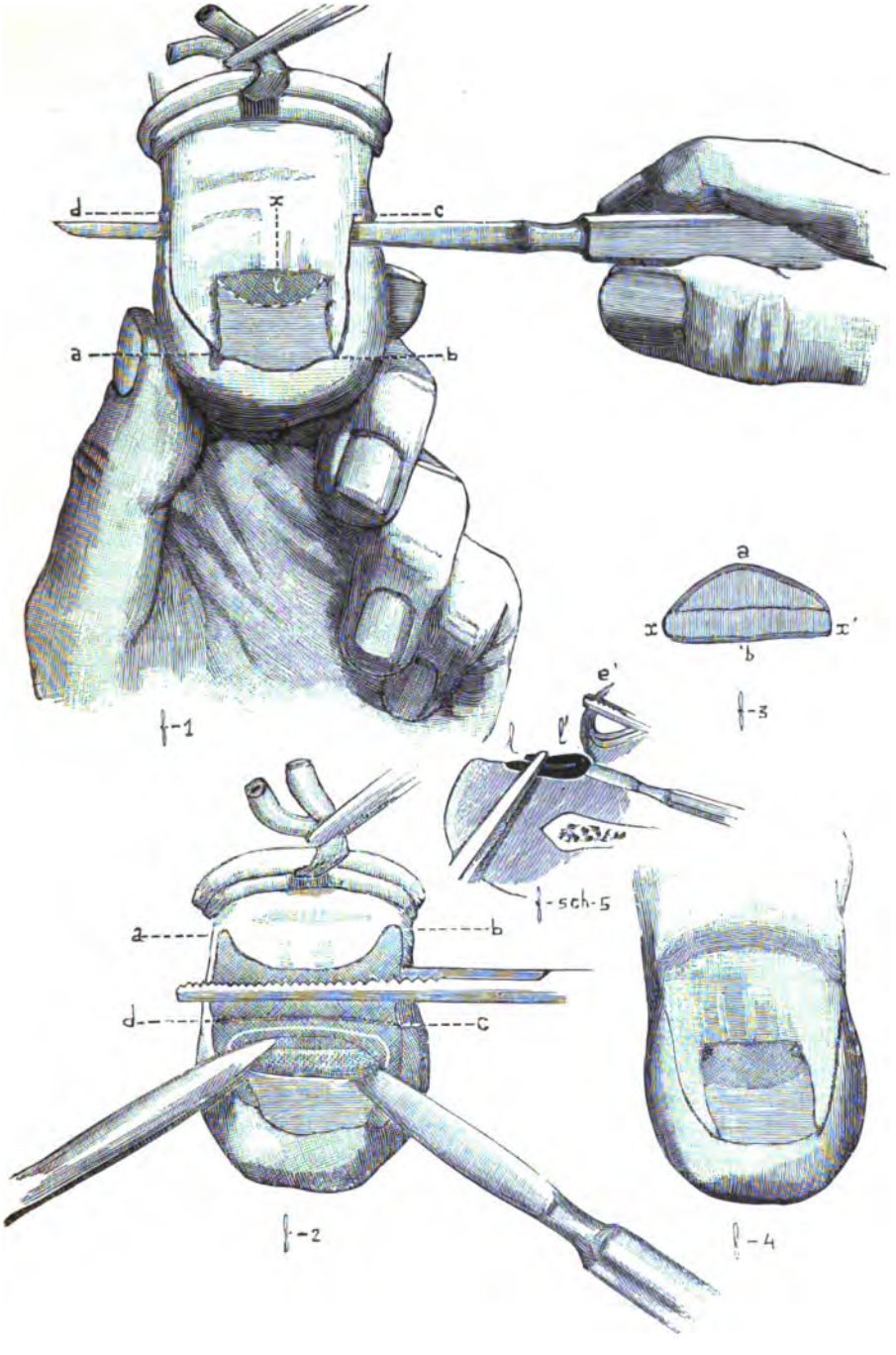

Planche XVII.

avons dû, à défaut du bistouri mince, étroit et long, recourir plusieurs fois à cet artifice qui, du reste, ne gêne ultérieurement en rien la cicatrisation. On profite de ce moment s'il existe des fongosités à l'extrémité des bords antérieurs des rainures latérales pour les détruire en réséquant ou en curettant superficiellement ce qui devrait faire obstacle à une réunion immédiate. La taille de ce lambeau doit être faite ainsi si l'ont veut ne rien sacrifier de la forme de l'orteil, puisque toute la couche épidermique périunguéale est respectée et si on veut être certain d'enlever tout ce qui, profondément, pouvait contribuer à la reproduction, même partielle, de l'ongle.

4e temps. — Le lambeau mobilisable autour de c d comme charnière étant saisi entre le mors d'une pince longuette et récliné en haut par l'aide (fig. 2, Pl. XVII), le chirurgien utilisant un bistouri ordinaire plus court et bien en main, trace à une profondeur de quelques millimètres seulement, c'est-à-dire en évitant d'inciser le périoste qui se trouve immédiatement au-dessous, une incision transversale, tangente antérieurement à la lunule, permettant de glisser une pince fine avec dents, les tissus étant ici très adhérents, sous la lèvre profonde de la gouttière, de la soulever, enfin de disséquer d'avant en arrière, sur toute la largeur de l'orteil, la zone lunulaire proprement dite (Pl. XV, sch. A et B : t'. l. g. g') que l'on poursuit alors très aisément dans ses insertions latérales si solides. Cette dissection est laborieuse, les tissus de la région n'étant doués d'aucune laxité ; elle est favorisée par l'hémostase absolue qui permet de bien voir et de ne pas s'égarer. Dès que la partie visible de cette lèvre profonde de la gouttière est suffisamment détachée du derme sous-unguéal d'un côté à l'autre, il devient aisé, en saisissant simultanément alors avec une pince forte et solide les deux feuillets de cette gouttière, c'est-à-dire les deux lèvres (Pl. XV, m et m') de la matrice de l'ongle, d'enlever celle-ci en totalité sans déchirures, en disséquant ou sectionnant d'avant en arrière et de droite à gauche les ligaments qui la fixent au derme environnant. La fig. sch (Pl. XVII, fig. 5) indique clairement, l'ongle extirpé et la matrice circonscrite par les diverses incisions, la manière de prendre les deux lèvres l et l' de la matrice unguéale avec la même pince, tandis que le bistouri, favorisé d'ailleurs dans sa course par le relèvement du lambeau autoplastique que termine l'épidermicule e', détache cet organe des tissus environnants avec lesquels il est intimement uni et comme confondu. On s'assure en l'étalant (fig. 3, Pl. XVII) et en la rapprochant de l'ongle arraché sur lequel elle doit pouvoir se mouler en recouvrant sur ses deux faces toute la partie primitivement cachée

dans les tissus périunguéaux (n' n', o o', de la fig. 3, Pl. XVI) qu'il n'en est resté aucun débris dans le fond de la plaie.

5e *temps.* — Après lavage au sublimé, le lambeau autoplastique libéré de la pince retombe de lui-même sur le champ opératoire qu'il recouvre en totalité, sauf cette partie antérieure convexe de la lunule proprement dite visible à l'état normal par sa coloration différente et qui se comblera par bourgeonnement : la fig. 4 (Pl. XVII) donne l'aspect de l'orteil après l'opération [1].

Il n'est besoin d'aucune suture pour obtenir le rapprochement des parties, un pansement compressif immédiatement appliqué remplissant ce rôle et favorisant la coaptation en même temps qu'il modère la petite hémorragie consécutive quelquefois à l'enlèvement du lien hémostatique.

Pansement. — Ainsi que le conseillent MM. Quenu, G. Richelot et P. Reclus, le pansement doit être absolument sec. D'habitude notre pansement immédiat consiste en quelques carrés de gaze iodoformée, fortement enduite de vaseline cocaïnée et boriquée aseptique, appliqués sur l'extrémité de l'orteil : cette pommade empêche l'imbibition de la gaze par le sang qui s'écoule pendant les premières heures, ainsi que son adhésion avec la surface cruentée et rend en conséquence le second pansement plus facile et moins douloureux.

Aussitôt après l'intervention nous plaçons les pièces profondes du pansement, avant même de supprimer l'agent de l'hémostase, de telle sorte qu'on ne voit pas de sang surtout si, plaçant, pendant le premier jour qui suit, le membre dans une position légèrement élevée, on entoure l'avant-pied d'une épaisse couche de ouate. Pour éviter les retards dans la cicatrisation, la transpiration du pied et des poussées eczémateuses relativement fréquentes (nous avons noté deux fois cet accident ainsi qu'on peut le lire dans les observations ci-après) il faut absolument que les pansements soient secs et sans adjonction, superficiellement, d'un tissu imperméable quelconque qui provoquerait ou favoriserait la transpiration du pied. Souvent il se produit, avec une douleur assez vive, un peu d'hémorragie pendant les premières heures qui suivent l'intervention : ce sang plus ou moins abondant, pouvant gêner et retarder la cicatrisation, soit par la seule présence des caillots, soit par leur infection secondaire pos-

1. Nous avons l'agréable devoir de remercier ici bien sincèrement en le félicitant notre jeune ami A. de Maghellen. Son concours intelligent, son talent d'artiste aussi consciencieux que modeste, lui permirent de graver sous nos yeux en s'aidant de nos dessins, photographies, moulages et aussi du modèle, les planches qui accompagnent ce mémoire. Dessinées avec la plus scrupuleuse exactitude, elles éclairent dans tous les cas une description dont il eût été impossible de vaincre l'aridité sans cet utile et indispensable complément.

sible, et plus particulièrement afin de voir l'état des parties, il est prudent de renouveler le pansement après vingt-quatre heures : nous l'enlevons, sans douleurs ni déchirures, après que le pied a été placé une vingtaine de minutes dans un bain d'eau tiède préalablement bouillie; il n'est pas rare, dans ce second pansement, de voir déjà le lambeau adhérer profondément. La plaie de nouveau lavée au sublimé, essuyée, séchée avec des compresses aseptiques, est recouverte d'un pansement compressif sec semblable au premier (protective recouvert de gaze boriquée, tassée par ouate hydrophile, le tout maintenu par une bande de gaze mouillée et exprimée). Ce pansement peu dispendieux ne sera plus renouvelé que tous les huit jours et même moins si souvent l'indocilité du malade ne le dérange pas. En général quatre pansements, succédant toujours à un bain dans lequel on laisse, sans le tirailler ou l'arracher, tomber le pansement précédent, suffisent pour permettre la guérison complète. Les malades peuvent se lever le sixième jour, marcher sur une espadrille le dixième et sortir avec une chaussure large après vingt jours de traitement. Nos opérés ont pu, après trois à cinq semaines de repos relatif, passé en congé de convalescence, reprendre la totalité des obligations du service et assister aux marches et manœuvres sur tous les terrains.

Depuis sept années que nous dirigeons le service médical d'un corps de troupe d'infanterie, il nous a été donné d'étudier environ deux cents cas d'incarnations unguéales des orteils (totales ou partielles). Ainsi que nous le disons précédemment, dans le dixième des cas seulement, l'affection se montre invétérée, rebelle à tous les moyens vulgaires, au point de réclamer l'intervention curative radicale. C'est après avoir constaté les résultats post-opératoires éloignés — chose qui n'est pas toujours facile avec la clientèle hospitalière civile — donnés dans la plupart des cas par l'application rigoureuse de la technique de M. Quénu (reproductions linéaires partielles en bandes et pointes unguéales) que nous avons été conduit à proposer comme complèment de cette excellente opération de très légères, mais cependant notables, modifications contribuant à rendre la cure absolument immédiate et définitive. Nous possédons actuellement plus de quarante observations de malades longuement suivis. Outre les cas exceptionnels relatés dans le cours de cette note et qui ne concernent que des onyxis secondaires, si nous pouvons dire ainsi, puisqu'il s'agissait avant tout d'anomalies de position d'un ou plusieurs orteils occasionnant l'incarnation par contre-coup, nous détachons,

de notre cahier d'observations pour servir de base à ce mémoire, l'histoire résumée de nos vingt-cinq premiers malades atteints d'onyxis totale. Ces vingt-cinq opérés (vingt fois par le procédé que nous proposons), ont été suivis pendant une période de temps variant de huit à trente-six mois; les résultats observés permettent donc, nous semble-t-il, de formuler des conclusions au point de vue de la valeur thérapeutique de ce mode d'intervention.

Ces observations justifient ce que nous disons plus haut à savoir : que la position sociale, la profession, l'hérédité même, ne sont que des facteurs secondaires dans la pathogénie de l'incarnation; l'affection semble, dans tous les cas, devoir obéir dans son apparition et son développement à l'influence d'une cause locale, plus particulièrement à l'influence d'une chaussure défectueuse portée quelquefois, mais avec continuité pendant un temps relativement court. Nous ne nions pas la valeur de certaines causes générales, constitutionnelles ou diathésiques, jouant le rôle de cause prédisposante, et pouvant, l'affection déclarée, la faire traîner en longueur, mais la cause initiale, celle qui détermine l'ulcération latérale ou sémi-lunaire, c'est le traumatisme insidieux du bord unguéal obéissant à la pression d'une mauvaise chaussure; c'est en un mot une cause banale très facilement évitable. L'âge de l'adolescence ne nous semble pas davantage devoir être incriminé comme facteur prédisposant : qu'on observe l'onyxis dans les environs de la vingtième année c'est chose naturelle, car ce moment de la vie est celui où, pour des motifs étrangers à notre sujet, les jeunes gens de deux sexes éprouvent le besoin de se singulariser jusque dans l'adoption d'une chaussure aussi ridicule et bizarre qu'antirationnelle. De même, si cette petite infirmité semble plus fréquente chez l'homme c'est que ses travaux professionnels l'obligent plus souvent que la femme à la marche et à la station debout prolongée. Enfin, si le milieu militaire, l'infanterie spécialement, en permet une observation relativement fréquente, il est évident que la nature des obligations professionnelles du fantassin qui réunissent à peu près toutes les causes occasionnelles ou déterminantes, légitime ce qui précède, sans qu'il soit besoin d'insister.

OBSERVATIONS

Observation I. — B..., exerçant la profession de cuisinier, hospitalisé le 5 décembre 1891. Ongle incarné bilatéral du gros orteil droit, occasionnant d'incessantes et vives douleurs depuis quatre mois; tuméfaction œdémateuse autour de la matrice; pus dans les rainures latérales : après dix jours de repos au lit, l'inflammation était calmée et la

suppuration presque tarie; seules les douleurs à toutes pressions persistaient.

Opéré le 16 décembre, il sort guéri le 11 janvier : vingt-six jours de traitement hospitalier. Procédé de Quénu avec attouchements au thermo de la couche du derme postérieur à l'épidermicule et plus accentués aux angles latéraux pour détruire des bourgeons paraissant occuper plus particulièrement la lèvre supérieure de la matrice. Les deux sutures latérales furent enlevées au sixième jour. Pansement iodoformé; aucun incident. B... reprenait son service le 1er mars. Revu en septembre 1892, au moment de sa libération, soit 20 mois après, le résultat était parfait : l'ongle était remplacé par un tissu solide, corné qui permettait les pressions et le port facile de toutes les chaussures.

Obs. II. — L..., étudiant en droit, très soigneux de sa personne, s'était habitué, par coquetterie, à l'usage de chaussures très étroites. Incorporé en novembre 1891 et souffrant de l'orteil droit depuis déjà des années, il réclame une intervention radicale, l'incarnation latérale interne étant devenue plus douloureuse et suintante depuis qu'il est au corps. Admis à l'hôpital le 10 février 1892, il est opéré le 13 et sort guéri le 28 après quinze jours de traitement. Pendant six mois le malade avait, sous la direction du médecin de sa famille, tenté inutilement tous les palliatifs préconisés en pareil cas (fils de charpie glissés sous l'ongle, perchlorure de fer, poudres inertes, etc.). L'affection étant limitée, on propose de n'enlever que le bord interne de l'ongle avec le point de matrice correspondant. L... fatigué de cet obstacle perpétuel à la marche et redoutant les suites d'un traitement incomplet nous impose une intervention radicale. Procédé de Quénu avec abrasion superficielle de la surface profonde du lambeau autoplastique par le thermo. Pas de sutures, le bord libre du lambeau étant conservé et celui-ci recouvrant suffisamment la partie réséquée.

Quelques mois plus tard, en juin 1892, il revient vers nous en raison d'une petite épine d'ongle rendue souvent douloureuse par le contact de la chaussure; elle venait du point angulaire et postérieur de la gouttière interne; extirpation après cocainisation et, pour ne pas occasionner de larges débridements au bistouri, destruction au thermo du point de matrice perdu dans le fond de la gouttière. Ce militaire, candidat sous-officier, libérable seulement en 1895, n'a jamais plus souffert de son orteil et depuis a pu remplir toutes les obligations du service La région a conservé sa forme normale, l'ongle est remplacé par une lamelle luisante, solide, donnant, à distance, l'illusion de l'ongle ordinaire.

Obs. III. — S..., employé de commerce, jeune soldat de novembre 1891, hospitalisé en février 1892, pour une oyxis totale du gros orteil droit, dont il attribue l'origine à la chaussure de ville; guérison après vingt-

sept jours de traitement. Depuis qu'il est au régiment l'incarnation s'est accentuée au point de rendre la marche intolérable.

Opéré en suivant les indications du procédé autoplastique de Quénu avec sutures : la région lunulaire fut seule enlevée; un peu de suppuration; reprise du service le 15 mai. Soldat d'un an, il a été revu six mois après, en septembre, avant de quitter le régiment : nous constatons alors des deux côtés à l'extrémité postérieure des gouttières latérales, à droite et à gauche une pointe d'ongle vrai qui se portant l'une vers l'autre, ne la gênant pas, paraissent indolentes et d'ailleurs ne l'empêchèrent pas de marcher pendant les vingt-sept jours de manœuvres d'automne; il est vrai qu'il porte une large chaussure, qu'il soigne ses pieds, et qu'il doit tous les quinze jours environ abraser les aiguilles unguéales qu'il est disposé à faire enlever si elles occasionnaient le plus léger inconvénient.

Obs. IV. — M..., marchand de vins, hospitalisé le 20 mars 1892 pour une incarnation bilatérale des deux gros orteils, mais paraissant plus accentuée au côté externe du pied droit sur lequel on voit des fongosités déborder le bord de l'ongle.

L'affection débuta insidieusement dix-huit mois avant l'incorporation. Pendant toute l'année 1891, il a dû recevoir de nombreuses exemptions en raison de cette lésion contre laquelle on employa, avec intention, tous les moyens connus (interposition de ouate, liquides astringents, soulèvement de l'ongle... etc.). Désolé de son inaction, il sollicite une opération définitive. Après quelques jours de repos pour laisser s'apaiser l'inflammation périunguéale, l'extirpation est faite le même jour des deux côtés par le procédé autoplastique de Quénu et après abrasion à la curette de fongosités du bourrelet externe de l'orteil droit et sutures des lambeaux. Il sort guéri le 19 avril après trente jours de traitement. Le périoste phalangien, touché sans doute, à l'orteil gauche donna un peu de pus dès qu'il voulut reprendre son service; on dut deux fois cautériser ce point au nitrate. Examiné six mois après, en septembre, après les grandes manœuvres, qu'il fit sans fatigue on constate : au pied droit sur le champ unguéal, deux petites bandes parallèles d'ongle vrai reliées par ce tissu pseudo-unguéal qui d'ordinaire le remplace; à l'angle interne rétro-unguéal de l'orteil gauche, une très fine épine d'ongle qu'il laisse en place et sectionne tous les quinze jours : il ne fut fait au moment de l'opération aucun attouchement au thermo et le bistouri dut certainement oublier aux deux orteils quelques fragments de matrice : dix-huit mois plus tard, au moment de sa libération, en septembre 1893, M... restait dans ce même état sans aucune souffrance et très heureux de n'avoir, pour ainsi dire, plus à s'occuper de ses pieds.

Obs. V. — G..., employé de bureau. Opéré le 22 mars 1892, sort guéri après vingt-huit jours de traitement. Il porte au gros orteil, à gauche,

une incarnation gagnant le rebord postérieur des téguments; il n'existe pas de fongosités, l'ongle est comme enchâssé dans la peau, son bord libre tendant à devenir vertical, laissant ainsi le lit à découvert. L'affection débuta il y a cinq mois, les douleurs étaient surtout vives au côté interne de l'ongle qui est épaissi et friable; les marches et une chaussure étroite augmentent les douleurs.

Procédé décrit par Quénu avec abrasion au thermo du lambeau (bord libre et face inférieure) et du fond des gouttières latérales d'où il avait été impossible de retirer la totalité de la matrice. Ce jeune soldat reprit toutes les obligations du service au début de juin. Depuis il n'a jamais souffert et l'orteil, où le résultat constaté est parfait, se maintient tel actuellement encore depuis près de trois années.

Obs. VI. — L..., peintre en bâtiments, arthritique héréditaire (eczéma récidivé de la face), habitant Paris et portant d'ordinaire des chaussures ridiculement étroites.

Incorporé en 1892, il vient quelques mois après nous consulter pour une incarnation totale double siégeant au gros orteil des deux pieds. Le pied droit paraît le plus douloureux; on y voit un gros bourrelet externe, ulcéré vers la base de l'ongle. La cure radicale (procédé Quénu) est faite sans attouchement au thermo le 28 avril 1892; il sort guéri le 28 mai après vingt-deux jours de traitement. On ne toucha pas alors au pied gauche qui semblait moins malade et pour le traitement duquel le soulèvement latéral de l'ongle fut conseillé et donna d'abord un bon résultat.

Ce militaire fit, depuis, son service (marches, manœuvres.... etc.). Sous l'influence d'une chaussure convenable l'état du pied gauche s'améliore d'abord, mais en 1894 dans le courant de l'hiver réapparition de l'incarnation qui, négligée, s'enflamme et donne bientôt, avec de vives douleurs, du pus et des fongosités. Il vient, après des tentatives de traitement aussi infructueuses que fatigantes, réclamer une opération radicale pour cet orteil en même temps que l'enlèvement, à l'orteil droit opéré il y a deux années, de deux épines unguéales, reliquat éloigné de cette intervention et développées à chacune des extrémités postérieures des gouttières latérales. Il existe, en effet, en ces points, deux stalactites d'ongle vrai se portant l'une vers l'autre, elles paraissent devoir se rejoindre en laissant entre elles un tissu mi-cartilagineux et mi-cutané, indolent, faiblement adhérent au lit de l'ongle; ces points d'ongles s'accrochant aux chaussettes s'implantent dans le derme et, à toute pression, occasionnent sinon de la douleur du moins une appréhension fort gênante. Le 17 mai, une légère incision faite à travers les téguments latéraux de l'orteil en suivant ces fragments unguéaux permet d'arriver jusque sur les points lunulaires oubliés et vivants, de les reconnaître et de les extirper; toutefois par mesure de précaution ils sont en outre touchés au thermo.

Dans la même séance nous procédons à la cure radicale de l'onyxis gauche par le procédé autoplastique que nous décrivons plus haut et

que nous employons actuellement à l'exclusion de tout autre depuis près de trois années. Le pansement opératoire fut renouvelé par nous, après vingt-quatre heures, mais ayant dû nous absenter quelques jours et par suite d'une erreur, l'appareil fut levé et on mit sur la plaie, le surlendemain de l'intervention, un pansement humide appliqué sur une couche d'iodoforme après lotions au sublimé; le tout était maintenu par une forte couche de ouate recouverte d'un tissu imperméable. A notre retour nous constatons, avec de l'embarras gastrique et un peu de fièvre, de l'insomnie, de la douleur à l'orteil et, en outre, du côté du pied une imbibition épidermique par de la sérosité très abondante provenant d'un eczéma aigu, qui bientôt gagna tout le pied et une partie du membre inférieur : cette circonstance due à l'influence irritante des antiseptiques sur une peau délicate et prédisposée ne nuisit pas, en fin de compte, à la cure de l'orteil, mais elle en retarda la cicatrisation et exigea quarante et un jours de traitement.

Ce malade revu trois mois après se trouve dans l'état le plus satisfaisant. Nulle trace de production onychogénique aux deux gros orteils où l'on constate leur remplacement par le tissu pseudo-unguéal habituel, solide, résistant, autorisant toutes les pressions.

Obs. VII. — M..., menuisier, à pied très cambré et très long. Par coquetterie il affectait avant son incorporation — il s'est engagé pour quatre années au début de 1892 — de porter des souliers courts et étroits; il en est résulté une expulsion, par expression, du second orteil qui, partiellement sorti de l'alignement de ses voisins, a occasionné la formation d'un bourrelet latéral sur le côté externe du gros orteil droit dont l'ongle s'est, par le fait de cette position anormale, incarné de lui-même. L'affection datait de cinq mois environ quand M... vient réclamer nos soins au début de mai 1892. De vives douleurs accompagneraient, nous dit-il, toute pression et seraient accentuées par le fait de la marche, qui devient impossible après quelques kilomètres. Au pied gauche il existe une disposition semblable des orteils mais sans incarnation. Nous estimons que si, à ce dernier pied, il était possible d'espérer la rétrocession du processus en formation en employant des moyens de douceur, au pied droit il semble nécessaire d'intervenir sur l'ongle même. L'opération par le procédé de Quénu avec sutures pour bien maintenir le lambeau en place est faite le 22 mai; guérison après dix-huit jours de traitement.

Le malade a été revu plusieurs fois et récemment encore deux ans après l'intervention, on constate : à gauche, le second orteil a repris sa place normale; à droite, la cure radicale du gros orteil qui n'est pas douloureux est complète sans aucune récidive, même partielle, malgré un léger chevauchement du second orteil sur son bord externe : ce soldat marche très bien et ne souffre plus.

Obs. VIII. — D... est porteur depuis quelques mois d'une tumeur très gênante siégeant sur le gros orteil du pied droit avec onyxis totale.

Il s'agit d'une excroissance cornée plus dure que de la pierre, semblant osseuse mais que le bistouri ne peut entamer; elle présente une forme conique surélevée de près d'un centimètre au-dessus de l'ongle et dont la base en occupe toute la surface en faisant corps avec lui. D... nous apprend que cet ongle est malade depuis des années, que le port des chaussures de ville lui donnait de vives douleurs et qu'il se produisait après des jours de fatigue un suintement séro-sanguinolent sur tout le pourtour de la rainure.

Nous procédons à la cure radicale, sollicitée par le malade, garçon vigoureux et plein d'entrain que cette infirmité arrête à chaque instant, le 25 mai 1892, en appliquant le procédé autoplastique modifié qui fait l'objet de cette note : c'était le premier malade sur lequel nous procédions à la confection du lambeau par transfixion, il était d'ailleurs très favorable comme cas puisqu'il n'existait ni bourgeons, ni fongosités, ni suppuration; de plus l'orteil plat, sans convexité apparente, devait permettre l'introduction facile du bistouri étroit pour la confection du lambeau. L'arrachemeut de l'ongle démontra qu'il s'agissait bien d'une hypertrophie, d'une sorte d'ossification de cet organe épidermique et non d'une exostose car le lit était intact. L'opération donna un résultat parfait et définitif : après 16 jours de traitement le malade sortait, portant, sans aucune douleur, la chaussure ordinaire.

Revu 5 à 6 fois depuis cette date, la dernière fois le 15 août 1894, c'est-à-dire 30 mois après l'intervention, l'ongle extirpé n'a pas reparu et se trouve remplacé par un tissu rosé, solide mais délicat sur la surface du lit, plus résistant, épais et cicatriciel avec petites plicatures à l'endroit occupé par l'extrémité antérieure convexe de la lunule; à distance l'illusion est telle qu'il est difficile de savoir s'il y a eu extirpation.

Obs. IX. — C..., mouleur en plâtre, arthritique (eczéma chronique des jambes), onyxis double plus accentuée au gros orteil droit où l'ongle présente des bords latéraux enfoncés dans les chairs qui débordent sous forme de gros bourrelets, sanie dans la rainure gauche, plus abondante après les marches.

Opéré le 19 juin 1892 par lambeau transfixé sans sutures, la réunion fut presque immédiate et demanda 17 jours avant qu'il pût sortir de l'Hôtel-Dieu avec sa chaussure ordinaire. En septembre, 4 mois après, à la rentrée des manœuvres, nous constatons une petite aiguille unguéale à l'angle postérieur externe; extirpation et toucher au thermo. Revu avant son départ, 13 mois après, en septembre 1893, la cure radicale sans récidive se maintient parfaite.

Obs. X. — P..., employé de commerce, maison de cordonnerie. Habitué à porter des chaussures de luxe, il a dû être opéré d'une incarnation siégeant au gros orteil gauche à l'hôpital Saint-Louis avant son incorporation; il raconte qu'à ce moment l'ongle enlevé baignait

dans le pus, que l'extirpation en fut facile, il semblait n'adhérer nulle part. On ne dut pas toucher à la matrice car l'ongle a repoussé normalement, le traitement ne l'immobilisa que 15 jours.

Le 19 juin 1892 il vient réclamer des soins pour une onyxis du gros orteil droit; cet ongle présente un aspect rugueux, stratifié; il est dur, très épais et corné. Cette même disposition (anomalie de la nutrition) se retrouve à des degrés divers sur tous les doigts des pieds, même sur l'ongle nouveau du gros orteil gauche. Si on soulève légèrement l'ongle douloureux on le voit absolument détaché dans ses deux tiers antérieurs, comme s'il n'adhérait pas au lit, il ne paraît tenir que par son bord profond et postérieur; de plus le second orteil chevauchant mais étant facile à remettre en place et à y être maintenu, il semble que cette déviation unguéale et l'incarnation qui est douloureuse et saignante soit aggravée sinon provoquée par le fait de la pression due à ce chevauchement intermittent.

Extirpé, l'ongle présente une forme pyramidale de consistance cornée. Le lambeau étant complètement fait en un seul temps et comme, après énucléation assez laborieuse, la matrice étalée, on ne peut retrouver toute sa lèvre superficielle, la face inférieure ou dermique du lambeau fut très superficiellement abrasée au thermo. La guérison fut lente et exigea 36 jours avant de permettre l'usage d'une chaussure quelconque, mais le résultat désiré était acquis car examiné six mois après, l'orteil, privé d'ongle, était d'aspect normal et supportait toutes les chaussures.

Obs. XI. — R..., employé de commerce, incarnation unguéale datant de deux ans avant l'incorporation (chaussures pointues). Le soir il s'apercevait que ses chaussettes étaient tachées de sang et collées aux orteils. Au début, des moyens doux en même temps que l'usage de chaussures convenables réussirent à arrêter le progrès du mal. Depuis son incorporation, il n'y a plus eu de suintement, mais après les marches un peu longues, il souffre des orteils et surtout du pied droit où en effet il existe une incarnation latérale et dorsale du côté externe, avec gonflement et douleur très vive en cas de pression.

Procédé autoplastique modifié sans sutures ni avivement du lambeau. Le 28 juin 1892, réunion complète après vingt-six jours de traitement; examiné quatorze mois après, en septembre 1892, le résultat restait acquis sans récidive, même partielle, de l'ongle.

Obs. XII. — Le D... exerçait avant son incorporation la profession de boucher à Paris et avait contracté depuis deux années l'habitude de porter des chaussures étroites. Peu à peu, l'harmonie existant entre l'ongle et les parties molles ayant été détruite, l'ongle s'est enfoncé dans les chairs en les tuméfiant; la lésion est plus prononcée et uniformément développée sur tout le pourtour unguéal du gros orteil gauche. La douleur débuta au bourrelet interne et ne fit que s'accentuer dans

les premiers mois du service. Après les marches d'entraînement, en mai 1892, il se produisit une ulcération qui bientôt suppura et s'accompagna d'un vif bourgeonnement. Fatigué de voir que les moyens de douceur ne réussissaient pas et qu'il était, de ce fait, dans l'impossibilité de sortir du quartier il réclame une intervention sanglante.

Opéré par le procédé que nous recommandons, le 1er août, il sortait, après vingt-trois jours de traitement, complètement guéri. On dut, à la curette, racler vivement le fond des gouttières rétro et latéro-unguéales internes, car les fongosités et l'état des tissus mous avaient empêché d'enlever en un seul temps l'angle interne de la matrice. Libéré quatorze mois après, en septembre 1893 et revu à ce moment, la cure radicale se montrait complète et persistante, sans réapparition d'ongle.

Obs. XIII. — B..., sellier, est porteur d'ongles incarnés depuis plus de dix ans. Ils furent occasionnés par des chaussures trop courtes qu'il ne portait chez ses parents qu'à de longs intervalles d'abord, puis tous les jours, pour les user : en un mot, l'affection fut provoquée certainement par ces chaussures qu'il dut porter quand même — c'est ainsi qu'on agit à la campagne — son pied ayant grandi. Les moyens doux réussirent immédiatement, mais il devait surveiller ses pieds et ne pas marcher trop longtemps. C'est la même raison qui lui fit choisir une profession lui permettant de rester assis. Engagé volontaire en 1892, dès les débuts du service il est arrêté par cette petite infirmité qui, malgré toute notre attention, s'accentue bientôt au gros orteil gauche au point de nécessiter une intervention radicale. L'ongle gauche est environné d'un tissu mou, violacé, suintant et très douloureux. L'ongle paraissant entretenir cet état inflammatoire, nous l'extirpons préalablement et presque sans douleur pour ne procéder à la résection de la matrice qu'après la disparition de cet état inflammatoire local. Un repos de huit jours au lit aidé de bains de propreté et de l'usage d'antiseptiques en poudre permit ensuite d'appliquer le procédé autoplastique avec les modifications que nous indiquons. Le malade sortit guéri après trente-quatre jours de traitement, le résultat opératoire était des plus satisfaisants. Ce militaire est revu tous les six mois et sera suivi jusqu'en 1897. Il a, depuis, repris son service, faisant les dures et fréquentes marches d'entraînement sans la moindre douleur ni fatigue; il n'y a pas jusqu'alors réapparition du tissu unguéal.

Obs. XIV. — B..., coupeur de velours. Ce militaire nous dit qu'il s'est toujours connu une tendance à l'incarnation et que dans sa famille cette petite infirmité serait héréditaire et résulterait, d'après les médecins, d'une direction un peu vicieuse du gros orteil déjeté en dehors, de telle sorte que son bord interne est porté en avant et reçoit tout le poids de la chaussure; il est certain que dès que celle-ci n'est pas très large de l'avant-pied il y a douleur et quelquefois saignement. En fait,

il est mauvais marcheur et malgré toute l'attention, les soins médicaux et les divers petits moyens pour contrarier son infirmité, il a dû en 1892, étant en garnison à Péronne, se faire opérer du pied droit. A ce pied on voit, en effet, qu'une portion d'ongle, le bord externe qui était incarné, manque, mais l'ongle repousse, l'opération n'ayant consisté qu'en la simple extirpation du corps étranger sans qu'on ait touché à la matrice. Il ne souffre pas de ce pied.

A l'orteil gauche, l'ongle enroulé sur lui-même pénètre profondément dans le bourrelet externe qui forme sur lui un rebord tuméfié, douloureux, saignant sur toute l'étendue de la région occupée par la matrice. Opéré le 30 janvier 1893 par le procédé autoplastique modifié et après raclage à la curette de la face profonde exulcérée du lambeau (côté interne et postérieur), B... sort guéri et se chaussant avec les souliers réglementaires après dix-neuf jours de traitement et quatre pansements. Au moment de sa libération, en septembre 1893, ce militaire qui avait suivi, sans faiblir ni souffrir, des manœuvres d'armée, se trouvait localement dans l'état le plus satisfaisant, l'ongle étant remplacé par ce tissu solide si bien décrit par Quénu.

Obs. XV. — B..., ouvrier de fabrique, habitué à rester assis, est opéré le 17 février 1893 dans la même séance d'une double incarnation siégeant au gros orteil des deux pieds. Le mal aurait été provoqué assez brusquement par l'usage de chaussures trop étroites. Depuis son arrivée au régiment, la pénétration dans les parties molles n'a fait que s'accentuer sous l'influence des marches. Des deux côtés l'ongle est petit, racorni, douloureux à la pression surtout à l'angle postérieur interne et dans le sillon latéral de ce côté.

Voulant comparer la solidité de la pellicule cornéenne qui remplace l'ongle après extirpation complète de la matrice, c'est-à-dire suivant que la lèvre supérieure, matrice du perconyx, est laissée en place ou extirpée en même temps que la zone lunulaire, nous avons procédé du côté gauche en suivant strictement les indications données par M. Quénu : section partielle du lambeau, sutures, etc., tandis que du côté droit nous ajoutions à cette technique les modifications que nous proposons. La guérison fut plus rapide à droite (20 jours, 4 pansements) qu'à gauche où il y eut lieu d'attendre dix jours (8 pansements) avant que le pied pût tolérer une chaussure.

Ultérieurement, six mois après, en septembre 1893, ce malade revu après les manœuvres d'armée se trouvait très bien, supportant sans douleurs, chaussures quelconques et marches : aucune trace de réapparition de tissu unguéal, toutefois la pellicule pseudo-unguéale de l'orteil gauche plus étendue en longueur, altérée dans la forme de son pourtour par conséquent que celle de son congénère du pied droit paraissait plus solide, plus épaisse, presque unguéale, tandis que celle du côté droit, plus rosée, semblant moins résistante, plus délicate, donnait

au point du vue esthétique et à distance l'illusion de l'ongle normal, ses contours épidermiques ayant été respectés avec soin.

Obs. XVI. — B..., ouvrier de fabrique, onyxis totale de l'orteil gauche consécutive à un traumatisme. Affection datant de trois ans et récidivant avec une ténacité désolante.

Procédé autoplastique modifié; opéré le 13 février 1893, il était guéri sans récidive, même partielle, après vingt-huit jours de traitement et cinq pansements. Le résultat se maintient tel huit mois après.

Obs. XVII. — A..., étudiant en droit, homme de très petite taille et à très petits pieds, habitué à des chaussures absolument grotesques comme étroitesse et longueur de la pointe. Incarnation totale du gros orteil gauche depuis des années, l'obligeant quelquefois à garder la chambre. Au régiment, les soldats d'une année étant soumis à un entraînement particulier et rapide, il devint bientôt impotent au point, après les marches, de ne pouvoir reposer sur ce pied. Hospitalisé le 16 février 1893 on voyait un gros bourrelet circulaire douloureux, mou, violacé et fongueux seulement du côté latéral interue.

Procédé habituel, guérison parfaite et maintenue telle depuis, après vingt-deux jours de traitement et quatre pansements. Revu à son départ, dix mois après, l'état restait satisfaisant et il pouvait, à sa grande joie, reprendre sans douleurs les chaussures — à la cendrillon — qu'il avait adoptées avant son incorporation.

Obs. XVIII. — C..., garçon boucher à Paris, engagé volontaire. Ongle incarné aux deux pieds avant l'incorporation : l'affection s'accentue depuis son arrivée au corps; elle est très prononcée à droite et s'accompagne de suintement avec vive douleur à la pression. La cure radicale par notre procédé faite sur cet orteil le 19 février 1893 était guérie en quatorze jours et s'est maintenue depuis. La cicatrisation a été dans ce cas particulièrement rapide en raison du peu de phénomènes inflammatoires développés au moment de l'intervention.

Obs. XIX. — L..., tourneur, se présente le 21 février 1893 pour une onyxis latérale au gros orteil. L'affection aurait débuté pendant les manœuvres d'automne en 1892 et aurait été consécutive à la chute sur le pied d'un outil qui occasionna d'abord une altération dans la nutrition de l'ongle, puis sa chute. Celui-ci repoussa sans s'incarner d'abord, mais, étant au régiment, il commença à souffrir et dut presque pendant toute l'année user de charpie, amadou, de topiques astringents pulvérulents ou liquides pour tarir un suintement quelquefois sanguinolent. Après les manœuvres de 1892, l'inflammation avait gagné le pourtour entier de l'ongle. Frappé des bons résultats qu'il constatait chez ses camarades radicalement guéris, il se décida à solliciter cette intervention qui, pratiquée comme à l'ordinaire, donna un bon résultat

immédiat se maintenant tel depuis quinze mois et qui ne nécessita que dix-sept jours de traitement.

Obs. XX. — Le C..., étudiant en droit, engagé volontaire, onyxis latérale interne de l'orteil droit. Cure radicale le 9 juillet 1893, sans sutures ni abrasion du lambeau, malgré un gros bourgeon exubérant qui débordait sur la base de l'ongle et qui fut simplement enlevé par un grattage jusqu'au tissu sain; cicatrisation et résultat maintenus excellents après dix-huit mois d'observation : durée du traitement vingt jours et trois pansements.

Obs. XXI. — C..., ouvrier chaudronnier, portant d'ordinaire de grosses et amples chaussures. C'est au corps, par l'usage des chaussures trop courtes, qu'il a gagné une incarnation au gros orteil droit. L'ongle est mince, transparent, à bords tranchants, il a le tort de le porter court et taillé en rond. Le sillon unguéal externe est rouge, tuméfié, suppurant, l'inflammation paraît occuper toute la région de la matrice. Opéré le 21 décembre 1893 par le procédé à lambeau autoplastique modifié, il était guéri et sans récidive partielle ultérieure après vingt-sept jours de traitement.

Obs. XXII. — D..., cultivateur, cheveux rares, très arthritique, est hospitalisé le 19 décembre 1893 pour un ongle incarné simple siégeant au gros orteil du pied droit. Ce malade présente un développement exagéré de cet orteil qui déborde de plus d'un centimètre son voisin; bien qu'il portât des chaussures longues, son affection date exactement de juin 1892; c'est depuis cette époque qu'il voit du pus dans le sillon latéral externe. Il n'a fait chez lui aucun traitement sérieux, se contentant d'envelopper le doigt avec un linge et le plus souvent de marcher sans chaussure. Toute la matrice est touchée : quand on presse sur l'ongle le pus jaillit de tous les points et développe une vive douleur dans tout le pourtour unguéal.

Opéré le 21 par le procédé que nous avons adopté, le second pansement, au sixième jour, ne fut pas surveillé et notre infirmier de visite, nouveau dans le service, ne connaissant pas nos habitudes, appliqua sur la plaie après nettoyage au bain d'eau bouillie, de la poudre d'iodoforme maintenue par de la gaze iodoformée, ouate et imperméable, le tout caché sous une épaisse couche de ouate ordinaire. Après six jours le malade ayant accusé des douleurs et de l'insomnie nous regardons le pansement qui semble odorant, humide et traversé à sa partie déclive par de la sérosité. Ce pansement par un antiseptique en poudre appliqué directement sur la plaie et rendu humide par l'action du tissu imperméable avait échauffé la peau, provoqué une abondante transpiration et développé finalement un eczéma qui déjà occupait tout le pied. Cette simple faute — prouvant bien que le chirurgien doit faire lui-même tous les pansement de son service pour si anodins qu'ils

paraissent — causa une poussée eczémateuse aiguë qui se généralisa rapidement sur tout le corps en s'accompagnant de fièvre pendant huit jours. Le malade n'était guéri à la fois du traumatisme opératoire et de cette désobligeante complication qu'après soixante-quatre jours de traitement. L'état du pied était celui que l'on recherchait et s'est maintenu tel depuis huit mois : sa guérison fut aussi retardée par une petite dénudation du périoste à l'angle postérieur du lambeau ; ce point dut être touché deux fois au nitrate.

Obs. XXIII. — E..., étudiant en médecine, onyxis du premier orteil droit de date ancienne, opéré le 24 janvier 1894 et cicatrisé en vingt-huit jours sans incidents immédiats ou ultérieurs par le procédé proposé dans cette note. Ce militaire actuellement détaché dans les Alpes n'a plus souffert, suit toutes les marches; l'ongle ne s'est pas reproduit même partiellement.

Obs. XXIV. — D..., domestique, onyxis bilatérale du gros orteil droit développée depuis une année environ au corps. Insuccès des traitements palliatifs, la cure radicale par le procédé autoplastique modifié, faite le 10 mars 1894, procure, en quinze jours de traitement, une guérison qui persiste absolument parfaite aujourd'hui après six mois.

Obs. XXV. — B..., menuisier, onyxis double. Cette affection est antérieure à l'incorporation, mais s'est accentuée et s'accompagne aux deux pieds de fongosités avec suppuration dès le début de la seconde période de l'instruction pratique. Il réclame une cure radicale pour en finir. Opéré le même jour, 10 avril 1894, des deux gros orteils, la cicatrisation était obtenue sans incidents en trente et un jours. Revu quatre mois après, la guérison reste parfaite; il a pu sans aucune gêne prendre part à toutes les marches d'entraînement et aux manœuvres de vingt-huit jours.

REVUE DES SOCIÉTÉS SAVANTES

SOCIÉTÉ DE CHIRURGIE

24 avril-15 mai 1895.

Des fistules urétéro-vaginales (suite de la discussion).

M. Chaput rappelle que les fistules urétéro-vaginales reconnaissent trois mécanismes possibles : 1° le pincement primitif de l'uretère par la pince placée sur le ligament large; 2° l'extension à la paroi de l'uretère de l'eschare produite par la pince; 3° le pincement secondaire de l'uretère, par le fait de la pince complémentaire placée pour arrêter une hémorragie dont la source échappe.

M. Tuffier admet que certaines fistules urétérales guérissent spontanément et pense qu'il s'agit dans ces cas de pincement latéral de l'uretère et de section partielle de la paroi. M. Chaput considère ces faits comme très problématiques et pense qu'il s'agit en pareil cas de fistules vésico-vaginales. En effet s'il s'agissait de fistules latérales de l'uretère la guérison spontanée de ces fistules ne pourrait s'obtenir qu'au prix d'une rétraction cicatricielle, qui elle-même aurait pour conséquence obligée l'oblitération de l'uretère et la suppression fonctionnelle du rein.

Au point de vue du traitement, M. Tuffier a recommandé comme méthode de choix la suture de l'uretère par voie vaginale. Or cette voie présente un accès difficile, elle permet à peine de reconnaître les deux bouts de l'uretère sectionné, elle n'évite pas la rétraction cicatricielle, parce que la paroi vaginale est épaisse. La voie abdominale, au contraire, n'a pas ces inconvénients. De plus, si la suture est impossible, elle permet l'abouchement direct dans la vessie. Et si cette dernière opération est également impossible, on a la ressource de l'abouchement dans le côlon. M. Chaput a obtenu un excellent résultat dans le cas où il a eu recours à cette dernière opération.

M. Ricard insiste sur deux points particuliers de la question. — Au point de vue anatomique, M. Ricard a fait jadis des recherches sur les rapports de l'uretère avec le col utérin et est arrivé à ce résultat : c'est qu'il est impossible de blesser l'uretère, si on place les pinces le long du bord de l'utérus, et, avec M. Poirier, M. Ricard pense que c'est en faisant l'hémostase complémentaire, en plaçant à l'aveuglette une pince sur le point qui saigne qu'on expose l'uretère à des blessures.

Au point de vue clinique, M. Ricard fait observer que, quand on

cherche à faire le diagnostic d'une fistule urinaire siégeant au fond du vagin par le procédé classique, c'est-à-dire par l'injection de liquide coloré, on s'expose à des erreurs de diagnostic et l'on prend pour des fistules urétérales des fistules qui sont simplement vésicales. M. Ricard invoque à l'appui de cette opinion deux observations : La première est l'une de celles qui ont été rapportées par M. Tuffier dans ses communications. M. Tuffier constate chez une hystérectomisée, une fistule urinaire au fond du vagin qu'il diagnostique fistule urétérale. Il fait une la parotomie et place une ligature sur l'uretère. Cette opération échoue, et M. Tuffier procède alors à une seconde opération par voie vaginale. Au cours de cette seconde opération il constate une petite fistule vésicale qui avait échappé jusqu'alors à ses investigations.

La seconde observation est personnelle à M. Ricard. Il s'agit d'une jeune fille opérée d'hystérectomie vaginale pour une salpingite catarrhale. Elle eut, à la suite de cette opération, une fistule vésico-vaginale très large pour laquelle quatre tentatives opératoires furent faites inutilement. La cinquième, pratiquée par M. Ricard, donne un succès presque complet, la large fistule s'étant transformée en une fistulette très étroite. Un mois plus tard, cette jeune fille rentrait dans le service de M. Routier pour être définitivement débarrassée de son infirmité. L'explorant par le procédé classique, M. Routier ne voit pas ressortir le liquide coloré injecté et conclut à une fistule urétérale. M. Ricard renouvelle l'exploration et constate également que le liquide ne ressortait pas. Mais, faisant à nouveau la même expérience quand la malade se trouvait sous le chloroforme, M. Ricard vit le liquide coloré sourdre par la fistulette et démontrer qu'il s'agissait bien d'une fistule vésicale.

Enfin chez une autre malade atteinte d'une fistule vésico-vaginale étroite, consécutive à une hystérectomie vaginale pour fibrome, cette fistule ne donnait passage à l'urine que quand la malade était debout. Elle était manifestement vésicale, et cependant le liquide coloré injecté dans la situation dorso-lombaire ne ressortait pas.

M. Tuffier répond aux objections qui lui ont été posées. En ce qui concerne la fréquence des fistules urétérales à droite, M. Tuffier a basé ses affirmations sur 48 observations qu'il a pu réunir dans la science. Sur 24 cas, dans lesquels le côté est indiqué, on note seulement 7 fistules gauches. On a vivement critiqué l'explication dans laquelle M. Tuffier a cherché la raison de cette prédominance à droite. Étant donné que les lésions ne sont pas plus fréquentes à droite qu'à gauche, que les adhérences n'y sont pas plus étendues, force est de rechercher cette raison dans une particularité du manuel opératoire.

On a paru étonné de l'existence de fistules utérales de l'uretère guérissant spontanément. Ces fistules sont pourtant incontestables et admises par nombre d'auteurs. Quant à leur guérison spontanée, elle est si peu niable, que des chirurgiens ont proposé l'urétérotomie sans sutures, ces dernières devenant inutiles parce que la plaie urétérale se fermait spontanément. — On a objecté que dans les deux cas signalés

par M. Tuffier, il s'agissait peut-être de fistules vésicales. M. Tuffier repousse cette hypothèse. Dans le premier cas il s'agissait bien d'une fistule urétérale, puisque l'écoulement d'urine s'arrêta tant que la ligature placée sur l'uretère n'avait pas lâché, pour reparaître aussitôt après. Dans le second cas, M. Tuffier a pu faire le cathétérisme à travers la fistule, et, à moins d'admettre que la bougie s'est recourbée plusieurs fois sur elle-même, ce qui n'est guère admissible, il faut bien accepter qu'elle a pénétré dans l'uretère. D'ailleurs en pareille circonstance, on peut aisément vérifier le diagnostic en faisant la cystoscopie et le cathétérisme rétrograde de l'uretère.

On a contesté toute importance à l'existence possible d'un rétrécissement de l'uretère. C'est là une opinion dont M. Tuffier s'étonne après les travaux sur l'atrophie du rein consécutive aux ligatures complètes ou incomplètes de l'uretère.

Enfin au point de vue thérapeutique, M. Tuffier constate que l'accord est complet pour considérer la néphrectomie comme un pis aller. Là où les opinions diffèrent, c'est sur la voie à suivre pour aborder la fistule. M. Tuffier reste convaincu qu'on peut parfaitement explorer l'uretère par voie vaginale, le libérer, l'abaisser pour le suturer, ou quand cela n'est pas possible, l'aboucher dans la vessie. La voie abdominale reste réservée aux cas où l'uretère rigide ne pourra être abaissée.

M. Quénu. — *Chirurgie du cholédoque.*

Il semble que les occasions de traiter chirurgicalement les calculs du cholédoque soient rares; on ne relève que sept cas publiés en France. Mais cette proportion n'est pas en rapport avec la fréquence réelle de l'affection. A l'étranger, les observations sont plus fréquentes, et M. Quénu a pu en rassembler une cinquantaine de cas.

Il serait imprudent de compter indéfiniment sur l'expulsion spontanée par l'intestin d'un calcul enclavé dans le canal cholédoque; on risquerait ainsi d'arriver à une époque de désorganisation hépatique telle que toute intervention serait frappée d'avance d'insuccès. Lorsque les phénomènes d'obstruction durent depuis plus de trois mois, les chances de désobstruction sont tellement minimes, qu'on est autorisé à appeler le secours de la chirurgie.

Peut-on, dans l'état actuel de la science, porter à coup sûr le diagnostic de calcul du cholédoque? Évidemment non, car d'une part les phénomènes de rétention biliaire ne sont pas la conséquence obligée de la cholélithiase du cholédoque, et d'autre part ce syndrome peut reconnaître des causes toutes différentes.

Donc d'une part le pronostic de l'affection commande une intervention précoce; d'autre part le diagnostic présente souvent des difficultés insurmontables. M. Quénu en conclut que, toutes les fois qu'une rétention biliaire persiste sans amélioration pendant plus de trois mois et permet d'admettre l'existence d'un calcul, il faut faire une laparotomie exploratrice. C'est la conduite qu'il a tenue dans trois cas; une

fois il a pu découvrir et extraire le calcul; une fois il s'agissait d'une simple cirrhose; une fois enfin l'oblitération était le fait d'un cancer péricholédoquien de la grosseur d'un petit pois. Les trois malades ont guéri de l'opération.

L'exploration du cholédoque peut s'accomplir dans deux conditions différentes : ou bien le canal a conservé ses rapports normaux; ou bien la présence d'adhérences fait que toute trace apparente de ce canal semble avoir disparu et qu'il faut le chercher au milieu d'un magma cicatriciel.

La plupart des chirurgiens ont adopté l'incision latérale parallèle au bord externe du muscle droit. Or la situation du cholédoque permet d'affirmer que l'incision médiane aura autant et souvent plus de chances de conduire directement sur le canal. Le foie étant relevé, on se dirige directement sur la première partie du duodénum. Remontant de l'angle formé par les première et deuxième portions du duodénum vers le col de la vésicule biliaire, on recherche l'hiatus de Winslow. On introduit l'index gauche dans l'hiatus et on l'abaisse le plus possible. L'index droit s'applique sur la face antérieure de l'épiploon gastro-hépatique et en suit le bord droit. Il est impossible par cette exploration qu'on laisse échapper un calcul logé soit à l'embouchure des canaux cystique et hépatique, soit dans la portion sus-duodénale du cholédoque. — Quant à l'exploration de la portion rétro-duodénale, elle peut se faire ainsi : l'index gauche déprime en arrière et à droite la portion verticale du duodénum, le pouce étant appliqué par sa pulpe sur le bord supérieur de la première portion. On peut s'assurer sur le cadavre qu'en procédant de la sorte, on sent aisément un petit calcul, même à travers l'épaisseur du pancréas.

Cette exploration devient plus difficile dans les cas assez nombreux où existent des adhérences. Il faut alors commencer par détacher les adhérences qui unissent le foie au pylore, au duodénum ou au côlon, de manière à pouvoir relever et explorer sa face inférieure. Deux points de repère peuvent alors servir : d'une part la vésicule biliaire plus ou moins ratatinée en sa loge indiquée par l'encoche du bord antérieur du foie ou par un épaississement notable du tissu cicatriciel; d'autre part l'angle des première et deuxième portions du duodénum.

L'exploration du cholédoque ayant amené la découverte d'un calcul, quelle est la meilleure conduite à tenir? Trois méthodes sont possibles : 1° la cholécystentérectomie, 2° le broiement ou cholédolithotritie; 3° la cholédochotomie. La première de ces opérations est le plus souvent impossible à cause de l'atrophie de la vésicule. La cholédolithotritie sans ouverture des voies biliaires facilite, mais n'assure pas le passage des fragments dans le duodénum; elle paraît infiniment moins simple que la cholédochotomie. C'est cette dernière opération qui paraît la méthode de choix.

La cholédochotomie idéale consiste à inciser le cholédoque sur les

calculs, à extraire ces derniers, puis à fermer la plaie faite au canal par des sutures. Mais cette opération se présente dans des conditions d'exécution très dissemblables.

Au point de vue chirurgical, on peut diviser le cholédoque en trois portions : sus, rétro et sous-duodénales. — Si le calcul siège dans la portion sous-duodénale, condition assez favorable, on manœuvre dans un petit rectangle, dont trois côtés sont formés par le fer à cheval du duodénum, dont le troisième est représenté par la veine mésentérique supérieure. Le cholédoque descend un peu obliquement au milieu de ce quadrilatère, recouvert par le pancréas, le canal pancréatique accessoire, quelques artérioles et le péritoine pariétal. L'épaisseur du tissu pancréatique à traverser est d'autant moindre qu'on se rapproche de sa terminaison. On incise sur le calcul et on procède à la suture. — Si le calcul est rétro-duodénal, le meilleur plan opératoire serait de l'aborder au-dessus de la première portion du duodénum, en détachant quelques vésicules et en rabattant le duodénum en bas. — Dans la portion sus-duodénale, la meilleure tactique consiste à accrocher l'hiatus de Winslow et à l'abaisser.

Dans les cas où le calcul siège à l'origine du canal cholédoque, les conditions opératoires présentent des difficultés sérieuses. On sent le calcul à bout de doigt, et on doit inciser le conduit appliqué contre la veine porte, côtoyé par l'artère hépatique et recouvert par les branches veineuses duodénales. La mise à jour du calcul est périlleuse, la suture de l'incision impossible. Il en fut ainsi dans les observations de Thiriar, Hochenegg et Bland Sutton. Néanmoins leurs malades guérissent, après avoir présenté pendant quelques semaines un écoulement fistuleux de bile. L'absence d'accidents péritonitiques s'explique dans ces cas par la facilité de l'isolement de la région et par la facilité de faire un bon drainage. Ce dernier est la condition essentielle des succès; si l'absence de toute adhérence rend l'isolement du foyer moins assuré, il y aurait peut-être intérêt à faire l'opération en deux temps : provoquer d'abord la formation d'un canal allant du calcul à l'extérieur, puis, au bout de quelques jours, procéder à l'incision du cholédoque et à l'abstraction du calcul. Telle est la conduite que M. Quénu a suivie dans son cas.

M. Michaux a eu l'occasion de pratiquer huit fois des laparotomies pour des symptômes faisant croire à une obstruction du canal cholédoque. Deux fois il s'agissait de lithiase de ce canal, deux fois de lithiase de la vésicule, une fois de cancer de la tête du pancréas, deux fois de cancer du foie sans compression des canaux excréteurs du foie, et enfin une fois de sarcome vasculaire de la face inférieure du foie avec cirrhose biliaire marquée.

Au point de vue chirurgical il faut distinguer dans le cholédoque deux parties : l'une, sus-duodénale, est seule facilement accessible à l'exploration; l'autre, rétro-duodénale et intra-pancréatique, est difficile à atteindre. La première mesure environ deux à trois centimètres de

longueur; la seconde mesure de 7 à 9 centimètres. Celle-ci peut être abordée dans ses deux premiers centimètres, à condition qu'on abaisse fortement l'angle des deux premières portions du duodénum. Dans le reste de son étendue elle est non seulement cachée dans le pancréas, mais en outre en rapport avec des branches artérielles nombreuses appartenant à l'artère pancréatico-duodénale. La conclusion à tirer de ces faits anatomiques, c'est que la seule portion chirurgicale du canal cholédoque est sa portion sus-duodénale. Les calculs enclavés dans la portion rétro-duodénale ne peuvent être abordés que par une duodénotomie.

L'exploration du canal cholédoque au niveau de l'hiatus de Winslow a été bien précisée par M. Quénu. Il faut ajouter qu'elle est singulièrement facilitée par la cholécystotomie, dans les cas où la cholédochotomie est pratiquée à titre d'opération complémentaire. Tirant à soi la vésicule et le canal cystique, on attire en même temps le canal cholédoque. Néanmoins il n'est jamais facile de voir le cholédoque, à moins qu'il ne soit distendu par des calculs. — Quant à l'exploration de la partie profonde du canal, elle est possible, mais toujours difficile, et il est arrivé à M. Michaux de ne pas sentir un calcul gros comme le pouce, enclavé dans la partie inférieure du canal.

M. Michaux a pratiqué deux fois la cholédochotomie avec cholécystectomie. Dans le premier cas il s'agissait d'une femme de cinquante-huit ans atteinte d'ictère persistant avec amaigrissement notable, ce qui avait fait croire à la possibilité d'un cancer comprimant le cholédoque. On pratique la laparotomie et on trouve la vésicule atrophiée renfermant des calculs; elle fut extirpée. Puis explorant le cholédoque, on sentit un calcul enclavé, qui fut extrait par une incision du canal. La plaie fut suturée. La malade mourut au bout de quarante-huit heures sans péritonite.

Dans la seconde observation, il s'agit d'une femme de quarante-trois ans, qui entra à l'hôpital pour un ictère persistant avec tuméfaction de l'hypocondre droit. La laparotomie montra une vésicule normale et un calcul dans le canal cystique. Après ablation de la vésicule, on trouva un second calcul dans le cholédoque, que l'on dut inciser. Le calcul extrait, on resuture la plaie du canal. La malade guérit.

M. Michaux n'est pas partisan de la cholédochotomie en deux temps, qui n'est pas moins grave que la cholédochotomie en un temps à condition qu'on fasse un bon drainage. Il préfère également l'incision latérale à l'incision médiane. La première a l'avantage de permettre d'agir simultanément sur la vésicule, si cela est nécessaire.

M. Tuffier a fait 14 opérations sur la vésicule biliaire, au cours desquelles il a exploré le canal cholédoque; trois fois il s'est adressé directement au cholédoque, et ces trois observations sont déjà publiées. Mais ce qu'il désire faire connaître à l'occasion de cette discussion, ce sont ses recherches sur la cholédochotomie postérieure, par voie lombaire, recherches auxquelles il a été conduit par l'observation sui-

vante : le 6 mars 1893, il opérait une femme de trente-sept ans qui présentait dans la fosse lombaire droite une tumeur volumineuse sur laquelle on était fort indécis; on ne savait s'il s'agissait du foie ou du rein. Pensant qu'il y avait à la fois tumeur rénale et hépatique, M. Tuffier fit l'incision lombaire, trouva le rein abaissé et en hydronéphrose au début. Après avoir mis le rein en place et enfoncé le doigt dans la profondeur, il sentit une série de corps durs; c'étaient des calculs biliaires contenus dans la vésicule biliaire, le canal cystique et le canal cholédoque. Séance tenante il fit une incision antérieure et put extraire 17 calculs.

De cette opération M. Tuffier conserva la notion, qui l'avait frappé, de la possibilité d'explorer les voies biliaires par la voie lombaire. Les expériences cadavériques, faites sur 10 sujets, n'ont fait que le confirmer dans cette opinion. La voie lombaire a pour avantage d'être extra-péritonéale; elle est, il est vrai, profonde, et il y a des variations individuelles suivant l'angle iléo-costal et le degré d'abaissement du rein. Il y a également une différence entre le vivant et le cadavre. Sur le vivant, on n'a pas à chercher l'intestin qui se présente tout seul; sur le cadavre il tombe à gauche, et on est obligé d'aller le chercher, ce qui complique l'opération.

Au point de vue du manuel opératoire, M. Tuffier conseille l'incision lombaire de la néphrectomie. Celle-ci conduit sur le rein qu'on relève et qu'on maintient relevé. On a alors devant soi la seconde portion du duodénum avec le canal cholédoque et la face postérieure de la tête du pancréas. Sur le cadavre il faut aller saisir le duodénum et l'attirer en haut et en dehors. Puis, avec le doigt courbé en crochet, on va accrocher au-dessus du duodénum, et ce que l'on accroche est toujours le cholédoque. Il reste à le dénuder, à le libérer et à l'inciser.

Cette cholédochotomie postérieure paraît présenter des avantages sérieux. Elle est extra-péritonéale, ce qui n'est pas sans importance dans les cas où l'on est obligé de manœuvrer longtemps en contact de l'intestin, que l'on peut être amené à ouvrir. D'autre part, si une fistule biliaire se produit, étant extra-péritonéale, elle sera moins grave. Enfin cette voie permet d'attaquer du même coup les tumeurs de la première et de la seconde portion du duodénum.

M. Poirier a essayé la cholédochotomie postérieure sur le cadavre, et l'opération ne lui a pas paru aussi simple que vient de dire M. Tuffier. Quand on a relevé le rein, on aperçoit la tête pancréatique, puis deux ou trois petits corps ganglionnaires qui sont un excellent point de repère; en dehors une artériole pancréatico-duodénale flanquée d'une grosse veine; en arrière un nuage blanchâtre qui n'est autre que le canal cholédoque. Si on chasse ce dernier avec le doigt, comme le veut M. Tuffier, forcément on chassera la veine ou l'artère que l'on déchirera. Mieux vaut rétracter le duodénum, regarder dans la profondeur et dénuder avec le bistouri et la pince. Cela est peut-être difficile sur le vivant; sur le cadavre c'est possible.

M. Poirier préfère de beaucoup la voie antérieure et emploie, pour découvrir le cholédoque, une petite manœuvre qu'il croit avoir décrite le premier dans un petit livre, écrit à l'usage des élèves. Il met le doigt dans l'hiatus de Winslow et chasse à la fin le canal cholédoque, l'artère hépatique et la veine porte. Il les amène ainsi sous l'œil dans la plaie, et peut reconnaître facilement avec le doigt le canal cholédoque qu'il dénude et qu'il peut même parcourir dans les deux sens. Il a pratiqué avec facilité cette opération chez un malade, chez lequel il a enlevé 126 calculs.

M. Michaux trouve la cholédochotomie postérieure une opération ingénieuse, mais peu pratique. Quand on fait une opération sur les voies biliaires pour calcul, on ne sait pas le plus souvent à quel endroit on trouvera ce calcul, d'où la nécessité de faire une exploration très complète et de se porter souvent du côté de la vésicule. Or cette dernière n'est pas abordable par la voie postérieure; on y rencontrerait aussi des veines volumineuses.

M. Routier fait observer combien il est difficile le plus souvent de reconnaître les organes biliaires au milieu du magma cicatriciel qui les entoure. On est obligé d'aller à l'aveugle, et il se demande alors de quelle utilité peuvent être des opérations basées sur des notions anatomiques normales.

M. Schwartz s'associe à ces réserves. Il a fait, il y a 8 jours, une opération chez une femme âgée et cachectique, et qui, un an auparavant, avait déjà fait de l'obstruction biliaire avec accès de fièvre intermittente. Le diagnostic était douteux. Il fit une incision latérale, alla à la recherche de l'hiatus de Winslow, mais ne put le trouver, car il était oblitéré par des adhérences. Les tissus furent attirés en masse dans la plaie, et on incisa sur les calculs. La malade mourut au bout de quarante-huit heures et à l'autopsie on trouva 500 grammes de bile dans le ventre.

M. Quénu fait observer que sa communication avait pour but de faire ressortir quelques points spéciaux. Tout d'abord la difficulté du diagnostic et la nécessité de faire des opérations exploratrices. Or ce fait est la condamnation de la cholédochotomie lombaire, car la voie lombaire ne donne accès qu'au canal cholédoque et ne permet pas l'exploration des autres organes biliaires.

M. Routier repousse les règles opératoires tirées de la considération des rapports anatomiques normaux, parce que ces rapports sont le plus souvent modifiés. M. Quénu accorde qu'il en est trop souvent ainsi et lui-même a insisté sur ce point. Il y a néanmoins des cas dans lesquels les rapports anatomiques normaux sont à peu près conservés.

M. Michaux prétend que la portion sus-duodénale est la portion chirurgicale du cholédoque, et que la portion rétro-duodénale est inabordable. C'est là une erreur. C'est la portion rétro-duodénale qui est la plus superficielle et par conséquent la plus abordable. La portion sus-duodénale est beaucoup plus profonde et souvent difficile à atteindre, surtout quand la face inférieure du foie est très développée.

M. Quénu pense également que M. Michaux a tort de rejeter d'une façon absolue la cholédochotomie en deux temps. La bile est souvent septique, et il n'est pas inutile de garantir le péritoine contre son épanchement. La malade de M. Schwartz a probablement succombé par le fait de cet épanchement.

M. Richelot. — *Procédé définitif d'hystérectomie abdominale totale pour fibromes.*

M. Richelot s'est arrêté à un procédé d'hystérectomie abdominale totale pour fibromes, qui consiste dans l'abandon complet des ligatures et des sutures et dans l'emploi des pinces à demeure comme dans l'hystérectomie vaginale.

L'opérateur se place entre les jambes de la malade. L'incision abdominale étant faite, l'utérus est attiré hors la plaie. La masse utérine est couchée sur l'abdomen, tirée par des pinces à traction, et aide à fermer l'angle supérieur de la plaie. Tant mieux si le fibrome est tout entier dans le corps. S'il est développé dans le segment inférieur ou s'y prolonge, il faut fendre verticalement l'utérus, énucléer la tumeur en bloc ou par morcellement, placer quelques pinces hémostatiques, fermer la grande loge utérine avec les pinces à traction. On taille un lambeau de péritoine, par une incision transversale, sur la face antérieure de l'utérus, d'un ligament large à l'autre, en coupant les ligaments ronds. On décolle et on refoule ce lambeau dans le petit bassin pour éloigner la vessie et l'uretère. — L'index et le médius de la main gauche introduits profondément dans le vagin en avant du col, on rase l'utérus avec les ciseaux à la rencontre des doigts, et on perfore le cul-de-sac antérieur, on quitte le vagin, on met l'index par en haut dans la perforation, et sur ce conducteur on coupe avec les ciseaux l'insertion du vagin au ras du col jusqu'à la base du ligament large ; on coupe même sur le côté du col, au-dessous du ligament. Rien ne saigne. On procède alors au placement des pinces. On embrasse le ligament large avec toute la main gauche, le pouce en avant, les doigts en arrière ; on appuie la pointe mousse des ciseaux dans le point où l'on vient d'arrêter la désinsertion vaginale, au-dessous de l'utérine ; on perfore le feuillet postérieur du ligament, on retire les ciseaux en les ouvrant pour agrandir l'orifice, et on place dans cet orifice l'index ou le médius de la même main. Puis on introduit la pince vaginale, on présente son mors postérieur au susdit orifice, et on la pousse de bas en haut pendant que l'aide laisse descendre un peu l'utérus et qu'on engage à fond le bord supérieur du ligament large, avant de serrer fortement. On pince le second ligament large de la même façon. On coupe rapidement sur les bords de l'utérus, et la masse ne tient plus que par le cul-de-sac postérieur. Quelques coups de ciseaux en finissent. La tumeur enlevée, on fait, par en bas, l'hémostase complémentaire sur les points surgissants de la section postérieure.

M. Richelot a fait trois opérations par ce procédé. La durée varie entre trente et trente-cinq minutes. Les trois malades ont guéri.

M. Reynier rappelle que le procédé préconisé par M. Richelot diffère fort peu de celui qui a été publié en 1893 par Lanphear. Ce chirurgien commence par lier et sectionner les annexes; puis, inclinant le fond de l'utérus en arrière, il fait une incision transversale du péritoine et détache méthodiquement la vessie de l'utérus; ensuite il passe un doigt dans le vagin et perfore le cul-de-sac aux ciseaux. L'utérus est alors fortement attiré en avant, et on procède de même pour le cul-de-sac postérieur. Quand ce dernier est ouvert, l'utérus est confié à un assistant qui le tire en haut et latéralement. On introduit une pince à hystérectomie de Polk par le vagin, laissant une main dans le ventre pour guider les mors de l'instrument. Mêmes manœuvres du côté opposé, puis section de l'utérus au ras des pinces.

Ce procédé ne diffère de celui de M. Richelot que par la ligature des annexes et l'ouverture du cul-de-sac postérieur. Or la ligature des annexes et leur section diminuent la hauteur du ligament large et par suite favorisent le placement de la pince. L'ouverture du cul-de-sac postérieur évite une faute que l'on peut faire par le procédé de Richelot, c'est de perforer l'artère utérine et de la laisser en dehors des pinces. Enfin la ligature des annexes permet de placer la pince au ras de l'utérus et d'éviter la blessure de l'uretère.

M. Villars (de Bordeaux). — *Réparation d'une difformité nasale par un support métallique.*

Chez un homme de quarante-neuf ans, atteint d'affaissement du nez consécutif à des lésions syphilitiques, M. Villars fit une autoplastie en se servant d'un support métallique en platine, fabriqué sur le modèle des appareils de Martin (de Lyon). Le résultat opératoire fut parfait; le résultat esthétique est moins complet à cause de l'insuffisance du support; mais ce dernier est bien toléré.

M. Kirmisson. — *Un cas de péritonite à pneumocoque.*

Un jeune garçon de dix ans, atteint de suppuration du pied droit d'origine tuberculeuse probable, est pris, six semaines après le début de cette suppuration, de tous les phénomènes d'une péritonite aiguë, pour lesquels on l'amène à l'hôpital. M. Kirmisson constate une fluctuation manifeste dans le ventre, et de plus remarque que l'ombilic, rouge, menace de se rompre. Il pratique la laparotomie médiane, et, dès que l'abdomen est ouvert, il s'écoule un pus bien lié, très vert, visqueux avec quelques flocons fibrineux. On fit un lavage abondant, et on plaça deux gros drains. La guérison survint en trois semaines.

Les caratères du pus avaient fait penser d'emblée à une péritonite à pneumocoques. L'examen bactériologique confirma ce diagnostic. Le pneumocoque était mélangé à quelques streptocoques.

M. CHAPUT. — *Anesthésie par l'éther.*

M. Chaput a pratiqué 135 éthérisations et tira de ses observations les conclusions suivantes :

L'éther présente sur le chloroforme des avantages nombreux. Tout d'abord il est beaucoup moins dangereux. D'après Gurlt, le chloroforme présente une mortalité de 1 sur 2000, tandis que celle de l'éther est de 1 sur 13 000. — L'anesthésie par l'éther s'obtient en 4 à 6 minutes; elle est donc beaucoup plus rapide qu'avec le chloroforme. L'administration de l'éther est très facile; elle peut être confiée même à quelqu'un de très ignorant; au contraire les bons chloroformisateurs sont très rares. L'éther renforce les pulsations cardiaques et n'expose pas au shock : le chloroforme a des effets inverses. On n'a pas besoin, avec l'éther, de surveiller le pouls. La respiration et la cyanose sont seules à considérer. Or précisément la respiration est très bruyante, et son arrêt se remarque immédiatement. Quant à la cyanose, elle n'est dangereuse que quand elle vire au noir foncé. — L'éther altère beaucoup moins les reins que le chloroforme. Il ne provoque des vomissements que d'une manière très exceptionnelle. Les malades éthérisés se réveillent très facilement et très vite; ils sont beaucoup moins abattus que les sujets chloroformisés.

L'éther est contre-indiqué : 1° avec une affection aiguë ou chronique de l'appareil respiratoire; 2° dans les opérations sur la face ou dans celles qui nécessitent la trachéotomie; 3° dans les opérations de chirurgie cérébrale.

Le masque de Wansches présente sur celui de Julliard des avantages sérieux. Il est moins volumineux et moins embarrassant. Il permet l'inspection de la face et des yeux. Il permet, grâce aux dimensions restreintes de son pavillon, de graduer facilement l'arrivée de l'air. Au contraire, avec le masque de Julliard, le moindre soulèvement de l'appareil provoque un apport d'air considérable et gênant. Enfin on n'a pas besoin, avec le masque de Wansches, de verser de nouvelles doses d'éther dans l'appareil; on y introduit au début 250 grammes d'éther qui peuvent suffire pour une anesthésie de deux ou trois heures.

M. OLLIER (de Lyon) préconise l'éther depuis plus de trente ans et a fait pratiquer plus de 40 000 anesthésies par cet agent, sans avoir constaté une seule mort. Il n'est pas partisan des appareils; il se sert d'une vessie de porc, au fond de laquelle il place un mouchoir ou une éponge; dans certains cas même il ne s'est servi que d'un simple cornet de papier. La durée moyenne pour obtenir l'anesthésie est d'un quart d'heure; et M. Ollier ne conseille pas de pousser l'anesthésie trop vite. C'est au désir d'aller trop vite que l'on doit les accidents qui ont été signalés. — M. Ollier pense que les vomissements sont plus fréquents que ne l'indique M. Chaput, et il les a vus souvent persistants après des anesthésies prolongées.

M. Poirier présente, de la part de M. Leclerc (de Saint-Lô), des prépa-

rations de *doigt à ressort* établissant nettement l'origine articulaire de l'affection.

M. Quénu présente un malade atteint de *tuberculose costale avec abcès* et qu'il a guéri rapidement par les *injections de teucrine.*

M. Delorme présente une pièce *d'arrachement de la main* au niveau de l'articulation radio-carpienne.

M. Kirmisson présente un garçon de 15 ans chez qui Cazin (de Berck) avait fait, il y a six ans, une *tarsectomie totale postérieure.* L'état fonctionnel très défectueux, à cette époque, est actuellement bon.

M. Monod présente un homme à qui il a fait, il y a un an, des *greffes de Thiersch* dans le creux poplité. Contrairement aux craintes qui ont été exprimées, ces greffes n'ont subi aucune modification.

Reblaub.

ACADÉMIE DES SCIENCES

6 mai-4 juin.

Gley. — *Influence des substances toxiques sur la circulation lymphatique.*

D'Espine (Genève). — *Le streptocoque scarlatineux.*

Vaillard. — *Prophylaxie du tétanos par les injections préventives de sérum antitétanique.*

Grehant. — *Effets des injections intraveineuses d'alcool sur le sang.*

Oechsner de Coninck. — *Élimination de la magnésie chez les rachitiques.*

Charrin. — *L'*oïdium albicans *agent pathogène général, mécanisme des accidents.*

ACADÉMIE DE MÉDECINE

30 avril-28 mai.

Dieulafoy. — *Tuberculose larvée des trois amygdales.*

Le Dentu. — *Pneumatocèle consécutive à une fracture du crâne. Trépanation.*

Lagrange (Bordeaux). — *Sur l'électrolyse dans le traitement des rétrécissements des voies lacrymales.*

Lucas-Championnière. — *Acné hypertrophique du nez, ablation avec le thermocautère, réparation parfaite.*

Quénu. — *Deux cas d'anévrysme, l'un de l'artère iliaque externe, l'autre de la fémorale commune existant chez le même sujet, traités par l'extirpation; guérison. Rapport par M.* Le Dentu.

Péan. — *Vessie et urètre surnuméraires.*

DELORME. — *Névrite traumatique ascendante, guérison par la compression forcée.*

PONCET (Lyon). — *Sur un nouveau cas d'actinomicose de la face, médication iodurée, guérison.*

COURBE. — *Sur un calcul très volumineux de l'amygdale gauche.*

VARIÉTÉS

ASSOCIATION FRANÇAISE DE CHIRURGIE

9e Congrès français de chirurgie, 1895.

Le 9e Congrès de l'Association française de Chirurgie s'ouvrira à Paris, à la Faculté de Médecine, le lundi 21 octobre 1895, sous la présidence de M. le docteur Eugène Bœckel.

La séance solennelle d'inauguration du Congrès aura lieu à deux heures.

Deux questions ont été mises à l'ordre du jour du Congrès :

I. Chirurgie du poumon (la plèvre exceptée); M. Reclus, rapporteur.

II. De l'intervention opératoire précoce ou tardive dans les solutions de continuité des os (crâne et rachis exceptés); M. Heydenreich, rapporteur.

MM. les Membres du Congrès sont priés d'envoyer, le 15 août au plus tard, le titre et les conclusions de leurs communications, à M. Lucien Picqué, secrétaire général, rue de l'Isly, 8. Pour tous renseignements concernant le Congrès, s'adresser au secrétaire général.

ASSOCIATION INTERNATIONALE DE GYNÉCOLOGIE & D'OBSTÉTRIQUE

La seconde session du Congrès international de gynécologie et d'obstétrique aura lieu à Genève dans la première quinzaine de septembre 1896.

Les questions officielles, pour lesquelles il a été choisi des rapporteurs de différents pays, sont les suivantes :

Obstétrique. — Fréquence relative et formes le plus souvent observées des rétrécissements du bassin selon les différents pays.

Traitement de l'éclampsie.

Gynécologie. — Traitement opératoire des rétrodéviations utérines.

Suppurations pelviennes et leur traitement.

Mode de sutures des parois abdominales; meilleur procédé pour éviter : abcès, éventrations, hernies, etc.

En même temps que le Congrès, aura lieu une exposition d'appareils et d'instruments se rapportant à l'obstétrique et à la gynécologie.

NÉCROLOGIE

THIERSCH.

L'Allemagne vient de perdre en la personne de Ch. Thiersch, professeur à Leipzig, un chirurgien renommé qui par ses travaux et sa pratique s'était acquis une réputation universelle. Il a succonbé à l'âge de soixante-treize ans. En 1854 il fut nommé professeur ordinaire de chirurgie à Erlangen, et en 1867 il vint occuper une chaire de chirurgie à Leipzig qu'il n'a plus quitté depuis. Il s'est occupé de nombreuses questions de chirurgie; mais ce qui étendit surtout sa renommée, ce fut la méthode des greffes cutanées. C'est donc un chirurgien qui a rendu service à la science et à la pratique chirurgicale et qui fait honneur à son pays.

VERNEUIL

Au dernier moment nous apprenons la mort du professeur Verneuil, qui a succombé à une pneumonie. Le temps nous manque pour rendre hommage au maître regretté, nous remplirons ce devoir dans le prochain numéro.

La *Revue de chirurgie* est liée par la reconnaissance à l'illustre professeur, car lorsqu'en 1877 MM. Lépine et Nicaise conçurent le projet de fonder le journal, M. Verneuil fut un des maîtres qui ont patronné l'œuvre nouvelle et lui ont accordé leur appui et leurs conseils.

Le propriétaire-gérant : Félix Alcan.

Coulommiers. — Imp. Paul BRODARD.

VERNEUIL

(1823-1895).

VERNEUIL

(1823-1895).

Le professeur Verneuil (Aristide-Auguste-Stanislas) a succombé le 11 juin 1895, aux suites d'une broncho-pneumonie, à l'âge de 71 ans [1].

La mort de l'illustre professeur est un deuil non seulement pour la chirurgie française, mais pour le monde chirurgical, car les progrès que Verneuil a réalisés appartiennent à tous.

La *Revue de chirurgie* est particulièrement éprouvée par la mort du grand chirurgien, qui dès l'origine du journal a voulu participer à sa fondation en patronnant l'œuvre nouvelle [2]. Nous accomplissons donc un devoir de reconnaissance en rendant ici hommage au professeur Verneuil.

Ne pouvant aujourd'hui faire une étude complète de tous les travaux du maître que nous regrettons, nous essaierons d'en donner un aperçu, permettant de saisir le rôle important qu'il a joué dans l'histoire de la chirurgie française.

Verneuil est né en 1823, il fut reçu interne en 1843, à l'âge de 20 ans, puis il entra dans la voie des concours.

Il fut reçu aide d'anatomie en 1848, prosecteur de la Faculté en 1851, docteur en 1852, agrégé d'anatomie et de physiologie en 1853, à 30 ans.

En 1856, il est nommé chirurgien du Bureau central, et prend

1. Nous devons à l'obligeance du *Progrès médical* le portrait publié ci-contre.

2. Lorsqu'en 1877 MM. Lépine et Nicaise conçurent le projet de fonder un journal mensuel de médecine et de chirurgie, M. Verneuil voulut bien participer à cette fondation et lui donner son appui et ses conseils, ainsi que MM. Charcot et Parrot, aujourd'hui disparus, et MM. Chauveau et Ollier. Quand, plus tard, grâce à la protection des maîtres que nous venons de nommer, le journal s'est vu dans la nécessité de se dédoubler, M. Verneuil est devenu avec M. Ollier directeur de la nouvelle *Revue de chirurgie*, dont MM. Terrier et Nicaise étaient les rédacteurs en chef.

successivement les services de chirurgie de Lourcine (1862-64), du Midi (1865), de Lariboisière (1865-72), de la Pitié (1872) et de l'Hôtel-Dieu (1889).

En 1868, à l'âge de 45 ans, Verneuil entre à la Faculté de médecine comme Professeur de pathologie externe; quatre ans plus tard, en 1872, il devient professeur de clinique chirurgicale et prend possession de la chaire de la Pitié, dans laquelle il reste jusqu'en 1889, date à laquelle il passe dans la chaire de clinique de l'Hôtel-Dieu, qu'il occupa jusqu'en l'année 1892. A cette époque, il voulut se retirer quoiqu'il eût conservé toute son énergie et son activité; mais guidé par une sage réflexion, il préféra descendre volontairement de sa chaire, plutôt que de le faire après y avoir été invité.

Depuis 1844, jusqu'à sa retraite en 1892, c'est-à-dire pendant cinquante ans environ, Verneuil s'est trouvé mêlé aux travaux et aux discussions de la plus belle période que l'on puisse trouver dans l'histoire de la chirurgie, période dont il fut l'un des ouvriers les plus actifs. Il assista aux débuts de l'anesthésie générale, qui reste la découverte la plus originale de ce siècle; — par l'emploi du pansement ouaté et surtout de la méthode antiseptique, il a vu disparaître les complications infectieuses des plaies; — l'hémostase s'est perfectionnée et a été assurée par la bande d'Esmarch et par ce qu'il a appelé la *forcipressure*.

Spectateur et acteur d'une pareille transformation de la Chirurgie, son goût naturel pour le travail et pour les recherches scientifiques se trouvait incessamment excité, et son esprit critique avait ample carrière; aussi le nombre de ses travaux est-il considérable. Ils embrassent on peut dire la plupart des sujets qui intéressent le chirurgien; cependant il fit porter ses efforts principaux sur les grandes questions, à mesure qu'elles naissaient.

Ne pouvant indiquer tous les travaux de notre maître, nous devons, par le choix de certains d'entre eux, faire connaître les tendances de son esprit.

Le professeur Verneuil n'a pas attaché son nom à quelque grande découverte, ni produit un important ouvrage didactique. Voici d'ailleurs ce qu'il écrivait en 1877 : « Depuis vingt ans j'ai travaillé et produit autant, je pense, que la moyenne de mes contemporains, et néanmoins, si je venais à mourir demain, je laisserais peu de traces de mon activité scientifique, car mon nom ne figure sur aucun catalogue de librairie. La faute en serait à moi, à la nature de mes écrits et à la tournure de mon esprit.

« Je n'ai jamais été capable de composer une œuvre de longue haleine, un de ces gros livres, par exemple, appelés à l'honneur de devenir classiques, et dont je me garderais bien de médire, puisqu'ils sont indispensables à l'éducation de la jeunesse. J'ai mieux aimé obéir à mes instincts de curieux et de critique, et disséminer mes efforts sur cent points différents. Que de fois ne m'est-il pas arrivé d'abandonner un travail touchant presque à sa fin, parce qu'au cours de son achèvement, j'étais assailli par une idée incidente, après laquelle je me mettais à courir. » Cela n'a pas empêché le Maître de jouer un rôle considérable.

Au début de sa carrière, Verneuil s'est occupé surtout d'anatomie et d'histologie; il s'est enrôlé, avec P. Broca et Follin, dans l'école de Lebert et de Ch. Robin. A ce moment, Lebert venait de publier sa *Physiologie pathologique* (1845), et les idées de l'école histologique étaient loin d'être acceptées à Paris, tandis que dans notre Faculté de Strasbourg, Lereboullet et Küss faisaient déjà sur ces sujets des cours officieux très remarquables.

Verneuil prit part à ces études et à ces discussions pendant près de dix ans, jusqu'au jour où il fut nommé chirurgien du Bureau central, en 1856; aussi concourut-il à l'agrégation dans la section d'anatomie et de physiologie, où il fut reçu en 1853. — Prosecteur de la Faculté, il fit à l'École pratique des cours d'anatomie générale et de physiologie, et comme agrégé il remplaça pendant plusieurs années les Professeurs Bérard et Longet dans la chaire de physiologie de la Faculté.

Il choisit comme sujet de thèse inaugurale, en 1852, une

question de physiologie : *Recherches sur la locomotion du cœur*; dans sa thèse d'agrégation (1853), il eut à traiter : *Le système veineux, anatomie et physiologie.* Il continua d'ailleurs à étudier les veines et publia des mémoires sur les *canaux de sûreté dans le système veineux*, sur les *varices musculaires*, etc.

En physiologie, il exposa entre autres choses les *variétés de l'effort* et en donna une classification qui est toujours citée.

Mais les travaux les plus nombreux qu'il ait faits alors ont porté sur des recherches histologiques ayant trait à l'anatomie normale et à l'anatomie pathologique. Verneuil, qui déjà était un polémiste ardent et un écrivain de valeur, prit part dans la *Gazette hebdomadaire* aux discussions soulevées par les prétentions de ceux qui ne voulaient pas reconnaître toute l'utilité du microscope; c'est alors qu'il soutint la *spécificité de la cellule cancéreuse*, opinion fausse, qu'il a plus tard facilement abandonnée.

Dans cette période Verneuil a publié un grand nombre de mémoires sur la structure des tumeurs solides, sur les kystes, sur les glandes sudoripares, sur les névromes plexiformes, etc. Plusieurs de ces travaux font encore autorité.

Mais là n'était pas la voie véritable qui convenait à son activité, à son besoin de mouvement, aux idées qu'il avait puisées auprès de ses maîtres, Bazin, Lisfranc, Denonvilliers et Malgaigne.

Ses études, jusqu'en 1856, ne furent pour ainsi dire qu'une introduction à la pathologie chirurgicale, qui devait rester l'objet principal de ses travaux, sans qu'il abandonnât jamais l'anatomie normale ou pathologique.

Dans cette seconde période de sa vie scientifique, Verneuil s'est montré avec un caractère bien tranché; il était surtout attiré par les questions générales; il ne recherchait pas l'opération, et faisait au contraire tout ce qu'il pouvait pour la rendre inutile, ou de moindre importance. Guidé par ces idées, il s'est occupé beaucoup de pathogénie chirurgicale, de chirurgie réparatrice, de médecine opératoire, etc. — Mais tout en étudiant des

questions diverses selon l'impulsion du moment, il faisait porter son effort principal, comme nous l'avons dit, sur les grandes questions à l'ordre du jour, qui précisément rentraient dans le cadre de ses idées, puisqu'il s'intéressait surtout aux études conduisant à la connaissance de la *blessure*, du *milieu* et du *blessé*.

Le moment du reste était bien choisi pour faire de semblables recherches, car la chirurgie pratique était dans sa plus triste période, les hôpitaux mal installés, les pansements défectueux, la mortalité considérable, du pus partout.

La question de l'hygiène hospitalière fut soulevée par Le Fort à l'Académie de médecine en 1861, et par Trélat à la Société de Chirurgie en 1864. Verneuil y fait ressortir sans difficulté l'influence du milieu hospitalier sur les complications des plaies.

Après les discussions sur l'hygiène hospitalière, viennent celles qui eurent lieu sur l'infection purulente; la question du reste était sans cesse à l'ordre du jour. Verneuil, dans ses mémoires, dans ses discours à l'Académie (1869-1871), se rallie à la *théorie septicémique*, il admet que la septicémie et l'infection purulente sont dues à la pénétration dans le système circulatoire d'une substance toxique, septique, *engendrée à la surface de la plaie* et qu'il appela le *virus traumatique* (la sepsine de Bergmann). L'opinion soutenue par Verneuil fut combattue par la plupart des chirurgiens et cependant il semblait prévoir l'infection de l'organisme par les toxines microbiennes.

Comme conséquences de ces discussions on chercha à modifier les méthodes opératoires, en remplaçant le bistouri par l'écraseur linéaire, par les caustiques actuels ou potentiels. Verneuil ne s'est pas lancé dans cette voie, malgré la prédilection qu'il avait pour le thermo ou le galvano-cautère dans la pratique de certaines opérations. On fit aussi quelques tentatives de modifications dans les pansements, en employant l'alcool, le coaltar, etc., mais l'effort réel ne date que de 1870.

Arrêtons-nous sur ce qui constitue la partie la plus originale du rôle joué par Verneuil dans la chirurgie, nous voulons

parler des rapports réciproques des états constitutionnels et des traumatismes.

Sans doute on a toujours dit que la marche ou l'issue d'une affection dépendait, pour une grande part, de la constitution du sujet affecté; mais tout cela était resté dans le vague. Verneuil a été beaucoup plus loin; il a recherché quelle était la marche des traumatismes chez les malades atteints d'une affection d'un des viscères principaux, ou chez ceux qui avaient déjà une maladie générale, constitutionnelle, comme le rhumatisme, la syphilis, la malaria, etc. Inversement il a étudié les effets produits par les traumatismes sur les viscères malades et sur les états constitutionnels; un traumatisme par exemple réveille la diathèse paludéenne, ou rhumatismale, le malade a des accès de fièvre intermittente ou une attaque de rhumatisme.

Le Professeur Verneuil a poussé très avant ces recherches, il a fait sur ces sujets un nombre considérable de mémoires et il en a fait publier beaucoup par ses élèves. C'est en 1852 que, pour la première fois, il soulève cette question, dans un mémoire sur les opérations partielles du pied, mais c'est en 1867, au congrès de Paris, qu'il a donné son premier travail d'ensemble. Depuis, cette question n'a cessé de faire l'objet de ses méditations et de ses recherches, et il a eu la satisfaction de voir la plupart de ses idées adoptées par un grand nombre de praticiens.

Verneuil voulait une union plus intime de la médecine et de la chirurgie, le chirurgien devant être en même temps médecin, au moins pour ce qui concerne les doctrines et la pathologie générale, et non pas seulement un simple opérateur, agissant sous l'œil du médecin.

Aujourd'hui plus qu'aux autres époques, l'idée de Verneuil nous paraît juste, puisque la chirurgie aborde des organes que l'on avait pensé ne devoir jamais rentrer dans son domaine. Cela certes rend la tâche du chirurgien de plus en plus difficile et le force à augmenter l'étendue de ses connaissances.

A propos de l'influence des états constitutionnels et des

lésions viscérales sur les traumatismes, nous devons ajouter que l'œuvre entreprise par Verneuil et ses élèves n'est pas achevée; sur bien des points, la question est seulement posée, sur d'autres, il y a eu des exagérations. Ce sont des recherches à continuer, à contrôler, à parfaire, car la voie indiquée est bonne et donnera des résultats de plus en plus nets, à mesure qu'on connaîtra mieux les phénomènes intimes de la nutrition et leurs modifications anormales.

En dehors de la part prise par Verneuil aux grandes questions dont nous venons de parler, il n'a cessé, avons-nous dit, de travailler à quelque sujet de moindre envergure. C'est ainsi qu'il a publié une série de mémoires sur l'anaplastie, l'autoplastie, les fistules vésico-vaginales, etc., sur les résections et sur les amputations, en général et en particulier, sur la nécessité d'enlever les troncs nerveux qui se trouvent dans les lambeaux, sur la conicité du moignon, sur les statistiques et les règles que l'on doit suivre pour les établir; — sur les anévrysmes, sur les polypes naso-pharyngiens, sur le tétanos et son origine tellurique, sur les maladies des os, des articulations, sur les luxations congénitales de la hanche, sur la coxalgie, etc.

A propos des résections, Verneuil s'en est toujours montré partisan, même pour les cas traumatiques, et surtout des résections avec conservation du périoste. Il a soutenu aux Congrès de Lyon et de Bordeaux les remarquables études du professeur Ollier (de Lyon). L'ostéoplastie périostique, qui n'est devenue pratique que depuis les travaux de M. Ollier, a rendu, dit-il. des services éclatants à la chirurgie conservatrice dans le traitement des ostéites et des lésions articulaires.

Son attention s'est portée aussi sur l'hémostase; il repoussait la compression digitale comme moyen préventif d'hémorragie dans les amputations et préconisait l'hémostase provisoire avec les pinces, hémostase qu'il a dénommée *forcipressure*.

Verneuil s'est montré un des premiers et un des plus chauds partisans du pansement ouaté de A. Guérin; plus tard, il a

adopté la méthode antiseptique et le pansement de Lister, mais non d'une façon absolue. — Plus d'une fois il s'est élevé contre la pratique des chirurgiens qui, s'appuyant sur l'innocuité relative des opérations, les multipliaient ou les pratiquaient avec trop de hâte. Si ses critiques étaient parfois justes, elles n'étaient pas cependant toujours justifiées; s'il avait accepté la méthode antiseptique et la bactériologie, ayant même fait avec plusieurs de ses élèves quelques recherches sur les microbes, Verneuil n'en était pas moins resté, dans son ensemble, un chirurgien de la dernière école, et cela malgré l'indépendance de son esprit et son amour du progrès.

Regrettant pour ainsi dire de n'avoir pas fait quelque grand traité qui serait devenu classique, il a voulu réunir les principaux de ses travaux et de ceux de ses élèves, dans une série de volumes publiés sous le titre de *Mémoires de chirurgie*. Le premier volume a paru en 1877, puis successivement en 1880, 83, 86, 88 parurent d'autres volumes; le dernier n'a paru que quelques jours après sa mort. Ces six volumes sont fort intéressants et seront souvent consultés.

Verneuil a donc travaillé jusqu'à son dernier jour, et même après sa retraite en 1892, le nombre de ses publications est encore très grand.

L'activité de ce savant était vraiment extraordinaire, toujours en éveil, toujours travaillant, critiquant et écrivant, il voulait prendre part à tous les combats, ne rester indifférent à rien. Il s'est occupé avec la plus grande ardeur de la *tuberculose* et des moyens de la combattre; il a créé un journal spécial et institué un congrès dont les premiers succès lui ont causé une grande joie. — Il a aussi voulu fonder une *Ligue contre le cancer*.

Non seulement Verneuil donnait toute son activité aux questions du jour, se livrait sans cesse à de nouvelles recherches et poussait dans cette voie ses nombreux élèves, mais il s'intéressait encore aux questions d'histoire, convaincu qu'une science

ne date pas de la naissance de celui qui l'étudie, mais que la plupart des faits acquis sont dus à nos ancêtres, et que déjà ils ont posé les questions que nous discutons. Il recommandait donc l'étude des travaux anciens et celle des livres qui traitent de l'histoire de la médecine.

Verneuil a publié dans la *Gazette hebdomadaire* plusieurs mémoires sur l'historique de certaines questions médicales, qui sont des modèles du genre. C'est sous son impulsion qu'ont été faites en 1866, à la Faculté de médecine, des *Conférences historiques* auxquelles ont pris part Le Fort, P. Broca, U. Trélat, Tarnier, etc. La première conférence, faite par Verneuil, sur les *Chirurgiens érudits*, eut un succès considérable.

Verneuil n'a cessé de soutenir l'importance de l'histoire de la médecine. Il est certain, en effet, qu'elle a une influence sur la netteté des idées, et rend en un mot de grands services; mais chacun ne peut faire les recherches nécessaires. Il est alors indispensable que quelques-uns se livrent à ces recherches et mettent à la portée du public médical des livres où l'histoire est condensée, de même que d'autres publient, en temps utile, des traités d'anatomie et de pathologie qui condensent les derniers progrès accomplis, et c'est ainsi que le comprenait Verneuil.

On a par ce qui précède un aperçu de l'œuvre de Verneuil, de son activité incessante et du nombre vraiment considérable de sujets qu'il a traités ou que ses élèves ont étudiés sous sa direction. Ce travailleur infatigable encourageait tous ceux qui voulaient entreprendre des travaux ou des œuvres d'intérêt général, il n'épargnait alors ni ses conseils ni son appui. C'est ainsi, nous l'avons déjà dit, qu'il devint en 1877 un des fondateurs de la *Revue mensuelle de médecine et de chirurgie*. Les nombreux articles que notre maître a publiés dans la *Revue mensuelle* et plus tard dans la *Revue de chirurgie*, principalement sur des questions de chirurgie générale, ont largement contribué au succès du journal et à sa diffusion en France et à l'étranger.

En 1872, il participa à la fondation de l'*Association française pour l'avancement des sciences* et devint son président en 1885.

Il prit également la part la plus active à la fondation du *Congrès français de chirurgie*; il y voyait un moyen de donner une impulsion nouvelle à la chirurgie française, et d'aider à sa décentralisation.

Verneuil était un patriote; par sa connaissance des langues étrangères, qu'il avait eu le courage d'apprendre sur le tard, il était au courant des travaux qui se publiaient au delà de nos frontières et il voulait que la chirurgie française, qui pendant si longtemps avait été prépondérante, maintînt sa situation dans le monde scientifique, en se livrant avec ardeur à la recherche du progrès. Tous ces efforts étaient, disait-il, utiles à l'humanité et à la patrie. Chacun se souvient des circonstances dans lesquelles il prit la défense de la chirurgie française injustement attaquée.

Un homme qui montrait tant de dévouement à la science, et qui était doué de si brillantes qualités, d'une instruction et d'une érudition si solides, devait être appelé aux titres et aux honneurs. En 1868, après la mort de Velpeau, il fut nommé professeur de pathologie externe; Follin, son ami, qu'il considérait comme un maître, était mort en 1867. En 1872, Verneuil prit la chaire de clinique chirurgicale de la Pitié, et passa ensuite dans celle de l'Hôtel-Dieu, où il resta jusqu'au moment où il demanda sa retraite.

Il avait été élu membre de l'Académie de médecine en 1869, et il entra à l'Institut en 1887; peu de temps après, il était nommé Commandeur de la Légion d'honneur. Il faisait en outre partie d'un grand nombre de Sociétés scientifiques françaises et étrangères. Il a donc reçu la récompense due à son travail et à son intelligence et, dans ses dernières années, il reconnaissait que la vie ne lui avait pas été trop dure.

Si maintenant nous cherchons à dégager, de ce que nous avons dit, le rôle joué par Verneuil et la place qui lui revient dans l'histoire de la Chirugie de notre siècle, nous éprouvons

quelque difficulté à le faire, nous sommes encore trop près du temps de sa période d'activité.

Il a abordé un grand nombre de sujets, il a disséminé ses efforts, mais il a poussé peu de questions à fond; ainsi qu'il le dit lui-même dans une citation reproduite plus haut, il abandonnait souvent un sujet avant de l'avoir épuisé; néanmoins son nom restera attaché à un grand nombre de chapitres de la chirurgie.

Il n'a pas été amené à faire de découvertes. « Ses conceptions, comme il le dit, n'ont jamais été transcendantes, hardies ou paradoxales », ce qui est quelquefois un procédé pour fixer l'attention sur une idée. La science a tellement marché, qu'il est difficile à notre époque de trouver des sujets absolument nouveaux. Le plus souvent on doit se borner à perfectionner ce que nos ancêtres nous ont laissé; il est vrai que comme on dédaigne ceux-ci, on en arrive à croire que l'on fait beaucoup de découvertes. Nous ne sommes plus au temps de Franco, où un même homme sans instruction, mais doué d'un véritable génie chirurgical était le premier à parler de la hernie crurale, de l'opération de la hernie irréductible, avec ou sans ouverture du sac, de la taille sus-pubienne, du tour de maître, d'une sorte de forceps, du bec-de-lièvre congénital, etc. — Heureux le chercheur qui tombe sur un point inexploré, l'occasion en est rare.

Cependant il est un sujet d'importance capitale, sur lequel nous avons insisté déjà, et dont l'étude fait à Verneuil une situation spéciale parmi les chirurgiens de son temps. Nous voulons parler de ses travaux sur l'état général du blessé au moment de la blessure ou de l'opération, selon que le malade a des lésions viscérales ou des maladies constitutionnelles; il tendait ainsi à une union plus intime de la médecine et de la chirurgie, déplorant, avec raison, la hâte avec laquelle on se spécialise aujourd'hui pour la chirurgie, dès les premières années d'étude.

On ne peut nier la justesse et l'importance de l'idée de

Verneuil. Aussi espérons-nous qu'un des nombreux disciples du maître regretté réunira et coordonnera tout ce qui a été fait sur cette question par lui et ses élèves. Ce serait certes le plus beau monument à élever à sa mémoire, et pareil travail prendrait place dans la partie de la littérature chirurgicale de notre époque qui est destinée à survivre.

Verneuil a agi encore sur le mouvement chirurgical de son temps par l'agitation scientifique qu'il entretenait autour de lui; doué d'une activité prodigieuse, gai, affable, s'enthousiasmant facilement, à chaque instant il indiquait à son entourage quelque nouveau sujet à traiter, c'était un véritable semeur d'idées; malheureusement le sujet qu'il proposait n'était pas toujours approfondi par le disciple. Néanmoins Verneuil, animé du feu sacré, agissait par une sorte d'action catalytique, sur les jeunes natures qui ont besoin d'impulsion.

Dans les sociétés savantes, il tenait une place considérable, à la Société de chirurgie, à l'Académie de médecine, il s'est toujours montré un orateur brillant, un maître de la parole. Lorsqu'à la Société de Chirurgie, quelque grande discussion amenait successivement à la tribune, Verneuil et Trélat, c'était un régal pour l'esprit. Plus jeune, Verneuil avait été pendant longtemps dans la *Gazette hebdomadaire* un polémiste plein d'entrain et de verve.

Comme chirurgien, Verneuil a conservé le caractère de ceux de sa génération, il n'a pas subi, comme les jeunes. l'influence de la méthode antiseptique et n'a guère pratiqué les opérations de la nouvelle chirurgie, malgré leur légitimité. — Son tempérament chirurgical ne le portait pas d'ailleurs à chercher les opérations; le côté scientifique l'attirait davantage. Néanmoins il s'était acquis dans certaines opérations spéciales une grande réputation. Mais la clientèle exige un art particulier, il ne suffit pas de savoir, il faut un certain savoir-faire que notre maître n'a pas pratiqué. Il n'a pas du reste amassé de fortune; il a toujours mené un train confortable mais modeste.

Verneuil, chirurgien consciencieux et honnête, désintéressé,

était d'un caractère aimable, il était généreux et soutenait ses élèves, qui, en retour, avaient pour lui un grand attachement ; il les suivait dans leur carrière. L'un d'eux, M. Ricard, lui a rendu un hommage ému dans la *Gazette des hôpitaux*.

Sa mort laisse un grand vide, mais il était de ces hommes dont on se souvient longtemps, dont la vie de travail et d'honneur impose un exemple aux jeunes générations, qui peuvent profiter de ce qu'ils ont laissé dans la science.

La Rédaction.

NOTE SUR

L'ANATOMIE DU CHOLÉDOQUE

A UN POINT DE VUE CHIRURGICAL

Par le Dr QUÉNU

Professeur agrégé à la Faculté de médecine de Paris,
Chirurgien de l'Hôpital Cochin.

Le cholédoque commence, comme on sait, à l'union des canaux hépatique et cystique et se termine à la partie postéro-interne de la deuxième portion du duodénum.

J'ai commencé par rechercher la situation de ces deux points, « origine et terminaison », par rapport à un plan médian vertical antéro-postérieur, et ensuite leur niveau respectif par rapport aux vertèbres.

J'ai trouvé pour la distance de l'origine à la ligne médiane : 24, 26, 30, 31, 34, 35, 36 et 37 millimètres. Il existe donc un écart de 13 millimètres entre les plus rapprochés et les plus éloignés de la ligne médiane.

Au niveau de l'embouchure dans le duodénum, j'ai obtenu les chiffres suivants : 15, 17, 21, 23, 26, 30 et 32 millimètres ; je retrouve un écart pouvant atteindre ici 15 millimètres.

La comparaison de ces deux colonnes de chiffres nous montre bien la direction oblique de haut en bas et de dehors en dedans du cholédoque. La réunion des deux points supérieur et inférieur ne donnerait pas une idée exacte de la direction du canal. Sur la plupart des sujets en effet, il nous a paru manifeste que cette direction n'est pas rectiligne mais courbe : il existe au niveau du bord supérieur du pancréas une légère inflexion qui porte la portion terminale du cholédoque en bas, en dehors et en avant : le conduit commun de la bile pris dans son ensemble offre donc une concavité tournée à droite et le point le plus rapproché de la ligne médiane est non la terminaison, mais un point situé un peu au-dessus de la première portion duodénale : la différence peut être de 2, 5, et 7 millimètres.

Nous avons mesuré le niveau des deux extrémités du canal par rapport à la colonne vertébrale. Le cholédoque étant disséqué, des tiges sont enfoncées dans la colonne vertébrale au niveau de chaque

extrémité, puis les corps vertébraux sont débarrassés de tout ce qui les cache. Nous avons de la sorte reconnu que la situation en hauteur de l'extrémité inférieure du cholédoque est assez constante, elle répond le plus souvent au disque inter-vertébral qui unit la troisième à la quatrième lombaire : nous l'avons vue cependant s'élever à l'union du 1/4 supérieur et des 3/4 inférieurs du corps de la troisième lombaire, et même plus haut encore près du disque intermédiaire aux deuxième et troisième vertèbres lombaires.

L'extrémité supérieure répond d'ordinaire à la moitié supérieure de la première lombaire, elle nous a semblé présenter plus de variabilité que la précédente; la distance qui la sépare de l'appendice xiphoïde oscille de 45 à 74 millimètres, nous observons ainsi des différences atteignant 25 et 35 millimètres.

Il nous paraît logique d'attribuer cette diversité dans le niveau d'origine en partie aux variabilités individuelles portant sur la convergence des canaux cystique et hépatique, en partie aux déplacements du foie. L'abaissement du foie pourrait avoir sa part dans l'inflexion du cholédoque citée plus haut, peut-être en est-il la cause déterminante.

Il résulte de ces constatations anatomiques, qu'il est impossible d'obtenir, comme je l'avais espéré au début de mes recherches, la projection du cholédoque sur la paroi abdominale; j'avais tenté de repérer la situation du cholédoque par rapport à la paroi abdominale en me servant de broches enfoncées sur le trajet présumé du canal et dont la distance à ce dernier était ensuite mesurée après dissection. L'application des mesures obtenues chez un sujet n'a jamais pu me servir même approximativement chez un autre sujet.

Il faut donc se contenter de savoir qu'au niveau du bord supérieur du pancréas, lieu d'élection opératoire, le cholédoque se trouve à 20 ou 25 millimètres de la ligne médiane. Il ressort encore des chiffres donnés plus haut que dans la zone opératoire, le cholédoque est bien plus près de la ligne blanche que du bord externe du droit de l'abdomen, lequel est à 60, 70 et jusqu'à 85 millimètres de la ligne médiane.

Nous nous sommes demandé si le sillon de la veine ombilicale ne pourrait pas servir à repérer le cholédoque; chez certains sujets on trouve le cholédoque à peu près dans le plan de ce sillon, chez d'autres il s'en éloigne : la distance de ce sillon à la ligne blanche est d'ailleurs très variable, elle peut être nulle, elle peut s'élever à 6 centimètres [1].

1. A droite de la ligne médiane.

Rapports du cholédoque. — Au point de vue chirurgical nous conseillons de diviser le cholédoque en trois parties : une partie située au-dessus de la première portion du duodénum ou *sus-duodénale*, une deuxième partie située derrière ou *rétro-duodénale*, une troisième partie enfin située au-dessous ou *sous-duodénale*. Nous prenons comme point de repère la première portion du duodénum parce qu'elle est dans tous les cas facile à découvrir, et que de plus les rapports présentent réellement quelque chose de spécial dans chacune de ces trois parties.

La longueur totale du cholédoque varie de 6 cent. 5 à 8 centimètres. Pour un canal de longueur moyenne, on trouve pour la première portion de 28 à 30 millimètres, pour la seconde de 20 à 25, pour la troisième 25 à 30.

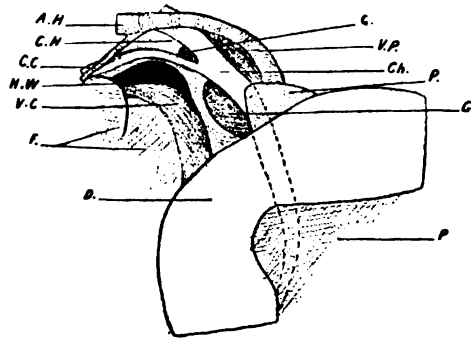

Fig. 1.

D. Duodénum.
P. Pancréas.
F. Foie.
H. W. Hiatus de Winslow.
Ch. Cholédoque.
G. Ganglion lymphatique.
C. C. Canal cystique.
C. H. Canal hépatique.
A. H. Artère hépatique.
V. P. Veine porte.
V. C. Veine cave.

Première portion ou portion sus-duodénale. — La portion sus-duodénale du cholédoque mesure près de 3 centimètres; elle affecte encore des rapports différents suivant qu'on l'envisage au niveau de l'hiatus de Winslow ou au-dessous du bord inférieur de cet hiatus, mais on peut dire que dans toute son étendue elle affecte les connexions les plus intimes avec le pédicule du foie issu du sillon transverse, à savoir l'artère hépatique, le tronc de la veine porte, les vaisseaux et ganglions lymphatiques et nerfs du foie.

Au niveau de l'hiatus de Winslow, le cholédoque occupe le bord libre ou droit de l'épiploon gastro-hépatique; mais ce bord libre en est éloigné d'une façon très variable : tantôt le feuillet antérieur de

l'épiploon contourne de suite le bord droit du cholédoque pour tapisser la face postérieure de la veine porte et devenir le feuillet postérieur de l'épiploon gastro-hépatique, tantôt l'épiploon se prolonge à droite, s'étendant du corps de la vésicule biliaire jusqu'à la face antérieure du côlon ascendant et de la portion verticale du duodénum, formant ainsi un repli péritonéal plus ou moins large qu'il faut contourner pour pénétrer dans l'arrière-cavité des épiploons, tandis que dans le premier type l'hiatus était très facilement accessible.

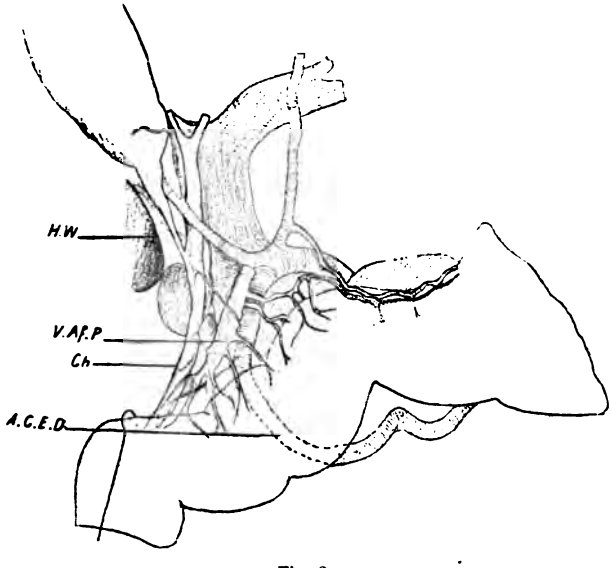

Fig. 2.

H. W. Hiatus de Winslow.
V. Af. P. Veine afférente porte.
Ch. Cholédoque.
A. G. E. D. Artère gastro-épiploïque droite.

L'ouverture de l'hiatus varie suivant les sujets : étroit et comme bouché par des adhérences chez quelques-uns, il admet chez la plupart les deux doigts et quelquefois trois doigts.

L'index introduit dans l'hiatus, la pulpe en avant, laisse en arrière la veine cave et l'extrémité droite du lobule de Spiegel, il soulève le tronc de la veine porte au devant de laquelle sont couchés les canaux cystique et hépatique qui bientôt convergent. Au-dessous du bord inférieur de l'hiatus, le cholédoque ne tarde pas à disparaître derrière un prolongement sus-duodénal de la tête du pancréas dont il longe parfois le bord libre.

Nous allons reprendre successivement les rapports de la première portion du cholédoque avec les artères, les veines et les ganglions lymphatiques.

Artères. — L'*artère hépatique* longe le bord gauche du cholédoque, elle s'en éloigne de un à deux millimètres chez certains sujets, surtout quand le doigt introduit dans l'hiatus soulève le paquet vasculaire; chez d'autres, l'artère hépatique, bifurquée d'une façon précoce, reste d'abord très éloignée du cholédoque, puis vient croiser obliquement le canal hépatique. Chez un sujet de ce type (fig. 2) nous avons vu le tronc de l'artère hépatique se trifurquer, la troisième branche passant derrière le tronc de la veine porte, puis derrière les canaux hépatique et cystique qu'elle croisait. Chez un autre il existait également trois branches hépatiques, deux prove-

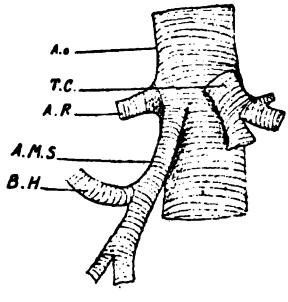

Fig. 3.

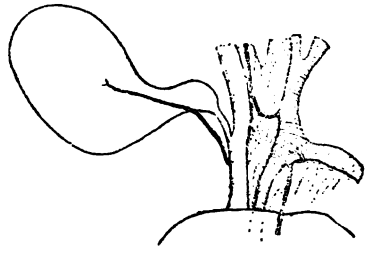

Fig. 4.

A. Aorte.
T. C. Tronc cœliaque.
A. R. Artère rénale.
A. M. S. Artère mésentérique supérieure.
B. H. Branche hépatique de cette artère.

nant du tronc cœliaque et une troisième issue de la mésentérique supérieure; cette dernière montait vers le foie, parallèlement au cholédoque et immédiatement derrière lui, elle donnait naissance à la cystique qui longeait le bord droit du cholédoque avant d'atteindre la vésicule biliaire (fig. 3 et 4).

En somme l'artère hépatique est facilement évitable dans les opérations qui se pratiquent sur le cholédoque. En est-il de même de ses branches? L'artère *pylorique* naît en général beaucoup plus en dedans. L'artère *gastro-épiploïque droite* a des rapports variables : tantôt elle croise perpendiculairement la première partie du duodénum sans affecter aucun rapport avec le cholédoque, tantôt elle empiète sur sa face antérieure tout contre le prolongement sus-duodénal du pancréas.

Le cholédoque est encore fréquemment croisé à ce même niveau par une petite branche *pancréatico-duodénale*, parfois assez volumineuse, issue de la gastro-épiploïque (fig. 5).

Mentionnons enfin de même source une artériole destinée aux parois mêmes du conduit commun. En résumé les rapports immédiats

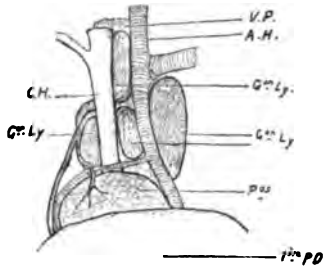

Fig. 5.

V. P. Veine porte.
C. H. Cholédoque.
A. H. Artère hépatique.
Gen Ly. Ganglions lymphatiques.
Pas Pancréas.
1re P. D. 1re Portion du duodénum.

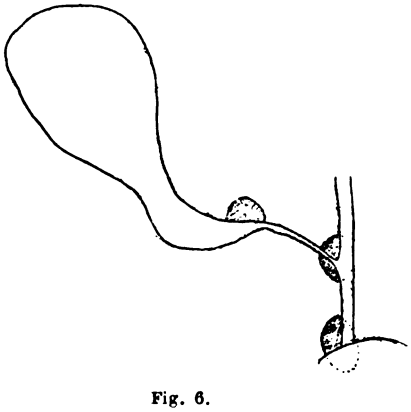

Fig. 6.

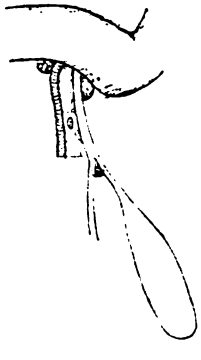

Fig. 6 *bis*.

de la première portion du cholédoque avec les artères se font principalement à sa partie inférieure.

Les rapports avec les veines comprennent les rapports avec le tronc de la veine porte et avec quelques branches qui aboutissent à ce tronc.

Le cholédoque est situé sur un plan antérieur à la veine porte, mais la déborde notablement en dehors : il arrive même souvent

qu'en bas (toujours dans la portion sus-duodénale) le cholédoque et le bord droit de la veine forment un angle à sinus inférieur.

Des rapports plus directs s'établissent avec quelques afférentes portes. Constamment une branche veineuse issue du duodénum et du pancréas aboutit au tronc porte, tantôt elle passe en dedans, tantôt elle passe en dehors et en arrière du cholédoque, souvent quelques gros ramuscules veineux passent en avant de lui et seraient susceptibles de donner lieu à une assez forte hémorragie.

De nombreux ganglions lymphatiques entourent la portion sus-

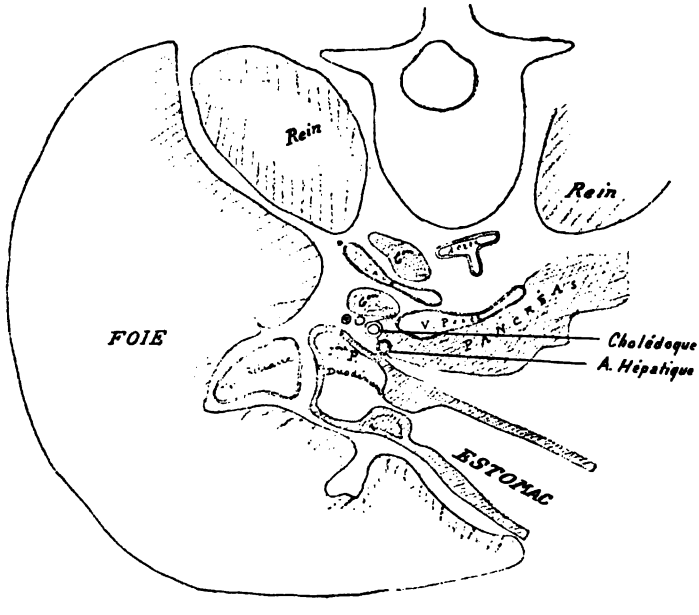

Fig. 7.

Coupe horizontale sur sujet congelé.

duodénale du cholédoque (voir fig. précéd. et fig. 6), nous en avons constamment rencontré un derrière son origine, puis plus bas un ou deux le séparant de l'artère hépatique constamment, enfin un gros ganglion reposant en bas sur le duodénum est appliqué contre le bord interne du cholédoque.

D'autres ganglions de rapports plus médiats sont situés en dedans de l'artère hépatique; nous devons seulement retenir que les bords interne et externe du cholédoque sont longés par de volumineuses glandes lymphatiques.

Je laisse de côté les nerfs qui n'offrent aucun intérêt chirurgical.

La *deuxième portion* du cholédoque ou rétro-duodénale mesure de 20 à 25 millimètres; elle se creuse plus ou moins tôt une gouttière dans le pancréas, garde ses rapports en dedans avec la veine porte qui en est un peu plus éloignée et répond en arrière à un ganglion lymphatique, plus loin à la veine cave et enfin au rein.

Les rapports en arrière méritent d'être approfondis. Après Wrhight (*Lancet*, 1885) et Mears (*Annales of Surgery*, 1890), M. Tuffier a repris l'idée d'aborder l'appareil biliaire par la voie postérieure, c'est-à-dire par la voie lombaire. L'acte opératoire des deux premiers auteurs ne porta que sur la vésicule biliaire. M. Tuffier [1] propose d'arriver sur le cholédoque lui-même par cette même voie. Pour cela, relevant l'extrémité inférieure du rein, il cherche et recon-

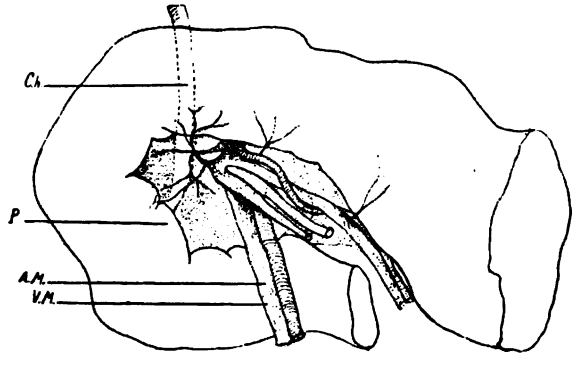

Fig. 8.

Ch. Cholédoque.
A. M. } Vaisseaux mésentériques.
V. M. }

nait la 2e portion du duodénum et le pancréas, écarte en dedans la veine cave, en dehors la 2e portion du duodénum et accroche avec l'index un cordon descendant qui est le cholédoque. M. Poirier insiste sur la nécessité de bien écarter le duodénum; on aperçoit alors, dit-il, deux ou trois ganglions étagés l'un au-dessus de l'autre, puis une artère flanquée d'une veine assez volumineuse et enfin un cordon blanchâtre qui est le cholédoque. Notre figure 7 permet de suivre tous ces détails.

La *troisième portion* sous-duodénale affecte surtout des rapports avec le pancréas dont le tissu finit par l'entourer complètement; elle mesure environ 2,5.

1. *Soc. de chirurgie*, 15 mai 1895.

La petite région que traverse la portion sous-duodénale du cholédoque est nettement délimitable, même sur le vivant. Recouverte par le péritoine pariétal, elle est bordée en haut par le bord inférieur de la première portion du duodénum, en bas par le bord supérieur de la troisième portion, à droite par le bord interne de la portion verticale, à gauche par la veine mésentérique supérieure; le cholédoque coupe presque verticalement ce petit espace rectangulaire; l'épaisseur de tissu pancréatique qui le recouvre est d'autant moindre qu'on se rapproche de sa terminaison. Ainsi au niveau du bord inférieur de la première portion du duodénum on aurait à traverser pour le découvrir à peu près 14 à 15 millimètres de tissu pancréatique, au milieu de l'espace 10 millimètres et contre la portion verticale du duodénum 5 à 6 millimètres seulement; notons encore que sur le trajet du conduit biliaire et au devant du pancréas rampent des rameaux artériels pancréatiques issus de la gastro-épiploïque droite.

En arrière le cholédoque, recouvert par une mince couche de tissu pancréatique et une lame de tissu cellulaire lâche qui double le pancréas, répond au rein et au bord gauche de la portion verticale du duodénum qui déborde sur lui et qu'il faut écarter pour le disséquer et le suivre.

Les dimensions en largeur du cholédoque en ses différents points peuvent offrir quelque intérêt. Pour les prendre, nous avons longitudinalement fendu le canal, enlevé préalablement et appliqué librement sur une plaque de liège, et nous avons mesuré de centimètre en centimètre à l'aide d'un compas d'un bord de la section à l'autre. Nos mesures prises sur une vingtaine de sujets adultes hommes et femmes sont toutes concordantes.

Constamment nous avons trouvé les plus grands diamètres au niveau de l'embouchure, puis une tendance à la diminution s'accuse jusqu'à l'ampoule de Vater : de 13 millimètres par exemple la circonférence s'abaisse à 11, 10, 9, 7 et jusqu'à 6 millimètres : nous avons rencontré des cholédoques mesurant 16 et 20 millimètres à leur origine, la plupart ne dépassaient pas 13 et 14 millimètres. Il s'agit, je le répète, de conduits non distendus, incisés et libres d'obéir à leur rétractilité; celle-ci est extrêmement variable suivant les sujets, si j'en juge par les moulages de M. Faure conservés au musée de Clamart, mais quoi qu'il en soit de ce point, il était important de dire que la forme générale du cholédoque jusqu'à l'ampoule est infundibulaire et non cylindrique.

DE L'EMBOLIE GRAISSEUSE[1]

Par GUILLAUME DE GROUBÉ

Professeur de clinique chirurgicale à l'Université de Charkoff (Russie).

La question que je me propose de soumettre à votre attention présente de l'intérêt sous plusieurs rapports. Les premières communications relatives à ce sujet, datant environ de 1860, époque assez éloignée, se sont accrues depuis d'une nombreuse bibliographie parmi laquelle se trouvent plusieurs ouvrages d'une réelle valeur, dans lesquels l'embolie graisseuse est considérée à plusieurs points de vue. Mais aucun d'eux ne représente le tableau clinique de cette affection. De plus, il existe une notable différence d'opinions sur plusieurs points d'importance capitale.

D'un autre côté, une certaine indifférence témoignée généralement par la plupart des praticiens à l'égard de cette maladie si peu connue, sous le prétexte de son extrême rareté, me paraît vraiment injustifiable. Si les exemples frappants de l'embolie graisseuse tombent sous nos yeux sur la table de dissection, plus souvent que dans la pratique médicale, cela tient à ce que l'on néglige fréquemment l'hypothèse de cette affection en jugeant la valeur des symptômes du malade, au moment où on les groupe d'après leur plus ou moins grande probabilité.

Enfin, les cas d'embolie graisseuse ont leur importance pratique : il peut arriver qu'un malade, dont la guérison était hors de doute, soit promptement emporté par suite de cette complication. Le praticien qui aurait perdu de vue les premiers symptômes inquiétants risquerait de diminuer son crédit aux yeux du public. C'est ce qui arriva une fois près de Fribourg, dans un cas décrit par le professeur Czerny, où l'affaire parvint devant les tribunaux qui firent exhumer le cadavre afin de procéder à une autopsie judiciaire.

Un cas remarquable d'embolie graisseuse qui se présenta dans ma clinique me fit entreprendre l'examen détaillé de cette maladie.

1. Étude clinique communiquée au troisième Congrès de la *Société médicale russe.*

Ce sont les résultats de cette enquête, confirmés par mes observations personnelles, que je vais avoir l'honneur d'exposer.

Grégoire Féod....., domestique de S. M. l'empereur Alexandre III, fut apporté à la clinique, le 17 octobre 1888, à dix heures du soir. Il se trouvait dans un état comateux. Un examen minutieux du blessé démontra une série de lésions :

La face est presque entièrement bleue. On y aperçoit, si l'on regarde avec attention, des points séparés, des traits et des taches d'une couleur rouge foncée, presque noire. Les conjonctives des deux yeux sont rouge écarlate, injectées de sang. Les paupières sont d'un rouge bleuâtre.

Sur la nuque, à l'endroit de la protubérance occipitale externe, on trouve deux excoriations atteignant le réseau de Malpighi. Ces excoriations, dont chacune a 3 centimètres de long et 1 centimètre de large, sont transversales et parallèles l'une à l'autre. Dans la région de l'articulation maxillaire droite on observe une petite tumeur aux téguments inaltérés. La moindre pression à cet endroit, ainsi que les mouvements de la mâchoire inférieure provoquent des sensations douloureuses.

La consistance de cette tumeur est pâteuse et son emplacement correspond à l'articulation de la mâchoire. Sur le cou, par devant et à droite, on voit plusieurs ecchymoses rouge sombre qui ont la forme de bandes parallèles.

Le dos, la poitrine et l'abdomen sont parsemés d'ecchymoses multiples qui forment des taches et des stries bleu sombre. Il y en a de séparées et d'autres, se réunissant, forment des figures variées, sans dépasser la largeur de la moitié de la paume de la main.

Une ecchymose plus grande que les autres, de la largeur de cette paume, de couleur bleu cramoisi, est disposée au-dessus de l'épine scapulaire et de l'épaule gauche. Les faces palmaires des deux mains sont aussi couvertes de taches bleues de différentes grandeurs, particulièrement accentuées sur l'extrémité droite.

Le médius de la main droite a une excoriation de 2 centimètres de longueur sur la face palmaire de la troisième phalange.

L'extrémité inférieure gauche est couverte de plusieurs ecchymoses rouge clair et bleu sombre; de plus, on y remarque, à trois endroits différents, des écorchures de différente grandeur : à la tête du péroné, au milieu du mollet et au-dessus du condyle externe.

La jambe gauche est couverte d'ecchymoses. Des écorchures de la largeur d'une pièce de cinq francs se trouvent au-dessus du condyle externe du fémur de la jambe droite et sur la crête iliaque droite.

Au-dessus de la clavicule droite, entre son tiers extérieur et celui du milieu, on voit une tache bleu cramoisi qui s'élève un peu au-dessus de la surface et large comme une pièce de deux sous. La palpation de la clavicule indique à cet endroit un évidement de l'os et de légères bosselures tout autour. A la pression on ressent une crépitation assez

perceptible, et la partie de l'os sous-jacente s'enfonce sous le doigt. Toutes ces manipulations sont fort douloureuses.

Le bras droit est plié au coude et serre la poitrine. Les mouvements de l'avant-bras, pronation et supination s'exécutent librement, tandis que les plus légers mouvements de l'épaule occasionnent une vive douleur à l'endroit de la fracture de la clavicule.

La palpation de la poitrine révèle un endroit circonscrit, douloureux à la pression et même aux mouvements respiratoires. L'inspiration surtout est douloureuse, elle change la configuration du thorax. L'endroit dont nous parlons est situé au-dessus des sixième et septième côtes à une largeur de doigt de leurs extrémités cartilagineuses. La pression, à cet endroit, produit une crépitation molle, provenant de la fracture des côtes et détermine, de plus, un accès de toux très douloureuse qui se termine par une expectoration muqueuse et sanguinolente, de couleur rouge foncé. Ce mucus contient, à l'examen microscopique, des globules rouges sanguins en partie entiers, en partie ébréchés et désagrégés ainsi qu'une petite quantité d'épithélium alvéolaire.

On remarque une fracture oblique et sous-cutanée du tibia gauche, à son tiers inférieur. Elle va de bas en haut et de l'intérieur à l'extérieur. Sur la peau, une ecchymose longue et étroite, colorée en rouge foncé et correspondant à la direction de la fracture, s'élève quelque peu au-dessus du niveau de la surface adjacente. Les mouvements passifs du pied causent au malade une vive douleur à l'endroit de la fracture.

Le malade est bien constitué, sa musculature et sa charpente osseuse sont parfaitement développées, la couche adipeuse est très épaisse.

Dans le poumon droit, la respiration vésiculaire est affaiblie; les bruits du cœur sont sourds, le battement de la pointe est faible. A la crosse de l'aorte on entend un souffle diastolique insignifiant. Le pouls est faible et accéléré, il se comprime facilement. La respiration est superficielle et un peu fréquente. Le malade n'est pas en pleine connaissance.

Anamnèse. — Jusque-là, le malade s'est toujours bien porté. Il a eu parfois des palpitations de cœur. Ses parents se portent bien. Au moment du déraillement du train impérial, dans lequel il se trouvait, il fut projeté par le choc hors du wagon-restaurant et enseveli sous les décombres. Il fallut une pioche pour le retirer. Il perdit connaissance.

Diagnostic. — Les écorchures de la tête, les vastes épanchements sanguins de la face et des conjonctives des yeux pourraient faire supposer, tout d'abord, une contusion de la tête, accompagnée de fissure de la base du crâne. Cependant, comme les épanchements sanguins des paupières et de la conjonctive apparurent au même instant que les autres lésions, et comme ils ne furent pas suivis d'exophtalmie ni d'écoulements sanguins par le nez et les oreilles, nous devons nous borner à constater une simple contusion de la tête, sans autres complications qu'un léger ébranlement du cerveau qui semble probable, car il explique la perte de connaissance momentanée.

Ainsi nous obtenons, en résumé, la série suivante de lésions :

1° Contusion du crâne et de la face, accompagnée d'une légère commotion cérébrale;

2° Fracture comminutive de la clavicule avec contusion légère de la plèvre et du poumon ;

3° Fracture transversale des sixième et septième côtes gauches ;

4° Fracture oblique du tibia gauche;

5° Contusions diverses et superficielles avec de profondes ecchymoses et quelques excoriations.

Pronostic. — La contusion de la tête suivie de commotion cérébrale serait suffisante pour nous faire douter de la guérison du malade si l'intensité de cette lésion était plus grande.

De même, aucune des fractures, prise séparément, ne pourrait nous donner de l'inquiétude, car elles sont toutes sous-cutanées. Nous ne parlons pas des autres contusions, dont aucune n'intéresse les organes vitaux. Cependant, avant de nous prononcer sur la question de l'avenir du malade, il fallait considérer l'étendue et surtout la multiplicité des lésions, dont l'ensemble nécessitait une grande réserve de forces vitales de la part du malade et des soins assidus de la part du personnel médical.

Or, il ne fallait compter sur le malade qu'autant que l'autoriserait le cours normal de toutes ses blessures.

L'adiposité générale du sujet, les bruits sourds du cœur, la faiblesse des battements de la pointe, la faiblesse du pouls de l'artère radiale et sa mollesse à la pression, la respiration accélérée et les accès de tachycardie nous faisaient supposer l'adiposité du cœur. A cette condition, toute complication atteignant notre malade, nécessitait de sa part une énergie vitale qu'il ne saurait fournir. En exceptant cette extrémité, on pouvait espérer la guérison du malade, la conservation de tous ses membres et l'intégrité de leur fonction.

Cours de la maladie et traitement. — Les premiers soins que le malade reçut dès son arrivée à la clinique furent : un nettoyage complet de tout le corps au savon et à l'eau phéniquée à 5 %.

Cette opération fut particulièrement délicate aux endroits des écorchures. Toutes les excoriations, soigneusement lavées, furent saupoudrées d'iodol et recouvertes de ouate salicylique et de collodion. On traita de même la troisième phalange du médius de la main droite.

Dans le but d'examiner la fracture du tibia, on enleva le bandage de la jambe qui avait été posé précipitamment à l'endroit de la catastrophe et on le remplaça par un pansement plus régulier et plus commode. Ce nouveau bandage se composait de morceaux de carton mouillé et de bandes plâtrées, il recouvrait aussi l'articulation du genou et la cheville.

La poitrine fut couverte, du côté gauche, de plusieurs bandelettes de sparadrap, à partir de la cinquième jusqu'à la huitième côte. Le bandage de Desault ne pouvant être appliqué en vue de la difficulté de

la respiration et de la douleur causée par les fractures des côtes et ne sachant maintenir autrement les fragments de la clavicule, on se borna à caler le bras droit sur un coussin qui fut immobilisé d'une certaine façon.

Les yeux du malade furent lavés avec une faible solution d'acide borique. Des vessies remplies de glace furent disposées sur la jambe cassée, les côtes et la clavicule; celle qui couvrait les côtes fut suspendue de façon à ce que son poids ne gênât pas la respiration. Le malade reçut du linge frais passé au sublimé et on lui fit une injection de morphine pour calmer ses douleurs. On l'étendit sur un lit préalablement bassiné et une garde fut placée pour la nuit.

18 octobre. — Le malade se sent considérablement mieux. Les douleurs à la jambe ont diminué. La toux gêne moins le malade; ses mucosités contiennent encore du sang. La température, le pouls et la respiration ne présentent rien d'anormal. L'urine non plus. Poudre de Dower. Injection de morphine pour la nuit.

19 octobre. — La toux a beaucoup diminué. Le mucus est transparent. Presque pas de douleurs. Appétit et sommeil satisfaisants.

20 octobre. — L'état général du malade s'améliore rapidement. Il n'éprouve aucune douleur. La toux a cessé. L'urine est normale.

Les jours suivants l'état du malade s'améliora visiblement. On ne toucha point au bandage plâtré qui maintenait la jambe, car aucune douleur ne se faisait sentir. Ce bandage resta intact jusqu'à la fin.

Peu à peu, le malade essaya de se soulever sur son lit et parvint même bientôt à s'asseoir. La coloration cyanotique du visage disparaissait rapidement, ainsi que les ecchymoses. L'appétit était excellent. La température ne s'éleva pas une fois au-dessus de 37°,5.

30 octobre. — Le matin, le malade ressentit tout à coup une certaine difficulté à respirer qui se résolut en éternuements répétés. Bientôt cette oppression disparut sans laisser de conséquences visibles. Toute la journée se passa sans que le malade manifestât de symptômes inquiétants pouvant indiquer à notre attention le dénouement fatal qui suivit.

A 2 heures de la nuit le malade se réveilla en sursaut, la figure bouleversée par l'angoisse, appela l'interne de service et lui dit qu'il se sentait très mal.

Ce dernier n'avait pas besoin de cette déclaration pour constater le collapsus survenu. Après un moment de violente oppression respiratoire, accompagnée, comme auparavant, de sternutations fréquentes, les extrémités se refroidirent rapidement, le visage devint livide, le pouls filiforme, à peine perceptible, une sueur froide perla sur la peau. En dernier lieu, apparut le phénomène de Cheyne-Stokes et les pauses respiratoires s'allongèrent graduellement. Malgré les mesures prises par l'interne de service pour sauver le malade, depuis l'injection sous-cutanée de camphre et d'éther jusqu'à la respiration artificielle, le malade perdit bientôt connaissance, eut deux excrétions involontaires

de matières fécales et d'urine et cessa de vivre au moment où l'on préparait l'appareil insufflateur d'oxygène. Depuis le commencement du collapsus jusqu'au moment de la mort, il ne s'était passé que quinze minutes.

Autopsie. — Les os de la base du crâne sont épais, le tissu spongieux est fortement développé. La dure-mère est épaisse, non transparente et turgescente. Les veines de la pie-mère sont modérément injectées; au-dessus des lobes antérieurs elles sont vides. L'arachnoïde est fort mince; au-dessus des lobes frontaux, elle contient entre ses deux feuillets une certaine quantité de liquide séreux. La pie-mère se détache avec difficulté, elle est aussi infiltrée. Les ventricules latéraux sont distendus par le liquide séreux qu'ils contiennent. La corne postérieure du ventricule gauche est oblitérée.

La pulpe cérébrale est très blanche et infiltrée de liquide séreux. Les tranches de coupe sont couvertes d'un vernis d'humidité qui s'épanche peu à peu à leur surface. Les plexus vasculaires sont pâles et granuleux. Les grandes nodosités cérébrales ne présentent aucune altération particulière, excepté une anémie très marquée. Les vaisseaux de la base du crâne sont modérément dilatés et ne contiennent pas de sang. Au fond du quatrième ventricule, les vaisseaux disposés symétriquement sont modérément dilatés. Le pont de Varole et la moelle allongée sont anémiques et infiltrés de liquide séreux.

Sous l'extrémité xyphoïdienne du sternum, on remarque une induration du tissu cellulaire, de la largeur de la main, et des traces d'épanchement sanguin, sous la forme de taches rouge foncé. Le tissu graisseux de la partie antérieure de l'abdomen, fort développé, — il y a quatre doigts de largeur — contient, au-dessus du processus xyphoïde, des noyaux d'induration de la grosseur d'une noisette, colorés en rouge sombre et contenant un liquide opaque et séreux. La moitié droite de la poitrine est légèrement déprimée. Les cartilages costaux sont imprégnés de sels calcaires; les extrémités des premières côtes sont ossifiées des deux côtés du sternum. Les extrémités sternales des 6e et 7e côtes présentent des fractures transversales. La fracture de la 6e côte est compliquée d'une déchirure du périchondre.

Le tissu cellulaire du médiastin renferme beaucoup de graisse. Au-dessus du manubrium, on y aperçoit la coloration rougeâtre d'un reste de foyer hémorragique. Le cœur est très gros, sa musculature est extrêmement flasque, ses cavités sont vides, excepté le ventricule droit qui contient un liquide sanguinolent. Le cœur a la forme d'une boule aplatie. Le cœur droit est fortement dilaté, ses parois sont minces, sa musculature est d'un rouge jaunâtre, coloration produite par l'abondance de graisse, qui, en certains endroits, occupe toute la largeur de la cloison, jusqu'aux trabécules. Les valvules du cœur droit n'ont rien d'anormal. La cavité de l'atrium gauche est comparativement petite; le ventricule gauche, au contraire, est notablement dilaté; ses parois sont minces, flasques, colorées d'un rouge pâle; les trabécules charnus

sont très amincies; la mitrale n'est pas altérée mais on y voit de l'imbibition cadavérique. Les valvules de l'aorte sont légèrement froncées à leur base, les poches des valvules semi-lunaires sont béantes: les artères coronaires sont étroites, la circonférence de leurs ouvertures est striée de gris. La crosse de l'aorte est dilatée et peu élastique, on y trouve des verrucosités imprégnées de sels calcaires qui, dans toute leur épaisseur, présentent de l'imbibition cadavérique.

La tunique interne de l'aorte ascendante est dans un état avancé d'imbibition œdémateuse qui s'étend aussi sur l'aorte abdominale. La tunique interne de cette dernière se présente sous la forme d'une membrane assez épaisse hyperémiée et verruqueuse qui se sépare facilement de la tunique moyenne.

Le poumon gauche est libre, tandis que le poumon droit adhère aux parois thoraciques sur toute sa surface par d'anciennes et épaisses membranes fibreuses. Les poumons sont flasques et riches en tissu fibreux. Leur surface est pigmentée. Les lobes inférieurs sont petits, leur coloration est rouge bleuâtre, la surface de la tranche de coupe évacue un liquide sanguinolent et mousseux. Les lobes supérieurs donnent une quantité considérable de liquide d'un rouge sale, sanguinolent et fort mousseux. Les veines pulmonaires contiennent des caillots denses, rouge foncé et cylindriques qui remplissent entièrement le calibre.

Le volume de la rate est normal; sa couleur est rouge foncé, la surface de coupe donne beaucoup de sang liquide de couleur foncée. Le foie est augmenté de volume, sa capsule est très tendue et très mince; son tissu se coupe avec difficulté, les limites des lobules sont vagues et se discernent à peine. La surface de coupe est brun clair. La vésicule biliaire est petite, elle contient une bile épaisse, couleur chocolat. Les voies biliaires du foie et de la vessie ont une tunique interne pâle, non colorée par la bile.

Les reins sont petits et cyanotiques, leur capsule fibreuse se détache avec peine. Quelques kystes peu nombreux sont disséminés à leur surface : ils sont de la grosseur d'un grain de chènevis et leur contenu est séreux.

Le tissu rénal est plus compact qu'à l'ordinaire; les pyramides sont fortement injectées de sang et hypertrophiées. Les papilles ou mamelons sont incolores; le tissu graisseux environnant le bassinet est fort développé.

La vessie est contractée; elle contient une certaine quantité d'urine trouble et blanchâtre; le fond de la muqueuse et sa paroi postérieure présentent des vaisseaux dilatés formant des rameaux séparés et des plexus réticulaires.

Vers le commencement de la partie membraneuse de l'urètre on remarque une stricture; la muqueuse du canal est blanche et tendineuse. Le follicule spermatique est proéminent.

L'estomac est fortement gonflé par les gaz; la muqueuse, d'un rouge

uniforme, est couverte d'une mince couche de mucus sanguinolent. La partie supérieure de l'intestin grêle est injectée de sang veineux et contient une quantité assez considérable d'aliments ; l'intestin est distendu par les gaz.

La muqueuse de l'iléon, à cinquante centimètres environ au-dessus de la valvule iléo-cæcale, présente des plaques de sang extravasé. La partie inférieure de l'iléon contient un peu de matières fécales de coloration jaunâtre. Le côlon contient des gaz et des matières fécales grisâtres et bien liées en grande quantité.

A la clavicule droite, entre son tiers extérieur et celui du milieu, se trouve une fracture avec plusieurs esquilles et les traces d'un vaste épanchement sanguin à l'entour, sans la présence de pus. Les foyers de sang extravasé sont d'un rouge jaunâtre et se disposent sur le côté latéral du thorax, entre les couches musculaires profondes, jusqu'à la 7e côte. La peau de la jambe gauche est amincie et fortement tendue ; sa coloration est uniforme, d'un vert jaunâtre. Une incision fait apercevoir le tissu cellulaire tout imbibé de sang à demi coagulé. Au milieu du tibia, au-dessus du périoste, qu'il sépare de la gaine profonde de l'aponévrose jambière, se trouve un amas de sang extravasé et encore fluide, dans la couche profonde des muscles.

Cet épanchement sanguin a formé et rempli une cavité plate dont la largeur égale celle de la main. Les parois de cette cavité sont unies, excepté de petites proéminences granuleuses qui les couvrent çà et là. Le contenu de ce foyer se compose de sang fluide et noirâtre mélangé à des gouttes de graisse, avec lesquelles il forme une espèce d'émulsion.

Sur le tiers inférieur du tibia gauche se trouve une fracture oblique qui se dirige de bas en haut et de dedans en dehors. Le périoste est déchiré tout autour de l'os. Les surfaces légèrement rugueuses de la fracture se séparent facilement l'une de l'autre en y insérant le doigt.

Au-dessus du tendon d'Achille et jusqu'à la gaine de l'aponévrose, le tissu cellulaire est mou et imprégné de sang à demi coagulé mélangé de petites gouttes de graisse.

Plusieurs taches de la même espèce sont disséminées sur la jambe droite ; elles ont la largeur d'une pièce de cinq francs. Toutes ces taches sont des foyers hémorragiques dans le tissu graisseux, parvenant souvent jusqu'au périoste. Au-dessus de la crête iliaque droite se trouve une excoriation de deux centimètres de long qui est recouverte d'une croûte sèche de sang coagulé.

L'examen microscopique des poumons montre ce qui suit :

Des préparations faites avec le microtome à double tranchant de Valentin et colorées avec la teinture d'alcana présentent de nombreuses gouttes de graisse de différente grandeur, disposées dans le tissu alvéolaire, tantôt par groupes, tantôt isolément. Les vaisseaux capillaires des cloisons intra-alvéolaires contiennent, en plusieurs endroits, des gouttes et des stries graisseuses, rougies par l'alcana, qui parfois obli-

tèrent complètement l'artériole sur une étendue considérable. Ces embolies se composent tantôt de cylindres interrompus formés par des gouttes ovales empilées les unes sur les autres dans le tube capillaire, tantôt de piles compactes qui, à l'endroit des ramifications, se bifurquent et forment des renflements qui ressemblent à des villosités ou à des bourgeons coniques et obtus [1].

Historique de l'embolie graisseuse. — On distingue nettement deux périodes dans l'histoire de l'embolie graisseuse. La première renferme une série d'ouvrages théoriques ayant rapport à cette question. La seconde commence à partir du moment où l'on passa à l'examen pratique de l'embolie au moyen de nombreuses observations cliniques et d'expériences sur des animaux.

En 1827 paraissait un traité de Magendie intitulé : *De la viscosité du sang.* On y parle, pour la première fois, de la propriété de la graisse fluide qui consiste à obturer les vaisseaux sanguins; l'auteur de cet ouvrage regarde la pneumonie et les inflammations d'autres organes comme les conséquences de l'embolie graisseuse, qui produit, soi-disant, une certaine condensation du sang. Glüge et Thiernesse, tout en partageant ce point de vue sur la pneumonie, qu'ils nommèrent même *pneumonie oléeuse*, indiquent en outre que les cellules du foie peuvent absorber la graisse contenue dans les vaisseaux atteints d'embolie. R. Virchow, qui s'occupa de la vérification de ces observations, nie complètement la possibilité de l'infiltration graisseuse du foie. En injectant de la graisse fluide dans les veines du cou, Virchow trouva des embolies dans les poumons, dans le foie et dans les glomérules rénaux. Une vaste embolie détermine, à son avis, l'œdème aigu des poumons qui est parfois si violent qu'un liquide mousseux s'écoule des narines et de la bouche de l'animal, peu de minutes après l'injection, et qu'une mort rapide suit l'accès de dyspnée.

Bientôt apparurent des observations faites sur l'homme. H. Müller découvre une embolie graisseuse des vaisseaux choroïdiens chez un néphritique qui souffrait d'amblyopie. B. Cohn trouve une embolie dans les capillaires du cerveau et des extrémités, et l'explique par la dégénérescence graisseuse des parois vasculaires ou du tissu cérébral, ou enfin par l'ouverture d'un foyer athéromateux dans un gros vaisseau. Une véritable embolie graisseuse fut découverte *in primis* par Zenker, sur la table de dissection, chez un homme qui avait succombé à de violentes lésions avec déchirures

1. Note due à M. Wl. Kryloff, professeur d'anatomie pathologique.

de l'estomac et du foie. Zenker suppose que le contenu de l'estomac avait pénétré dans les vaisseaux hépatiques par leur solution de continuité.

Une supposition originale fut émise par E. Wagner; il conclut que l'embolie graisseuse peut occasionner la pyémie en déterminant la formation d'abcès métastatiques dans les régions obstruées.

En 1863 parut l'œuvre soigneusement élaborée de Bergmann, dans laquelle, se basant sur 3 séries d'expériences, il se crut en droit de poser les conclusions suivantes :

1° La graisse qui pénètre dans les vaisseaux obstrue principalement les vaisseaux pulmonaires et amène un dérangement considérable dans la circulation; une certaine partie passe outre et s'introduit dans le foie, les reins, etc., et s'élimine par l'urine.

2° La graisse n'est pas solidement fixée dans les vaisseaux; en partie elle circule, en partie elle pénètre dans le tissu environnant en passant à travers la paroi.

3° Quelquefois, surtout lorsque les injections sont répétées, il arrive que le capillaire éclate et que le sang mêlé de graisse pénètre dans les interstices alvéolaires. Comme la graisse est une substance indifférente, les infarctus hémorragiques ne peuvent se développer que consécutivement à la métamorphose des parois des vaisseaux obstrués.

Les ouvrages de Schwicx et de C. O. Webe sont remarquables à cause de deux faits importants qu'ils ont constatés :

1. L'injection de graisse sous la forme d'émulsion n'occasionne pas d'embolie.

2. Une des conséquences de l'embolie graisseuse est l'abaissement de la température du sujet.

Jusqu'à 1870 un grand chaos régna dans la question de l'embolie graisseuse, de son mécanisme, de son origine et de ses conséquences. Ce n'est qu'à partir de cette date, quand parut l'ouvrage de Busch, que l'on commence à élucider systématiquement les points principaux de la question. Je me permets de citer ici quelques conclusions de Busch qui expérimenta sur des animaux sous la direction de Von Recklingkausen.

1. La destruction de la moelle des os amène toujours dans les poumons l'embolie graisseuse des vaisseaux de petit calibre et des capillaires. Ce sont là les seules altérations que l'on trouve dans le tissu pulmonaire. En ce qui regarde les autres organes, tantôt il n'y existait pas d'embolie, tantôt elle était peu importante. L'hyperémie collatérale et les épanchements sanguins dans les régions voisines n'ont lieu que dans les cas où l'embolie est fort vaste, et encore cette loi n'est-elle pas sans exception.

2. La graisse ne cause jamais d'inflammation et, par conséquent, ne peut pas donner lieu à la formation d'abcès métastatiques.

3. Les lésions des vaisseaux osseux et leurs déchirures béantes servent le plus souvent d'entrée aux vésicules adipeuses dans la circulation. Elles ne pénètrent qu'en petite quantité par les canaux lymphatiques. L'épanchement hémorragique qui suit les lésions des os, augmente la pression intérieure et fait pénétrer mécaniquement la graisse médullaire dans les ouvertures traumatiques des vaisseaux sanguins. Cette absorption est très rapide.

4. Il est très rare que l'embolie graisseuse amène la mort; généralement, elle n'a pas grande importance, car la graisse disparaît bientôt des poumons.

Bientôt après l'ouvrage de Busch parurent des comptes rendus d'observations cliniques grâce auxquels l'intérêt de la question qui nous occupe va en s'accroissant.

Ainsi, Fischer indique l'importance de cette complication dans les fractures d'os par blessure d'armes à feu; en 1872, parmi d'autres monographies cliniques paraît l'observation de Klebs ayant rapport à l'apparition de l'embolie graisseuse dans l'ostéomyélite traumatique.

Le premier qui diagnostiqua l'embolie graisseuse *intra vitam* fut Bergmann en 1873 : il pense que beaucoup de cas mortels inscrits sous la rubrique de *Commotion cérébrale* doivent être attribués à l'embolie graisseuse.

Lorsque la mort est foudroyante, par exemple dans les cas décrits par A. Wagner, il faut croire que l'issue léthale provient de l'embolie graisseuse du cerveau et du cœur. Quant à l'irritation inflammatoire produite soi-disant par les embolies, Bergmann la nie conplètement. L'étude clinique de l'embolie graisseuse fit de grands progrès depuis l'apparition de l'article de Bergmann.

En 1875, le professeur Czerny publie un ouvrage intéressant dans lequel il fit les premières tentatives pour établir les bases du diagnostic de cette maladie.

Cohnheim et Litten décident la question de la formation des infarctus hémorragiques dans un sens négatif. Il existe cependant des arguments contraires à l'opinion de ces auteurs sur les anastomoses, qu'ils disent uniquement capillaires, entre les artères des bronches et l'artère pulmonaire.

Suit une série d'articles, par Schweninger, Halm, Heschl, Hamilton, Reyer et l'ouvrage important de Riedel, dont nous citerons les conclusions principales. Flournoy fit à des lapins des injections sous-cutanées d'huile d'olive; il obtint des résultats négatifs, de même que Riedel. D'un autre côté, il réussit toujours à produire

l'embolie graisseuse en tuant ses animaux d'un coup sur la nuque. Les conditions nécessaires pour la formation de l'embolie consistent, d'après lui, dans ces trois choses : 1° L'existence d'ouvertures pathologiques dans les parois des vaisseaux; 2° La présence à proximité de graisse liquide; 3° La nécessité d'une force propulsive ou *vis a tergo,* dont sert ordinairement l'épanchement hémorragique.

Nous parlerons dans la suite de la littérature nouvelle qui consiste d'une foule de petites monographies et de deux ouvrages d'importance capitale. L'un de ces derniers sortit du laboratoire de Cohnheim en 1879 et appartient à la plume de Wiener. Il expérimenta sur des chiens, sur des lapins et sur des grenouilles. Les injections étaient faites avec de l'huile d'olive, de la graisse de porc et de l'huile de foie de morue directement dans les veines, dans la cavité abdominale et dans le tissu cellulaire sous-cutané. Les conclusions de Wiener seront citées ultérieurement.

Le second ouvrage appartient à Scriba qui travailla avec le professeur Maas, actuellement décédé. Ce grand article, de 6 feuilles imprimées environ, comprend, outre une critique de la littérature spéciale aussi minutieuse que soigneusement élaborée, une grande quantité de faits cliniques et de résultats d'expériences. M. Scriba fit 40 expériences sur l'injection de la graisse à des animaux; il compara sur un tableau spécial tous les cas d'embolie graisseuse publiés avant lui et ceux qu'il obtint personnellement et, grâce à une analyse rationnelle des résultats obtenus, parvint à éliminer toute chose douteuse et non prouvée du chaos d'opinions diverses qui furent émises à différentes époques sur l'embolie graisseuse. Les conclusions de Scriba seront énumérées avec les autres, dans la suite de cet article.

Je passe sous silence tous les articles parus de 1879 à 1889, tels ceux de Rassmann, Minich, Zwicke, Pinner, Vogt, Roth, Starr, Virchow, Wahneau, Reiter; ils portent tous le caractère d'articles de casuistique ou bien ils traitent de questions spéciales ayant quelque rapport à l'embolie graisseuse.

Étiologie. — La fréquence relative de l'embolie concomitante à telle et telle maladie ou lésion est un point fort discuté : apparemment cela provient de la diversité d'opinions qui règne dans la littérature sur ce sujet.

Il est certain que les cas mortels d'embolie graisseuse, c'est-à-dire les cas où l'embolie est la cause unique et directe de l'issue léthale, sont relativement rares. Mais l'embolie graisseuse a lieu, le plus

souvent, dans des proportions qui ne mettent pas la vie du malade en danger et ces cas-là passent souvent inaperçus. Ainsi, Baum parle de 366 cas de fractures simples, parmi lesquels 3 décès à la suite d'embolie graisseuse et de 96 fractures compliquées dont 4 eurent une issue léthale, en tout 7 cas de mort ou 1,5 °/₀. Lücke perdit un malade sur 232 par suite de complication d'embolie. Flournoy a rassemblé dans la littérature 140 cas d'embolie, ses 23 cas personnels ci-inclus, dans 18 cas (12,86 °/₀ du nombre total) l'embolie graisseuse est constatée comme cause de mort.

Dans 250 autopsies faites à l'Institut d'anatomie pathologique de Strasbourg, 26 fois il constata l'embolie graisseuse des poumons (10 °/₀).

Reiter rassembla dans la littérature, jusqu'à 1884, 207 cas d'embolie graisseuse. Si l'on ajoute à ce nombre les 2 cas de Roth (1884), le cas unique de Wahneau (1886) et le mien (1886), le chiffre total des cas publiés atteint environ 211.

Parmi les circonstances étiologiques qui peuvent amener l'embolie graisseuse, la première place appartient, sans contredit, aux lésions traumatiques des os et principalement à celles où la substance médullaire est intéressée. De 177 cas d'embolie graisseuse cités par Scriba, les fractures des os en ont été la cause 93 fois, c'est-à-dire dans 51,5 °/₀ du nombre total. D'après Flournoy les cas où l'embolie provient de fracture des os forment 76 °/₀. Ce fait s'explique sans difficulté : les os longs, contenant une grande quantité de graisse médullaire et de larges vaisseaux à minces parois, présentent, en cas de fracture, les conditions les plus favorables à la pénétration de la graisse dans les vaisseaux.

Voici pourquoi Riedel s'est cru en droit d'affirmer que toute lésion des os est suivie d'embolie graisseuse. Si l'on entend sous le nom d'embolie une obstruction, même insignifiante, des vaisseaux capillaires du poumon, cette proposition devient compréhensible et ne demande pas d'autre explication.

La seconde place, sous le rapport de l'étiologie, appartient aux inflammations aiguës et chroniques des os (14 °/₀), puis viennent les suppurations chroniques des parties molles (11 °/₀); leurs lésions traumatiques (7 °/₀); les dégénérescences de la substance médullaire (7 °/₀); les lésions des tissus adipeux de la cavité abdominale (2 °/₀), etc.

Si l'on excepte les cas d'embolie graisseuse dont l'origine est intravasculaire, tels les dégénérescences des thrombus, les épanchements des foyers athéromateux, etc., on peut la rencontrer exceptionnellement dans les maladies suivantes : dans la fièvre puerpérale (Flournoy, Roth), l'éclampsie (Virchow), la phtisie pulmonaire (Scriba,

Rossmann), le diabète (Starr), l'empyème, la syphilis, le marasme sénile, etc.

L'influence du sexe est telle, que chez les hommes l'embolie a été remarquée trois fois plus souvent que chez les femmes; cela se comprend à priori, les hommes étant beaucoup plus exposés aux lésions traumatiques durant leur travail physique.

L'âge est une certaine garantie contre l'embolie graisseuse, car les enfants et les vieillards, dont la moelle osseuse est pauvre en graisse, sont plus rarement atteints par cette affection.

Plus de la moitié des cas d'embolie (58 °/₀ d'après Scriba) appartient aux adultes, âgés de vingt et un à cinquante ans.

Anatomie pathologique. — Le mécanisme de l'origine de l'embolie graisseuse est une question de première importance.

Il fut démontré vers 1860 par Schwick, Weber et d'autres savants que la graisse doit être liquide pour posséder la faculté d'obstruer les vaisseaux sanguins.

L'émulsion graisseuse, le lait par exemple, ne produit pas d'embolie pour la raison que les glomérules de graisse y étant fort petits, moindres encore que les globules sanguins, ils ne peuvent s'agglomérer grâce à leur pellicule hyaline. L'abondance de graisse dans la substance médullaire des os et la structure particulière de leur système sanguin sont des conditions qui favorisent beaucoup la formation d'embolies consécutivement aux lésions qui atteignent la moelle. La graisse y provient d'alvéoles pauvres en tissu cellulaire et qui, par conséquent, ne peuvent la fixer et se mélanger au sang qui s'est épanché. Les vaisseaux capillaires veineux ayant un large diamètre et de minces parois absorbent cette graisse très facilement, à l'aide de l'aspiration des poumons et du vis a tergo de la pression artérielle. Cette dernière force est encore augmentée par l'épanchement sanguin. Enfin, l'ouverture des vaisseaux déchirés de la moelle osseuse, restant toujours béante, facilite encore l'entrée de la graisse dans la circulation. Ainsi les fractures des os présentent les trois conditions indispensables, selon Flournoy, à la formation de l'embolie. Les choses se passent autrement lorsque c'est l'ostéomyélite aiguë et chronique qui sert de processus étiologique. Alors, l'infiltration inflammatoire joue le rôle de vis a tergo — elle augmente la tension des tissus.

Lorsqu'il y a lésion des parties molles (tissu cellulaire, muscles, etc.) ou bien des organes abdominaux, riches en substance graisseuse, le mécanisme de l'embolie varie.

La graisse pénètre quelquefois dans la circulation par une voie indi-

recte, c'est-à-dire en passant par le système lymphatique (Busch). Il est presque généralement admis que les conduits lymphatiques, étant déchirés, peuvent absorber de la graisse et la faire pénétrer dans la circulation; cependant, certains auteurs, par exemple Flournoy, Riedel et d'autres, n'admettent pas la possibilité de la formation des embolies par cette voie. Ils regardent les glandes lymphatiques comme des barrières que les gouttes de graisse ne peuvent franchir que rarement, en fort petit nombre et trop menues pour obstruer les capillaires.

D'autres encore (Wiener) affirment que cette filtration à travers les glandes n'empêche pas les globules graisseux de se réunir plus loin, pour former des embolies de moindre étendue. Wiener pense aussi que la graisse peut être absorbée par les vaisseaux lymphatiques, même lorsque ces derniers sont inaltérés. Cela se rapporte non seulement aux conduits lymphatiques du péritoine, conduits dont la faculté d'absorption est si grande, mais aussi à ceux de la plèvre et à ceux du tissu cellulaire sous-cutané. Si les glandes lymphatiques ne forment réellement pas de barrière impénétrable à la graisse, il est inutile de supposer, comme le fait Wiener, l'existence de conduits lymphatiques spéciaux qui, soi-disant, se relient directement au système sanguin de la cavité plévrale, sans avoir de glandes intermédiaires sur leur parcours. Nous pouvons ajouter que M. Affanassief cite des faits contradictoires à cette supposition.

Quant au tissu cellulaire sous-cutané, même dans les rares expériences où l'injection d'huile d'olive sous la peau a réussi, l'embolie était toujours de petites dimensions. Cela se comprend. La voie des conduits lymphatiques sous-cutanés est la plus longue et la plus difficile en raison de la profusion des glandes lymphatiques qui s'y trouvent, donc il n'y a rien d'étonnant que l'huile qui traverse tous ces obstacles atteigne les vaisseaux sanguins assez tard, en petite quantité et par gouttes fragmentées.

Du moment que la substance graisseuse a pénétré, d'une manière ou d'une autre, dans le système veineux, cette substance graisseuse atteint le cœur droit et l'artère pulmonaire, puis s'arrête dans les vaisseaux capillaires du poumon. Le nombre des canaux obturés varie selon la quantité de graisse qui se trouve dans l'artère pulmonaire. On n'est pas d'accord sur la question du sort ultérieur de la matière graisseuse dans le poumon. Un seul fait est certain : c'est qu'elle disparaît des vaisseaux capillaires quand l'animal survit. Une partie de la graisse en question passe plus loin et tombe dans le système aortique (Bergmann, Riedel, Wiener). Ce passage a lieu grâce à la largeur des capillaires du poumon et grâce à la faculté de la graisse

de se former en cylindres adhérant fort peu aux parois vasculaires (Wiener). La matière graisseuse qui n'est point sortie du poumon traverse la paroi du capillaire et se loge dans les tissus environnants (Bergmann) ou bien, selon d'autres auteurs (Wiener, Halm), elle se transforme en émulsion et se consume dans le sang et les tissus.

Les faits cliniques donnent raison à Scriba qui soutient que la matière graisseuse traverse graduellement les capillaires du poumon jusqu'à leur évacuation complète. Une fois tombées dans le système aortique, les embolies graisseuses sont transportées par le jet artériel dans tous les organes où elles s'arrêtent dans les réseaux capillaires. Il n'y a presque pas d'organe où l'on n'ait pas constaté d'embolie; cependant la graisse s'amoncelle principalement dans la rate, dans le foie et dans les reins.

Dans la rate, la substance graisseuse est souvent absorbée par les cellules de la pulpe splénique dans lesquelles on a trouvé des gouttelettes de graisse. La plus grande partie, s'arrêtant dans les tissus veineux, repasse par les poumons dans le système artériel et finit par arriver dans les reins. Nous dirons plus tard ce que devient la graisse dans le foie. L'organe qui élimine de préférence la graisse de l'organisme, c'est le rein. Ici la graisse s'amoncelle dans les glomérules rénaux qui la rejettent avec l'urine. (D'après Mme Schahoff, ce sont les canaux urinifères qui remplissent cette mission.)

Nous avons parlé jusqu'ici du mécanisme de l'origine des embolies graisseuses et de la longue route qu'elles parcourent, il nous reste maintenant à examiner les aventures qui leur arrivent à leurs stations d'arrêt.

On a fort peu d'observations relatives à la métarmorphose du sang sous l'influence de la graisse qui y circule. Magendie, Nasse, Simon et d'autres obtinrent la destruction des globules rouges du sang en agitant un mélange d'huile et de sang fraîchement tiré. Cependant ni ces expériences, ni même celle de Scriba, qui injectait de l'huile dans une veine et déterminait la qualité du sang au bout d'un certain temps, ne peuvent être probatoires, car les altérations constatées pouvaient être le résultat des graves désordres de la circulation produits par l'embolie des vaisseaux. Tous les auteurs que je viens de citer conviennent que la désagrégation des globules sanguins et la transition de l'hémoglobine dans le plasma se produisent mécaniquement, lorsque l'on secoue un mélange de sang et de matière graisseuse. Mais comme ces secousses n'ont pas lieu dans la circulation d'un être animé, il faut avouer que la question des métamorphoses du sang doit encore rester ouverte et peut servir d'objet à des recherches futures.

Dans les poumons, c'est-à-dire à l'endroit où la matière graisseuse s'arrête tout d'abord, commencent différents phénomènes dus à des troubles de circulation provoqués par l'embolie. Ces phénomènes varient selon la vitesse de la pénétration de la matière graisseuse; ils dépendent aussi de l'étendue du rayon de l'embolie, de la durée de la vie du sujet, etc.

On pourrait croire tout d'abord que l'obstruction des dernières ramifications de l'artère pulmonaire occasionne de nombreux infarctus hémorragiques. Les recherches de Cohnheim et de Zitten ont démontré cependant, que la circulation collatérale dans les anastomoses qui existent entre l'artère pulmonaire et les ramifications des artères bronchiques nourrit encore jusqu'à un certain point le tissu alvéolaire lorsque les branches de la première sont fermées à la circulation. Voici pourquoi il y a des cas d'embolie pulmonaire non suivie d'infarctus (Riedel, cas de mort rapide. — Scriba). Le plus souvent on trouve des infarctus dont le degré de développement varie; ordinairement ce sont des foyers de la grosseur d'une tête d'épingle, rarement plus gros.

On trouve encore dans les poumons des ecchymoses sous la plèvre et même dans la profondeur du tissu alvéolaire, souvent à une certaine distance des vaisseaux obturés, de sorte qu'il n'est pas toujours possible de relier ces deux phénomènes entre eux.

Le troisième signe est le principal pour nous, c'est l'œdème des poumons qui, d'après Virchow, est le résultat de l'hyperémie collatérale des lobules dont les vaisseaux ne sont pas obstrués; selon Scriba, ce serait l'effet de l'excitation du centre des vaso-moteurs par une embolie des artères cérébrales, ou un phénomène d'urémie; selon d'autres encore (Welch), cet œdème est la suite de la paralysie du cœur gauche qui est due à la diminution de l'afflux du sang.

Comme les observations cliniques et les autopsies révèlent souvent des poumons œdémateux, je ne puis partager l'opinion de Scriba, d'après lequel l'œdème ne se produit que pendant l'agonie et ne peut être regardé comme cause directe de l'issue léthale.

Bergmann affirme catégoriquement que l'embolie graisseuse est la cause principale de l'œdème du poumon. Les observations qui confirment cette opinion sont très nombreuses (Virchow, Bergmann, Riedel, Wiener, la mienne, etc.). Du moment que les embolies graisseuses, composées de matières aseptiques, ne contiennent pas elles-mêmes d'agents inflammatoires — ce qui est avéré, — il ne peut être question de phénomènes de l'inflammation, de pneumonie oléeuse (Glüge, etc.), ni de formation d'abcès métastatiques, ni de rapports avec la pyémie, comme le rêvait Wagner.

Beaucoup d'auteurs ont constaté des embolies des capillaires du cœur. On a aussi décrit des hémorragies sous l'endocarde, la dilatation aiguë du cœur droit, souvent rempli d'un mélange de sang avec de la graisse liquide.

Le foie qui reçoit du sang de deux sources — de l'artère hépatique et de la veine porte, — présente des conditions très favorables à l'amoncellement de la graisse. Cette dernière se trouve tantôt à l'intérieur, tantôt à l'entour des lobules. On a trouvé dans le foie de fortes hyperémies veineuses et des amas de gouttes de graisse dans les cellules hépatiques (Wiener).

L'hépatite partielle purulente de Riedel est le résultat d'une injection de graisse septique.

La rate contient, dit-on, de la graisse, non seulement dans les tissus veineux, mais dans les cellules mêmes de son parenchyme, ce qui est très vraisemblable, attendu leur intime contact. Certains observateurs prétendent qu'on ne trouve dans la rate de la graisse injectée que fort rarement et en petites quantités.

Les troubles du système nerveux central ont une grande importance clinique; malheureusement, nous ne savons que fort peu là-dessus. On peut seulement affirmer qu'on y trouve quelquefois des embolies vasculaires, surtout dans la pie-mère, dans le plexus choroïdien, etc. On a remarqué l'hyperémie veineuse consécutive des membranes de la région encéphalique, l'anémie et l'état œdémateux du tissu nerveux, de même que des apoplexies capillaires assez fréquentes.

J'ai déjà dit que la graisse s'amoncelle dans les glomérules de Malpighi. Les reins se trouvent presque toujours dans un état d'hyperémie et l'on voit souvent de petites hémorragies sous-capsulaires.

Enfin on a trouvé des embolies graisseuses plus ou moins vastes dans tous les organes du corps.

Symptômes. — La connaissance des symptômes de l'embolie graisseuse est d'une si grande importance pour les praticiens que je me vois obligé de m'arrêter longuement sur cette question.

La plupart du temps l'embolie est consécutive à des lésions de l'organisme malade. Pour pénétrer dans le sang, la graisse met très peu de temps; et les expériences que fit Scriba lui permirent de constater la présence de la graisse dans les capillaires du poumon et l'obstruction des vaisseaux de la langue quarante-deux secondes après l'injection. En tuant des animaux d'un coup sur la nuque, Flournoy découvrit des embolies au bout de une ou deux minutes. Les observations cliniques faites sur l'homme démontrent que, dans les cas

mortels, l'issue léthale avait lieu dans un laps de temps variant entre six heures et onze jours (Flournoy). La durée maximum de la première apparition de l'embolie est de quelques jours. Voici les signes principaux auxquels ou reconnaît l'approche traîtresse de l'embolie.

1° *La température du malade.* — Des auteurs tels que Stricker, Bergmann, Albert et Billroth ont fait croire que l'embolie graisseuse est toujours accompagnée d'une température élevée. On a même essayé d'expliquer par l'embolie les accès de fièvre difficiles à comprendre qui suivent parfois, dès les trois jours, les fractures sous-cutanées. Une température très élevée était le signe d'une embolie fort vaste; l'embolie graisseuse était comparée sous ce rapport aux embolies par matière compacte et indifférente — amidon, charbon, etc.

Déjà Czerny, lors de ses expériences probatoires, obtenait dans 5 cas sur 6 un résultat inattendu : non seulement la température ne s'éleva pas, mais elle s'abaissa, au contraire. De nouvelles expériences et observations (Halm) vinrent confirmer cette découverte. L'abaissement de la température atteignait souvent 1 ou 2 degrés centig. selon la grandeur de l'embolie. Il est difficile de donner l'explication de cette hypotermie : peut-être dépendait-elle de la diminution des phénomènes d'oxydation par suite des troubles de la circulation et de l'échange des gaz, peut-être était-ce le résultat d'une embolie cérébrale troublant l'harmonie de la formation et de la perte de la chaleur. Ce qui est important, c'est qu'un moyen de démasquer l'ennemi est en notre possession.

On comprend que cette température subnormale ne peut pas se manifester là où se trouvent les éléments générateurs de la fièvre, par exemple dans les cas de fractures compliquées, de suppuration, d'intoxication septique, etc.

L'embolie graisseuse se manifestera dès lors par une pyrexie plus modérée que celle que l'on aurait pu attendre, en raison des ravages septiques.

2° *Travail du cœur.* — On sait que les vastes embolies des vaisseaux capillaires du poumon dilatent le ventricule droit en y arrêtant le sang veineux. D'un autre côté le cœur gauche ne reçoit pas assez de sang artériel. Nous passons sous silence les embolies qui se forment consécutivement dans le muscle cardiaque.

Quelques auteurs n'admettent pas l'influence directe du sang mêlé de graisse sur le cœur; d'autres tiennent à l'opinion contraire; Rasmann, par exemple, a constaté la chute de la pression artérielle et le ralentissement du pouls. Lorsque l'injection de matière avait été abondante il arrivait même que le cœur s'arrêtait dans la diastole.

Rasmann et Olshausen ont voulu expliquer ainsi le ralentissement du pouls chez les accouchées pendant les premiers jours après leurs couches; la source d'embolie serait la dégénérescence graisseuse de l'utérus. Les expériences de Czerny et les observations cliniques confirment aussi les troubles des battements de cœur dans les cas d'embolie graisseuse.

3° *Voies respiratoires.* — Les troubles de la respiration peuvent être regardés comme l'un des premiers symptômes fort significatifs. Les phénomènes produits par l'embolie graisseuse dans le poumon se réduisent à des infarctus hémorragiques, à des ecchymoses et à un commencement d'infiltration œdémateuse. On observe en conséquence, tantôt une légère dyspnée, tantôt les symptômes inquiétants propres à l'infarctus et à l'œdème : la dyspnée et l'oppression sont accompagnées de toux, et d'expectorations tantôt sanguinolentes (ce qui indique l'infarctus), tantôt abondantes, liquides et mousseuses (ce qui indique l'œdème) sortant parfois en énorme quantité par la bouche et le nez (Czerny, Bergmann, etc.). L'auscultation révèle des ronchus sonores et d'autres bruits d'origine bronchique, bruits parfois si retentissants qu'ils sont perceptibles à distance.

A la percussion, on constate dans le poumon une matité plus ou moins répandue. La respiration s'accélère, devient irrégulière, prend le type aspiratoire; on observe souvent le phénomène de Cheyne-Stokes. Il va sans dire que tous ces symptômes apparaissent à mesure que les capillaires du poumon sont bouchés par la matière graisseuse et comme, dans les cas d'une certaine durée, la graisse fait plusieurs fois le tour de la circulation, certains auteurs ont cru possible de placer les accès d'asthme momentanés et l'apparition temporaire de l'hémoptysie parmi les symptômes de l'embolie. Les troubles de la respiration ont en effet une grande importance, car ils précèdent ordinairement les autres accidents qui se succèdent avec une rapidité parfois foudroyante.

4° *Encéphale et moelle épinière.* — On se figure facilement quelle variété de phénomènes pathologiques peut être produite par l'obstruction des vaisseaux nourriciers du système nerveux central. En effet on a observé des spasmes cloniques et tétaniques; des vertiges; des vomissements; des paralysies, principalement bilatérales, des défécations involontaires, l'inquiétude, la tristesse, l'apathie, la perte de connaissance, etc., etc. On indique séparément l'abaissement des réflexes et l'asthénie au plus haut degré.

Si nous rappelons que l'embolie graisseuse est souvent accompagnée, surtout dans les cas graves, d'œdème pulmonaire et d'empoisonnement par l'acide carbonique, et que le cœur, recevant peu de

sang, n'en fournit pas assez au cerveau, l'origine des multiples phénomènes cérébro-spinaux paraîtra difficile à démêler. Chacun d'eux peut être rapporté à l'embolie du cerveau, à l'anémie de cet organe, enfin à l'empoisonnement par l'acide carbonique. On peut même, si l'on veut, attribuer tous les phénomènes des autres organes à des troubles de circulation et de nutrition dans tel ou tel centre nerveux. Ce point de vue qui simplifierait considérablement la compréhension de tous les symptômes de l'embolie ne peut être admis, ne fût-ce que pour la seule raison que les lésions sérieuses sont fort rares dans l'encéphale, même lorsque la mort est instantanée.

Les troubles se terminent ordinairement par un collapsus qui se manifeste d'autant plus tôt que l'embolie est vaste ; il arrive parfois sans être précédé par des signes précurseurs perceptibles. Ici, dans tout collapsus, le visage et les muqueuses sont d'abord livides, puis cyanotiques; puis les extrémités se refroidissent, le pouls devient filiforme, une sueur froide perle sur la peau, enfin surviennent les symptômes respiratoires et nerveux que nous avons décrits tout à l'heure et l'issue léthale est rapide.

5° *Reins.* — Le symptôme pathognomonique de l'embolie graisseuse c'est la présence de graisse dans l'urine, graisse qu'on peut y découvrir par la méthode qui suit. Comme une certaine partie de la graisse traverse très rapidement les capillaires du poumon, la présence de la graisse dans l'urine peut être constatée dès le commencement de la maladie, entre le 2e et le 4e jour. Scriba put démontrer la présence de la graisse dans l'urine dans tous les cas de fracture, Halm dans 28 pour 100, Riedel dans 48 pour 100 du nombre total des cas qu'ils ont observés. Cette différence provient de ce que les deux derniers observateurs ne démontraient dans l'urine que la graisse libre et fluide qui ne se rencontre pas toujours, tandis que Scriba recherchait la graisse même sous la forme d'émulsion.

Méthode de recherche. — Si l'urine contient de la graisse, il se forme à sa surface, au bout d'un certain temps, une couche blanchâtre et nébuleuse d'une certaine épaisseur. On trouve, à l'examen microscopique d'une goutte d'urine prise de cette couche superficielle, une quantité de globules ronds, à contours délicats et de coloration foncée — ce sont des gouttelettes de graisse entourées de leurs membranes; au-dessous de ces globules se trouve une seconde couche composée d'un mélange de mucus, d'épithélium et de globules graisseux.

1° Une goutte de solution d'acide osmique à 1/2 p. 100 — 1 p. 100

instillée sous le couvre-lamelle colore au bout de quelques heures tous les globules graisseux en brun foncé.

2° Si l'on évapore à sec un peu d'urine contenant de la graisse et si l'on dissout le résidu dans de l'éther, en faisant tomber une goutte de cette solution sur une feuille de papier, on obtient une tache grasse.

3° Une goutte de cette solution éthérée, vue au microscope, donne sur le verre, à mesure que l'éther s'évapore, de beaux cristaux en aiguille parmi lesquels se disposent de petites gouttes de graisse.

La graisse apparaît périodiquement dans l'urine à mesure que s'accomplit le travail d'élimination et ces périodes ont été déterminées approximativement par Scriba. La première commence dès le deuxième ou le quatrième jour, la seconde entre le dixième et le quatorzième jour, la troisième et la quatrième suivent parfois à des intervalles de six à dix jours. La présence de la graisse dans l'urine peut être constatée pendant plusieurs jours à partir du commencement de chaque période. L'organisme n'est définitivement débarrassé de toute la graisse contenue dans le sang qu'à la fin des troisième, quatrième et cinquième semaines. Riedel fait remarquer que l'urine contient aussi, durant la maladie dont nous parlons, des formes particulières, semblables à des cylindres, de couleur brune; leur origine est problématique. Certains auteurs trouvent que ce symptôme n'est pas caractéristique, car il manque souvent. J'ai déjà indiqué que, dans les reins, la graisse obstrue de préférence les glomérules de Malpighi. Ce phénomène peut occasionner quelquefois l'anurie et même l'urémie comme ce fut observé sur des animaux. Chez les hommes, la mort prévient l'urémie, comme si elle voulait épargner à l'organisme une lourde épreuve de trop.

Marche, issue et pronostic. — Il faut distinguer les cas légers, c'est-à-dire ceux qui ne mettent pas la vie du malade en danger et ceux qui sont menaçants. Les premiers passent souvent inaperçus, car il n'y apparaît presque aucun symptôme caractéristique, excepté la présence de la graisse dans l'urine.

Les symptômes sont d'autant plus graves que l'embolie est développée et les signes que présentent les poumons acquièrent alors une importance exceptionnelle.

Dans les cas non mortels, l'embolie se caractérise par des accès passagers de dyspnée, par le mucus sanguinolent et par un état d'inquiétude vague, tandis que dans les autres, ces phénomènes respiratoires sont accompagnés d'un abaissement général de la température, ils se répètent avec une intensité croissante à des espaces de

plus en plus courts jusqu'au dernier moment, où vient le ralentissement des battements du cœur et son arrêt final.

Il se passe, néanmoins, dans la plupart des cas, plusieurs jours entre l'apparition des premiers signes d'embolie graisseuse et l'issue léthale. Quelquefois, cependant, l'affection est si rapide que le malade expire avant que le médecin ait eu le temps de s'orienter, alors qu'aucun nuage à l'horizon ne faisait prévoir l'approche de la tempête!

Les opinions les plus diverses ont été exprimées sur l'issue de l'embolie et des organes qu'elle intéresse, mais pour la résoudre, on aurait besoin d'une statistique nouvelle, qui remplacerait l'ancienne qui est incomplète et erronée. Voici pourquoi certains auteurs donnent beaucoup d'importance à l'embolie graisseuse, tandis que d'autres (Minich, Wiener, etc.) la regardent comme une complication innocente. Il est cité, par exemple, douze cas mortels sur cent soixante-dix-sept observations (7 p. 100); mais cette donnée ne peut nous satisfaire et voici pourquoi : d'abord elle est prise sur un nombre total de malades insuffisant, ensuite elle ne correspond pas à la réalité, puisqu'on n'a pas tenu compte des cas où l'embolie ne figurait que comme l'une des causes nombreuses de l'issue léthale; il est difficile d'apprécier tous les accidents pathologiques complices, à leur juste valeur.

Enfin, de nombreuses embolies ont été méconnues durant la vie et même sur la table de dissection : ces cas ont été inscrits en partie sous la rubrique de « Shock nerveux », en partie sous le nom de « commotion cérébrale » et sous d'autres titres de maladies peu connues (Bergmann).

Tout en renonçant à l'aide douteuse des chiffres de la statistique, je crois cependant pouvoir approcher de la vérité en me basant sur les effets de l'embolie dans les organes du corps.

L'examen anatomo-pathologique nous prouve que l'organisme dispose d'un nombre très restreint de moyens pour se débarrasser des corps étrangers qui l'envahissent. Ainsi, dès que la graisse s'est introduite dans le sang, elle accomplit une série de circulations dans le système sanguin avant d'être complètement éliminée par les reins. Je ne parle pas de la quantité insignifiante de graisse qui se transforme en émulsion et qui s'oxyde, au dire de quelques observateurs. Comme les embolies graisseuses n'ont pas d'action inflammatoire sur les tissus, le mal qu'elles produisent avant d'être rejetées par les reins se réduit à des troubles mécaniques de circulation, principalement dans les poumons. D'après Welch, l'œdème des poumons n'a lieu que lorsque les trois quarts des vaisseaux pulmonaires sont obstrués, dans le cas contraire l'élasticité et le peu d'épais-

seur des parois de l'artère pulmonaire suffisent pour compenser l'obstruction. Cela n'est possible, faut-il ajouter, que chez les sujets dont le cœur possède une force de propulsion normale. Ainsi il n'y a que le travail normal du cœur qui puisse conserver la vie du malade, malgré l'étendue plus ou moins grande de l'embolie. La faiblesse du cœur (soit par lésion, vieillesse, affaiblissement général ou adiposité) est la cause principale des issues léthales et le danger que court le malade est en proportion avec l'étendue de l'embolie. Je termine ce chapitre en énumérant les causes directes de l'issue léthale dans la maladie dont nous parlons. A propos de cette question, on peut encore répéter : *Quot capita, tot sententiae.*

Wagner, qui regarde l'embolie comme l'un des moments étiologiques de la pyémie, met l'issue finale en rapport avec la formation d'abcès multiples. L'explication la plus adoptée est celle qui explique la mort par un effet de l'œdème des poumons; cependant on a constaté des cas d'autopsie où l'œdème n'existait pas. Le professeur Czerny rectifie l'erreur en disant qu'une certaine partie des cas mortels doit être attribuée à l'embolie du cerveau. Bergmann explique la mort par la paralysie du cœur, maladie qui sert bien souvent de bouc émissaire dans les cas difficiles, et d'ailleurs la paralysie du cœur peut dépendre de l'anémie de cet organe, de l'embolie des capillaires ou des troubles des centres nerveux.

Seul, Scriba se posa le problème de déterminer quelle quantité de graisse, introduite dans le sang, doit être regardée comme mortelle. D'après ses observations, cette quantité varie selon la pression sous laquelle s'accomplit l'injection et la distance du cœur ; or il faut d'autant plus de graisse pour occasionner la mort, que la distance du cœur est grande et que la pression est faible. D'un autre côté, même si l'on choisit une des veines les plus rapprochées du cœur et si l'on injecte sous une forte pression, il faut employer une quantité de graisse trois fois plus grande que celle qui est contenue dans le fémur de l'animal. Pour l'homme la quantité maxima de matière graisseuse serait de 210 grammes. Ces données sont obtenues en faisant le calcul suivant. Si le poids moyen du corps humain est de 60 kilos (Arnold), le poids du squelette 9, 5 p. 100 du poids du corps et la contenance moyenne de graisse dans les os de 15 p. 100 du poids des os (valeurs obtenues par Scriba en faisant des expériences avec des os de chien au moyen de l'appareil Regnault), nous obtenons le poids du squelette égal à $\frac{60.\ 9{,}5}{100} = 5,\ 7$ kilos et celui de la graisse contenue dans le squelette $= \frac{5{,}7.\ 100}{15} = 855$ grammes : ce qui fait,

pour le fémur $\left(\frac{1}{12}\right.$ du squelette), près de 70 grammes. Scriba conclut de tout cela qu'il n'arrive jamais qu'une pareille quantité de graisse pénètre dans le poumon pour tuer par sa masse et qu'il faut chercher la cause de la mort dans l'embolie du cerveau.

Les observations cliniques et les chiffres obtenus ultérieurement me font penser que cette question demande de nouvelles recherches plus minutieuses.

Quant au *pronostic*, plusieurs circonstances, déjà citées, peuvent lui servir de base, mais aucune règle absolument exacte n'a encore été trouvée. Personne encore n'a recherché, par exemple, si l'analyse quantitative de la graisse contenue dans l'urine peut donner une idée quelconque du degré de développement de l'embolie.

Traitement. — Il n'existe que fort peu de propositions timides, dans la littérature nouvelle, relativement à la thérapeutique des cas difficiles et elles émanent, pour la plupart, de suppositions purement théoriques.

Ainsi on a essayé d'injecter dans les veines une solution de bicarbonate de soude à 2 p. 100 dans le but d'obtenir une émulsion, car on sait que la graisse, sous cette forme, n'occasionne pas d'embolie. Il se trouva cependant que l'injection simultanée dans le sang de bicarbonate et de graisse était rapidement fatale à la vie du sujet.

On a proposé de pratiquer la ligature de la veine aspirante, mais, par malheur, on ne peut avoir recours à cette mesure que lorsque le malade ne saurait plus en profiter. Mentionnons encore l'inutilité de la saignée qu'on a employée dans l'intention de combattre les suites de la stase veineuse et nous aurons nommé toutes les armes de l'arsenal de la thérapeutique moderne.

Tel est l'abrégé du tableau clinique de l'embolie graisseuse telle qu'elle est représentée dans la littérature médicale. Je passe maintenant à l'analyse spéciale de mon cas, afin d'en déduire les particularités et les exceptions qui serviront peut-être à établir les lois de la défense médicale contre l'embolie graisseuse.

On voit dans l'histoire de mon malade, placée au commencement de cet article, que l'espace de deux semaines qui s'est écoulé à partir du jour où les lésions traumatiques ont été reçues est insuffisant comme garantie de la sécurité du blessé, malgré l'opinion contraire généralement admise. On y voit aussi que l'origine de l'embolie était localisée non seulement à l'endroit de la fracture du tibia, mais

aussi à la place des contusions des parties molles, là où s'était formée une cavité suprapériostale, remplie d'un mélange de sang et de gouttes de graisse.

L'apparition tardive de l'embolie ne peut en aucune façon être expliquée par des causes mécaniques ordinaires. La pression élevée produite par les vastes épanchements sanguins aux endroits de la fracture et des contusions existait depuis le premier jour et elle était alors plus considérable que dans la suite. Les veines déchirées devaient être à cette époque bouchées depuis longtemps par des caillots de sang coagulé. Quel est donc le mécanisme de l'embolie graisseuse dans notre cas? Je pense que l'absorption de la graisse a lieu principalement par les canaux lymphatiques et que le rôle de la *vis a tergo* est rempli par l'infiltration réactive des parties lésées et non seulement par l'épanchement sanguin.

L'élasticité de la peau et la turgescence réactionnelle des tissus profonds contribuèrent, en augmentant la pression, à faire pénétrer la graisse dans les conduits lymphatiques.

Les troubles respiratoires occupent la première place parmi les signes d'embolie que présentait mon malade; ils auraient pu, jusqu'à un certain point, nous prévenir de l'approche de l'embolie, si les fractures des côtes et de la clavicule n'avaient point détourné nos soupçons. L'essai des urines fut fait plusieurs fois sans résultat positif; il me semble qu'il faut supposer que ces essais furent faits, par hasard, les jours de repos, c'est-à-dire les jours où la graisse ne s'élimine pas par les reins. Enfin l'abaissement de la température n'eut lieu que le jour même de la mort du malade et le collapsus ne la précédaque d'un quart d'heure.

Les symptômes ne se succédèrent pas dans l'ordre systématique indiqué dans les auteurs, car l'embolie fut foudroyante.

L'autopsie démontra la présence de vastes embolies dans les poumons et ces derniers étaient œdémateux; cela confirme mon opinion sur la cause directe de l'issue léthale, cause qui se réduit, en somme, à l'œdème des poumons. Aucune embolie dans le cerveau ne fut constatée. La rapidité de l'issue léthale s'explique par l'insuffisance du cœur qui était infiltrée de graisse.

Ainsi mes observations personnelles réunies aux indications bibliographiques me permettent de tirer les conclusions suivantes :

1° Bien que les cas mortels d'embolie du cerveau soient fort rares, il ne faut jamais perdre de vue la possibilité et le danger de cette complication dans les cas de vastes lésions du squelette et des parties molles. Durant vingt-neuf ans et demi j'ai eu l'occasion de voir des

blessures parfois énormes et terribles, et c'est la première fois que j'ai perdu un malade par suite d'embolie graisseuse. Certes je ne veux pas déduire de ce cas unique des conclusions de statistique et la destination même de la clinique que j'ai l'honneur de diriger ne me permet pas d'y rassembler, à portée d'observation, un nombre de fractures suffisant pour formuler des conclusions semblables.

2° Je recommande toutefois aux praticiens une règle bonne à suivre avec tous les blessés, depuis ceux qui ont de vastes contusions des parties molles et des fractures simples jusqu'à ceux qui ont des membres entiers écrasés. Il est indispensable d'essayer l'urine de ces malades pour y déterminer la graisse. Ces essais doivent être faits tous les jours pendant trois semaines au moins.

3° Si l'on déterminait la quantité de graisse éliminée par l'urine, cela donnerait peut-être le moyen de juger combien de matière graisseuse reste en circulation dans l'organisme. Il est même probable que ces deux quantités sont en rapport inverse : plus il en sort, moins il en reste dans l'organisme. La diminution de la graisse dans l'urine et la croissance simultanée des troubles respiratoires indiqueraient l'approche du danger.

4° J'appelle particulièrement l'attention sur la difficulté de la respiration chez ces malades et sur l'abaissement de leur température. Peut-être ces signes aideront-ils quelquefois à s'orienter. La série de sternutations violentes subitement arrivées dans mon cas peut n'être qu'une des manifestations nombreuses des troubles respiratoires pathognomoniques.

5° Les indications de la littérature et le mécanisme de l'origine de l'embolie parlent en faveur du repos complet de l'extrémité fracturée. Il faut donc continuer à suivre les règles traditionnelles du traitement des fractures, c'est-à-dire assurer l'immobilité complète des fragments en appliquant un appareil inamovible quelconque. Même dans les cas de fractures compliquées où l'on ne peut éviter le renouvellement du pansement, il ne faut le faire que sous nécessité absolue.

6° Il faut décidément renoncer au massage que certains auteurs recommandent même si la fracture est récente, car il peut contribuer à la pénétration de la graisse dans les vaisseaux. Dans les cas de contusion des parties molles, il ne faut avoir recours au massage que fort tard, si l'épanchement sanguin tarde à disparaître.

7° Il arrive assez souvent que les contusions produisent de vastes cavités remplies de sang et de graisse liquide. Afin d'éloigner le danger qu'elles présentent, je conseille d'ouvrir ces hématomes d'autant plus qu'une incision hâte leur guérison.

L'évacuation du contenu de la cavité rend la formation de l'embolie difficile, car elle supprime la tension intérieure et un pansement antiseptique garantit l'innocuité de l'opération. En principe, il faut donner issue libre au contenu des cavités dans tous les cas analogues, par exemple après la résection des articulations. Vogt a décrit des cas où l'occlusion hermétique de la cavité de l'articulation artificielle fut la cause d'embolie graisseuse.

8° Quand on hésite entre une amputation et la conservation d'un membre écrasé, il ne faut pas oublier de prendre en considération le danger de l'embolie graisseuse.

9° Du moment que l'embolie s'est formée, il faut faire tout son possible pour aider les reins à éliminer la graisse et pour soutenir l'action du cœur qui joue un rôle si important dans la compensation des troubles de la circulation dans les poumons. Il me semble que ce double but peut être atteint jusqu'à un certain point, par l'emploi des cardiaques et diurétiques, de la digitale en premier lieu.

CINQ CAS D'ORTEIL EN MARTEAU

OPÉRÉS ET GUÉRIS

AU MOYEN DE L'OSTÉOTOMIE CUNÉIFORME

Par le Dr Maurice PÉRAIRE

Ancien interne des hôpitaux de Paris.

Tout le monde connaît cette déformation particulière des orteils désignée sous le nom d'orteil en marteau, orteil en griffe, en zigzag, et que Nélaton appelait orteil en *cou de cygne.*

On sait que cette déformation est caractérisée par une extension de la première phalange sur le métatarsien correspondant avec flexion de la phalangine sur la phalange, la phalangette étant fléchie ou étendue.

L'orteil en marteau, syndrome clinique, présente plusieurs espèces :

1° L'orteil en marteau dû à un vice de développement de tous les tissus de l'orteil;

2° L'orteil en marteau d'origine arthritique;

3° L'orteil en marteau causé par une lésion de l'un des tissus entrant dans la constitution de l'orteil;

4° L'orteil en marteau développé par les chaussures trop courtes.

Quelque logique que puisse paraître cette classification admise par Eugène Cohen dans sa thèse [1], il n'en est pas moins vrai cliniquement que cette affection est essentiellement douloureuse, gênante pour les malades, qu'elle empêche la marche de s'effectuer normalement, lorsqu'elle siège sur un pied, et à plus forte raison sur les deux, et enfin qu'elle détermine souvent au sommet de l'angle que représentent les deux premières phalanges fléchies, la formation d'un véritable hygroma en miniature qui peut s'enflammer, devenir le point de départ de trajets fistuleux multiples et donner lieu à l'ouverture de l'articulation. Aussi a-t-on cherché à lui opposer un traitement d'abord médical, puis chirurgical.

1. Eugène Cohen, *Th. de Paris*, 1887, p. 91.

Le traitement médical est à la fois préventif et palliatif.

Ainsi certains auteurs, attribuant la genèse de la déformation à l'étroitesse des chaussures, ont conseillé aux malades de se servir de chaussures présentant des talons peu élevés et des bouts carrés.

D'autres ont préconisé des chaussures spéciales se moulant exactement sur la difformité. Ce moyen purement orthopédique réussit rarement. Aussi avons-nous vu souvent les malades abandonner ce système et se borner à ouvrir dans leurs chaussures une sorte de volet au niveau des points qui étaient le siège du mal et arriver, grâce à cet artifice, à marcher et à vaquer à leurs occupations habituelles.

Nous n'insisterons pas sur de pareils procédés qni n'ont pour but que de calmer les douleurs produites par le frottement répété de la chaussure sur les organes lésés. Mais lorsque les malades en sont réduits à marcher sur leurs ongles, ou sur la face dorsale de leur phalange, il faut chercher autre chose et compter sur des procédés plus efficaces.

Le Dr Lancereaux, persuadé que l'orteil en marteau reconnaissait l'arthritisme pour cause, a pensé que l'iodure de potassium ordonné aux malades dès le début de l'affection avait des chances d'empêcher l'évolution de la déformation. Mais ce traitement n'a pas, croyons-nous, été essayé, et nous ne pensons pas qu'une amélioration, quelque légère qu'elle soit, puisse en être la conséquence. C'est donc simplement une hypothèse.

Les auteurs qui ont cru que l'orteil en marteau pouvait être symptomatique d'une paralysie des muscles interosseux ont dirigé leur traitement contre l'affection qu'ils supposaient être la cause de celle-ci et contre la paralysie des muscles interosseux elle-même. C'est ainsi que l'électrisation par les courants continus ou interrompus a été tentée par U. Trélat, par Blum, par Ch. Monod. Dans un cas cité par E. Cohen [1], le résultat fut si peu suivi de succès que l'on fut obligé de sacrifier l'orteil. A notre connaissance le massage n'a pas non plus amené la guérison des malades.

C'est donc aux moyens chirurgicaux que l'on doit donner la préférence.

Ceux-ci consistent en procédés orthopédiques et en méthodes sanglantes.

Les moyens orthopédiques sont l'extension continue faite avec des bandelettes de toile ou de diachylon, ou bien les appareils inamovibles en plâtre, en silicate, en gutta-percha, etc.

Avec ces moyens on a eu pendant un certain temps quelques

1. *Loc. cit.*, p. 67.

succès, surtout lorsque la lésion n'était pas invétérée; mais la malformation n'a pas tardé à reparaître sous l'influence de la marche.

Les méthodes sanglantes sont les sections tendineuses, l'incision simple à ciel ouvert, l'incision sous-cutanée, l'excision d'une partie des tendons extenseur ou fléchisseur, l'amputation de la phalange, la désarticulation de l'orteil, et enfin le procédé imaginé par notre maître le professeur F. Terrier, nous voulons parler de l'*ostéotomie cunéiforme*, c'est-à-dire la résection des extrémités articulaires phalangiennes, précédée de l'excision du cor et de la bourse muqueuse sous-jacente, et suivie de l'extension de l'orteil maintenue par une attelle plantaire.

Nous allons rapidement passer en revue ces différentes méthodes, en insistant plus longuement sur la dernière.

C'est Boyer qui pratiqua tout d'abord l'incision à ciel ouvert du tendon extenseur. Le succès n'ayant pas répondu à son attente, il conseilla ensuite d'exciser une partie du tendon extenseur et obtint un résultat favorable sur le même malade. Mais Jarjavay fit remarquer avec raison dans son *Anatomie chirurgicale* que le succès de l'opération de Boyer était dû plutôt à l'extension pratiquée par le chirurgien consécutivement à l'excision tendineuse qu'à l'opération elle-même.

L'incision à ciel ouvert ou sous-cutanée du tendon fléchisseur ne paraît pas avoir notablement réussi.

C'est le professeur Guyon qui fit la ténotomie sous-cutanée dans un cas. Le fait est consigné dans la thèse de E. Légée [1]. Mais l'opération ne réussit pas à amener la guérison du malade.

L'incision des brides formées dans l'aponévrose plantaire donna un succès à J. Cloquet et un résultat fort peu brillant à L. Labbé; c'est ce que nous apprend E. Cohen, qui tient ce renseignement de M. Témoin, interne du service de L. Labbé.

L'amputation de l'orteil a été pratiquée tantôt de propos délibéré par le chirurgien poussé au pied du mur par le malade, tantôt après avoir fait l'essai des divers moyens que nous venons d'énumérer.

C'est à l'amputation dans la continuité de la phalange, dont sont partisans MM. Blum et Després, que l'on a eu recours, ou bien encore à la désarticulation de l'orteil.

Nous ne nous appesantirons pas sur ces méthodes. Nous renvoyons aux traités classiques de médecine opératoire pour avoir sur elles les détails qu'elles comportent.

Mais on hésite toujours à sacrifier un orteil quel qu'il soit, orteil

1. E. Légée, *Thèse de Paris*, 1869, p. 75-76.

qui en somme a son utilité, lorsqu'on n'a pas la main forcée en quelque sorte par le malade ou par son entourage.

Avant l'ère de l'antisepsie, de combien de désastres ces petites opérations ont-elles été la conséquence! Aujourd'hui cette ablation est absolument inoffensive. Mais pourquoi mutiler un membre lorsque la nécessité ne s'en fait pas sentir?

Aussi est-ce dans le but de pratiquer une opération conservatrice que le professeur F. Terrier a eu l'idée d'appliquer l'ostéotomie cunéiforme, c'est-à-dire la résection phalango-phalanginienne à la cure de l'orteil en marteau.

Il y a indication à pratiquer cette opération toutes les fois qu'il y a ankylose de l'articulation phalango-phalanginienne, lorsque le frottement des chaussures sur la partie saillante de l'orteil a déterminé une irritation se traduisant par un cor et par une bourse séreuse enflammée. Il en est de même si les phénomènes cliniques sont moins accentués et si tout se borne à une gêne de la marche, à une claudication plus ou moins prononcée, à une douleur produite par la station debout.

A plus forte raison, si la marche s'effectue non plus seulement sur l'extrémité de l'ongle, mais sur sa face dorsale, et si par ce fait la gêne fonctionnelle est d'autant plus prononcée, devra-t-on avoir rapidement recours à la résection cunéiforme des surfaces osseuses lésées.

C'est ce que nous avons fait chaque fois que l'occasion s'est présentée, c'est-à-dire lorsque la marche était pénible, douloureuse et quelquefois même impossible. Nous ne voyons donc pas de contre-indications à l'opération.

Il nous reste à exposer le *manuel opératoire* de cette ostéotomie des extrémités phalangiennes, et à rapporter les cas dans lesquels nous y avons eu recours avec un plein succès. Nous donnerons même les résultats éloignés de quelques-unes de ces interventions, montrant ainsi que la guérison s'est maintenue parfaite dans tous les cas avec un bon fonctionnement du membre.

Bien entendu, avant l'opération toutes les précautions antiseptiques aujourd'hui banales auront été prises; le prof. F. Terrier veut même qu'on applique sur le pied un pansement phéniqué vingt-quatre ou quarante-huit heures avant d'opérer. C'est une excellente précaution à prendre que nous ne saurions trop recommander.

L'*opération de F. Terrier* comprend cinq temps :

1° L'excision des parties molles préarticulaires. Dans ce but un lambeau cutané correspondant à la saillie de l'articulation de la première et de la deuxième phalange et comprenant le cor, doit

être circonscrit par deux incisions transversales semi-elliptiques, se regardant par leur concavité; avec le lambeau cutané, il faut enlever la bourse muqueuse sous-jacente au cor.

2° Ouverture de l'articulation par une incision dorsale. Pour cela, on doit sectionner transversalement avec le bistouri le tendon extenseur entouré de sa gaine; et du même coup inciser les deux ligaments latéraux. La tête de la phalange vient alors faire saillie dans la plaie.

3° Dégagement de la tête.

Cette tête est dégagée sur une bonne étendue des tissus fibreux péri-articulaires. Une partie de ces tissus est réséquée sur la face dorsale.

4° Résection des deux extrémités articulaires faite avec une pince coupante. C'est là le temps le plus important. Il faut juste enlever suffisamment des surfaces articulaires pour amener l'orteil à la direction rectiligne, n'en pas enlever ni trop, car on raccourcirait inutilement l'orteil, ni trop peu, car alors la direction rectiligne de l'orteil aurait de la tendance à ne pas se maintenir.

5° La coaptation est faite. Sutures des parties molles pratiquées avec des crins de Florence passés à travers la peau seulement. La plaie peut être drainée ou non drainée suivant que l'on n'est pas ou que l'on est sûr de son asepsie.

L'orteil doit être maintenu allongé par une petite attelle plantaire en bois que l'on aura eu le soin de faire bouillir et que l'on entourera de gaze antiseptique ou aseptique. Pansement antiseptique ou bien simplement aseptique à la gaze et à l'ouate stérilisées enveloppant tout le pied.

E. Cohen a conseillé avec raison de prendre dans ce pansement les deux doigts voisins de l'orteil opéré, afin de se servir de ceux-ci comme d'attelles latérales destinées à bien maintenir l'orteil opéré; mais ce n'est pas d'une nécessité absolue.

Huit jours après l'opération, il faut renouveler le pansement pour enlever les crins de Florence et supprimer le drainage : on trouve alors la réunion de la plaie effectuée, l'orteil est rectiligne. On fait de nouveau le même pansement que précédemment et on le laisse appliqué encore pendant huit jours; au bout de ce temps la guérison doit être complète et le malade doit commencer à marcher.

Cette opération reste absolument inoffensive, si on ne se départit pas des règles de la propreté la plus minutieuse; il ne doit y avoir ni élévation de température, ni complication d'aucune sorte. C'est la cure radicale de l'orteil en marteau, sans mutilation du pied.

Le cor et la bourse muqueuse sous-jacente, causes des douleurs

et des troubles fonctionnels, étant supprimés, il n'y a plus à craindre par suite de la rectitude de l'orteil, par suite de sa *restitutio ad integrum*, de voir survenir de nouveaux cors, de nouvelles bourses muqueuses et enfin de nouvelle gêne dans le bon fonctionnement du pied.

Dans tous les cas opérés par le prof. F. Terrier et consignés dans la thèse de E. Cohen, les malades ont été préalablement endormis au moyen du chloroforme. Dans notre première observation, c'est aussi à cet agent anesthésique que nous avons eu recours; cependant l'anesthésie générale ne nous paraît pas absolument nécessaire. Dans quatre cas nous avons utilisé uniquement l'anesthésie locale au moyen de la solution trinitrinée de cocaïne en injections hypodermiques combinée à la pulvérisation faite avec le chlorure d'éthyle, et cela nous a suffi. Jamais les opérés n'ont accusé de douleurs même au moment de la résection des surfaces articulaires, ils manifestaient même leur étonnement lorsqu'on leur disait que tout était terminé et qu'on faisait leur pansement.

C'est donc, pensons-nous, à l'anesthésie locale, qu'il faudra se borner, mais à condition de la pratiquer d'une façon méthodique, et avec toutes les précautions nécessaires pour éviter tout accident.

Un fait qui n'a jamais été signalé à la suite de cette ostéotomie cunéiforme, et qui très souvent peut amener une gêne notable chez les malades, consiste en l'apparition de troubles trophiques se faisant du côté de l'ongle de l'orteil opéré.

Cette complication tardive de l'ostéotomie qui se montre quelquefois, que j'ai observée sur deux malades, se traduit par une sorte de durcissement considérable de l'ongle qui devient corné, qui s'éraille, qui souvent s'incurve, et peut même, en s'enfonçant dans les tissus, déterminer d'assez vives douleurs pendant la marche.

Ce fait a été confirmé par un de mes confrères et amis le Dr B..., opéré en 1887 de deux orteils en marteau par nos excellents maîtres, les docteurs F. Terrier et Quenu. Chez notre confrère, la gêne qu'il éprouve de l'incurvation de ses ongles est telle qu'il se propose de se faire extirper ceux-ci un jour ou l'autre [1].

Je crois donc qu'on pourrait ajouter un sixième temps à l'opération de F. Terrier, et séance tenante, après avoir pratiqué l'ostéotomie cunéiforme des surfaces articulaires, il y aurait avantage à proposer l'ablation de l'ongle correspondant avec sa matrice et sa lunule. Cette deuxième opération, qui serait en quelque sorte le complément

1. Dr B... Communication orale.

de l'autre, ne nuirait en rien à la guérison de la première, et le malade, croyons-nous, en bénéficierait plus tard.

Voici les observations d'ostéostomies cunéiformes que j'ai eu l'occasion de pratiquer suivant le procédé F. Terrier, dans le service de mon excellent maître.

Observation I. — Le nommé Jean S..., âgé de vingt-trois ans, palefrenier, entre le 26 août 1890, salle Jarjavay, lit 27, service du Dr F. Terrier, à l'hôpital Bichat.

Aucun antécédent pathologique. Ce malade est fortement alcoolique : il a des pituites tous les matins. Malgré cela il est d'une bonne santé habituelle. Par contre, son intelligence est fort peu développée. Il a deux frères qui ont des orteils en marteau doubles, symétriques des seconds orteils. Son père présente la même affection. Au contraire, sa mère et ses deux sœurs n'en sont pas atteintes.

Depuis la naissance, le malade présente une conformation particulière du second orteil gauche. Elle consiste en l'extension de la première phalange sur le métacarpien, avec flexion de la seconde phalange sur la première et extension de la troisième sur la seconde.

C'est en un mot la déformation de l'orteil en marteau (type Z).

Cette déformation, depuis longtemps, gênait le malade dans la marche. Il en était réduit à tailler sur sa chaussure un lambeau de cuir au niveau du point douloureux, de façon à ne laisser directement en contact avec celui-ci que sa chaussette.

Il y a quatre semaines, il mit pendant quinze jours des chaussures qui le serraient. Depuis ce moment, gêne dans la marche, vives douleurs le forçant à boiter.

Un durillon s'était formé peu à peu sur la face dorsale du deuxième orteil gauche, à l'union de la première et de la seconde phalange. Puis une ulcération avait paru, recouverte ensuite d'une croûte noirâtre.

Le malade perça celle-ci avec une épingle. Il en sortit une goutte de pus. Tous les soirs il se livre lui-même à cette petite opération qui, dit-il, le soulage, lui calme la fièvre et lui permet de dormir. Il entre à l'hôpital avec le désir de se faire amputer l'orteil.

A l'examen, il y a ankylose de l'articulation de la première avec la seconde phalange; mais il n'existe pas d'ankylose de l'articulation suivante.

L'extrémité antérieure de la phalange est aplatie en massue; son épiderme est augmenté d'épaisseur. Pas de déformation de l'ongle de cet orteil. Sur la partie saillante de l'articulation phalango-phalanginienne existe une bourse muqueuse ulcérée; tout autour d'elle, la peau est enflammée, rouge, douloureuse à la pression.

Le gros orteil est légèrement dévié en dehors et le troisième orteil a de la tendance à se diriger en dedans.

Le 28 août 1890, après deux grands bains, et après avoir fait envelopper le pied préalablement pendant vingt-quatre heures dans un

pansement humide à la gaze au bichlorure à 1/2000, le malade est chloroformisé par M. Dally, externe du service. Chloroformisation difficile. Grande excitation, ce qui n'a rien d'étonnant, connaissant les habitudes d'intempérance du malade.

Aidé de M. Paquy, externe du service, je pratique l'opération suivante :

Excision d'un lambeau cutané dorsal, de forme elliptique, circonscrit par deux incisions semi-lunaires transversales opposées par leur concavité.

Le lambeau est pris sur la face dorsale de l'articulation et comprend le durillon ulcéré et la bourse muqueuse sous-jacente.

En second lieu, ouverture de l'articulation par une incision dorsale transversale, comprenant les deux ligaments latéraux. La tête de la première phalange fait immédiatement saillie dans la plaie.

Cette tête est dégagée sur une bonne étendue des tissus fibreux périarticulaires au moyen de la rugine.

En quatrième lieu, je résèque toute la tête de la première phalange au moyen de la pince coupante.

Puis je libère la cavité glénoïde de la seconde phalange; cette résection très minime ne comprend que le plateau articulaire de cette phalange.

Enfin, je termine l'opération par quatre points de suture cutanée au crin de Florence. Pas de drain.

L'orteil est maintenu dans la direction rectiligne à l'aide d'une petite attelle plantaire en bois préalablement désinfectée et enveloppée de gaze iodoformée.

Gaze iodoformée sur la ligne de suture. Le pied tout entier est recouvert d'un pansement à l'ouate antiseptique.

Le 29 août, le malade a eu 37°,9 de température. Malgré cela, la nuit a été mauvaise : il a été très agité.

On défait le pansement qui n'est nullement souillé.

On enlève un point de suture. Immédiatement, un jet de liquide séro-sanguin jaillit. On glisse un petit drain dans l'entre-bâillement des deux sutures. Pansement humide.

Le 30, le malade a 37°,4 comme température. Il trouve bon dans l'après-midi de défaire son pansement et de le refaire lui-même en le coiffant de son mouchoir. Aussi présente-t-il le soir 39° comme température.

Le 31, pansement sec. Le drain est nettoyé dans l'eau phéniquée forte, puis remis en place, t. = 37°,2; soir = 37°,4.

Le 1er septembre t. = 37°,6; soir, 38°,2.

Le 2 septembre, même pansement, très bon état des surfaces opérées.

Le malade sort guéri le 15 septembre.

Obs. II. — Mlle Thérèse C..., modiste, âgée de quatorze ans, se présente à la consultation chirurgicale de l'hôpital Bichat, le 14 février 1893.

Elle est atteinte d'une déformation dite orteil en marteau occupant le troisième orteil du pied droit.

Rien au pied gauche.

Chez cette jeune fille, il n'y a aucun antécédent héréditaire ou pathologique.

La lésion qui l'amène à l'hôpital et qui occupe le troisième orteil, autrement dit le médius du pied droit, consiste en une extension de la première phalange sur le métatarsien, avec une flexion de la seconde phalange sur la première, et une extension de la seconde sur la troisième. Celle-ci est épaissie en massue; un épaississement de son épiderme existe assez considérable à son extrémité antérieure; un cor se trouve sur la saillie de l'articulation de la première et de la seconde phalange accompagné d'une bourse muqueuse enflammée.

L'ongle est aplati transversalement.

Cet orteil en marteau ne s'est produit qu'il y a sept ans, au dire de la malade, mais il n'a commencé à la gêner que depuis trois ans. Dès cette époque, sans qu'elle ait porté de chaussures trop étroites, la marche est pénible; la malade a de la peine à faire de longues courses; le soir surtout elle est brisée de fatigue, et la douleur qu'elle ressent au niveau de la lésion du pied droit s'irradie dans toute la jambe et même dans la cuisse, si elle reste longtemps debout.

C'est surtout dans ces deux dernières années qu'elle ressent plus vivement ces douleurs; elle n'a jamais remarqué qu'elles se soient accompagnées de fièvre et de frissons.

Rien de particulier à noter au niveau des extrémités juxta-épiphysaires tibiales et fémorales.

Le 14 février 1893, après avoir fait prendre un bain de pied chaud à la malade, on se met en devoir de désinfecter soigneusement l'orteil par des brossages à l'eau, au savon, à l'éther et à la solution de sublimé à 1/1000. Ceci fait, j'anesthésie l'orteil avec 4 centigrammes de chlorhydrate de cocaïne en injections hypodermiques. Une pulvérisation de chlorure d'éthyle est ensuite pratiquée aux points sur lesquels doit porter l'incision.

Bien entendu les instruments, les compresses, les tampons-éponges sont stérilisés préalablement par l'ébullition, et un seul aide, M. Rogier, est chargé de nous passer les fils destinés aux ligatures et aux sutures, après avoir protégé le champ opératoire avec des compresses de gaze bouillies.

La résection cunéiforme des surfaces articulaires étant pratiquée, la coaptation est faite; avec quelques points de suture au crin de Florence, je réunis en ligne transversale la peau, et l'orteil est ainsi maintenu rectiligne.

Je ne mets pas de drain et je maintiens l'orteil bien droit à l'aide d'un pansement à la gaze iodoformée sans interposition d'attelle.

Le pied tout entier est recouvert d'ouate hydrophile.

La malade est transportée à son domicile en voiture.

Sa mère vient nous donner les jours suivants de ses nouvelles et nous dit qu'elle n'a pas eu de fièvre. Aussi ne la faisons-nous revenir à l'hôpital que le 25 février.

Ce jour-là nous enlevons les sutures. La plaie est réunie par première intention. L'orteil est dans une rectitude parfaite.

Pansement au lint boriqué. Le 11 mars, la petite malade revient nous voir à la consultation. La guérison s'est maintenue parfaite.

Le 20 avril, nous constatons que l'ongle de l'orteil opéré présente des troubles trophiques consistant en une sorte de durcissement avec incurvation et tendance à pénétrer dans les tissus.

Mais la gêne qu'éprouve la malade de cette petite complication est des plus modérées, et cela ne l'empêche en aucune façon de se tenir longtemps debout, et de faire des courses beaucoup trop longues, au dire de ses parents.

Dans le courant du mois de février 1895, nous avons eu l'occasion de revoir notre opérée. La guérison s'est maintenue parfaite et les troubles trophiques de l'ongle ont totalement disparu.

Obs. III. — Mlle Louise V..., âgée de dix-sept ans, femme de chambre, vient le 9 mars 1893 à la consultation de chirurgie de l'hôpital Bichat.

Elle se plaint de ne pouvoir marcher qu'en boitant et souffre depuis trois ans du deuxième orteil du pied droit.

Cette douleur est devenue aujourd'hui insupportable, et elle demande à être soulagée, quitte à perdre l'orteil qu'elle se laissera volontiers enlever si on le juge nécessaire.

Cette jeune fille fait remonter le début de la déformation de son orteil à neuf ou dix ans : rien de très précis d'ailleurs ne peut être indiqué sur la date exacte du début. Elle n'a jamais porté de bottines trop courtes ni trop étroites : c'est du moins ce qu'elle affirme.

Jamais d'attaque de rhumatisme. Pas d'affection semblable dans sa famille.

Aujourd'hui, on trouve la déformation suivante sur le deuxième orteil droit :

La première phalange est étendue sur le métatarsien, la deuxième est fléchie sur la première; la troisième est étendue sur la seconde. C'est encore comme dans la précédente observation la déformation de l'orteil en marteau (type Z).

Il y a ankylose de l'articulation de la première avec la seconde phalange; mais il n'existe pas d'ankylose de l'articulation suivante.

L'extrémité antérieure de la phalange est aplatie en massue; son épiderme est considérablement augmenté d'épaisseur.

L'ongle de cet orteil est peu déformé. Sur la partie saillante de l'articulation phalango-phalanginienne existe un cor; tout autour de lui, la peau est enflammée, rouge; la pression au doigt est douloureuse.

Le gros orteil est légèrement dévié en dehors et le troisième orteil a de la tendance à se diriger en dedans.

Le 9 mars, après avoir usé des précautions antiseptiques habituelles et avoir anesthésié l'orteil avec trois centigrammes de chlorhydrate de cocaïne en injections sous-cutanées, et aussi avec des pulvérisations de chloréthyle, je pratique l'ostéotomie cunéiforme des surfaces articulaires suivant le procédé décrit dans les précédentes observations, avec l'aide de M. Gaymard, externe du service.

Après sutures des téguments au crin de Florence sans drainage, la surface opérée est pansée avec du protective préalablement bouilli et enduit de vaseline iodoformée.

Pas d'attelle plantaire.

Une petite bandelette de gaze iodoformée suffit à maintenir l'orteil en prenant son point d'appui sur les faces latérales des orteils voisins. Pansement ouaté légèrement compressif enveloppant tout le pied.

L'opérée est reconduite en voiture à son domicile.

Le 16 mars, apyrexie absolue. On refait le pansement après avoir enlevé les crins de Florence. La plaie est réunie par première intention.

Le 28 mars, nouveau pansement. Très bon état. L'orteil est rectiligne. Il y a de légers mouvements au niveau des points réséqués.

Le 30 mars, tout pansement est inutile; la guérison est complète.

Obs. IV. — Le nommé L..., menuisier, âgé de soixante-onze ans, vient nous voir à la consultation chirurgicale de l'hôpital Bichat le 18 mars 1893.

Il présente depuis deux ans une conformation particulière du second orteil du pied gauche.

Cet orteil offre une extension de la première phalange sur le métatarsien avec flexion de la seconde sur la première et extension de la troisième sur la seconde.

L'extrémité antérieure de l'orteil est aplatie, l'ongle est un peu hypertrophié, la peau de l'extrémité antérieure de la phalange un peu épaissie; un cor volumineux existe à l'union des première et seconde phalanges.

L'orteil ne peut être ramené à la rectitude normale. L'obstacle ne paraît pas tenir au tendon qui n'est que fort peu sensible au toucher; mais à l'ankylose de l'articulation phalango-phalanginienne.

Le malade a de la gêne fonctionnelle; il ne peut marcher longtemps; il boite après une course de quelques instants, surtout depuis l'apparition de son cor, dont il ne peut préciser exactement le début.

Il demande à être débarrassé de la lésion qui le préoccupe et dont la gêne l'empêche de continuer son travail. Il n'a pas d'arthritisme, pas d'antécédents héréditaires, et n'a jamais porté de chaussures trop serrées.

Séance tenante, après l'avoir soigneusement désinfecté suivant les

procédés habituels, on pratique l'anesthésie locale de l'orteil avec des pulvérisations au chlorure d'éthyle, et deux injections sous-cutanées de chlorhydrate de cocaïne contenant chacune deux centigrammes de cet agent anesthétique.

La résection phalango-phalanginienne est faite en se conformant aux préceptes formulés par le prof. F. Terrier, et la plaie, après avoir été suturée avec trois crins de Florence, est pansée avec de la gaze et de l'ouate stérilisée.

Le pansement est complété par de l'ouate ordinaire maintenue par une bande de gaze.

Le malade est reconduit en voiture à son domicile.

Il revient à pied le 25 mars pour se faire panser.

Je supprime les crins de Florence, la réunion de la plaie ayant été immédiate. La gaze est à peine souillée par un peu de sang. Même pansement aseptique.

Le 4 avril, la guérison s'est bien maintenue. Le malade ne souffre plus. Il marche sans boiter. L'orteil est dans une rectitude complète.

Nous avons eu l'occasion de revoir notre opéré le 14 février 1895. Il a été opéré salle Jarjavay, dans le service, d'une hernie inguino-scrotale qui est en pleine récidive et pour laquelle il vient nous demander un bandage.

L'orteil qui a subi la résection cunéiforme présente au niveau des surfâces opérées une ankylose incomplète. Cet orteil a conservé une rectitude absolue. Comparativement aux autres, il offre un raccourcissement de un centimètre à peu près. Il n'y a plus eu ni gêne, ni douleur depuis l'opération.

La cicatrice résultant de notre ancienne incision est à peine visible.

Pas de troubles trophiques de l'ongle. Le malade a simplement remarqué que l'ongle de l'orteil opéré ne poussait presque plus.

Obs. V. — Nous voyons le 18 janvier 1894, à la consultation de chirurgie de l'hôpital Bichat, Mme Georges R..., âgée de vingt-neuf ans.

Cette dame n'a rien remarqué d'anormal à ses pieds jusque il y a quatre ans, époque à laquelle elle se souvient avoir porté pendant deux mois des chaussures trop courtes.

Six mois après avoir abandonné ces chaussures, elle s'aperçut que le second orteil du pied droit commençait à se fléchir.

Cette déformation gêne maintenant la marche, et cette gêne s'est accrue surtout depuis un mois.

En effet, vers le milieu du mois de décembre dernier apparurent dans le pied de vives douleurs qui l'obligèrent à boiter. Un durillon s'était formé progressivement sur la face dorsale du second orteil, à l'union de la première et de la seconde phalange. Puis une ulcération avait paru. Cette ulcération assez superficielle saignait aisément et suppurait.

La variété d'orteil en marteau à laquelle nous avons affaire dans ce

cas particulier est le type Z. C'est le même type que celui des observations précédentes. Il suffit de se reporter à celles-ci pour en voir la description.

Même procédé de désinfection minutieuse et d'anesthésie locale que pour les cas précédemment décrits.

L'ostéotomie cunéiforme est faite avec l'aide de M. Millet, externe du service, et les parties molles sont suturées au crin de Florence sans drainage; la surface opérée est ensuite pansée avec de la gaze et de l'ouate aseptique.

Le 25 janvier, même pansement. L'opérée qui est restée couchée depuis son opération, après avoir été transportée à son domicile, n'a pas eu d'élévation de la température. Elle n'a pas souffert, a toujours bien dormi, et serait disposée même à marcher, dit-elle, si on le lui permettait. Le pansement est à peine souillé par deux gouttes de sérosité sanguine. Deux points de sutures sont enlevés. Même pansement aseptique.

Le 1er février. Très bon état. Les deux derniers crins de Florence sont supprimés. La plaie est complètement réunie. Même pansement.

Le 6 février, on supprime tout pansement, la guérison étant absolument complète. L'orteil est tout à fait droit. Aucun degré de mobilité au niveau des surfaces réséquées, la soudure osseuse paraissant complète.

La malade retourne chez elle à pied après s'être chaussée d'une pantoufle. On remarque encore un peu de claudication. Mais la marche n'est nullement douloureuse.

Nous avons eu l'occasion de revoir notre opérée dans le courant du mois de janvier 1895. La marche non douloureuse est très facile. L'orteil opéré tout à fait rectiligne présente toujours sa soudure osseuse complète. La cicatrice cutanée linéaire est à peine visible. Pas de troubles trophiques du côté de l'ongle.

RAPIDE DÉVELOPPEMENT
D'UN SARCOME DE LA THYROÏDE
A LA SUITE D'INFECTION PAR STREPTOCOQUE PYOGÈNE

Par le Dr GEROLAMO GATTI

Assistant à la section chirurgicale de l'hôpital *Mauriziano* de Turin (Prof. *A. Carle*).

Anamnèse. — Franchino Antonio, quarante ans, paysan, entré dans la section chirurgicale de l'hôpital Mauriziano le 15 décembre 1893. La mère, morte de cardiopathie, était affectée d'un goitre; rien d'autre du côté de l'hérédité.

Le malade remarqua, dès son enfance, une légère augmentation dans le volume de la thyroïde, qui resta stationnaire jusqu'à ces derniers temps. A partir de dix-huit ans jusqu'à vingt-cinq, il souffrit, d'une manière intercurrente, de douleurs à diverses articulations, surtout aux articulations tibio-astragaliennes qu'il eut, parfois, tuméfiées. Ensuite, il jouit d'une santé parfaite jusqu'à quarante ans; au mois d'août 1893, il commença à sentir la sensation d'un corps étranger à la région laryngienne et à remarquer, en même temps, une petite tumeur douloureuse en correspondance du lobe droit de la thyroïde. La sensation de corps étranger devint toujours plus gênante et la tumeur continua à croître, produisant de vives douleurs, spécialement la nuit, enrouement et parfois difficulté de déglutition et de respiration. Dans toute cette période il ne remarqua jamais de solutions de continuité de la peau et des muqueuses. Le malade est notablement amaigri; à l'époque de son entrée à l'hôpital il était en proie à une fièvre continue.

Examen objectif (17 décembre 1893). — Structure squelettique et développement musculaire bons; pannicule graisseux peu abondant; peau et muqueuses pâles. A la région antéro-latérale droite du cou, on observe une tumeur arrondie, du volume d'une tête de fœtus à terme. La circonférence du cou, sur le point le plus saillant, est de 50 cent. La peau qui recouvre le néoplasme est intègre, rougie, pouvant se soulever en plis; la place néoplasique est de consistance pâteuse, et sans fluctuation sur aucun point; elle suit les mouvements de déglutition. Le malade est dysphonique. Examen du sang à l'hémomètre de

Fleischl : 56. A l'examen bactériologique du sang, on observe, avec les milieux ordinaires de culture — gélose, gélatine, bouillon — le développement d'un unique microorganisme qu'on reconnaît être le *Streptococcus pyogènes*. Chez le lapin, avec l'injection sous-cutanée, faible réaction inflammatoire locale.

La température du malade, durant son séjour à l'hôpital, oscilla de 37°, 5 à 39°. Elle monta rarement au-dessus de 39° et une seule fois elle atteignit 40°,1.

28 décembre. — Ayant remarqué un peu de fluctuation, on fait une ouverture médiane dans le parenchyme du néoplasme, il sort peu de pus; on fait deux contre-ouvertures latérales et on tamponne.

L'*examen bactériologique du pus* donne le même résultat que celui du sang. Un morceau de néoplasme extirpé pour l'*examen histologique*, fixé, en partie dans le sublimé Müller, en partie dans l'alcool, inclus et coloré avec les méthodes ordinaires, présente les caractères suivants : Le tissu du néoplasme est constitué par un amas d'éléments sarcomateux, *moyens, gros et géants, de formes variées*, mous et polynucléés, avec réseau connectif intercellulaire très mince. Les formes karyokinétiques (plaques équatoriales) sont plutôt nombreuses. Le néoplasme est assez riche en capillaires sanguins et lymphatiques. Les cellules du sarcome ne présentent aucune trace de dégénérescence ou de nécrose; elles sont toutes vivement colorées presque jusqu'à la surface de la cavité de l'abcès.

Le tissu néoplasique s'avance presque contre le réseau de Malpighi, et le derme est réduit à une mince couche de connectif qui a l'aspect d'un tissu en proie à une dégénérescence myxomateuse; il est, en effet, constitué par des cellules allongées et pyramidales desquelles partent un très grand nombre de prolongements qui s'étendent tout autour, s'unissant et s'entrecroisant avec les prolongements des cellules voisines, de manière à donner au tissu intercellulaire l'aspect d'un réseau très fin. Au niveau de la cavité de l'abcès, le néoplasme s'avance, au contraire, jusqu'à la surface où, sur 1/2 cent. de profondeur, le tissu est infiltré par des cellules du pus et par des streptocoques, qui là se trouvent aussi dans la lumière des vaisseaux.

Diagnose histologique. — Sarcome à cellules polymorphes.

L'incision pratiquée n'a pas modifié les élévations de température ni amélioré l'état général du malade. Aux médications successives, faites d'abord chaque 3 — 4 jours et ensuite le plus rarement possible, on a de fortes hémorragies du parenchyme de la tumeur. La suppuration est toujours peu abondante.

Le néoplasme va toujours en augmentant notablement de volume, de sorte que, dans la seconde moitié de février, il a acquis le volume d'une grosse tête d'adulte.

Marasme progressif. Mort le 22 février 1894.

A la *nécroscopie* on observe que la grosse masse néoplasique envahit profondément la région du cou, embrassant : trachée, œsophage et gros vaisseaux. Le gros néoplasme est très dur, blanchâtre à la section; il

n'a pas de zones hémorragiques; sur aucun point il ne se présente dégénéré ou nécrotique.

Quelques petits foyers métastatique dans les poumons. Rate foncée, un peu grossie.

L'examen bactériologique des ulcérations et l'examen histologique de différents points du néoplasme donnent les mêmes résultats que les examens respectifs précédents.

Comment l'infection est-elle survenue dans ce néoplasme malin?

L'anamnèse nous fait exclure les causes directes (blessures, traumatismes, inflammations par contiguïté, etc.); nous devons donc ranger ce cas parmi les infections hématogènes. Reste à voir le point de départ de cette infection hématogène. Il convient de rappeler ici les dernières observations les plus importantes sur l'étiologie de la strumite.

Kocher [2] regarde la strumite comme étant produite d'ordinaire par des germes provenant du tube gastro-entérique. Et, souvent, on la trouva notablement après des gastrites, des entérites, des proctites (*Kocher*, *Tavel* [19], *Brunner* [21]) et surtout à la suite d'infections typhiques (*Kocher*, *Spirig* [15], *Tavel*, *Colzi* [16], *Lebert* [13]). Après *Kocher*, cependant, on rapporta un grand nombre d'observations de strumites provenant de tout autres affections et produites par des microorganismes qui ne sont pas du tube gastro-entérique : après le rhumatisme articulaire aigu, l'infection malarique, l'endométrite septique [3], l'accouchement [7] (*Streptococcus p.*), l'angine (*Streptococcus p.*), l'ostéomyélite avec pyémie (*Staphylococcus p.*) [19], l'empyème (*Pyogenes*) [12], la bronchite [18], la pneumonie [13]; d'autres fois, à l'examen bactériologique, on eut des résultats négatifs (*Tavel*, 7 cas). Dans quelques cas (*Tavel*), on ne l'aurait pas trouvée dans des affections précédentes et elle aurait représenté le foyer primitif de l'infection.

Chez notre malade, après les accès de polyarthrite dont il souffrit quinze ans auparavant, il n'y eut aucune autre affection ni avant ni durant la dernière maladie de la thyroïde. *Nous pouvons donc considérer l'infection survenue comme hématogène primitive provenant du Streptocoque pyogène.*

Le streptocoque pyrogène fut trouvé dans la salive, dans la sécrétion nasale, dans le mucus vaginal, dans l'urètre de personnes saines. Or, les microorganismes pathogènes qui ont parfois leur siège dans les voies de l'organisme communiquant avec l'externe doivent très souvent envahir le sang et les tissus de l'organisme. Là, s'ils se trouvent en présence des forces bactéricides prédominantes d'un organisme sain et réfractaire, ils sont détruits. Si, au contraire, tous

les tissus, ou quelques-uns d'entre eux, par suite de conditions spéciales, ont subi une diminution ou une perte de ces forces de résistance, l'infection se produit. Ni les muqueuses, ni les parois des capillaires ne peuvent opposer un obstacle suffisant à ces invasions. Il doit en avoir été ainsi dans notre cas, où l'individu a été en proie à une infection générale avec localisation dans un seul organe, c'est-à-dire la thyroïde qui, affectée de sarcome, n'a pas réagi suffisamment. Précisément comme dans les inoculations expérimentales de microorganismes sur un animal chez lequel on détermine simultanément des lésions chimiques ou traumatiques dans un tissu donné, il peut se produire un processus infectieux local dans le tissu lésé.

Cependant, ce qui nous intéresse le plus dans notre cas, c'est le *rapport entre l'infection et le développement successif du néoplasme malin*. Il apporte une contribution aux études, récentes en grande partie, sur l'action curative de *certaines* et, pour quelques-uns, de *toutes* les maladies infectieuses, sur les tumeurs malignes. Les injections qui agiraient le plus sur les tumeurs seraient la fièvre typhoïde, la scarlatine, le choléra et surtout l'érysipèle.

La question a été étudiée avec des *observations cliniques*, des *recherches expérimentales sur l'homme*, des *recherches expérimentales sur les animaux*.

Observations cliniques. — *Durante*[2] rapporte le cas de *Busch*[1] qui vit guérir un sarcome de la face, provenant de gangrène déterminée par un érysipèle et il parle, en outre, d'un cas d'énorme sarcome du dos, non opérable, qui s'est éliminé complètement par désagrégation gangreneuse; le malade fut en proie à une très grave septicémie qui guérit avec l'apparition de bonnes granulations. *Neelsen*[6] décrit un carcinome des mamelles dans lequel, à la suite de deux fortes attaques d'érysipèle, il y eut atrophie du vieux tissu cancéreux avec prolifération abondante de jeunes éléments carcinomateux, rapide diffusion aux parties environnantes et spécialement à la peau, d'abord intacte. *Biedert*[7] vit disparaître, chez un enfant, durant une attaque d'érysipèle à la face, un sarcome qui avait envahi le pharynx, l'arrière-bouche, la moitié gauche de la langue, l'espace pharyngo-nasal et l'orbite droite. *Schwimmer*[8] remarqua des améliorations, seulement temporaires, de lésions syphilitiques durant des attaques d'érysipèle; il vit, en outre, disparaître des ganglions lymphatiques tuberculeux du cou; s'améliorer un lipome et une chéloïde, 12 cas de lupus rester sans changement. *Bruns*[11] sur 17 cas d'érysipèle survenu à la suite de néoplasie constate la guérison radicale de trois sarcomes et deux chéloïdes, la disparition et le rapetissement des glandes dans 4 cas de lymphadénite du cou; aucun

effet dans les huit autres cas. *Kleeblatt* [14], vit diminuer un lympho-sarcome par un érysipèle intercurrent, mais seulement temporairement; il essaya, contre le retour de la néoplasie, les injections de matériel érysipélateux, mais sans aucun effet; le malade mourut d'épuisement. Le même auteur vit, au contraire, guérir radicalement un lympho-adénome des paupières, gros comme un œuf de pigeon, suppuré durant une attaque d'érysipèle. *Marsch-Hovard* [10] rapporte 7 cas de tumeurs malignes à l'intérieur desquelles il se forma un abcès; dans quelques-unes d'entre elles il y eut, après cela, un accroissement plus rapide du néoplasme (que l'auteur voudrait attribuer à l'incision de l'abcès).

Expériences sur l'homme. — *Rigal* [2], au commencement de ce siècle, essaya de déterminer la gangrène dans les tumeurs en injectant une substance septique, et il obtint quelques bons résultats dans des cancers de la mamelle non ulcérés; mais les effets désastreux de la septicémie concomitante l'obligèrent à renoncer à ce moyen. *Busch* ayant vu, dans son cas qui a été cité, guérir un sarcome de la face au moyen de la gangrène produite par un érysipèle, inocula celle-ci dans un cas de lympho-sarcome, mais sans obtenir aucun succès. *Fehleisen* [4] développa, avec des cultures pures de streptocoque, un érysipèle dans des tumeurs non opérables. Il vit diminuer un carcinome du sein et disparaître un lupus; il n'obtint aucun résultat dans un cas de sarcome et dans un cas de fibro-sarcome. *Janicke* et *Neisser* [5] injectèrent un peu de culture du streptocoque de l'érysipèle dans un carcinome de la mamelle, non opérable; un violent érysipèle se développa; le malade mourut le quatrième jour. Déjà le second jour on remarquait çà et là un ramollissement et une diminution de volume, et le quatrième on avait un rapetissement de toute la masse. La destruction avait eu lieu sans aucune réaction inflammatoire de la part du tissu connectif, mais par action directe sur les cellules du néoplasme, lesquelles étaient en proie à un processus qui avait l'aspect de la nécrose par coagulation. *Axil-Holst* [3] inocula un érysipèle à un homme affecté de sarcome récidivant de la poitrine; tout d'abord, amélioration, ensuite diffusion du sarcome à la partie envahie par l'érysipèle, enfin, la mort. *Bruns* [11] parle de 5 cas d'inoculations de cultures pures : un carcinome de la mamelle ne resssentit aucun effet; un autre diminua de moitié; un troisième se réduisit à une petite masse dure, du volume d'un pois; un fibro-sarcome multiple s'améliora beaucoup; un sarcome de l'orbite resta stationnaire. *Kleeblatt* fit disparaître un lympho-sarcome du cou avec des inoculations de culture de streptocoque. *Spronck* [18] injecta, localement et à distance, au lieu de cul-

tures du streptocoque de l'érysipèle, le seul produit bactérique filtré. Dans la plupart de ses 25 cas il ne remarqua aucune influence; dans quelques-uns, ralentissement ou arrêt de l'accroissement; dans un seul, disparition presque totale de la tumeur. *Coley* [20] inocula d'abord dans 6 sarcomes et dans 4 carcinomes non opérables, des cultures de streptocoque de l'érysipèle, avec résultat satisfaisant. Ensuite il injecta le seul produit bactérique filtré et mêlé au produit filtré de *B. prodigiosus* à 35 autres personnes dont 5 sont regardées comme guéries, une comme étant en voie de guérison avancée; 16 ont eu des diminutions transitoires; 13 n'ont donné aucune sorte de résultat. Dans une troisième série d'expériences [22] il injecta, à 28 autres personnes, des cultures de l'érysipèle et du B. prodigiosus, non plus filtrées mais triées à 50°-60° pendant une heure. Dans onze cancers il a eu des ralentissements et de grandes améliorations; aucune guérison. Sur treize sarcomes, il a eu, dans trois, la disparition de la tumeur, et dans les autres de grandes améliorations.

Dans les *expériences sur les animaux*, sur les 8 chiens de *Spronck* on eut, chez 5: quelque diminution du néoplasme par suite d'altérations nécrotiques; chez deux : aucun effet; chez un : la mort.

Pour *Bruns* et *Mosetig* [16], la régression du néoplasme serait due à la fièvre, c'est-à-dire à l'hyperthermie, par suite de l'augmentation de la combustion organique. Cependant, ce concept est en contradiction avec les observations cliniques qui nous démontrent que le développement des néoplasmes n'est pas empêché par la fièvre.

Janicke et *Neisser* pensèrent que l'action curative avait lieu par œuvre directe des microcoques sur les cellules du cancer.

Avec les nouvelles études de bactériologie, on devait naturellement penser à une action exercée, non par les microcoques mais par leurs produits, et les études de *Spronck* et *Coley* ont été faites dans ce sens. *Coley* croit à une action directe des produits bactériques sur les *parasites* du cancer. *Spronck* tend, lui aussi, vers ce concept, mais il n'exclut pas qu'il puisse s'agir, au contraire, ou d'une action directe des produits bactériques sur les *cellules* mêmes du cancer, ou de *modifications chimiques dans le milieu* où vivent les parasites et les cellules.

Cependant, nous n'avons pas de connaissances certaines sur les parasites des néoplasmes, ni aucune donnée sur les modifications chimiques des humeurs de l'organisme sous l'action des produits bactériques filtrés. Nous savons, au contraire, avec certitude, qu'il

existe des modifications dégénératives que, sous l'action de ces produits filtrés, subissent les cellules du néoplasme; nous savons encore que la diminution du néoplasme est en rapport direct avec la dégénérescence et la désagrégation des cellules (*Janike* et *Neisser*, *Neelsen*). C'est donc d'*une action des toxines bactériques sur les cellules* que nous pouvons parler aujourd'hui.

Dans l'attente d'autres études qui expliquent cette action, nous pouvons donc affirmer que *les toxines bactériques qui altèrent et détruisent les éléments de nos tissus sont parfois utiles, lorsqu'elles altèrent et détruisent des tissus pathologiques de l'organisme. Malheureusement, ce processus de destruction des néoplasmes s'obtient trop rarement et d'une manière généralement trop légère et trop transitoire, pour qu'on puisse lui attribuer une grande valeur et penser à de larges applications thérapeutiques.*

Neelsen a observé, dans son cas, une destruction des vieux bouchons épithéliaux du carcinome alvéolaire, avec prolifération de jeunes éléments, et il en conclut que le virus érysipélateux ne tue que les épithéliums vieux, tandis que les jeunes restent intacts et sont prolifères.

Dans notre sarcome, à l'exception du point le moins résistant, où s'était formé l'abcès, les cellules du néoplasme, bien nourries, avaient réagi, *jeunes* et *vieilles*, à l'invasion bactérique, et l'on n'observait, dans toute la masse, aucun fait de désagrégation, ou de dégénérescence. Plus probalement, c'est la *vitalité* des cellules qui donne la mesure de l'action des poisons bactériques, vitalité qui dépend des conditions de nutrition des cellules et qui est, très souvent, indépendante de leur âge. Si, comme dans le cas de Neelsen, un très grand nombre de cellules néoplasiques ont subi une perte ou une diminution de cette vitalité et quelques-unes, fût-ce même un très petit nombre, l'ont conservée, cela suffit pour que, tandis que les premières sont détruites, les secondes continuent à être prolifères. *De sorte que, comme on le voit, lorsqu'il g a des groupes, même très petits, de cellules néoplasiques vitales, c'est-à-dire résistantes, les injections de produits bactériques sont sans utilité contre les néoplasmes, si même, parfois, elles ne sont pas nuisibles, comme dans les cas de Neelsen, Axil-Host, Marsch-Hovard, et dans le nôtre, dans lesquels l'infection n'a pas eu la puissance de détruire, mais seulement d'irriter les éléments de la tumeur, les excitant ainsi à une plus rapide prolifération.*

Bibliographie.

1. *Busch*, Chirurgische Beobachtungen, 1854.
2. *Durante J.*, « Indirizzo alla Diagnosi Chirurgia dei Neoplasmi », Roma, 1876.

3. *Kocher, Deutsche Zeitschrift f. Chirurgie*, vol. X. « Zur Pathologie und Therapie des Kropfes. »

4. *Felheisen*, « Ueber die Zuchtung der Erysipelcocen auf künstlichen Nährboden und ihre Uebertragbarkeit auf Menschen ». Sitzungsbericht der Würzburger, *Physic. med. Gesellschaft*, 1882.

5. *Janicke* et *Neisser*, « Exitus letalis nach Erysipelimpfung bei inoperablen Mammacarcinom und mikroskopischer Befund des geimpftes Carcinoms ». *Centr. f. Chirurgie*, 25, 1884.

6. *Neelsen*, « Rapide Wucherung und Ausbreitung eines Mammacarimans nach zwei schweren, Erysipel-Anfallen von 15 resp. 10 tägiger Dauer », Centr. f. Chirurgie, p. 729, 1884.

7. *Biedert*, « Vorlanfige Heilung einer ausgebildeten Sarcomwuckerung in einem Kindeskropf durch Erysipel », *Deutsche med. Zeitung*, 1886, 5.

8. *Schwimmer*, Ueber den Heilweerth des Erysipels bei verschiedenen Krankheitsformen. *Wiener med. Presse*, 1888, n°s 14, 15, 16.

9. *Axil-Holst*, « Einfall von Carcinom mammæ (Recidiv) mittelst Erysipelimpfung behandelt », *Centr. f. Bakteriologie und Parasitenkunde*, 1888, p. 293, 395.

10. *Marsch-Hovard*, On the association of suppuration with malignant disease. St-Bartholom. hosp. Report. XXIII, rapporté : Yaresbericht Leist. und Zortschr. in der *Gesammten Medicin*, 1888, Bd. II, 392.

11. *Bruns P.*, « Die Heilwirkung des Erysipels auf Geschwülste ». *Beiträge zur Klinischen Chirurgie*, s. 443.

12. *Krönlein*, rapporté par *Senn. Bakteriologica Chirurgica*, trad. ital. *Roncali*, 1892, p. 30.

13. *Lebert*, *idem*, p. 31.

14. *Kleeblatt*, *Münch. med. Wochenschrift*, März 1890.

15. *Colzi*, « Contributo allo studio della strumite acuta suppurata post tiphum », *Lo Sperimentale*, 1891, fasc. 2.

16. *Mosetig-Moorhof*, « Zur Behandlung nicht operabler maligner Neoplasmen », *Wiener Klin. Wochenschrift*, 1891, n° 6.

17. *Kümmer* et *Tavel*, « Deux cas de strumite d'origine hématogène. Leur étiologie et leur traitement », *Revue de Chirurgie*, 1891, n° 6.

18. *Spronck C.-H.-H.*, « Tumeurs malignes et maladies infectieuses », *Annales de l'Institut Pasteur*, 1892, n° 10.

19. *Tavel*, « Ueber die Aetiologie der Strumitis. Ein Beitrag zur Lehre von den hämatogenen Infectionen, XVI und 193 s., Basel (Carl Salhruann), 1892. Rapporté dans le *Centr. f. Bakt. ü Paras.*, XIII Bd., n° 2, 1893.

20. *Coley W.*, « Treatment of inoperable malignant tumors with the toxines of erysipelas and the Bacillus prodigiosus ». *The Americ. Journal of the med. sciences*, Bd. CVIII, 1, 267, 1894, Juli, rapporté : *C. f. B. u. P.*, XVI, 23, 1894, et *Semaine Médicale*, 1894, p. 270.

21. *Brunner*, Ein fall eiteriger Strumitis verursacht durch das B. Coli commune. *Korresp. Bl. f. Schweig Aerzte*, XXII, 1892, n°s 10, 11, rapporté : *C. f. B. u. P.*, XIV, n° 10, 1893.

22. *Coley W.*, Medical Record, 19 janvier 1895, et *Riforma medica*, 7 febbraio 1895.

REVUE DES SOCIÉTÉS SAVANTES

SOCIÉTÉ DE CHIRURGIE

(22 mai-19 juin 1895)

M. Reboul (de Marseille). — *Cholécystostomie par voie lombaire.*

Une jeune femme, ayant eu à plusieurs reprises des crises douloureuses dans le flanc droit et chez laquelle on avait constaté antérieurement l'existence d'un rein mobile, se présente, en mars 1894, avec une tumeur volumineuse et fluctuante du flanc droit. Cette tumeur extrêmement douloureuse repousse les côtes en avant. On n'hésite pas à porter le diagnostic d'hydronéphrose aiguë, et, comme les douleurs vont en s'accentuant, on pratique le 26 mars une incision lombaire. On tombe presque aussitôt sur une collection liquide très étendue que l'on ponctionne et d'où l'on retire du muco-pus. La poche est fixée à la paroi et la collection largement incisée. On est fort étonné d'y trouver un calcul biliaire et de le voir se prolonger vers la face inférieure du foie, où l'on trouve encore un calcul enchâtonné et assez difficile à extraire. Il s'agissait de la vésicule biliaire; le rein droit était parfaitement normal, quoique mobile. Les suites opératoires furent très simples; la malade est revenue à une santé parfaite.

De l'hystérectomie abdominale totale (suite de la discussion).

M. Schwartz reconnait que le procédé d'hystérectomie totale, préconisé par M. Richelot, semble parfait *a priori*. Cependant quelques réflexions se présentent. Est-il toujours facile de trouver le ligament large à sa base de façon à pouvoir placer les pinces? Quand le fibrome est de petit volume, cela est certain. Mais quand le fibrome est volumineux, irrégulier et remplit le petit bassin, cela paraît très problématique. D'autre part, quand le vagin est long et étroit, on n'y manœuvre pas à son aise et le placement des pinces devient malaisé.

M. Schwartz a fait quatre fois l'hystérectomie abdominale totale et a employé le procédé suivant : après avoir bien désinfecté le vagin, il ferme l'orifice du col avec une pince. Puis il pratique une amputation supra-vaginale de l'utérus, après avoir placé sur le col un lien élastique. Débarrassé ainsi de la masse de l'utérus fibromateux, il est aisé de découvrir sur le doigt le cul-de-sac antérieur, puis le postérieur; enfin le moignon du col est enlevé par la section des ligaments larges de chaque côté. Au cours de cette section on place des ligatures successi-

vement sur tous les points qui donnent du sang. Ce procédé a donné à M. Schwartz trois survies et une mort. Celle-ci n'est pas imputable à l'opération elle-même, mais bien à un diagnostic incomplet; le malade avait en outre un cancer du pancréas et de la rate.

M. Schwartz pense qu'à côté du procédé de M. Richelot qui peut être un procédé de choix, il est bon d'avoir à sa disposition d'autres procédés qui trouveront leur affectation suivant les cas.

M. Segond s'est servi jusqu'à présent du procédé de traitement mixte du pédicule et a obtenu avec lui de bons résultats. Mais le procédé de M. Richelot le séduit beaucoup; il le trouve parfait et original, parce qu'il règle d'une façon précise la série des actes opératoires qui doivent mener rapidement au but, et d'autre part parce qu'il transforme le résultat opératoire en un résultat semblable à celui que l'on obtient par la voie vaginale. M. Segond critique seulement le terme de définitif attribué par M. Richelot à son procédé.

M. Ricard fait observer que la tendance actuelle de la chirurgie des fibromes utérins se porte avec raison vers l'ablation totale. Celle-ci peut se faire par deux voies, la voie vaginale et la voie abdominale, et ces deux voies se disputent encore la préférence des chirurgiens, au moins pour certains cas. Pour les fibromes sous-ombilicaux, la question est actuellement tranchée, et la voie vaginale est indiscutable. Il n'en est plus de même pour les fibromes qui dépassent l'ombilic. Pour ces derniers deux ordres de procédés peuvent être employés : les procédés vaginaux et les procédés abdominaux purs. Les premiers ont l'inconvénient d'obliger à un va-et-vient continuel de l'abdomen au vagin et inversement, ce qui est éminemment favorable à l'infection du péritoine. Aussi les procédés abdominaux purs constituent-ils la méthode idéale. C'est à cette dernière que M. Ricard a eu recours dans dix cas, et il n'a à déplorer qu'un seul décès. Il s'agissait d'un fibrome très volumineux; au cours de l'extirpation seulement il s'aperçut que la cavité utérine renfermait un polype sphacélé, derrière lequel s'était accumulé un liquide sanieux et putride. Ce dernier infecta le péritoine, et la malade mourut de péritonite. Les neuf autres malades ont toutes guéries sans incident et sans suites opératoires notables.

Au point de vue opératoire, M. Ricard pense qu'il faut être éclectique et ne pas s'en tenir à un procédé exclusif. Voici comment il procède : Après ouverture de l'abdomen et la mise à nu du fibrome, il se porte sur le cul-de-sac qui se présente le plus facilement, peu importe que ce soit l'antérieur ou le postérieur. Il pose ensuite une ligature sur les annexes et les sectionne. Si le fibrome est très volumineux, il s'en débarrasse par une résection partielle, après avoir posé un lien élastique. Il décortique ensuite ce qui reste de la tumeur et de l'utérus, en sectionnant sur les doigts et en plaçant des ligatures au fur et à mesure. Dans ses diverses opérations, il fermait ensuite le vagin; mais c'est là un temps long et inutile, qu'il est tout disposé à abandonner.

M. Routier avait mis à l'épreuve le procédé d'ablation abdomino-

vaginal; après un succès, il avait eu deux revers qui l'avaient fait revenir aux procédés à pédicule externe. Ces deux malades avaient succombé à des hémorragies consécutives au dérapement des pinces. Le procédé de M. Richelot offre, il est vrai, plus de garanties. Mais il n'est pas applicable à tous les cas; il en est où l'application des pinces est impossible. Dans ces cas, M. Routier a recours au procédé que vient d'indiquer M. Ricard; il ne s'est jamais préoccupé de fermer le vagin. Ces différentes opérations se signalèrent toutes par une bénégnité remarquable des suites opératoires.

M. Routier n'a pas abandonné complètement la castration. Quand l'état de la malade nécessite une opération rapide, cette dernière rend de grands services, en supprimant les accidents.

M. Tuffier a fait cinq fois l'hystérectomie abdominale totale pour de gros fibromes non extirpables par la voie vaginale, et n'a perdu qu'une seule malade, qui a succombé par le fait des hémorragies. Le procédé employé était celui qu'a indiqué M. Ricard. M. Tuffier a rencontré souvent quelque difficulté à placer les pinces sur l'artère utérine. Il n'a jamais fait ni suture péritonéale, ni suture vaginale; il estime qu'il est utile de laisser la brèche ouverte au facile écoulement des liquides.

M. Quénu a fait deux fois l'hystérectomie abdominale totale qu'il considère comme supérieure à l'amputation supra-vaginale avec pédicule externe. Celle-ci a de gros inconvénients en raison des éventrations consécutives et surtout des infections primitives ou secondaires. Mais il serait exclusif de faire l'extirpation abdominale dans tous les cas. Quand le pédicule est mince, cela est inutile. D'autre part la castration conserve tous ses droits chez les malades exsangues, qui supporteraient difficilement une opération longue.

M. Lucas-Championnière n'a pas été plus heureux que ses collègues avec les procédés à pédicule et s'est préoccupé également de supprimer ce dernier. C'est Doyen (de Reims) qui lui semble avoir le mieux déterminé le moyen de s'en débarrasser; M. Lucas-Championnière l'a vu opérer et a été frappé des résultats. Mais ce procédé a de grosses lacunes. Les conditions opératoires varient à l'infini; les difficultés sont bien différentes et font qu'un procédé opératoire unique est insuffisant. Dans la première opération de ce genre qu'il a faite, M. Lucas-Championnière a trouvé un fibrome très vasculaire; le vagin était étroit, de telle sorte que les pinces, une fois placées, obstruaient la cavité et empêchaient les sécrétions de s'écouler. Cette malade est morte. Après ce désastre, M. Lucas-Championnière en est revenu au procédé moins élégant qui consiste à laisser le col qu'on enlève secondairement. Il a fait huit opérations de ce genre et n'a perdu qu'une malade; ce procédé est d'ailleurs susceptible de bien des perfectionnements. Les suites sont d'une simplicité extrême et transformées en celles d'une simple hystérectomie vaginale. La fermeture du péritoine du côté du vagin est inutile, compliquée, voire même dangereuse. M. Lucas-Championnière se contente d'un tamponnement vaginal simple, qu'il laisse en place pendant

huit à quinze jours, après avoir retiré les pinces le deuxième ou le troisième jour. Cette opération a de très grands avantages; avec une certaine habitude on arrive à une rapidité opératoire très grande.

M. Lucas-Championnière considère le curettage antiseptique préalable de la cavité utérine comme inutile; il se contente de garantir le péritoine contre l'infection possible au moyen de compresses.

De l'anesthésie par l'éther (Suite de la discussion).

M. MONOD s'est décidé, en mai 1894, à faire exclusivement usage de l'éther, à la suite d'un désastre par le chloroforme. Il importe de donner des doses massives au début, afin d'avoir une anesthésie rapide. M. Monod se sert du masque de Julliard, modifié par Chalot, et fait obturer complètement le nez et la bouche. — L'agitation est toute différente de celle du chloroforme; elle est beaucoup plus rapide. Son intensité est d'ailleurs très variable suivant les cas; elle a été violente seulement dans 50 cas sur 241 anesthésies. L'anesthésie est en général assez rapide; il faut en moyenne une minute pour l'obtenir. Le malade prend assez rapidement une teinte cyanotique un peu effrayante; mais celle-ci disparaît assez vite. Ce qui est plus gênant, ce sont les mucosités bronchiques très abondantes que secrète le malade, et qui ont obligé M. Monod, dans deux cas, à suspendre l'éther pour continuer par le chloroforme. — Les vomissements semblent moins fréquents qu'avec le chloroforme. Au cours de l'anesthésie, ils ont été nuls ou insignifiants dans 229 cas, violents seulement dans 12 cas. Après l'anesthésie, ils ont été nuls dans 199 cas, violents dans 51 cas. Il semble que la femme y soit plus sujette que l'homme. — En ce qui concerne la quantité d'éther employée, elle est très variable; pour une anesthésie d'une heure de durée, il faut environ 140 à 150 grammes d'éther. — Le réveil est en général plus prompt et plus facile qu'avec le chloroforme, et le shock est moins considérable.

Quant aux contre-indications qui ont été établies pour l'éther, M. Monod a endormi par cet agent une femme de soixante-six ans, athéromateuse et bronchitique; elle a très bien supporté l'anesthésie et s'est même réveillée guérie de ces accidents bronchitiques. M. Monod a aussi administré cet agent à tous les âges sans inconvénient; il l'emploie pour toutes les lésions, quel que soit leur siège, sauf pour celles de la face et du crâne.

M. Monod reconnaît cependant au chloroforme un grand avantage; c'est qu'il donne une anesthésie plus agréable pour le chirurgien. Aussi se rallierait-il volontiers au chloroforme, s'il n'y avait la crainte du danger, qui est incontestablement moins considérable avec l'éther. Cependant ce dernier agent lui a donné une mort, sans qu'il doive en supporter la responsabilité; il s'agissait d'une femme atteinte de symphyse cardiaque, que l'autopsie seule révéla.

M. SEGOND a employé l'éther comme anesthésique dans 90 cas, dont 26 hystérectomies et 26 laparotomies. Il a pu constater que cet anesthé-

sique n'a pas la lenteur qu'on lui a attribuée; il faut en moyenne quatre à cinq minutes pour obtenir une bonne résolution. De plus, M. Segond a été frappé de la rareté des vomissements et de ce fait qu'à la suite des opérations un peu longues, le malade ne présentait aucune prostration.

M. Forgue (de Montpellier) emploie l'éther depuis 1889 et présente un masque, qu'il a imaginé et qui a l'avantage d'être portatif. — Il fait remarquer qu'à côté de l'action générale de l'éther, il y a les différents modes de réaction individuelle, dont il faut tenir compte.

M. Michaux est resté fidèle à l'éther depuis la communication qu'il a faite sur ce sujet devant la Société de chirurgie; il évalue à un millier le nombre des anesthésies qu'il a faites ou dirigées avec cet agent. Il n'a pas à noter le moindre accident; deux à trois fois seulement il a vu survenir des bronchites d'une certaine importance. — L'expérience s'acquiert très vite; elle n'est pas indifférente au point de vue de la quantité de l'anesthésique nécessaire pour une opération. Dans certains cas, 40 grammes ont suffi; mais la moyenne est de 100 à 150 grammes.

M. Reclus administre l'éther depuis le mois de janvier dernier, mais, comme il fait un usage très étendu de l'anesthésie locale par la cocaïne, le nombre de ses cas est encore assez restreint. La dose employée a été, en moyenne, de 204 grammes; M. Reclus estime qu'elle est beaucoup trop considérable. Le temps nécessaire pour obtenir les résolutions a été très variable; il a oscillé entre une et quinze minutes; la moyenne est de 5 minutes. — Au point de vue de l'excitation, M. Reclus n'a pas observé de différence avec le chloroforme. — Les vomissements ont été assez nombreux, moins nombreux cependant qu'avec le chloroforme, et surtout beaucoup moins prolongés. — Le véritable avantage de l'éther réside dans l'absence de toute alerte. Le seul ennui qu'ait éprouvé M. Reclus, c'est que dans trois cas le réveil a été assez long à se produire; une fois il dut rester pendant une heure et demie auprès de sa malade, parce qu'elle ne sortait pas du sommeil anesthésique.

M. Ricard a eu l'avantage de faire simultanément des remplacements dans un service où se pratiquent exclusivement des anesthésies par le chloroforme et dans un autre où l'éther seul était en usage. Il a pu ainsi établir une comparaison intéressante, et il se rallie complètement à l'éther; celui-ci n'a jamais donné lieu à la moindre alerte. Cependant il y a des contre-indications de fait, surtout les affections broncho-pulmonaires; M. Ricard a failli perdre deux opérés par des phénomènes de bronchite capillaire, consécutifs à l'éthérisation.

M. Bazy ne pense pas que ces phénomènes pulmonaires soient spéciaux à l'éther; il les a vus survenir après l'anesthésie par le chloroforme.

M. Routier proteste contre cette idée que l'éthérisation peut être confiée à des mains inexpérimentées. Il y a une différence considérable

entre une anesthésie par l'éther bien conduite et celle qui est abandonnée au hasard.

M. PONCET (de Lyon) a une expérience de l'éther qui remonte à plus de 25 ans et évalue à plus de 25 000 le nombre d'éthérisations qu'il a pratiquées ou dirigées. L'opinion qui se dégage de cette expérience, c'est que l'éther est infiniment moins dangereux que le chloroforme. Cela résulte d'ailleurs aussi de toutes les statistiques publiées; et celle de Groult en particulier, qui a porté sur plus de 52 000 anesthésies, donne une mort sur 3 000 pour le chloroforme et une sur 6 000 pour l'éther. La supériorité de l'éther relève donc de ce fait, qu'il est moins grave. Cela ne veut pas dire qu'il ne donne pas lieu lui-même à des accidents; mais ces accidents sont plus bénins. Ce sont avant tout des accidents broncho-pulmonaires, et ils ne surviennent pas à l'improviste; ils sont le plus souvent précédés de phénomènes qui attirent l'attention : respiration bruyante, cyanose intense, etc. Au contraire, les accidents de la chloroformisation sont des accidents brusques qu'il est difficile le plus souvent de prévoir. En outre les accidents respiratoires de l'éther cèdent toujours à la respiration artificielle ou à la trachéotomie. — Enfin contrairement à ce qui se passe pour le chloroforme les accidents de l'éthérisation surviennent toujours chez des gens tarés, porteurs de lésions organiques, dont la connaissance antérieure aurait fait une contre-indication à l'emploi d'une anesthésie générale. C'est ainsi que M. Poncet a eu à déplorer une mort par l'éther chez un enfant atteint d'ostéo-arthrite du tarse et chez lequel l'autopsie révéla des lésions étendues du cœur.

Parmi les contre-indications à l'emploi de l'éther, M. Poncet cite tout d'abord l'âge. Chez les enfants, jusqu'à l'âge de quatorze à quinze ans il emploie plus volontiers le chloroforme. En effet, chez ces sujets, l'éther irrite les voies aériennes et donne lieu à des mucosités qui asphyxient. Cet accident est surtout à craindre, quand il existe déjà des phénomènes de bronchite. — Chez les vieillards emphysémateux l'éther est également contre-indiqué. Il provoque chez eux des bronchites et des bronchopneumonies graves, souvent mortelles. Cependant M. Poncet ne croit pas que ces accidents pulmonaires soient toujours imputables à l'éther; souvent il serait plus exact d'incriminer le froid.

Une autre contre-indication à l'emploi de l'éther résulte de la nécessité de faire des opérations à la lumière en présence d'un foyer incandescent, à cause de l'embrasement possible des vapeurs d'éther. Cet accident a pu se produire, malgré toutes les précautions qui avaient été prises.

Enfin, sans constituer une contre-indication à l'éther, les opérations sur la face et le cou sont de celles qui doivent nécessiter une surveillance spéciale, vraisemblablement comme l'a indiqué Duret, parce qu'on se trouve dans la zone des nerfs bulbaires, où l'arrêt réflexe du cœur et de la respiration se produit le plus facilement. M. Poncet insiste encore spécialement sur la trachéotomie comme traitement de ces acci-

dents; elle donne encore des résultats après un temps très prolongé.

M. Poncet est partisan de l'éthérisation simple et il rejette toutes les méthodes mixtes, en particulier celle qui consiste à faire au préalable des injections sous-cutanées d'atropo-morphine. Cette méthode lui paraît dangereuse; il a observé avec elle des sommeils prolongés très inquiétants. Si l'injection d'atropo-morphine prévient la syncope primitive laryngo-réflexe, d'ailleurs exceptionnelle dans l'éthérisation, elle favorise la syncope ultérieure par intoxication.

Comme appareil d'hétérisation, M. Poncet se sert de celui de Jules Roux qu'il a un peu modifié, et il n'est pas partisan de celui de Wanscher, lequel s'altère rapidement au contact de l'éther et a besoin d'être renouvelé très fréquemment.

M. Lucas-Championnière n'a pas administré souvent l'éther, parce qu'il était resté fidèle au chloroforme, qui pendant longtemps ne lui avait donné aucun accident. Ce n'est que dans ces derniers temps qu'il a eu à déplorer deux morts par le chloroforme, dont l'une au moins est imputable à une faute.

Parmi les avantages que l'on attribue à l'éther il en est un auquel M. Lucas-Championnière n'attache pas grande importance; c'est celui de pouvoir être manié par des mains non exercées. Il semble préférable d'avoir à sa disposition des exercés, voire même des anesthésistes de profession. — Les très grands avantages que M. Lucas-Championnière reconnaît à l'éther, ce sont : 1° l'absence absolue des dangers primitifs; 2° l'élimination plus facile; 3° une rapidité plus grande dans la production de l'anesthésie.

En regard de ces avantages, il faut placer comme inconvénients : 1° une anesthésie plus désagréable pour l'opérateur par le fait de la respiration bruyante; 2° une bronchite opératoire souvent intense; 3° une excitation secondaire plus considérable; 4° enfin une soif consécutive, parfois très vive.

Quant aux vomissements, il n'a pas semblé à M. Lucas-Championnière qu'ils fussent plus ou moins nombreux avec le chloroforme qu'avec l'éther.

La véritable solution de la question de l'anesthésie semble résulter pour M. Lucas-Championnière dans l'anesthésie mixte qui associe l'éther et le chloroforme. On commence par l'éther, mettant à profit ses avantages, l'absence des accidents primitifs et la rapidité de l'anesthésie. Celle-ci obtenue, on continue par le chloroforme, et l'on arrive ainsi à prolonger l'anesthésie pendant longtemps, sans user de grandes quantités de chloroforme.

M. Quénu a employé systématiquement l'éther pendant trois à quatre mois. Il a observé des excitations secondaires parfois très violentes. Les vomissements ne lui ont pas paru moins fréquents qu'avec le chloroforme. Aussi les avantages de l'éther ne l'ont-ils pas convaincu au point de lui faire adopter définitivement cet anesthésique. Ce dernier n'offre de réels avantages que dans deux circonstances : 1° pour les opérations de longue durée; 2° chez les malades très affaiblis.

M. Reynier n'est pas convaincu par les arguments qu'on a apportés en faveur de l'éther. Il a assisté aux essais que Gosselin a faits pendant deux ans dans son service, il a essayé lui-même avec l'appareil de Cusco, il a fait des expériences sur les animaux, et tout cela ne l'a pas rendu bien enthousiaste en faveur de l'éther.

Les statistiques, apportées dans cette discussion, manquent de précision, et il ne serait pas difficile de fournir des statistiques aussi favorables pour le chloroforme. Dans des recherches, rapidement faites, M. Reynier note que les accidents d'éther ne sont pas si rares qu'on le dit. De 1882 à 1894, il note 52 cas de mort par l'éther, dans lequel il ne comprend pas 20 cas cités par Jullard et 50 cas de la statistique de Kappeler. D'autre part, des statistiques publiées par différents auteurs, tels que Kameski, Vallas, Roher Williams, il résulte que l'éther ne présente guère, au point de vue de l'innocuité, une supériorité sur le chloroforme.

Quoi qu'on ait dit, l'inflammabilité de l'éther à distance n'est pas douteuse; les accidents qui en ont été la conséquence, sont là pour le prouver.

Si maintenant on compare l'action de l'éther avec celle du chloroforme, on trouve que le premier caractère de l'éther est sa puissance anesthésique moindre. Il faut donc administrer dès le début des doses considérables et faire respirer l'éther non mélangé avec l'air. De là résulte que l'anesthésie avec l'éther se produit avec asphyxie, tandis que celle du chloroforme se produit sans asphyxie.

La syncope primitive laryngo-réflexe ou d'origine périphérique est peut-être plus rare avec l'éther qu'avec le chloroforme. Elle n'en existe pas moins, et de nombreux accidents sont là pour le prouver. Il faut donc supprimer ce pouvoir excito-réflexe et, pour cela, forcer les doses. Mais alors on court d'autres dangers, celui de la syncope secondaire, produite par l'envahissement trop rapide des centres bulbaires du pneumogastrique, ou celui de la syncope tertiaire, due à la paralysie complète des centres bulbaires par intoxication. Toutes ces variétés de syncope existent avec l'éther, et la syncope tertaire est peut-être plus fréquente qu'avec le chloroforme.

En ce qui concerne les vomissements, l'éther a peut-être une certaine infériorité sur le chloroforme. Les vomissements qui paraissent surtout supprimés sont les vomissements hystériques, que le chloroforme provoque chez certaines femmes.

M. Delorme n'a aucune expérience personnelle sur l'emploi de l'éther, mais il apporte l'opinion des chirurgiens d'armée qui en ont fait usage et qui ont comparé l'éther et le chloroforme. Il semble, d'après elle, que l'innocuité de l'éther et les dangers du chloroforme ont été également exagérés. — Pendant la guerre de Sécession, on évalue à 80 000 au moins le nombre des anesthésies pratiquées; or la mortalité du chloroforme, employé dans les 5/6 des cas, a été de 5, 4 pour 1000, celle de l'éther 3 pour 1000. Pendant la guerre de Crimée, le chloroforme n'a

donné aucune mort; de même pendant la campagne d'Italie. La conclusion à tirer, c'est qu'en chirurgie d'armée le chloroforme est bien moins nocif qu'on pourrait supposer.

Au point de vue des vomissements, Otis n'a pas relevé grandes différences entre l'éther et le chloroforme.

Pour M.Delorme, certaines considérations d'un ordre extrinsèque militent en faveur du chloroforme pour la chirurgie de guerre. D'après Otis, la moyenne de la durée de l'anesthésie par l'éther est plus longue que celle du chloroforme. Or, pour des blessés réclamant des soins rapides, cette perte de temps n'est pas à dédaigner. D'autre part le volume de l'éther est triple de celui du chloroforme; il est plus difficile de le conserver dans les approvisionnements. — Pour toutes ces réserves M. Delorme reste fidèle au chloroforme.

M. Ollier (de Lyon), qui dans sa pratique journalière emploie exclusivement l'éther, a eu recours au chloroforme pendant la guerre. Il pense, en effet, avec M. Delorme que pour la chirurgie d'armée le chloroforme est supérieur à l'éther. Il est moins encombrant, et, comme les opérations se font sur des jeunes gens robustes, sans tare, il est moins dangereux. M. Ollier n'a, en effet, constaté aucun accident pendant toute la durée de la guerre de 1870.

M. Le Dentu a continué à employer l'éther comme anesthésique depuis la première communication qu'il a faite sur ce sujet. Le nombre de ses observations est actuellement considérable.

Il s'associe aux observations de M. Delorme en ce qui concerne la chirurgie de guerre. Il a fait, pendant la guerre de 1870, un grand nombre d'opérations sous chloroforme et n'a pas observé d'alertes. Il n'est pas douteux non plus que le chloroforme se conserve mieux que l'éther.

Dans la chirurgie journalière, au contraire, le chloroforme perd tous ses avantages. Il est impossible d'apprécier exactement ses dangers, car tous les cas de mort par chloroforme ne sont pas connus. L'éther est beaucoup plus inoffensif, et tous ceux qui s'en servent ont le sentiment d'une sécurité plus considérable. La respiration se fait normalement, et tout marche simplement.

Quant à la rapidité de l'anesthésie, elle est plus considérable pour l'éther que pour le chloroforme, administré par le procédé des gouttes. Avec un bon masque, l'éther amène l'anesthésie en 3 ou 4 minutes, et cela sans asphyxie.

Les vomissements sont certainement moins fréquents avec l'éther et surtout moins répétés. Souvent on constate un seul vomissement à la fin de l'anesthésie, et à coup sûr les vomissements ne persistent pas au delà de quelques heures. S'ils se prolongent au delà il faut se méfier et chercher une autre cause.

On constate, il est vrai, des irritations bronchiques après l'anesthésie par l'éther. Mais M. Le Dentu en a constaté aussi après le chloroforme. Il se demande si cet accident est toujours attribuable à l'anesthésique, et s'il ne faut pas incriminer aussi les refroidissements possibles.

M. OLLIER ne croit pas que l'éther donne plus facilement lieu que le chloroforme à des irritations bronchiques. L'éther semble même moins dangereux à ce point de vue que le chloroforme prolongé. Il y a peu de temps M. Ollier pratiquait une résection de coude chez une jeune femme tousseuse. La toux disparut complètement pendant quelques jours à la suite de cette éthérisation.

M. LUCAS-CHAMPIONNIÈRE ne partage pas cet avis. L'inconvénient de l'éther au point de vue de l'excitation bronchique, est admise même par les éthérisateurs. M. Poncet a affirmé qu'il ne donnait pas l'éther aux vieillards à cause de cet accident. S'il faut s'abstenir de donner l'éther aux bronchitiques, aux tuberculeux, aux enfants et aux vieillards, le champ du chloroforme est encore assez vaste pour qu'il soit utile de ne pas désapprendre d'administrer le chloroforme. Le seul grand avantage de l'éther resterait de donner une anesthésie plus rapide.

M. OLLIER n'a jamais hésité à administrer l'éther aux vieillards, aux enfants, aux tuberculeux et aux bronchitiques, et n'a jamais observé d'accidents.

M. PONCET (de Lyon) n'administre pas l'éther aux deux extrêmes de la vie. Chez les vieillards il faut craindre les bronchites et les broncho-pneumonies; chez les enfants les mucosités sécrétées en abondance peuvent devenir une cause d'asphyxie.

M. Poncet pense néanmoins aussi que l'anesthésique est parfois accusé à tort, et qu'on lui impute ce qui doit être mis sur le compte d'un refroidissement.

M. MAURANGE. *Anesthésie mixte par association du chloroforme, de la spartéine et de la morphine.*

L'éther et le chloroforme ont tous deux pour inconvénient sérieux de provoquer des syncopes cardiaques réflexes primitives ou des syncopes tertiaires par intoxication. MM. Maurange et Langlois ont cherché à diminuer le pouvoir excito-réflexe, en associant à ces anesthésiques la spartéine et la morphine. Un quart d'heure avant l'anesthésie, ils font une injection sous-cutanée contenant un centigramme de chlorhydrate de morphine et cinq centigrammes de sulfate de spartéine. — Dans 182 cas, où on a procédé ainsi, il n'y a pas eu d'alerte cardiaque, l'anesthésie a été facile; la durée maxima pour obtenir la résolution a été de 6 minutes; l'excitation a été nulle dans 176 cas; les vomissements n'ont été observés que 13 fois; enfin la dose de chloroforme employée a été de 10 à 80 grammes.

M. GÉRARD MARCHANT présente un *lipome sous-deltoïdien* qui avait été pris par une tumeur liquide.

M. POZZI présente une malade âgée atteinte de *prolapsus génital*, et chez laquelle il a obtenu un succès complet par l'opération suivante : amputation sus-vaginale du col, sans ouverture du péritoine; ablation de deux lambeaux attenants du vagin, pris l'un sur la paroi antérieure,

l'autre sur la paroi postérieure; cautérisation de la cavité utérine au hermocautère, colporrhaphie antérieure et colpopérinéorrhaphie.

M. DELORME présente un malade, qu'il a opéré il y a trois ans par une *amputation interscapulo-thoracique*. La guérison s'est maintenue; mais la partie conservée de la clavicule est venue, par son extrémité libre, ulcérer la peau, et M. Delorme a dû faire une résection complémentaire de la clavicule.

M. QUÉNU présente une femme, chez laquelle, au cours d'une opération d'ablation de ganglions tuberculeux du cou, il *blessa le jugulaire interne*. Il jeta un fil sur la veine au-dessus et au-dessous du point lésé, et l'accident n'eut aucune suite.

M. BARRIER présente un nouveau modèle de *porte-aiguilles et aiguilles*.

M. LEJARS lit une communication sur un *anus contre nature de l'intestin grêle traité et guéri par une entérectomie et entérorrhaphie avec le bouton de Murphy*.

M. MICHAUX présente des *éponges stérilisées par la vapeur d'alcool sous pression*.

REBLAUB.

ACADÉMIE DES SCIENCES

(4-24 juin 1895.)

CHABRIÉ. — *Phénomènes chimiques de l'ossification.*

DUPLAY et SVOIRE. — *Recherches sur les modifications de la nutrition chez les cancéreux.*

P. DELBET. — *Production expérimentale d'un lymphadénome ganglionnaire généralisé chez un chien.*

GIBIER (New-York). — *De la sérothérapie dans le cancer.*

CHARLES HENRY. — *De l'action directe de la lumière sur l'iris.*

ACADÉMIE DE MÉDECINE

(4 juin-2 juillet 1895.)

E. NICAISE. — *Procédé d'anesthésie de la vaginale dans le traitement de l'hydrocèle par l'injection irritante.*

KIRMISSON. — *Obs. de double pied plat valgus douloureux, opération d'Ogston sur le pied gauche, résultat orthopédique et fonctionnel très satisfaisant.*

DESPAGNET et VALOIS. — *Sur la stérilisation et la désinfection par la vapeur d'eau surchauffée sans pression.*

PERIER. — *Laryngotomie sans trachéotomie pour tumeurs du larynx.* Présentation de deux malades.

BORDAS et GIRARD. — *Pouvoir antiseptique du permanganate de chaux.*

P. DELBET. — *Sur un nouveau procédé d'hémothérapie.*

BIBLIOGRAPHIE

MANUEL DE DIAGNOSTIC CHIRURGICAL, par les Drs **Duplay, Rochard** et **Demoulin.** 1er fasc., Paris, O. Doin, 1895, fig.

M. Duplay, en publiant ce livre avec ses anciens chefs de clinique dont l'un est déjà depuis longtemps chirurgien des hôpitaux, se propose de rappeler l'attention des élèves sur l'importance du diagnostic, dont l'étude serait délaissée par quelques-uns et remplacée par l'opération à outrance. Ce livre comprend, dans une première partie, l'examen des malades et les moyens d'exploration clinique; dans une seconde partie, l'anatomie clinique des principales régions, la technique de leur exploration et le diagnostic des maladies chirurgicales qu'on y rencontre. Le premier fascicule comprend le diagnostic des maladies de la tête, de la colonne vertébrale et du cou. C'est donc là un livre de pratique.

MANUEL DE PERCUSSION ET D'AUSCULTATION, par le Prof. **P. Simon.** Paris, F. Alcan, 1895.

L'auteur, ayant été chargé pendant plusieurs années des conférences de diagnostic médical à la Faculté de médecine de Nancy, a résumé dans ce volume les notions élémentaires de percussion et d'auscultation nécessaires à l'étudiant. — Ce livre n'est pas une compilation, l'auteur expose ce qu'il a pratiqué; aussi son œuvre sera-t-elle consultée avec fruit. — Après quelques considérations générales, vient l'étude de la percussion des poumons, du cœur, des vaisseaux, de l'abdomen, à l'état physiologique et à l'état pathologique. Dans la deuxième partie, se trouve l'étude de l'auscultation des poumons, du cœur, des vaisseaux, de l'appareil digestif. L'ouvrage se termine par l'auscultation obstétricale. — Ce livre a une note personnelle, qui en fait la valeur.

CHIRURGIE DU RECTUM, par MM. **Quénu** et **Hartmann**, Profes. agrégés et Chir. des hôpitaux. Paris, Steinheil, 1895.

Ce volume de 450 pages ne forme que le premier fascicule de la chirurgie du rectum. Les auteurs, qui depuis plusieurs années sont à la tête de grands services hospitaliers, ont réuni un grand nombre de documents; c'est donc une œuvre originale qu'ils présentent, tout en donnant une large place aux travaux des auteurs qui les ont précédés.

L'anatomie de la région a été par eux revue avec soin et ils donnent à ce chapitre de grands développements, en y ajoutant de nombreuses figures.

Les parties traitées sont le diagnostic des affections du rectum, les

inflammations simples et spécifiques (rectite, blennorragie, syphilis, tuberculose ano-rectales), les abcès péri-anaux et péri-rectaux, les fistules ano-rectales, les rétrécissements du rectum, les hémorroïdes, qui constituent un des chapitres les plus importants, et enfin les ulcérations du rectum.

Ces questions sont traitées avec une insistance spéciale sur la clinique et la thérapeutique. Pour cette dernière, les différentes méthodes sont exposées de façon à guider le lecteur dans le choix qu'il a à faire selon les cas. N.

QUELQUES CONSIDÉRATIONS SUR LE TRAITEMENT CHIRURGICAL DES FISTULES A L'ANUS, par le Dr **Pacheco Mendes**.

Parmi les fistules à l'anus, il en est que le chirurgien hésite à opérer, même aujourd'hui. Ce sont les fistules extra-sphinctériennes qui pénètrent dans le rectum au-dessus des sphincters. Leur opération laisse souvent à sa suite une incontinence des matières fécales, plus grave que n'était la fistule. On a bien la suture du sphincter, qu'il faudra employer si l'opération est inévitable; mais dans cette région elle manque quelquefois. Déjà les anciens craignaient l'opération de ces fistules : Mondeville, en 1312, dit (p. 408, 464) que contre les fistules qui pénètrent jusqu'au rectum au-dessus des muscles de l'anus, il faut n'employer qu'un traitement palliatif, à cause de l'incontinence qui suivrait l'opération.

Ce sont ces principes qui ont guidé M. Pacheco Mendes, professeur de clinique chirurgicale à la Faculté de médecine de Bahia (Brésil), dans le traitement qu'il emploie. — Le ou les trajets fistuleux sont incisés dans toute leur longueur sur une sonde cannelée du côté opposé au rectum, de manière à pouvoir introduire une curette tranchante avec laquelle on enlève vigoureusement toute la couche des granulations. La cavité est ensuite remplie de gaze iodoformée, qu'on laisse trois jours, puis le pansement est fait ensuite tous les jours avec poudre et gaze iodoformées. — Bien entendu la méthode antiseptique est rigoureusement suivie.

DE LA CURE RADICALE DE LA HERNIE OMBILICALE, par M. **Dauriac** (*Semaine médicale*, 1895, p. 93).

M. le Professeur Tillaux dans une de ses leçons cliniques a exposé le nouveau procédé employé par M. Dauriac, procédé de l'*entrecroisement partiel des droits*, lequel mérite d'être vulgarisé.

Pour prévenir la récidive de la hernie on a imaginé plusieurs procédés, car la résection, et la suture du sac, que j'ai pratiquées déjà en 1877, étaient insuffisantes; on a alors avivé et suturé l'anneau ombilical, on l'a excisé, en le comprenant dans une incision elliptique, ce que j'ai aussi proposé en 1883. — M. Quénu, après avoir pratiqué l'omphalectomie, suture entre eux les bords internes des deux muscles droits, puis termine par la suture des plans superficiels. M. Dauriac va plus

loin, il détache une languette du bord interne de chaque muscle droit, entrecroise les deux bandelettes musculaires au niveau de l'ombilic en suturant leur extrémité supérieure dans la place laissée vide par la bandelette déplacée. — Voici le détail de l'opération.

M. Dauriac, après avoir pratiqué l'omphalectomie, suture le plan profond de la paroi abdominale formé par le péritoine et le feuillet postérieur de la gaine des droits. Alors il décolle la face profonde des muscles droits, à l'aide du doigt. Puis il les rapproche l'un de l'autre au moyen de deux fils transversaux, passés l'un en haut, l'autre en bas, à la limite supérieure et inférieure de l'incision abdominale, en plein muscle et allant de l'un à l'autre. Ces deux fils étant serrés, lès droits se trouvent accolés.

Avant de rapprocher les muscles, M. Dauriac, fait sur leur face antérieure à travers le feuillet antérieur une incision parallèle au bord interne et très rapprochée de ce bord. Cette incision isole une bandelette musculaire interne; par une incision transversale située un peu au-dessous du fil qui rapproche les deux droits en haut, chaque bandelette interne est séparée du muscle. Les deux muscles étant déjà rapprochés, les deux bandelettes sont alors entrecoisées et leur extrémité supérieure est suturée à l'incision transversale du muscle droit voisin, par des points de suture parallèles aux fibres. Des fils passent au-dessus du fil transversal qui réunit les droits; dans la bandelette les fils traversent le muscle et le feuillet antérieur de sa gaine. Enfin, un troisième fil transversal est placé, traversant les deux muscles droits et l'entrecoisement des bandelettes. L'opération se termine par le rapprochement de la peau et du tissu cellulaire sous-cutané. De cette façon la région ombilicale est protégée par le plan solide formé par l'entrecroisement des bandelettes musculaires. E. NICAISE.

DE L'ASEPSIE ET DE L'ANTISEPSIE EN OBSTÉTRIQUE, par le Prof. **Tarnier**. — Leçons professées à la Clinique d'accouchements, recueillies et rédigées par le Dr **Potocki**. Paris, Steinheil, 1894, in-8, 840 p., fig.

Il est inutile d'insister pour faire valoir l'importance de cette publication qui fait connaître la pratique et les idées du Prof. Tarnier, qui un des premiers a appliqué résolument l'antisepsie à la pratique des accouchements et en a obtenu, il y a longtemps déjà, les plus brillants résultats. Le livre est divisé en dix parties : la première traite des généralités sur les maladies puerpérales; la seconde, des maternités au point de vue de l'antisepsie; toutes les questions de détail sont étudiées d'une façon pratique; — la troisième, de l'asepsie en obstétrique; — la quatrième, des antiseptiques : chacun d'eux est étudié expérimentalement et cliniquement, il y a là des renseignements d'une grande valeur; — la cinquième, de l'application de l'antisepsie à la pratique de l'obstétrique, là on trouve : l'asepsie du personnel, l'antisepsie chez la femme enceinte, pendant l'accouchement, pendant la délivrance, quand

il y a des hémorragies, des déchirures, rétention du placenta, l'antisepsie dans l'avortement, pendant les opérations. La sixième partie expose l'antisepsie pendant les suites de couches, dans l'infection puerpérale; — la septième, l'antisepsie pendant la lactation; — la huitième, l'antisepsie chez le nouveau-né; — la neuvième, l'antisepsie dans la clientèle civile; — l'ouvrage se termine par des relevés statistiques.

Comme on le voit, aucune question n'est oubliée, aussi ce livre est-il d'une grande utilité pour le praticien. Le Dr Potocki a fait de la pratique et des opinions de son maître un exposé très clair et très soigné.

HYSTÉRECTOMIE ABDOMINALE, par le Dr **Gentilhomme**. Paris, G. Carré, 1894.

Cette thèse inaugurale renferme un exposé succinct de la question. L'auteur, s'appuyant sur ses études et sur ce qu'il a vu comme élève, termine son mémoire par des conclusions dans lesquelles il donne la préférence aux ablations abdominales totales. — La plupart des travaux sont signalés, la bibliographie est assez complète; en somme c'est là un travail consciencieux.

TUMEURS FIBREUSES DE L'UTÉRUS, par le Dr **Boiffin**, de Nantes. Paris, Rueff.

Ce volume appartient à la bibliothèque Charcot-Debove dont la collection augmente incessamment. L'auteur donne un résumé intéressant des diverses parties de l'étude des tumeurs fibreuses, en s'appuyant principalement sur les travaux parus dans ces dernières années. Il montre le peu d'action des traitements palliatifs, accorde la préférence au traitement radical, et expose les différentes phases par lesquelles il a passé. — Ce livre donne une idée exacte de l'état actuel de la question traitée; le traitement chirurgical est longuement étudié.

N.

LA COCAÏNE EN CHIRURGIE, par le Dr **Reclus**. Paris, Masson.

Ce livre fait partie de l'encyclopédie scientifique des aide-mémoire. L'auteur a exposé dans une sorte de manuel les règles de l'emploi de la cocaïne en chirurgie. Nul mieux que lui ne pouvait faire ce travail, car M. Reclus s'est depuis longtemps attaché à montrer tous les avantages que présentait la cocaïne, à la condition de l'employer avec prudence et d'être convaincu que c'est un toxique énergique. M. Reclus s'appuie exclusivement sur son expérience : après les généralités nécessaires sur la cocaïne, il donne la technique de son emploi dans les principales opérations, c'est dire l'importance pratique de ce manuel.

N.

Le propriétaire-gérant : FÉLIX ALCAN.

Coulommiers. — Imp. PAUL BRODARD.

ÉTUDE HISTOLOGIQUE

SUR

LES ÉPITHÉLIOMES DU TESTICULE

Par MM. A.-H. PILLIET et COSTES.

(Travail du laboratoire de Clinique chirurgicale de M. le professeur TILLAUX, à la Charité.)

INTRODUCTION.

Il est peu de questions aussi complexes que celles des tumeurs malignes du testicule. Elles sont fort nombreuses et chaque auteur ayant cherché, ce qui est naturel, à mettre en lumière le type à l'étude duquel il s'était attaché il s'ensuit une certaine confusion dans les descriptions d'ensemble données par les différents livres classiques. A propos de trois cas observés dans le service de clinique chirurgicale de M. le professeur Tillaux, et opérés par lui, nous avons eu la pensée de réunir la description de ces trois tumeurs, qui étaient des épithéliomas, et quelques autres s'y étant jointes, nous présentons à notre tour une étude sur les tumeurs du testicule dans lesquelles les tissus épithéliaux prédominent.

Il en existe trois espèces, qui diffèrent au point de vue pathogénique. Ce sont des espèces et non des variétés. Prenons par exemple l'épithéliome qui a son point de départ dans les acinis mammaires; il peut se présenter sous différents aspects : épithélioma métatypique, ou kystique, ou épithélioma carcinomateux. Ce sont là des variétés d'une même espèce. Mais les trois espèces d'épithéliome du testicule diffèrent entre elles d'origine; elles ne se ressemblent donc pas plus qu'un épithéliome du sein ne ressemble à un épithéliome de la langue et, de plus, chacune d'elles, comme toute tumeur maligne, peut présenter à son tour différentes variétés plus ou moins comparables à celles des tumeurs malignes du sein.

Chacune de ces espèces se développe à peu près en un même

point, au niveau du corps d'Higmore; c'est une remarque que tous les chirurgiens ont faite après Curling qui a constaté le premier l'apparition des foyers néoplasiques à ce niveau. Ils donnent donc un aspect clinique assez semblable; la tumeur sera ovoïde, plus ou moins lisse, son grand axe reste celui du testicule, qui refoulé de dedans en dehors forme coque au néoplasme. Elles ont de grandes chances de se ressembler en clinique, aussi le diagnostic de la nature exacte d'une tumeur maligne du testicule est-il entouré sur le vivant des plus grandes difficultés.

Pourtant l'examen à l'œil nu des pièces enlevées fournit déjà d'utiles renseignements et permet dans la plupart des cas de différencier les trois types que nous allons passer en revue.

Dans un premier type, la tumeur est volumineuse, on constate à sa surface des parties dures et des parties fluctuantes. Quand elle est fendue suivant son grand axe on constate que la surface de section offre à considérer un stroma parsemé de nodules cartilagineux ou crétacés, et un grand nombre de kystes dont le volume peut atteindre et dépasser celui d'une noix. Leur contenu est très variable. Ce qui domine c'est du mucus concret, pris en gelée. Dans d'autres kystes on trouve de la matière sébacée, dans d'autres enfin des hémorragies. Il s'agit évidemment dans ces cas d'une tumeur à tissus multiples ou tumeur mixte, dans laquelle dominent des tissus épithéliaux de différente nature. Le testicule enveloppe la tumeur. C'est pour nous un *tératome épithéliomateux*. Nous aurons à justifier cette dénomination.

Le deuxième type enveloppé aussi par le testicule est toujours d'un volume beaucoup plus petit; alors que le tératome peut atteindre le volume d'une noix de coco, il dépasse rarement celui d'un œuf de dinde. Sur une coupe longitudimale il montre un stroma conjonctif mince et creusé d'une grande quantité de kystes dont les plus grands ne dépassent pas le volume d'une tête d'épingle noire. Ces kystes contiennent un mucus plus ou moins concret. C'est l'épithélioma kystique du testicule de M. Malassez et de M. Reclus. Le contenu des kystes est uniformément muqueux, colloïde et peut s'épaissir au point de former de petites perles (Velpeau). Nous appellerons cette espèce l'*épithéliome wolffien*.

Le troisième type, intermédiaire comme volume aux deux précédents, encapsulé comme eux par la glande est une tumeur pleine, qui ne se creuse de kystes qu'accidentellement, à la suite d'hémorragies par exemple. Sur la coupe franche de la tumeur, le stroma conjonctif est fort épais. Il est parsemé de taches irrégulières, de marbrures au nombre de 8 à 10 en moyenne sur la surface de

section. Elles sont donc assez volumineuses et chacune constitue une véritable logette remplie d'une substance ferme, homogène, jaunâtre, rappelant assez l'aspect des gommes tuberculeuses. D'autres logettes sont remplies d'un suc blanc grisâtre, pulpeux; celles-là peuvent présenter des hémorragies. Par l'action d'un filet d'eau, surtout sur les pièces macérées, on vide le contenu de ces loges qui apparaissent alors comme des poches irrégulières, anfractueuses, remplies d'un chevelu très fin de fibrilles conjonctives.

Cette forme peut être confondue avec le sarcocèle syphilitique, et surtout avec le sarcome et lymphadénome de Malassez. Nous lui donnerons provisoirement le nom d'*épithéliome séminifère*. C'est son étude qui nous occupera surtout et c'est elle que nous décrirons d'abord avec 5 observations de tumeurs opérées. Nous donnerons ensuite une observation de chacun des deux autres types avant d'arriver aux conclusions qui nous permettront de constater, conformément à la loi de Müller, le véritable tissu d'origine de chacun de ces épithéliomes si différents d'apparence; et nous insisterons sur un caractère commun à toutes les tumeurs : la présence de scléroses et d'éléments inflammatoires en grande abondance dans leur épaisseur et surtout sous la coque.

Mais quelques mots d'historique sont auparavant nécessaires pour rappeler à l'esprit l'état de la question qui nous occupe.

APERÇU BIBLIOGRAPHIQUE.

En 1853, *Forster* [1] donne quelques renseignements sur le *cancer du testicule*. Il est assez fréquent, il forme des tumeurs, en général volumineuses, enveloppées par la tunique albuginée. Le cancer du testicule se combine avec le cancer de quelques ganglions lymphatiques du bassin ou des ganglions situés le long de la colonne vertébrale.

Quelques années plus tard, *Charles Robin* [2] publie ses recherches prouvant que les différentes tumeurs dites *sarcocèle du testicule* siègent dans l'épididyme.

Goubert [3] dit qu' « une forme des plus curieuses de la classe épithéliale des tumeurs du testicule est la *forme perlée* de *Cruveilhier*, *cholestéatome* de Muller ». Cette forme a été étudiée par *Point-carré* [4] sous le nom de tumeur avec *kystes ramollissant dans*

1. Forster, *Manuel d'anatomie pathologique*, 1853, p. 425.
2. Charles Robin, *Mémoires de la Société de Biologie*, 1856, p. 168.
3. Goubert, *Manuel des autopsies*, 1869, p. 178.
4. Pointcarré (de Nancy), *Gazette hebdomadaire*, 26 août 1864.

l'eau, *Robin* [1] les considère comme formées par des cellules épithéliales aplaties, chargées de *cholesterine* (produit hydrocarboné).

Pour *Virchow* c'est de l'épithélioma non récidivant.

Dans sa « Pathologie des tumeurs », *Virchow* [2] dit que la question de l'existence du sarcome du testicule est très compliquée au point de vue des auteurs.

Ch. Monod et Terrillon [3] ont étudié le *lymphadénome*. Ils le regardent comme une infiltration des cellules lymphoïdes dans le tissu glandulaire, avec transformation postérieure en tissu réticulé : les examens ont été faits par *Malassez*.

Astley Cooper décrit la maladie kystique du testicule comme un épithélioma. Il admet la coïncidence des kystes et des tumeurs perlées de Cruveilhier (épithéliomas perlés de Cornil et Ranvier). Le substratum testiculaire est étoilé autour du kyste.

Conches [4], *Perriquet* [5] rapportent les notions utiles de l'article de Cooper.

Astley Cooper pense, de plus, que ces tumeurs se développent dans les tubes séminifères.

Curling croit qu'ils proviennent du corps d'Higmore.

Laboulbène [6] déclare que le *sarcome* du testicule est rare, que le *sarcome kystique* décrit par *Robin et Ordonnez* contient du cartilage. « L'épithélioma du testicule est un des néoplasmes les plus fréquents de cet organe et débute par les cellules épithéliales multipliées et modifiées des tubes séminifères. » Il ajoute qu'il en existe une variété kystique.

Cornil et Ranvier [7] disent que le sarcome et le sarcome kystique sont peu connus; pour eux il est probable qu'on a confondu.

Ils décrivent et figurent (p. 672), d'après une préparation de Malassez, un cas de *lymphadénome* dans lequel les tubes persistent. Ils insistent sur l'anarchie absolue qui existe dans toute la question du cancer du testicule.

Bouilly [8] signale comme tumeur la plus fréquente le *sarcome encéphaloïde*, puis le *sarcome dur* ou *mou*.

1. Robin, *Archives générales de médecine*, 1856.
2. Virchow, *Pathologie des tumeurs*, trad. Aronssohn, t. I, p. 365.
3. Monod et Terrillon, *Archives de médecine*, 1879.
4. Conches, *De la maladie kystique du testicule*, Thèse de Lyon, 1865.
5. Perriquet, Thèse de Paris, 1875.
6. Laboulbène, *Anatomie pathologique*, 1879, p. 800.
7. Cornil et Ranvier, *Anatomie pathologique*, 2e éd., t. II, 1884, p. 664.
8. Bouilly, *Manuel de pathologie externe des Quatre Agrégés*, 1886, vol. IV, p. 264.

Nepveu [1] décrit de la *sclérose* à foyers cancéreux.

Nous voyons dans *Rindfleisch* [2] : « les tumeurs désignées sous le nom de sarcomes du testicule ne sont pas toutes du sarcome dans le sens pathologique... du mot. Le sarcome est une tumeur trabéculaire. » Quant aux cellules cancéreuses contenues dans les mailles du tissu il ne lui « paraît pas impossible que l'on ait sous les yeux des éléments qui dérivent d'un canalicule spermatique ».

A côté de cela il décrit très longuement les tumeurs kystiques. Il n'isole pas spécialement le cancer, mais il le fait dériver des tubes séminifères en disant que *Birch-Hirschefeld* a pu y retrouver des tubes séminifères par l'action de l'acide acétique à 15 0/0.

Conheim explique le développement des tumeurs mixtes du testicule pour une inclusion des feuillets primitifs qui se fait pendant la vie embryonnaire. Des diverticules des uns pénètrent dans les autres; ils y formaient des îlots aberrants qui peuvent rester longtemps stationnaires; mais leur activité peut aussi se réveiller et donner naissance à une tumeur appartenant au genre de tissus d'où ils proviennent.

D'après *Bard* [3] et plus tard *Trévoux* [4], il suffirait de l'inclusion de quelques cellules embryonnaires qui en se développant (*cellules nodales*) pourraient donner naissance à des cellules de tissus différents qu'elles renfermaient en germe.

D'après *Ch. Monod et Artaud* [5], « la forme typique de l'épithélioma du testicule est représentée par l'affection décrite sous le nom de *maladie kystique* de cet organe. Pour admettre cette manière de voir il suffit de se souvenir de l'analogie complète qui existe, comme l'a établi M. Malassez, entre la maladie *kystique du testicule et la dégénescence kystique de l'ovaire*. L'une et l'autre méritent, en raison de la disposition de l'épithéliome qui tapisse les cavités de la tumeur, le nom d'*épithélioma mucoïde*. » Or l'épithélioma mucoïde de l'ovaire (Malassez) étant aujourd'hui considéré comme un épithélioma typique, il est clair que la même qualification s'applique à la maladie kystique du testicule.

Follin et S. Duplay [6] décrivent encore le *carcinome encéphaloïde* ou médullaire et notent que dans quelques cas le point de départ a pu

1. Nepveu, *Contribution à l'étude des tumeurs du testicule*, Paris, 1892.
2. Rindfleisch, *Anatomie pathologique*, édition française, 1888, p. 640.
3. Bard, *Lyon médical*, 1888.
4. Trévoux, *Des tumeurs à tissus multiples*, Thèse Lyon, 1888.
5. Monod et Artaud, Considérations sur la classification des tumeurs du testicule, *Revue de chirurgie*, t. VII, mars 1887.
6. Follin et Duplay, *Traité de chirurgie*, 1888, p. 327.

être observé à son début sous forme de noyaux partant de la rete testis. Ils y voient du tissu carcinomateux et des cavités kystiques.

Ils décrivent et figurent (p. 333) un sarcome médullaire dans la figure duquel on voit la persistance des tubes testiculaires.

Malassez [1] décrit un *lymphadénome* avec atrophie des tubes testiculaires, le tube disparaît et est remplacé par du tissu réticulaire à mailles serrées dont les espaces sont remplis par des cellules de 8 à 12 μ, à noyaux volumineux et multiples.

Coyne [2] cite la *théorie de Conheim* reprise par *Monod et Arthaud* et donne une classification des tumeurs du testicule.

Il les divise en trois groupes :

1° *Épithéliomes* et *maladies kystiques ;*

2° *Carcinomes*, *lymphadénomes*, *enchondromes*, *myxomes ;*

3° *Tumeurs bénignes*, *ostéomes*, *fibromes*, *myômes*.

Il décrit pêle-mêle l'épithélioma et le sarcome. Il voit les tubes séminifères détruits.

Il insiste sur la difficulté qui existe pour le diagnostic entre le sarcome et le carcinome. Il ajoute que dans le testicule le sarcome est est une tumeur assez rare et que Rindfleisch a dû la confondre avec le carcinome encéphaloïde qu'il a décrit.

Observations.

A. — Épithéliome séminifère.

Observation I. — Tumeur du testicule enlevée par M. le professeur Tillaux sur un homme jeune (trente ans), avec le diagnostic de sarcome du testicule. Cette tumeur présente en effet tous les caractères attribués généralement au sarcome. Elle est du volume du poing, parsemée à la coupe de foyers ramollis. Les coupes pratiquées au centre de la tumeur montrent des îlots de tissu néoplasique qui viennent presque au contact les uns des autres et ne sont séparés que par des bandes de stroma conjonctif fibrillaire fort minces. Ce stroma est chargé de petites cellules rondes accumulées le long des vaisseaux, et ses caractères généraux sont ceux d'un tissu enflammé.

L'aspect des îlots qu'il circonscrit est variable. Les uns sont entièrement nécrosés et chargés d'un pigment couleur de rouille qui se trouve surtout abondant au centre des îlots où il infiltre les débris des capillaires sanguins inclus dans le tissu nécrosé. Les autres îlots sont remplis de petites cellules rondes ou étoilées, circonscrites par des

1. Malassez, Lymphadénome du testicule, *Bull. de la Soc. anat.*, 1877, t. II p. 290.

2. Coyne, *Anatomie pathologique*, 1894, t. II, p. 175.

travées secondaires émanant du stroma principal; ils offrent donc sur les coupes examinées à un faible grossissement l'aspect d'un sarcome lobulé.

A un grossissement moyen on s'aperçoit qu'il existe dans ces îlots deux sortes de cellules. Les unes, disposées par coulées, forment des marbrures sur les coupes; elles sont très volumineuses, parfaitement sphériques. Leur membrane d'enveloppe est nette, leur noyau est sphérique également, gros et clair; on distingue toujours dans ce noyau un ou plusieurs nucléoles et des grains de chromatine.

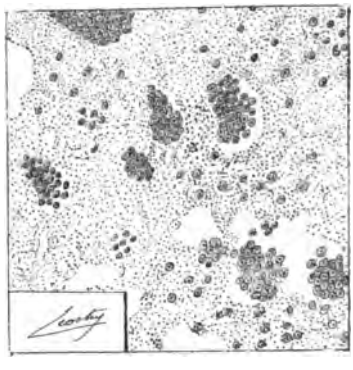

Fig. 1. — Épithéliome séminifère du testicule. Ovules mâles groupés en îlots au sein d'un tissu conjonctif abondant et chargé de jeunes cellules. Pièce enlevée par M. le professeur Tillaux, préparation de M. Pilliet.

Les cellules voisines ont un noyau petit, allongé; se colorant vivement par les réactifs, sans nucléole distinct. Leur contour cellulaire n'est pas dessiné, il se perd dans le fond de la préparation. Ce sont des cellules rameuses ou étoilées, fort petites, et sans membrane d'enveloppe nettement accusée. Cette seconde variété de cellules se trouve infiltrée dans un tissu de fibrilles conjonctives très fines, qui se condensent autour des vaisseaux capillaires sanguins parsemant les coupes.

A un grossissement plus fort (7 Verick), on constate qu'il existe un mélange à peu près complet entre ces deux sortes d'éléments. Les vaisseaux sont répartis dans les travées conjonctives, à distance par conséquent des îlots de grosses cellules sphériques. La trame conjonctive qui les entoure est chargée de petites cellules qui la dissocient; les éléments sphériques, les ovules mâles sont toujours à grande distance des travées, au centre des espaces délimités par les cloisonnements conjonctifs. Il est évident que l'on se trouve en présence d'un épithélioma des tubes testiculaires diffusé dans un tissu conjonctif lâche et disposé par conséquent à prendre le type réticulé.

Sur les coupes prises de la périphérie de la tumeur on constate que

sa coque est absolument enflammée, épaissie et contenant de véritables abcès miliaires inclus entre ses plans fibreux. Les artères sont atteintes d'endo-périartérite d'intensité moyenne. Les îlots néoplasiques inclus dans le stroma gardent l'aspect que nous venons de décrire dans le centre de la tumeur. Les uns sont nécrosés, sans surcharge pigmentaire notable; les autres sont actifs, remplis de cellules vivantes. Ils offrent tout à fait l'aspect du tissu conjonctif réticulé, à mailles infiltrées de petites cellules. Ce réticulum, qui n'est autre que le tissu conjonctif lâche du testicule, prend son point d'appui sur les vaisseaux sanguins, ou plutôt sur leur gaine externe. Les éléments sphériques, ou ovules mâles, ne sont pas organisés en boyaux distincts, ni limités par une membrane d'enveloppe reconnaissable. Ils sont diffusés au milieu des petites cellules rondes et du tissu connectif fibrillaire. Leur volume est diminué.

Mais sur les coupes prises au niveau de l'insertion de l'épididyme les détails deviennent plus précis. Le testicule forme une coque à la tumeur. Les tubes séminifères sont étroits, aplatis, à grand axe allongé; leur gaine lamellaire est transformée en tissu scléreux et fusionnée avec la gangue de tissu inflammatoire qui entoure ces tubes. Il existe de nombreux amas de cellules embryonnaires autour des tubes; d'autres thrombosent les vaisseaux lymphatiques.

La tumeur circonscrite par ces débris testiculaires forme une masse d'aspect véritablement sarcomateux. Les travées conjonctives y sont grêles, les éléments cellulaires nombreux.

A un fort grossissement, on dissocie rapidement ces cellules en deux groupes : les petites cellules de la trame et les ovules mâles. Ces derniers, parfaitement reconnaissables à leur groupement en boyaux pleins et à leur forme sphérique, forment des masses étendues, plus larges que le tube testiculaire normal, envahies et pénétrées dans leur profondeur par de petites cellules migratrices dont le volume et surtout le noyau petit et irrégulier contrastent singulièrement avec l'aspect des ovules mâles. Il n'existe aucune trace de la gaine lamellaire des tubes séminifères. Elle est remplacée par une infiltration abondante de petites cellules rondes dans un tissu conjonctif à trame fine et délicate, qui va s'épaississant jusqu'aux vaisseaux artériels autour desquels il se condense. Il existe pourtant en certains points des tubes d'ovules mâles dont la paroi est relativement conservée.

Les coupes de l'épididyme ont montré qu'il était absolument sain et normal. Tous les détails de ses épithéliums sont conservés.

En résumé, il s'agit d'une tumeur qui aurait pu être confondue avec un sarcome ou un lymphadénome si l'examen n'avait porté sur différents points et n'avait révélé la présence des tubes séminifères remplis d'ovules mâles indiscutables. Il est à remarquer qu'ici le tissu morbide peut être réduit à un certain nombre de groupe-

ments fixés, toujours les mêmes et caractérisés par trois zones. L'interne c'est celle qui est constituée par le tube séminifère ou ses vestiges. Vient ensuite une seconde zone de tissu réticulé, dans laquelle la gaine lamellaire du tube séminifère a disparu. Enfin les travées conjonctivo-vasculaires du testicule forment la troisième zone. Nous retrouvons donc, à travers les déformations que fait subir le néoplasme au type normal, ce dernier type, du moins dans ses grandes lignes. Notons l'existence de tissu inflammatoire, qui paraît être de règle dans les tumeurs malignes du testicule, et sur laquelle nous aurons à revenir.

Obs. II. — Cette tumeur du testicule a été adressée à M. Pilliet par M. Monod qui l'avait enlevée, et l'examen fait au moment de la réception de la pièce concluait au sarcome. Ce n'est qu'en revisant une série de préparations relatives aux tumeurs du testicule que nous nous sommes aperçus de sa véritable nature. C'est en réalité un épithélioma séminifère, dont les éléments principaux sont noyés dans un tissu d'apparence sarcomateuse.

Les pièces ont été colorées au carmin d'alun et à l'éosine picriquée. A un faible grossissement (obj. 0, Verick, ocul. i.), on constate l'existence d'un stroma conjonctif épais et dense contenant des vaisseaux extrêmement dilatés, surtout les artères qui présentent de plus des épaississements scléreux et toutes des lésions de l'endo-périartérite. Il existe même des traînées de cellules embryonnaires autour des vaisseaux. On rencontre donc dans ce stroma conjonctif tous les signes révélateurs d'une infection chronique surajoutée à la lésion elle-même.

Ce tissu conjonctif circonscrit des îlots de tissu plus chargé d'éléments cellulaires. Ils sont fort grands, irréguliers et apparaissent avec le faible grossissement comme des masses de petites cellules rondes, tassées, découpées par quelques travées secondaires de tissu conjonctif partant du stroma principal. L'aspect des coupes rappelle assez bien celui des coupes du tissu splénique découpé par ses trabécules. En certains points, les éléments cellulaires ont disparu par suite des manipulations nécessaires pour le montage des coupes, et l'on constate l'existence d'un réseau fibillaire à mailles larges chargé de cellules et circonscrivant des espaces vides ovalaires dont la dimension assez constante rappelle sensiblement celle des alvéoles pulmonaires.

Si l'on emploie un grossissement plus fort (objectif 2, Verick), les travées qui découpent les îlots mentionnés plus haut apparaissent très multipliées par des trabécules secondaires et même tertiaires qui contiennent en général un vaisseau capillaire sanguin au centre de leur charpente. Ainsi délimitées celles des alvéoles dont les éléments cellulaires ne sont pas en partie tombés apparaissent sur les coupes comme des boyaux larges contenant deux sortes de cellules inégalement réparties. Les unes sont de très volumineuses cellules sphériques, à con-

tour parfaitement régulier, à cytoplasme clair, à noyau volumineux, parsemé de nucléoles. Leur aspect est tout à fait particulier; elles ne ressemblent qu'aux éléments cellulaires du tube de Pflüger du testicule embryonnaire des mammifères. Les autres sont beaucoup plus petites, leur noyau est ramassé, sans nucléoles; elles ne sont pas sphériques, leur contour est mal défini et elles émettent des prolongements cytoplasmiques qui sont difficiles à voir dans les préparations, car leur transparence même les dissimule.

Les alvéoles ou boyaux ainsi constitués se présentent sous différents aspects que l'on peut ramener à trois types principaux.

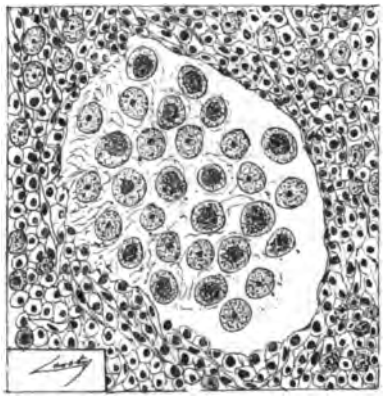

Fig. 2. — Épithéliome séminifère du testicule; fort grossissement du boyau rempli d'ovules mâles, entouré de cellules serrées, offrant l'aspect du tissu sarcomateux. La membrane du tube séminifère a disparu et des ovules mâles se trouvent isolés dans le stroma connectif. Pièce enlevée par M. Ch. Monod, préparation de M. Pilliet.

Dans le premier, il existe seulement les cellules sphériques volumineuses : les ovules mâles; on ne rencontre avec elles que très peu d'éléments conjonctifs; dans le second, les petites cellules rondes forment une zone, un anneau sur les coupes autour des grosses cellules sphériques; dans le troisième, l'épaisseur de cet anneau a considérablement augmenté et l'on ne trouve plus que de petits amas de grosses cellules au centre de l'ilot.

En employant un objectif plus fort (7, Verick, oculaire 2) on peut distinguer d'autres détails. Les ovules mâles apparaissent énormes, avec leurs noyaux très larges, très clairs, multinucléés, ce qui indique l'existence d'un filament chromatique développé. On voit nettement qu'ils sont enveloppés d'une membrane; qu'ils forment un tube à parois limitées, les parois sont formées de grandes cellules membraniformes, à un seul noyau, qui, lorsqu'elles sont isolées, apparaissent munies d'expansions nombreuses, les unes larges, les autres très grêles. Elles ont tous les caractères des cellules de la gaine lamellaire des tubes séminifères. C'est dans leurs interstices que s'amassent les petites cel-

lules rondes qui font une gaine aux ovules mâles, et il en résulte un aspect réticulé du tissu, qui n'indique nullement qu'il s'agisse là d'un tissu lymphoïde. Il s'agit simplement d'une infiltration par des cellules embryonnaires d'une gaine conjonctive de disposition particulière, d'où découle forcément une disposition pathologique particulière.

Au pourtour de ces alvéoles ou tubes ainsi constitués par des ovules mâles au centre et du tissu d'apparence réticulée à la périphérie, on trouve le tissu conjonctif des travées et des trabécules du stroma, chargé de capillaires; car il est à noter qu'on n'en rencontre pas dans le tube que nous venons de décrire.

En d'autres points, à la périphérie des îlots néoplasiques, on constate qu'ils ne sont nullement enkystés, mais qu'ils émettent des prolongements sous forme de boyaux allongés, chargés de grosses cellules sur deux ou plusieurs rangs, et ces cellules, suivant le trajet des vaisseaux, filent à une grande distance dans l'épaisseur de la capsule fibreuse qui entoure la tumeur.

Il est impossible de reconnaître si les vaisseaux par lesquels se fait la diffusion sont sanguins ou lymphatiques, tellement la présence des éléments néoplasiques qui paraissent se substituer à l'endothélium modifie leur aspect normal.

On retrouve donc dans cette tumeur les parties constituantes du testicule séminifère, tubes à ovules mâles; gaines lamellaires encore reconnaissables, bien qu'infiltrées de cellules, et enfin tissu conjonctif des cloisons testiculaires, portant les vaisseaux.

D'autres coupes de cette tumeur ont été pratiquées sur les points contenant les îlots jaunâtres et incisés. On y reconnaît la disposition tubulée du testicule beaucoup mieux que dans les noyaux vivants et actifs, car le processus d'envahissement de la gaine lamellaire et de sa transformation en tissu réticulé n'existe pas. Les ovules mâles sont extrêmement nombreux mais presque tous nécrosés. Cependant quelques-uns se colorent encore. Ils ont résisté beaucoup plus longtemps que la traîne conjonctive qui les entoure et qui est devenue tout à fait amorphe. Ils présentent, en dehors de l'action des réactifs, une teinte jaune marquée, due à l'accumulation dans l'intérieur des cellules de fins granules de pigment sanguin. C'est la teinte des cellules interstitielles du testicule normal, que l'on retrouve dans ces tubes incisés; et il est à remarquer à ce point de vue qu'on ne rencontre pas de cellules interstitielles dans la trame de cette tumeur testiculaire.

Sur une coupe prise en un troisième point nécrotique on retrouve les mêmes boyaux cellulaires, nombreux et serrés, nettement délimités; mais tous les ovules mâles reconnaisaissables à leur volume, à leur forme sphérique très régulière et à leur énorme noyau sont chargés de matière pigmentaire jaune ou brune; infiltrée, amorphe ou apparaissant dans quelques-uns sous forme de grains très fins. On trouve dispersés dans le stroma des blocs de pigment d'un jaune brun ou même complètement noir. Les tubes séminifères nécrosés sont envahis

par de nombreux leucocytes dont les noyaux se colorent vivement. Il existe une sclérose inflammatoire énorme de la coque fibreuse de la tumeur qui est tout à fait semblable à une coque d'hématocèle testiculaire, comme épaisseur et comme structure.

Sur les coupes pratiquées en un troisième point de la tumeur on constate que la coque fibreuse qui l'entoure présente les caractères d'une véritable pachyvaginalite chronique. Les boyaux cellulaires représentant les tubes séminifères forment des réseaux anastomosés et sont tous d'une couleur jaune ocreuse, due à la charge pigmentaire de leurs cellules. Ces dernières en grande partie nécrosées sont soudées entre elles et comme fusionnées en une masse qui tend à devenir amorphe. La trame conjonctive n'offre plus d'éléments figurés. Sur certains points autour des débris de vaisseaux, on rencontre encore des taches pigmentaires sphériques constituées par de fines aiguilles droites d'un pigment jaune brun, groupées en aigrettes autour d'un autre.

Il n'existe plus de vaisseaux apparents dans ce point nécrosé.

En résumé, il s'agit d'un épithéliome des tubes séminifères pris d'abord pour un sarcome, bien que ses caractères soient des plus nets. Il est remarquable par l'étendue de ses foyers de nécrose, par les caractères inflammatoires que l'on observe dans sa trame et par la pigmentation des ovules mâles nécrosés. Il semblerait que ces éléments possèdent une charge d'hémoglobine larvée, qui apparaît, comme apparaît la graisse dans les éléments nécrosés d'un cancer du sein par exemple. Cette production pigmentaire explique l'aspect jaunâtres des foyers nécrosés dans l'épithéliome séminifère. Il existe une relation certaine, mais dont nous ne percevons pas les détails, entre cette charge en hémoglobine des ovules mâles nécrosés et la présence dans le testicule normal des *cellules interstitielles*, bien étudiées par M. le professeur Tourneux, et qui sont des cellules conjonctives chargées d'hémoglobine, de véritables réserves pour les éléments testiculaires.

Obs. III. — Tumeur testiculaire du volume du poing enlevée à un homme d'une cinquantaine d'années, à la Charité, par M. le professeur Tillaux; pas de kystes.

Examinées à un faible grossissement, les coupes prises à la périphérie de la tumeur montrent un stroma épais, fibreux, dont les vaisseaux sont très sclérosés, surtout les artères; dans cette gangue se trouvent des îlots opaques, arrondis, très riches en apparence en cellules embryonnaires et entourés d'une zone de tissu inflammatoire chargé de leucocytes, fort nette et plus accentuée sur les petits îlots que sur les grands. Les îlots dont les plus grands atteignent le volume d'un

pois sont découpés à l'intérieur par des travées secondaires fort grêles et peu apparentes. Leur contour est irrégulier par suite de l'existence de nombreux noyaux secondaires qui adhèrent aux plus volumineux et envoient des bourgeons dans le tissu conjonctif fibreux du stroma.

Les cellules du centre de la plupart des grands îlots sont tombées, laissant voir un réseau lâche constitué par de grandes cellules membraniformes dont les prolongements anastomosés sont chargés de cellules plus petites à noyaux sphériques et très petits.

Si l'on emploie un grossissement plus fort, les îlots les plus petits apparaissent remplis de petites cellules, peu distinctes les unes des autres, au milieu desquelles on remarque surtout au centre des îlots des quantités considérables de grosses cellules sphériques, à noyaux volumineux, possédant tous les caractères des ovules mâles de l'embryon. Ils sont groupés par nids dans un stroma exceptionnellement abondant en petites cellules très fines qui paraissent surtout s'être disposées autour des vaisseaux. Il est des îles dont le centre est rempli presque exclusivement par les cellules mâles formant sur les coupes de larges plaques à contour festonné, dans lesquelles l'aspect tubulé a complètement disparu.

La disposition en tubes des ovules mâles reparaît cependant avec netteté sur un certain nombre d'autres coupes de cette tumeur. On voit alors ces éléments tassés dans des tubes à parois minces, dont se détachent de grandes cellules membraniformes à prolongements nombreux, les uns grêles, les autres larges, anastomosés avec ceux des cellules voisines, et formant ainsi un réseau dont les vides sont remplis par des cellules rondes ou sur formes très petites, à contour peu net, à noyau punctiforme. Les vaisseaux capillaires, sanguins, noyés dans la masse, sont entourés de ces mêmes cellules. Les vaisseaux lymphatiques sont extrêmement rares.

Sur les coupes pratiquées à la périphérie de la tumeur on trouve la coque fibreuse de l'albuginée enflammée et épaissie et au-dessous d'elle les ovules mâles bien nettement isolés; ils sont situés au sein d'un tissu de petites cellules saisies et anastomosées par leurs prolongements et n'en paraissant séparées par aucune membrane distincte. A un fort grossissement on retrouve les vestiges de la membrane, sous forme de minces tractus et de filaments s'introduisant entre les ovules mêmes. Des ovules mâles acquièrent sur certains points des proportions gigantesques; leurs noyaux sont énormes et multinucléolés; leur membrane d'enveloppe est très distincte. Par places ils sont disposés presque sur un seul rang à la suite les uns des autres et donnent ainsi des cordons anastomosés dispersés dans la trame connective, qui représente en ces points les deux tiers environ de la surface totale des coupes.

Dans certains de ces cordons les noyaux des ovules mâles sont petits et presque punctiformes. Il existe des ovules dispersés et isolés dans le tissu connectif, au voisinage des cordons.

L'épididyme est intact; il présente son aspect normal; les cellules à cils vibratiles sont parfaitement conservées.

En résumé, cette tumeur est un épithéliome des tubes séminifères, dans lequel la paroi lamellaire de ces tubes a disparu, du moins sous son aspect ordinaire, et s'est transformée en un tissu dont l'apparence rappelle à la fois celle des amas de cellules jeunes du sarcome et celle du tissu réticulé du lymphadénome sans être exactement ni l'une ni l'autre. Le volume considérable de la trame ainsi transformée ne saurait nous faire perdre de vue que les ovules mâles sont le point de départ du néoplasme et les éléments nobles de la tumeur. Son caractère prédominant c'est la diffusion des cellules épithéliales dans une gangue connective très importante par son volume; et elle devient démonstrative à notre point de vue précisément par les difficultés d'interprétation qu'elle pourrait soulever si l'on n'accordait pas à ses éléments caractéristiques, les ovules mâles, le rôle prépondérant qui leur est dû.

Obs. IV. — Tumeur du testicule enlevée chez un adulte par M. Peyrot à l'hôpital Lariboisière. Les coupes faites à la périphérie de la tumeur montrent une coque extrêmement épaissie et enflammée, contenant dans son épaisseur des tubes testiculaires atrophiés, et aplatis, en sorte que leur section est elliptique au lieu d'être circulaire. Leurs cellules sont en grande partie polyédriques; elles ne forment pas de spermatozoïdes.

La masse principale de la tumeur est molle et friable; la charpente connective du testicule est conservée, et les intervalles sont occupés par des boyaux à contour polygonal, remplis de grosses cellules tassées. Il n'existe pas de tissu réticulé entre la charpente et ces boyaux, en sorte que la tumeur présente bien nettement l'aspect d'un épithéliome et qu'on ne saurait les confondre avec un sarcome ou un lymphadénome. Pourtant la membrane du tube testiculaire manque autour de ces boyaux, et une infiltration considérable de petites cellules rondes se voit dans la trame conjonctive qui les circonscrit.

Les cellules qui composent la majeure partie de la tumeur sont sphériques, avec une membrane d'enveloppe distincte. Leurs noyaux sont énormes, sphériques aussi, à karyoplasma clair, contenant un nucléole volumineux et un certain nombre de grains chromatiques. Ces éléments sont par places entourés de petites cellules à fin noyau qui s'appliquent sur eux et leur forment une véritable coque. C'est en petit ce qui ce passe dans l'ovaire, où l'on voit l'ovule entouré par les cellules de la vésicule de de Graaf.

L'examen pratiqué en un point différent de la tumeur et toujours à la périphérie montre l'existence de la même pachy-vaginalite épaisse, composée de plusieurs feuillets de tissu fibreux plus ou moins enflammé.

Il existe même de véritables nodules miliaires, de petits abcès microscopiques, composés par des cellules embryonnaires tassées, autour d'un lymphatique probablement.

Les tubes du testicule compris dans la paroi sont en état d'atrophie profonde. Ils sont entourés d'amas énormes de cellules embryonnaires. A leur contact, et sous la capsule enflammée, se trouvent des boyaux remplis de grosses cellules sphériques. Ils viennent presque au contact les uns des autres et ne sont isolés que par des cloisons très minces. A un faible grossissement on ne distingue que des cellules tassées sans ordination en boyaux particuliers, et l'aspect général est assez voisin de celui du sarcome. Mais à un fort grossissement on retrouve l'aspect ordinaire de ces tumeurs; les ovules mâles formant des groupes circonscrits par des travées grêles, chargées de petites cellules à noyaux très fins.

En résumé, dans ce cas, l'aspect de l'épithéliome des tubes testiculaires est net et indiscutable sur certains points. Sur d'autres les gaines lamellaires ont disparu; les cellules épithéliomateuses paraissent diffusées dans le tissu connectif normalement très lâche du testicule, et leurs groupements ne sont plus circonscrits que par une trame réticulée, chargée de petites cellules. Ce second aspect dérive évidemment du premier et s'explique par lui.

Le reste du testicule est profondément atrophié et scléreux, il ne forme pas de spermatozoïdes; enfin il est plongé dans un tissu très enflammé, caractère que nous retrouvons dans toutes ces tumeurs.

Obs. V. — Tumeur testiculaire opérée et envoyée par M. Bazy. Il s'agit d'une tumeur de moyen volume. Sur les coupes le stroma apparaît épais, œdématié, et présentant dans ses portions les plus larges l'aspect de tissu myxomateux. Les îlots épithéliaux sont de tout volume, il en existe même une quantité de fort petits, en voie de développement, pénétrant dans le stroma et s'y développant. Dans l'intérieur de ces îlots il n'y a pas apparence, à un faible grossissement, de boyaux cellulaires visibles et nettement délimités par une membrane propre; l'aspect est partout celui d'un tissu réticulé dont les mailles sont chargées d'éléments cellulaires. Pourtant on distingue dans ces masses des amas de cellules plus volumineuses que les autres, agglutinées, à corps sphérique, à noyau volumineux. Ce sont les ovules mâles, qui forment des traînées dispersées dans le stroma conjonctif et qui n'ont pas de paroi propre les isolant de la trame connective du testicule. Un grand nombre des îlots, et ce sont les plus volumineux, sont en nécrose débutant par leur centre. Il existe aussi sur les coupes de larges marbrures de tissu amorphe parsemé de leucocytes peu abondants, seuls éléments dont les noyaux se colorent, au sein d'une matière fine mais granuleuse qui ne montre pas de dégénérescence pigmentaire.

En résumé, il s'agit d'un épithéliome des tubes séminifères qui est arrivé à un stade avancé de diffusion. La gaine lamellaire des tubes du testicule n'existe plus; et les éléments nobles sont noyés dans un stroma conjonctif très abondant, dont les fibres fines chargées de cellules rappellent l'aspect du tissu réticulé des glandes lymphatiques. Mais c'est là un aspect acquis pour ainsi dire et qui ne doit pas faire illusion sur le véritable point de départ de la tumeur. Il faut aussi remarquer l'envahissement de foyers de nécrose par les leucocytes.

Obs. VI. — Épithélioma du testicule opéré par M. Delagénière, du Mans. Cette tumeur, de petit volume et d'une consistance ferme, présente tous les caractères de l'épithélioma classique du testicule, il s'éloigne donc des types que nous avons précédemment décrits et qui pouvaient, même sur les coupes histologiques, prêter à la confusion avec le sarcome ou le lymphadénome. Le stroma conjonctif, épais et bien développé, est parsemé d'un grand nombre de points ossifiés avec os véritable au centre, tissu ostéoïde au pourtour, corpuscules osseux étoilés. Il n'existe pas de cartilage et ce tissu osseux parait résulter de la calcification puis de l'ossification de certains points de la trame conjonctive autour de vaisseaux sanguins oblitérés. Le tissu épithélial se présente sous l'aspect d'alvéoles étroites et allongées, remplies de cellules polyédriques tassées; ces éléments sont ovoïdes ou aplatis à la périphérie des alvéoles; sphériques et pourvus d'un volumineux noyau clair, nucléolé à leur centre. On peut les rattacher aux ovules mâles à cause de ces caractères.

En résumé, il s'agit d'une tumeur épithéliale, à stroma dense et ossifié par places, à cellules épithéliales tassées et serrées. Les transformations en tissu réticulé qui étaient si remarquables dans les observations précédentes ne se retrouvent pas. L'aspect est celui de la tumeur squirreuse des anciens auteurs. C'est cette forme d'épithélioma des tubes séminifères qui est la plus communément décrite; elle est en effet fort nette comme type. Nous pensons toutefois que c'est le plus rare et qu'elle représente le type cicatriciel, squirreux, dont la tumeur à ovules mâles constitue le type encéphaloïde.

B. — *Épithéliomes wolffiens.*

Cette variété de tumeur est constituée par un épithéliome du type cylindrique. Les cellules sont les unes prismatiques, à plateau et à cils vibratiles; les autres sont à mucus. Il s'ensuit que cette tumeur est caractérisée par des kystes remplis de mucus ou de substance colloïde plus ou moins concrétée. Cette tumeur n'a rien de commun

avec les éléments séminifères, elle se rapproche au contraire si bien par les kystes de l'aspect normal de l'épididyme, qu'il est impossible, en faisant la comparaison de ces deux tissus, de ne pas rapporter immédiatement l'épithélioma mucoïde kystique à sa véritable origine. C'est ce que démontrera l'observation suivante.

Obs. VII. — Épithéliome kystique du testicule. Cette pièce nous a été adressée par M. le docteur Montprofit d'Angers. Elle avait été enlevée

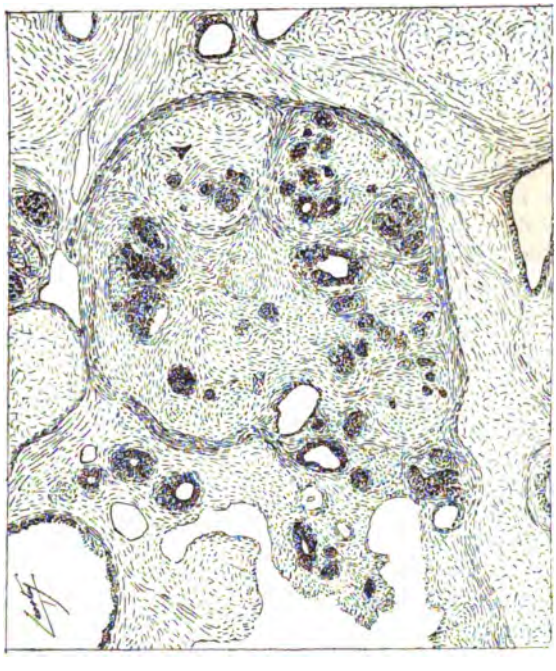

Fig. 3. — Epithélioma wolffien du testicule. Kystes de tous volumes tapissés par des cellules semblables à celles de l'épididyme. Pièce enlevée par M. le professeur Tillaux, préparation de M. Pilliet.

sur un homme jeune encore. Elle était parsemée de petits kystes, sans nodules durs dans le stroma. Les coupes examinées à un faible grossissement montrent de grands îlots restés en cellules et à forme généralement ovulaire dispersés dans un stroma irrégulier comme contours et présentant des épaississements considérables par places. Ce stroma se trouve constitué au centre de ces épaississements par un tissu véritablement muqueux comparable à celui de la gelée de Warthon et composé de grandes cellules étoilées, anastomosées par des prolongements très longs; les espaces compris entre ces prolongements sont remplis de sérosité. Les vaisseaux sanguins sont très rares; les lymphatiques y sont plus nombreux; quelques-uns sont énormément dilatés et

remplis d'un réseau fibrineux coagulé, ils forment de véritables kystes séreux.

Ce tissu se condense au niveau des îlots épithéliomateux pour leur fournir une gangue de cellules transformées ou étoilées bien riche en éléments cellulaires.

Dans ce tissu se trouvent les éléments épithéliaux sous deux aspects : formations kystiques ou boyaux pleins, avec toutes les transitions possibles. Ce qui frappe d'abord l'œil, c'est la présence de kystes d'une certaine dimension. Ils sont tapissés par un rang de cellules cylindriques, les unes muqueuses, les autres, elles sont les plus nombreuses, munies d'un plateau et de cils vibratiles : de place en place on trouve sous ces éléments une couche de cellules de remplacement.

La paroi est lamellaire, composée de plusieurs couches, moins épaisse que celle des tubes du testicule et tout à fait comparable à celle du tube épididymaire. Elle est encore distincte en beaucoup de points. Les kystes ne sont pas régulièrement arrondis, leur contour est modifié par des prolongements émanés du kyste et qui sont les uns kystiques, les autres pleins, et au niveau desquels l'enveloppe lamellaire a été rompue, n'existe plus.

Ces bourgeons qu'on retrouve isolés dans le stroma des îlots forment la seconde disposition des éléments épithéliaux. Ils constituent des boyaux sans parois propres et remplis de cellules polyédriques à gros noyaux qui, dans les plus volumineux, se disposent en épithélium de revêtement et prennent le type cubique ou cylindrique.

On peut les voir par places serrés de façon à constituer des amas épithéliaux autour desquels la trame interstitielle est réduite à son minimum. Sous la capsule de la tumeur, ils forment des travées allongées et étoilées occupant probablement les lymphatiques et constituées par des cellules cubiques à plateau, creusées par conséquent d'une lumière en leur milieu.

Notons encore qu'autour de certains kystes on voit de grands amas de cellules embryonnaires dénotant l'existence d'un processus inflammatoire.

En résumé, cette tumeur est composée par un stroma myxomateux, et par des productions épithéliales diffuses, dont les éléments cellulaires appartiennent surtout au type cylindrique à plateau et à cils vibratiles et tendent à se grouper en formations tubulées et kystiques. C'est un épithéliome dont l'analogie avec l'épididyme normal est saisissante; on y retrouve même en certains points la paroi lamellaire du tube épididymaire, c'est donc bien une tumeur que ses caractères nous permettent de rattacher à l'épididyme et au corps de Wolff, c'est un épithéliome wolffien.

C. — *Épithéliomes à tissus multiples.*

Les tumeurs de ce genre se ressemblent toutes; elles sont enveloppées par le testicule en partie conservé. Elles ont été très bien décrites par M. Malassez en 1876 et par M. Talavera dans sa thèse sur *les Tumeurs du testicule* en 1879, par M. Bard et par son élève Trévoux (*Tumeurs à tissus multiples*, Lyon, 1888). Elles ont été attribuées à une inclusion fœtale, et rattachées à l'épithélioma mucoïde; enfin, d'après la théorie de M. Bard, rattachées à l'évolution anormale d'une cellule arrêtée à un certain degré de son développement embryonnaire, à une époque où elle contient en puissance des tissus différents qui se seraient développés par suite de sa segmentation régulière; c'est cet élément que l'auteur de la théorie propose d'appeler *cellule nodale*. Nous pensons qu'on peut remonter plus haut encore dans le développement de l'embryon et rattacher ces tumeurs à la seule cellule de l'être vivant qui puisse produire tous les tissus les plus différents, c'est-à-dire à l'ovule. C'est cette interprétation qui est acceptée déjà pour les kystes dermoïdes de l'ovaire et qui doit totalement être étendue aux kystes dermo-mucoïdes de cet organe, lesquels sont de tout point semblables comme structure aux tumeurs mixtes du testicule.

Étudions les caractères de ces tumeurs d'après une observation recueillie dans le service de M. le professeur Tillaux et dont l'un de nous a montré les préparations à la Société anatomique.

Obs. VIII. — *Tumeur à tissus multiples du testicule*, par A.-H. Pillet et Thierry (*Bulletin de la Société anatomique*, mai 1894, p. 949).

Il s'agit d'un jeune homme de vingt-trois ans, d'apparence vigoureuse, nullement cachectique, qui a commencé à ressentir, en janvier 1893, seulement quelques douleurs du côté du testicule.

Il alla consulter à l'hôpital militaire et l'on fit alors le diagnostic d'orchite du testicule droit.

Le traitement institué ne le soulagea pas, et, en septembre, la tumeur ayant augmenté de volume dans des proportions considérables, le malade fut réformé et rentra chez lui.

Il n'y a pas d'antécédents vénériens. La tumeur est volumineuse, piriforme, ressemblant tout à fait extérieurement à une grosse hydrocèle. Elle présente des points fluctuants, mais la palpation rencontre un certain nombre de masses dures. La ponction retira 200 grammes environ de sérosité citrine. Il y avait donc une hydrocèle maligne autour de la tumeur. L'ablation en fut pratiquée, et le malade sortit guéri une quinzaine de jours après.

Examen de la pièce. — La tumeur est ovoïde, mesurant 20 centimètres, dans son plus grand diamètre, recouverte par une albuginée très épaisse dans une partie de son étendue. En l'incisant largement on constate qu'elle contient une grande quantité de kystes de tous volumes.

Le testicule se présente à la périphérie de la tumeur, étalé sur elle et lui formant une coque qui recouvre à peu près le tiers de la masse. Cette coque va s'amincissant sur ses bords et finit par se perdre dans le tissu fibreux de l'albuginée.

Les kystes sont remplis de liquides variés, les uns séreux, les autres muqueux et colloïdes, d'autres contenant une substance sébacée, ou du sang. Les cloisons qui les séparent sont parsemées de tigilles de tissus cartilagineux extrêmement nombreuses.

Les coupes histologiques, multipliées dans tous les sens, ont permis de se rendre compte de l'état du testicule et de celui de la tumeur.

Examen histologique. — A porté d'abord sur les parties constituantes du testicule, puis sur le tissu de la tumeur. L'albuginée est extrêmement épaisse, ses artères sont scléreuses. Les cloisons qui en partent, très épaisses également, circonscrirent les tubes testiculaires. Ceux-ci se montrent d'autant plus atrophiés qu'ils sont dans les portions plus amincies de la coque que forme le testicule à la tumeur. Leur membrane propre est sensiblement accrue. Dans beaucoup de points on distingue dans leur épithélium des ovules mâles volumineux, et dans quelques tubes existent des spermatozoïdes. Les fonctions de la glande n'étaient donc pas entièrement supprimées.

Le canal déférent se trouve dans l'épaisseur de l'albuginée, facile à reconnaître à ses trois couches musculaires. Il est réduit de volume par la sclérose ambiante et sa muqueuse est plissée.

La tumeur est constituée par une trame et par des kystes. La trame est composée de tissu conjonctif fibreux que parcourent, à peu près dans tous les points examinés, des faisceaux ondulés de fibres musculaires lisses. Il existe des bourgeons rougeâtres dans lesquels le tissu conjonctif prend l'aspect sarcomateux. Il englobe alors les kystes microscopiques. Les nodules de cartilage y sont très nombreux, de coupe elliptique. Un certain nombre d'entre eux sont calcifiés, mais il n'y a pas d'ossification véritable.

Des kystes volumineux sont tapissés par des cellules basses, cubiques, aplaties. Les noyaux rencontrent une rangée de cellules prismatiques et de volumineuses cellules caliciformes, mêlées comme dans la muqueuse intestinale; beaucoup présentent des diverticules latéraux plus ou moins nombreux en forme de culs-de-sac glandulaires et tapissés des mêmes éléments; ce qui porte à penser que chaque kyste pourrait n'être que la portion dilatée d'un acinus glandulaire complet en voie de développement.

A côté de ces kystes s'en rencontrent d'autres dans lesquels l'épithélium est pavimenteux, stratifié sur plusieurs couches, le contenu du

kyste résulte alors de la desquamation de ses cellules les plus internes. Mais il n'existe pas en ces points d'éléidine, par conséquent pas de véritable transformation cornée. On ne rencontre ni glande sébacée vraie, ni follicule pileux, au voisinage de ces kystes.

Enfin, on trouve dans les points où le tissu conjonctif est d'aspect sarcomateux des groupes de glandes rappelant l'aspect de la disposition des glandes salivaires chez l'embryon.

Cette tumeur est donc une véritable tumeur mixte du testicule.

CONCLUSIONS.

D'après les observations qui précèdent il existe dans le testicule, comme nous l'avions dit au début, trois sortes d'épithéliomes différents, débutant tous en un même point, la région du corps d'Higmore. Il faut préciser davantage le siège initial de ces tumeurs, et pour cela, rappeler brièvement le développement du testicule qui pourra seul nous expliquer la présence de tissus si divers et susceptibles d'évoluer d'une façon si différente en ce même endroit.

Chez les vertébrés inférieurs, tels que les plagiostomes, l'origine du testicule est facile à constater. Il se développe, d'après O. Hertwig, aux dépens de l'épithélium germinatif du cœlome, qui forme une bandelette interne, dite frange ovarique, une externe, homologue du gubernaculum de Hunter. C'est là qu'apparaissent les spermatomères, ovules mâles primordiaux qui s'enfoncent dans l'épaisseur de la bandelette et y forment les cordons germinatifs primordiaux, d'où viennent les ampoules spermatiques; puis le développement des épithéliums se continuent; ces spermatomères en forment d'autres, sphériques, isolées, à gros noyaux, analogues aux éléments que nous trouvons dans l'épithéliome séminifère. De ces spermatomères dérivent des spermatiales dont chacun devient un spermatozoïde.

Le bourgeon épithélial du corps de Wolff naît de même au contact des ampoules, ou tubes de Pflüger mâles contenant ces éléments. Pour cela ce bourgeon émet des cordons génitaux qui s'unissent en un seul canal d'où émergent des arborisations fermées en cul-de-sac, allant au-devant de chaque ampoule. Arrivé au contact de l'ampoule séminifère, le canal wolffien ne la coiffe pas comme la chose se passe au niveau des glomérules du rein par exemple, il paraît simplement se résorber et la continuité du tube de Pflüger mâle, du tube séminifère est établie avec le canal excréteur dérivé du corps de Wolff. Le point d'abouchement est simplement indiqué par un collet rétréci, bien étudié par M. Balbiani, et qui indique la séparation entre le testicule proprement dit et la portion du corps de Wolff qui s'engage sous l'albuginée de la glande mâle, où elle forme

le corps d'Higmore. Chez l'homme, on a pensé d'abord que les ovules mâles apparaissent aux dépens du corps de Wolff, mais les embryologistes sont bientôt revenus à une conception unitaire et admettent que le développement des parties wolffiennes : épididyme, cônes efférents et corps d'Higmore, est tout à fait distinct de celui des tubes de Pflüger du testicule.

Ainsi sous l'albuginée existent au niveau du corps d'Higmore deux épithéliums bien différents, constitués d'abord l'un par des boyaux pleins, l'autre par des canaux creux, et ces deux sortes d'épithéliums doivent venir se mettre au contact les uns des autres pour former des tubes continus chez l'adulte. C'est ici qu'intervient l'hypothèse de Conheim sur la persistance de certains germes fœtaux inclus dans l'épaisseur du tissu, et sur leur rôle possible dans la formation de tumeurs qui ne seraient produites que par le réveil et le développement intempestif de ce germe.

Il est en effet très facile de concevoir que les ampoules séminifères, ou tubes de Pflüger ne se rencontrent pas toujours avec les canaux wolffiens, qu'il y ait des canaux wolffiens en excès, et inoccupés, ou réciproquement des tubes séminifères. Dans la grande majorité des cas ils s'atrophient; mais ils peuvent aussi former des tumeurs, qui seront des épithéliomes, nés dans la région du corps d'Higmore, et très différents pourtant les uns des autres. Le premier sera la tumeur du corps de Wolff, l'épithéliome à cellules cylindriques, à évolution kystique; le second sera une tumeur pleine contenant les éléments séminifères au stade de spermatomères, et c'est cette variété que nous avons eue surtout en vue.

Si nous nous demandons ce que deviennent dans cette forme d'épithéliome les éléments constitutifs de la glande, la réponse sera facile.

Le contenu des tubes séminifères reste et prolifère, c'est lui qui forme les ovules mâles sphériques, tout à fait semblables à ceux que l'on rencontre dans les tubes de Pflüger mâles de l'embryon. Ils restent à ce stade et ne forment pas de spermatozoïdes.

Leur gaine lamellaire est rapidement attaquée et dissociée, et les tumeurs présentent deux aspects suivant qu'elle est plus ou moins conservée. Dans le premier cas, elle est infiltrée et dissociée par de petites cellules rondes; ses cellules membraniformes sont écartées les unes des autres, et, au lieu d'une gaine lamellaire, serrée, on n'a plus, autour du groupe central d'ovules mâles, qu'un tissu d'aspect réticulé.

Dans le second cas, la gaine a disparu en grande partie, les ovules ne sont plus circonscrits que par une trame conjonctive ténue et se répandent en larges coulées dans le tissu ambiant.

Les travées conjonctives et les cloisons du testicule, reconnaissables à leurs vaisseaux, délimitent alors l'épithéliome. Elles sont, elles aussi, chargées de petites cellules rondes qui dissocient le tissu. Les cellules interstitielles du testicule ont disparu.

Les petites cellules rondes qui modifient ainsi toute la partie connective du testicule proviennent-elles de la prolifération des cellules fixes, ou puisent-elles leur origine dans l'épithélium séminifère lui-même, c'est ce qu'il est impossible de préciser.

Les parties du testicule restées reconnaissables sont atrophiées et leur tissu conjonctif ambiant est enflammé. C'est cette forme de tumeur que l'on confond souvent avec le lymphadénome.

Mais ce n'est pas tout. Il peut exister dans l'épaisseur même des tubes de Pflüger mâles des éléments différents des spermatomères. De même qu'un certain nombre de tubes de Pflüger mâles restent. chez la femelle, inclus dans le tube de l'ovaire où ils forment les *cordons médullaires* de Waldeyer, que l'on retrouve jusqu'à l'âge adulte; de même le hile du testicule vrai et les tubes séminifères eux-mêmes contiennent des ovules femelles qui s'atrophient normalement. Pourtant leur disparition n'est pas très rapide; M. Balbiani en a retrouvé, en effet, jusqu'à la puberté.

Or on admet généralement aujourd'hui, depuis que la possibilité de la segmentation sans fécondation de l'ovule a été démontrée, que les tumeurs mixtes de l'ovaire résultent d'un phénomène de parthénogénèse. Il est donc possible que les tumeurs mixtes du testicule, si semblables à celles de l'ovaire, relèvent du même processus et cette variété d'épithélioma mérite le nom de *tératome d'origine ovulaire* dont notre dernière observation est un type.

Nous n'avons plus, pour terminer, qu'à jeter un coup d'œil sur les phénomènes d'ordre inflammatoire si fréquents dans toutes nos tumeurs. L'inflammation de l'albuginée, celle des îlots nécrosés d'épithéliome peuvent peut-être s'expliquer par la présence normale d'agents infectieux dans le testicule. M. Chauveau, dans ses expériences célèbres sur le bistournage, a observé des nécroses du testicule; M. Galippe affirmait récemment à la Société de biologie que, de tous les organes, le testicule était celui qui renfermait à l'état sain le plus grand nombre de microbes? Il se pourrait donc que la vie de ces parasites prît une extension considérable lorsqu'il se produit des destructions cellulaires qui leur offrent un champ de développement facile; et c'est ce qui se passe dans les tumeurs épithéliales en général; car les éléments cellulaires ne sont pas suivis par les vaisseaux dans leur prolifération rapide et se détruisent à bref délai.

NOTE SUR
DEUX CAS D'ÉPITHÉLIOME SÉBACÉ PRIMITIF

Par L. BÉRARD

Interne des hôpitaux de Lyon.

(*Hôtel-Dieu de Lyon, service de M. le professeur PONCET.*)

En 1890, M. le Prof. A. Poncet publiait dans cette Revue [1] l'observation d'un malade de son service porteur de tumeurs multiples du cuir chevelu, à qui il avait fait subir plusieurs opérations partielles pour extirper les plus volumineuses et les plus gênantes de ces formations.

L'examen histologique démontra que l'on était en présence d'une variété spéciale d'épithélioma développé aux dépens des glandes sébacées et affectant dans sa lobulation une disposition analogue à celle des cylindromes de Billroth et Malassez. D'observation jusque-là à peu près unique en France où la question de l'épithélioma sébacé vrai, soulevée par les publications de Malherbe et Chenantais [2], de Balzer et Ménétrier [3], et de Darier [4], n'avait encore été traitée histologiquement que dans le *Manuel d'anatomie pathologique* de M. Bard; ce cas présentait en outre un intérêt clinique spécial touchant le pronostic relativement bénin de l'affection et les résultats éloignés excellents des interventions partielles dirigées contre elle. Depuis, d'assez nombreuses publications, surtout allemandes, ont apporté de nouveaux documents cliniques et anatomo-pathologiques d'après lesquels M. Barlow édifiait tout récemment une étude critique très

1. A. Poncet, *Note sur une variété de tumeurs confluentes du cuir chevelu siégeant également sur la peau d'autres régions. Cylindromes multiples* (Épithéliomes alvéolaires avec envahissement myxomateux). *Revue de chirurgie*, 1890, page 245.

2. Malherbe et Chenantais, *Recherches sur l'épithéliome calcifié* (*Société anat.*, mars 1880. — *Archiv. de Physiologie*, 1881).

3. Balzer et Ménétrier, *Adénome de la face et du cuir chevelu* (*Archives de Physiologie*, sept. 1885).

4. *Des adénomes sudoripares* (*Archives de Méd. expér.*), de 1889.

complète de ce qu'il appelle avec les auteurs allemands les *Adenomata sebacea*, séparant des formes qui correspondent réellement à ce type les hypertrophies simples et les autres affections inflammatoires ou néoplasiques développées dans les glandes sébacées et confondues trop souvent sous la rubrique « Adénomes » ou « épithélioma sébacé » [1].

Il nous a été donné, pendant le semestre d'hiver 1894-95, d'examiner à nouveau dans le service de M. Poncet le malade qui avait fait l'objet de sa première communication : c'est la suite de son histoire que nous allons rapporter ci-après, en y joignant celle d'une femme qui fut opérée, elle aussi, à la clinique en décembre 1892 pour un épithélioma sébacé du cuir chevelu [2].

Observation I. — Nous rappellerons brièvement les détails de début de l'observation, rapportés tout au long dans la *Revue de chirurgie* de mars 1890, à laquelle nous empruntons la fig. 1 qui représente le malade

Fig. 1.

avant toute intervention. Les premières tumeurs étaient apparues, le malade étant âgé de vingt ans; développées en un point de la région frontale qui était le siège de pressions fréquentes (scieur de long), elles

1. Barlow, *Ueber Adenomata sebacea* (*Deutsches Archiv. für klinische Medicin* 1895).
2. Voyez la thèse de Poret (Lyon, 1893-94).

envahirent en se multipliant sans ordre fixe le cuir chevelu, le tronc et les membres, restant toujours plus confluentes néanmoins sur la tête. Une première ablation partielle fut pratiquée au bout de dix-huit ans, puis une seconde quelques années après, et enfin une troisième plus large par M. Poncet en décembre 1888. A cette époque, les tumeurs « sont tellement serrées sur le sommet de la tête qu'elles ont pris des contours polygonaux par pression réciproque et qu'on dirait des tomates ou des pommes de terre entassées ».

De consistance molle, mobiles sur les parties profondes, tapissées par la peau d'apparence normale ou amincie et violacée, elles s'étaient ulcérées en divers points et recouvertes consécutivement de croûtes mellicériques et d'un magma dont la coagulation dans les cheveux répandait une odeur fade de fermentation épithéliale et graisseuse. Pas de douleurs, mais de vives démangeaisons qui incitaient le malade à se gratter et à entretenir ainsi avec les ulcérations des hémorragies fort gênantes. Les ganglions cervicaux durs et engorgés formaient des chaines très sensibles en arrière des sterno-mastoïdiens. État général excellent; appétit plutôt exagéré.

En deux séances M. Poncet enleva d'abord cinq tumeurs parmi les plus volumineuses du thorax, puis, après cicatrisation de ces premières plaies opératoires, trois autres tumeurs siégeant derrière l'oreille gauche, et dont le malade tenait particulièrement à être débarrassé. L'extirpation en fut laborieuse : il fallut les sculpter dans les tissus environnants ; d'où hémorragie en nappe abondante.

A la coupe toutes ces tumeurs présentaient un aspect analogue : surface grisâtre granuleuse, consistance dure. Les plus anciennes et surtout les plus ulcérées un peu ramollies se fragmentaient facilement à la façon d'un gâteau de riz cuit.

L'examen microscopique pratiqué à la fois dans les laboratoires d'anatomie pathologique par M. Bard et d'histologie normale par M. Audry établit l'origine épithéliale de ces productions et leur caractère de demi-malignité du fait de la disposition en lobules, nettement circonscrits par du tissu fibreux, des éléments cellulaires pourtant jeunes. Dans les lobules furent signalés des amas irréguliers de substance granuleuse à peu près dépourvus de cellules et contractant des rapports variés avec les éléments fondamentaux du néoplasme, pour réaliser la disposition des corps oviformes du cylindrome de Malassez; bien que, pour M. Bard, la majorité de ces amas dussent être rapportés non à la prolifération myxomateuse du stroma fibreux (cylindrome), mais à la coagulation par les réactifs des produits de sécrétion des cellules glandulaires sébacées néoplasiques.

Le 29 décembre 1894, le malade rentrait dans le service de la clinique chirurgicale, demandant l'ablation de quelques autres des tumeurs dont il était encore porteur. Depuis son dernier séjour à l'hôpital il n'avait éprouvé aucun malaise local ou général en relation avec son affection qui n'avait pas changé d'allures; ainsi qu'après les premières

opérations les tumeurs enlevées ne s'étaient pas reproduites, mais les anciennes qu'on avait dû laisser avaient augmenté lentement de volume, et de nouvelles étaient apparues à côté en des points divers. Le malade se plaignait seulement de quelques douleurs au niveau des régions ulcérées et des inconvénients sociaux résultant de l'odeur très forte dégagée par certaines des tumeurs : c'étaient là les raisons pour lesquelles il désirait une nouvelle intervention.

A l'examen on constatait alors sur le sommet et en arrière de la tête une masse néoplasique revêtant grossièrement la forme d'un fer à cheval à ouverture antérieure qui avait enserré les régions pariétales et occipitales avec un prolongement médian vers la suture interpariétale,

Fig. 2. — État du malade avant la dernière opération (janvier 1895).

le tout constitué par des éléments en majorité pédiculés, de volume variable, à facettes aplaties par pression réciproque tellement denses par places que l'ensemble figurait d'énormes circonvolutions cérébrales. Sur les tumeurs les plus volumineuses, dont les dimensions atteignaient celles d'une mandarine, partaient du centre légèrement ombiliqué et se dirigeant vers la périphérie des sillons festonnés irrégulièrement avec coloration plus foncée de la peau à leur niveau. Quelques touffes de poils émergeaient des fissures de séparation, agglutinés par les produits issus des tumeurs ulcérées qui leur communiquaient une odeur très âcre et caractéristique.

A côté de cette masse principale et la prolongeant en arrière depuis la protubérance occipitale externe jusqu'à la base de l'apophyse mastoïde on comptait huit ou dix tumeurs plus petites empiétant sur la nuque. La face était de même criblée de tumeurs éparses, les unes encore au début de leur développemeni se présentant comme de petits

nodules aplatis et légèrement dépigmentés enchâssés dans l'épiderme, les autres beaucoup plus agées et pouvant atteindre, comme on le constate au niveau de la région massétérine droite, le volume d'une grosse figue. Pas d'ulcération à ce niveau.

Fig. 3.

Sur le tronc on retrouve, dans les points les plus divers et sans apparence aucune de systématisation, des tumeurs éparses dont les plus grosses occupent en avant le point d'union des derniers cartilages costaux droits avec le sternum, et sont vaguement orientées en arrière

suivant plusieurs lignes verticales parallèles partant de la région interscapulaire pour aboutir à l'extrémité libre des côtes flottantes.

Peu de chose aux bras; au contraire sur les membres inférieurs, tumeurs en assez grand nombre, quelques-unes aussi grosses qu'à la tête. Tous les éléments du tronc sont sessiles, recouverts d'une peau de coloration à peu près normale adhérente au néoplasme qui lui-même est en connexion plus ou moins intime avec les parties profondes sans ombilications de la surface ni festonnement des bords.

Quelques ganglions durs et engorgés proéminent le long des sterno-mastoïdiens et dans la loge sous-maxillaire : mais l'empâtement de leurs bords et les alternatives d'augmentation et de diminution de volume qu'ils ont présentées, au dire du malade, font plutôt songer à une inflammation chronique par infection d'origine externe au niveau des tumeurs ulcérées qu'à un envahissement néoplasique secondaire.

Fig. 4. — État du malade après la dernière opération.

L'examen soigneux des organes externes et des viscères reste négatif. La surdité que le malade présentait déjà lors de son premier séjour à l'hôpital ne se serait pas notablement accrue. Pas de troubles intellectuels ni de signes de crétinisme, comme Balzer l'a signalé chez la plupart de ses malades.

Le 17 janvier 1895, M. le Prof. Poncet pratique l'ablation du plus grand nombre des grosses tumeurs du cuir chevelu; presque toutes étant pédiculées, il suffit d'un coup de ciseau pour les détacher; mais comme ces tissus sont très vascularisés il se produit une hémorragie notable qui cède d'ailleurs parfaitement à la compression, sans que l'on ait à faire presque aucune ligature. D'autre part, l'ablation large des tumeurs menaçant de déterminer une décortication du crâne trop étendue et trop lente à se réparer, M. Poncet se contente pour les dernières tumeurs qu'il enlève de mettre à nu au ciseau la masse néoplasique qu'il abrase ensuite à coups de curette, vidant la coque conjonctive et ne s'arrêtant qu'au tissu fibreux sain.

L'ensemble des éléments enlevés représente 520 grammes.

Examen des tumeurs : A la coupe sous une peau amincie et comme usée, séparée d'elle par une faible épaisseur de tissu cellulo-graisseux, la tranche de section du néoplasme représente une surface grisâtre granuleuse avec quelques hémorragies interstitielles : elle donne issue par expression à de petites masses blanchâtres comparables à des grains de semoule.

Au microscope, l'aspect varie un peu suivant les tumeurs examinées ; dans les plus récentes où il y a peu de points ramollis on trouve les couches suivantes :

Épiderme avec assises des cellules peu nombreuses à stratum lucidum et corneum rudimentaire en nombre de points, sans lésion apparente pourtant des cellules épithéliales.

Derme à papilles peu élevées et contenant des éléments constitu-

Fig. 5. — Rapports de la tumeur avec la peau.
a, épiderme aminci ; — *b*, derme à papilles rudimentaires ; — *c*, glande sébacée avec prolifération anormale des petites cellules périphériques ; — *d*, lobules de la tumeur.

tifs dans leur intégrité. On y voit, à côté des vaisseaux, des follicules pileux épars avec leurs glandes sébacées annexes. Ces glandes sébacées sont normales : quelques-unes pourtant présentent dans les couches profondes de leurs acini plusieurs assises des petites cellules épithéliales à gros noyaux, qui dans les glandes tout à fait saines sont réduites à une couche unique de remplacement périphérique.

Nettement au-dessous du derme apparaissent de vastes nappes épithéliales à contours limités très complètement par du tissu conjonctif peu dense. Les plus superficielles de ces nappes ont une constitution aussi homogène et sont formées par un entassement de cellules analogues aux éléments jeunes périphériques signalés plus haut dans quelques glandes sébacées : protoplasme peu abondant, gros noyaux très colorés. Entre les cellules, petites lacunes irrégulières d'aspect

granuleux colorées faiblement en violet par l'éosine hématoxylique, en jaune orangé par le picro-carmin. Dans les lobules plus profonds la disposition varie un peu : dans l'intérieur des amas apparaissent des lacunes plus larges occupées les unes par des cellules rappelant le type plus adultes des cellules sébacées, les autres par cette même substance granuleuse constatée dans les amas plus superficiels. En certains points les lacunes sont vidées de leur contenu ou occupées seulement par de rares éléments cellulaires à noyaux peu nets et peu colorés; les contours en sont alors formés par les cellules épithéliales de la tumeur disposées en couches concentriques et aplatis comme par refoulement : pas de formation myxoïde oviforme caractéristique dans l'épaisseur même des amas.

Stroma. L'examen du stroma fibreux qui délimite nettement les divers lobules du néoplasme le montre constitué par du tissu conjonctif à divers stades d'évolution. Dans les portions les plus périphériques et

Fig. 6. — Amas épithéliaux du néoplasme et formations intralobulaires.

les plus épaisses, on voit à côté de fibres conjonctives larges comme dans un tissu presque adulte des cellules fixes en assez grand nombre très ramifiées et anastomosées entre elles. En d'autres points, au contraire, et surtout dans les prolongements les plus grêles que le tissu interstitiel émet entre les amas épithéliaux, on se trouve en présence d'éléments cellulaires plus jeunes, plus voisins du stade muqueux entourés de fibres plus grêles.

En aucun point il n'y a de dégénérescence hyaline des parois des vaisseaux, bien que la majorité d'entre eux aient des parois jeunes limitées à un endothélium simple ou doublé de quelques assises d'éléments fibro-musculaires. Les lacunes vasculaires de grandes dimensions que l'on trouve assez nombreuses expliquent les hémorragies considérables en nappes notées à l'ablation des tumeurs.

Afin d'avoir un dernier élément de diagnostic touchant la nature de la substance granuleuse amorphe qui infiltrait les amas, M. Bard fit traiter quelques préparations à l'acide osmique et put constater : que, si dans les glandes sébacées normales de la périphérie la réaction noire habituelle s'opérait il n'en était pas de même dans les lobules du néo-

plasme dont la substance lacunaire subissait un changement de coloration beaucoup moins marqué, variant du brun chamois au brun sombre à mesure que l'on s'enfonçait vers des points plus centraux de tumeurs plus anciennes [1].

Obs. II. — Publié en partie déjà dans la thèse de Poret (Lyon, 1893-94) ce cas a trait à un énorme épithéliome sébacé de la moitié postérieure du cuir chevelu, ayant acquis des dimensions telles qu'il donnait l'illusion d'un faux chignon égal au volume du reste de la tête.

Zélie C., cinquante-quatre ans, entre à la clinique en novembre 1892. Son père, mort âgé, était porteur de petites loupes disséminées : un frère de cinquante ans présentait également plusieurs de ces kystes dont la fréquence avait été notée d'autre part chez plusieurs membres de la famille. Menstruation normale établie vers quatorze ans.

Fig. 7.

L'affection avait débuté à l'âge de douze ans par une petite tumeur développée sur la ligne médiane du front et qui, à dix-huit ans, avait atteint le volume d'une noix. Un médecin la détruisit à l'aide de caustiques : elle ne récidiva pas. Mais à vingt ans se montrèrent en divers points de la face, du cuir chevelu et de la nuque d'autres nodosités dont l'une devait aboutir à la tumeur actuelle et atteindre dès l'âge de quarante ans le volume d'une orange.

La ménopause à quarante et un ans lui fit subir un accroissement brusque : quelques mois après, elle s'ulcérait. C'est alors que, progres-

1. Nous devons les meilleures de nos préparations à M. Paviot, préparateur du cours d'Anatomie pathologique, à la Faculté.

sivement, le néoplasme acquit les dimensions et l'aspect que l'on constate à l'entrée : énorme masse néoplasique à contours lobulés, ulcérée sur une grande partie de sa surface et répandant une odeur infecte de fermentation épithéliale et de corps gras ranci. L'ensemble, de consistance très inégale, repose sur une base indurée autour de laquelle la peau soulevée en collerette et pourvue de rares cheveux est le siège d'une vascularisation très augmentée. Il n'y a pas de ganglions envahis dans les groupes du voisinage, mais en divers points de la face loin de la tumeur principale s'observent de petits noyaux indurés enfoncés dans le derme, d'où ils émergent un peu et qui ont une consistance plus dure que les loupes simples, moins résistante que les papillomes. Le 5 décembre 1892, M. le Dr Poncet pratiqua l'ablation de la grosse tumeur : une incision la circonscrivant permit le décollement facile de la masse qui était seulement adhérente au périoste. Les tissus voisins et sous-jacents très vascularisés donnèrent à la section une abondante hémorragie en nappe qui céda d'ailleurs au tamponnement.

En mars 1893, la malade quittait l'hôpital, la plaie réduite aux dimensions de la paume de la main. Revue au bout de quelques mois, elle ne conservait plus d'autres traces de son affection qu'une ulcération bourgeonnante dont la surface n'excédait pas 4 à 5 centimètres carrés. Pas traces de récidive.

A la coupe macroscopique, aux endroits où la peau persistait encore, on voyait entre le derme et l'épiderme une couche cellulo-graisseuse d'épaisseur variable. La surface de section du néoplasme, lobulée, donnait issue par la pression à une multitude de grains blanchâtres comparables à de la grosse semoule cuite. Enfin à l'examen microscopique on constatait que les éléments constitutifs de la tumeur étaient représentés par des nappes de cellules épithéliales sébacées jeunes, encerclées de tissu connectif peu dense mais non myxomateux, avec infiltration de cellules embryonnaires en quantité, indice d'une inflammation intense consécutive à l'ulcération.

Mises à part quelques divergences de détails cliniques et malgré la concision de l'examen microscopique du deuxième cas, il est évident que ces deux tumeurs répondent à un même type histologique : l'*épithélioma sébacé primitif*.

Si l'on n'avait pas, pour trancher le débat, les caractères des produits d'excrétion portant la signature de leur origine, on pourrait hésiter cependant au premier examen à localiser dans les glandes sébacées le processus néoplasique : en effet entre la tumeur et l'épiderme existe une couche cellulo-graisseuse visible à l'œil nu avec poils, follicules normaux et mêmes glandes sébacées d'aspect sain, si bien que l'on serait tenté de croire à un point de départ sous-dermique dans les acini les plus profonds des glandes sudoripares par exemple. Mais, outre qu'au cuir chevelu, certains follicules pileux

naissent bien au-dessous du derme, il est de règle, ainsi que le fait observer Rindfleisch [1], que toutes tumeurs épithéliales nées dans le derme tendent à s'enfoncer dans les plans sous-jacents laissant parfois au-dessus d'elles une couche cellulo-graisseuse considérable. D'ailleurs aux caractères extérieurs des produits d'excrétion viennent s'ajouter les réactions colorantes propres au sébum (picro-carmin et éosine hématoxylique). Si les résultats ont été à peu près négatifs en ce qui concerne l'acide osmique, il n'y a rien là d'extraordinaire, car nous avons affaire à des éléments glandulaires restés jeunes, en voie de multiplication active avant d'être arrivés au dernier stade de leur développement et ne pouvant par conséquent fournir des produits riches en graisse, qui toujours proviennent de cellules déjà adultes et souvent en voie elles-mêmes de dégénération. Il est à remarquer en effet que dans les points de la tumeur où les cellules ont un caractère plus adulte la substance granuleuse des lacunes prend par l'acide osmique une coloration beaucoup plus sombre.

Un dernier argument en faveur de l'origine sébacée peut être tiré de l'état des glandes annexées aux follicules pileux sains, ou libres dans la couche dermique : dans plusieurs d'entre elles les petites cellules de bordure à gros noyau, réduites normalement à une ou deux assises, se présentent avec une abondance et sous une épaisseur exceptionnelles, comme si l'on assistait au début du trouble d'évolution qui aboutira plus tard à l'édification de la tumeur définitive. Ce détail peut nous expliquer un des points de l'histoire clinique de ces tumeurs qui, si elles ne récidivent pas après ablation, se succèdent par contre les unes aux autres dans des éléments et en des régions diverses comme si chacune d'elles passait, à la disparition de sa voisine, de l'état de granulation miliaire blanchâtre, conservé plus ou moins longtemps par elle, à la constitution définitive du néoplasme.

Mais dans quelle catégorie de néoplasmes devons-nous ranger ces formations sébacées? Sont-ce des adénomes ou des épithéliomas? C'est là un point que M. Barlow discute longuement. Reprenant la définition de l'adénome telle que l'ont établie les divers anatomo-pathologistes, il considère avec Ziégler comme adénome toute néoformation glandulaire rappelant plus ou moins la structure de l'élément normal, mais qui toutefois diffère du tissu générateur en ce qu'elle ne peut plus remplir en aucune façon de fonction sécrétoire. Il reconnaît d'ailleurs préalablement la sérieuse difficulté qu'il y a à vouloir couler dans une même forme les nombreuses variétés

1. *Traité d'anat. pathologique.*

présentées par l'adénome et d'indiquer exactement où finit l'hypertrophie, où commence l'adénome ou l'épithélioma.

Partant de là il range le premier cas de M. Poncet et plusieurs autres publiés depuis et offrant une structure identique sous la rubrique « adenomata sebacea » en protestant contre l'appellation d'épithélioma adoptée par plusieurs auteurs; — mais pour arriver à cette conclusion il doit se mettre en contradiction avec les faits. Outre que les amas lobulaires de ces néoplasmes ne rappellent que de très loin et par la substance granuleuse qui les infiltre l'aspect des glandes sébacées normales, on n'y trouve jamais les grosses cellules réfringentes du centre de ces glandes et qui les distingue si facilement sur les points de la coupe où elles existent encore. Sans doute, sauf dans les régions les plus anciennes de la tumeur où les cordons épithéliaux sont traversés irrégulièrement par des bandes conjonctives sans limites nettes, ainsi qu'on l'observe dans les tumeurs malignes, partout les amas lobulaires sont parfaitement circonscrits et séparés des cavités lymphatiques qu'ils ne doivent pas envahir, aspect que présente l'adénome et qui précisément le distingue de l'épithélioma.

Mais si, au lieu de considérer le stroma, on étudie l'élément fondamental de néoplasme qui est la cellule épithéliale, on lui trouve tous les caractères des cellules jeunes à gros noyau, en voie de prolifération, sans union avec les cellules voisines sans protoplasme adulte, et c'est par ces caractères que l'on peut imposer à l'ensemble la dénomination d'épithéliome. Quant à la distinction à établir entre les hypertrophies et les tumeurs d'après la persistance ou la disparition de la sécrétion glandulaire, d'où M. Barlow, après d'autres, tire un des éléments de la définition de l'adénome, elle n'a rien que de très relatif; car, ainsi que le fait observer M. Bard, toute cellule glandulaire, normale ou néoplasique, élabore un produit : normal dans le premier cas, plus ou moins modifié dans le second; mais qu'on trouve toujours, et qui précisément dans la première de nos observations constitue cette substance granuleuse réagissant comme le sébum au picro-carmin et l'éosine, et seulement trop pauvre en graisse pour se colorer franchement en noir par l'acide osmique, qui ne donne sa réaction complète qu'avec le produit des glandes sébacées normales.

Y a-t-il lieu maintenant de chercher une raison de la bénignité relative de ces épithéliomes dans un des caractères du tissu interstitiel relevé presque constamment, à savoir la présence, à l'intérieur des lobules, de formations hyalines retrouvées aussi dans le stroma par la plupart des observateurs? Autrement dit, la présence des corps

oviformes doit-elle faire adopter le terme de *cylindrome* pour ces tumeurs sébacées?

Avant de prendre un parti il faut préalablement établir que le genre cylindrome correspond à des espèces bien définies d'après leur origine et d'après les caractères histologiques. Or le cylindrome observé au début presque exclusivement dans les glandes lacrymales, sudoripares et salivaires fut retrouvé depuis non seulement dans d'autres glandes du type ectodermique (glandes sébacées et mammaires[1]), mais même dans des productions épithéliales de l'entoderme telles que le cancer du rectum : bien plus, si pendant plusieurs années à la suite de la publication du Mémoire de M. Malassez[2] il fut établi que le cylindrome représentait une tumeur d'origine épitheliale à disposition tubulée pénétrée secondairement par des végétations hyalines parties du tissu interstitiel et restées au stade muqueux, de plus en plus, aujourd'hui, ces notions tendent à se modifier. M. Malassez croyait à des végétations myxoïdes primitives tardivement vascularisées et non à des vaisseaux dont les parois auraient subi la dégénérescence muqueuse. Or, tout en admettant la réalité de ce type parfaitement décrit, on a depuis rangé dans les cylindromes vrais certaines tumeurs conjonctives avec transformation muqueuse primitive des couches sous-endothéliales vasculaires et leur bourgeonnement consécutif.

Dans un mémoire fort étudié des Archives de Médecine expérimentale de 1892, M. Dagonet réunissait huit cas de sarcome endothélial fasciculé à envahissement myxomateux du tissu fondamental par des corps oviformes et des bourgeons hyalins : tout en les qualifiant de cylindromes, il protestait d'ailleurs contre cette appellation qui ne peut que prêter à la confusion. — D'autant plus que les formations hyalines ou granuleuses du cylindrome ne proviennent pas toujours d'éléments conjonctifs du stroma et des vaisseaux, mais que certaines d'entre elles seraient simplement le produit fixé sur place de la sécrétion anormale des cellules épithéliales des tumeurs (Bard).

Dénué de toute précision histologique, le titre de cylindrome ne peut même représenter pour le clinicien un degré approximatif de gravité de l'affection; et si les cas de M. Malassez étaient caractérisés nettement par une malignité locale contrastant avec une bénignité certaine au point de vue de la généralisation, dans les observations de M. Dagonet au contraire, on trouve des cylindromes (conjonctifs) qui se sont comportés comme les plus redoutable des sarcomes.

1. Voir *Cancer du sein*, Monod et Jayle, Bibl. Charcot-Debove.
2. Malassez, *Archives de physiologie*, 1883.

Arrêtons-nous donc à la dénomination primitive d'épithéliome sébacé avec les restrictions qu'elle comporte, et que nous tâcherons de préciser *en résumant les caractères cliniques qui pourraient servir à établir un diagnostic*. Ce travail de synthèse est aujourd'hui possible grâce à la publication déjà mentionnée des vingt observations réunies par M. Barlow et relatives les unes à des néoplasmes sébacés vrais, les autres à des tumeurs analogues des glandes de Meibomius (cinq cas).

L'*âge* paraît sans influence sur leur développement : de douze ans à soixante ans les deux sexes en ont été atteints en proportion à peu près égale. C'est pourtant de quarante à soixante ans que l'affection arrive à un stade de développement assez avancé pour nécessiter une intervention chirurgicale.

De toutes les *régions* ce sont naturellement les régions les plus riches en glandes sébacées qui sont le plus souvent intéressées : d'abord nez et verge pour M. Bard, puis cuir chevelu et bosses frontales (cuir chevelu, 6; paupières, 7, dont 5 pour les glandes de Meibomius; pavillon de l'oreille et conduit auditif externe, 2; bras gauche, 1; Barlow). Rarement les éléments néoplasiques sont aussi nombreux et aussi diversement répartis que chez le premier malade de M. le prof. Poncet, dont la tête, le tronc et les membres étaient parsemés de ces productions. La multiplicité est pourtant la règle.

Comme *signes objectifs*, indépendamment de la localisation en des points riches en glandes sébacées, on tiendra compte pour le diagnostic d'un ensemble de caractères tirés de l'aspect, de la consistance et de l'évolution; l'*aspect* à distance peut être celui d'une loupe ou plus souvent d'un nodule de mycosis fongoïde avant sa période d'ulcération : contours arrondis un peu lobulés ou festonnés, ombilication inconstante et assez tardive. Longtemps la coloration des téguments reste celle de la peau normale, puis ils se vascularisent, s'ulcèrent et sont alors recouverts d'un magma graisseux jaunâtre ou teinté par des hémorragies, dégageant une odeur bien caractéristique de fermentation et de graisse rance. — La *consistance*, moins pâteuse que celle de la loupe, est moins résistante que celle du cancroïde banal, du papillome et même de l'épithéliome sudoripare; rien d'absolu d'ailleurs, car à côté des tumeurs les plus petites, les plus jeunes rénitentes au palper, les éléments les plus anciens peuvent présenter des bords indurés et un centre ramolli. D'abord un peu mobiles sous la peau, ils ne tardent pas à y adhérer pour se fixer plus tardivement aux plans profonds. — L'*évolution* n'est pas moins variable, certains malades sont venus réclamer une opération trois mois avant l'apparition des premiers noyaux ; c'est la minorité, et en général on

n'a l'occasion de les observer que plusieurs années après le début de leur affection, de deux à vingt ans et plus. Il y a là une question de négligence de leur part autant que de rapidité ou de lenteur de développement du néoplasme. La *marche* habituelle est lente et rarement les plus grosses tumeurs atteignent un volume supérieur à celui d'une orange. Notre deuxième cas où le néoplasme avait la dimension d'un énorme chignon est donc exceptionnel ; néanmoins, comme il peut arriver pour toute tumeur glandulaire, même très bénigne à son apparition, on a vu la marche accélérée subitement et les noyaux d'abord petits et limités se transformer rapidement en masses considérables et diffuses, avec infection ganglionnaire et généralisation à distance prenant aussi toutes les allures du carcinome (deux cas dans Barlow : un de Lucke, l'autre de Shatock).

Mais plus fréquemment au contraire l'état ultime serait la calcification, l'épithélium des lobules néoplasiques subissant une dégénérescence graduelle avec persistance très tardive du noyau qui est l'ultimum moriens. Dans vingt-trois cas de tumeurs sébacées calcifiées, Barlow en aurait trouvé huit ayant revêtu au début et pendant un temps plus ou moins long les caractères de ces épithéliomes (adenomata sebacea).

C'est d'après cet ensemble de caractères que le *diagnostic* de nature pourra être soupçonné, mais exceptionnellement affirmé avant la période d'ulcération, car jusque-là, les noyaux pourront être pris indifféremment pour beaucoup d'autres tumeurs d'origine cutanée ou sous-cutanée, particulièrement pour certains adénomes sudoripares, pour des épithéliomes épidermiques (avec ou sans mélanose) et même pour du mycosis fongoïde.

Après ulcération la nature des produits excrétés établira l'origine sébacée ; alors il y aura lieu de distinguer ces épithéliomes primitifs vrais de certaines néoformations sébacées sur lesquelles on a récemment attiré l'attention : nous voulons parler surtout de ces faits étudiés par Balzer et Ménétrier[1] sous la rubrique « adénomes sébacés » et dont la confusion avec l'épithéliome vrai ne saurait durer après un premier examen. Ces adénomes en effet se présentent comme de petits boutons ou saillies hémisphériques, légèrement acuminées parfois, de même couleur que la peau voisine, du volume d'une tête d'épingle à celui d'un pois, avec parfois un piqueté blanchâtre analogue au milium sébacé et correspondant à une évolution kystique. Les éléments sont toujours très nombreux, prédominants à la face,

1. *Archives de Physiologie*, 1885. — Voir aussi Balzer et Grand'homme, *Idem*. 1886.

mais essentiellement diffus, indépendants des follicules pileux ou au contraire en provenant.

Outre que l'aspect clinique et l'évolution diffèrent, l'origine nerveuse trophique de cette dernière affection semble démontrée par ce fait que tous les malades qui en étaient porteurs présentaient en même temps divers troubles nerveux et particulièrement des signes de déchéance intellectuelle.

Nous n'avons pas à discuter ici l'identité des diverses formations décrites depuis comme adénomes primitifs : ce sont des cas essentiellement distincts des nôtres et sur lesquels on est loin d'être fixé. Darier en effet proteste contre la confusion que l'on a faite entre les adénomes sébacés et certains cas de nævi vasculaires verruqueux de la face avec hypertrophie partielle des glandes de la peau [1]. Au contraire aujourd'hui différents auteurs confondent dans la même description l'adénome de Balzer et les nævi télangiectasiques de Darier [2].

Resteraient les acnés sébacées partielles de Cazenave et Chausil (Thèse d'Audouard, Paris, 1878), aboutissant si souvent chez les vieillards à la formation de cancroïdes reconnus par beaucoup d'histologistes comme souvent constitués par de l'épithéliome sébacé. Mais outre que cette transformation est complexe, et qu'à côté des néoplasmes sébacés on a pu en décrire d'origine malpighienne, il ne saurait y avoir de confusion de par l'aspect clinique seul, car toujours on retrouve dans le voisinage du cancroïde secondaire les croûtes mellicériques du stade de début.

Pouvons-nous être plus précis dans les indications relatives au *pronostic* et au *traitement*? En ce qui concerne le pronostic ces indications seront posées à peu près constamment : on est en présence de tumeurs hybrides, bénignes par la permanence de leur localisation, l'absence habituelle de leur généralisation à distance ou du moins de généralisation ailleurs que dans des éléments de même nature, et d'engorgement ganglionnaire, par conséquent justiciables d'une opération radicale. Mais cette opération pour avoir des chances de succès et prévenir complètement les récidives sera pratiquée dès l'apparition des tumeurs. Celles-ci en effet ne tardent pas à refouler devant elles les plans conjonctifs et les organes voisins, contractant avec eux des adhérences tellement intimes que la dissection en devient plus tard délicate.

Si donc l'on se trouve en présence d'éléments isolés ou peu nom-

1. Darier, *Soc. de Dermatologie*, nov. 1890.
2. Hallopeau et Leredde, *Soc. de Dermatologie et de Syphiligraphie*, 1895.

breux et de volume moyen, on les traitera comme des épithéliomes ordinaires en dépassant dans la ligne d'excision les contours des surfaces envahies. Si au contraire l'intervention a été assez retardée pour que l'on ait des masses très vascularisées et recouvrant des surfaces étendues, on pourra encore agir de même que précédemment et séparer à l'instrument tranchant ou à l'anse galvanique les éléments à détruire. Mais l'on risque ainsi de déterminer des hémorragies sérieuses et surtout de créer des surfaces dénudées très considérables; et, bien que la forcipressure et la compression aient assez facilement raison de ces hémorragies, bien que la réparation des pertes de substance étendues, et au crâne, puisse être à la rigueur effectuée par des greffes autoplastiques[1], il est préférable de s'en tenir à un procédé moins radical. Dans sa dernière intervention chez son malade M. le professeur Poncet s'est contenté d'ouvrir la tumeur d'un coup de ciseau et de cureter ensuite son contenu jusqu'à ce que l'instrument rencontre les tissus fibreux. Les résultats ont été excellents et le malade opéré ainsi en février annonçait au mois de mai la guérison complète de la plaie opératoire et l'absence de récidive locale. Nous avons entendu M. Poncet se féliciter grandement d'avoir eu recours, dans cette dernière intervention, à l'énucléation sur place, à l'éventration des tumeurs avec curetage complet, comme s'il se fût agi, en quelque sorte, de kystes sébacés ordinaires. L'amputation, en effet, de ces néoplasmes, en plein cuir chevelu, s'était toujours accompagnée, malgré toutes les précautions prises, d'une hémorragie abondante, parfois inquiétante et d'autre part l'ablation d'une étendue plus ou moins grande de peau retardait d'autant la guérison. Avec le nouveau procédé mis en usage par M. Poncet, ces craintes et ces dangers n'existent plus et, comme l'observation du premier malade le démontre, la récidive n'est pas plus à redouter que dans l'autre opération, en apparence seulement, plus radicale.

On n'oubliera pas cependant qu'il reste un point sombre au pronostic, et que si une tumeur enlevée ne reparaît pas, il est très fréquent, pour ne pas dire constant, d'en voir de nouvelles se développer à côté. Enfin il y aura lieu de faire des réserves même au sujet d'une évolution maligne possible, puisque Barlow la relève dans à peu près 1/5 de ses cas.

1. Voir Gross, *Semaine médicale*, mai 1895.

NOTES HISTOLOGIQUES ET CLINIQUES

POUR SERVIR A L'HISTOIRE

DE LA TALALGIE

PAR

J. BROUSSES et **A. BERTHIER**

Médecin-major de 1re classe,
Ex-répétiteur de pathologie chirurgicale
à l'École du service de santé militaire.

Médecin-major de 2e classe,
Répétiteur d'histologie à l'École du service
de santé militaire.

Le 23 novembre 1893 entrait dans notre service à l'hôpital militaire Desgenettes le nommé Fai..., soldat au 96e régiment d'infanterie. Ce jeune homme, incorporé depuis quatre mois seulement, nous était adressé comme atteint d'un début de *pied plat valgus douloureux* à gauche. De complexion débile, pâle, fortement neurasthénique, Fai... avait exercé avant son entrée au service la profession de clerc d'huissier et en dernier lieu celle de garçon coiffeur. Ses antécédents pathologiques personnels nous le représentent comme très sensible aux refroidissements, sujet à de fréquentes épistaxis. Il a eu la scarlatine il y a dix ans et a contracté l'an dernier une blennorrhagie qui a duré deux mois et dont il est, à l'heure actuelle, absolument guéri. Il n'est pas rhumatisant. Son père est mort de tuberculose pulmonaire; sa mère est une femme amaigrie, souvent atteinte de bronchite et très sujette à des crises nerveuses. Depuis près de trois mois, Fai... est immobilisé dans son lit par une douleur que développe la plus légère pression exercée sur le talon gauche et que la simple station debout exagère au point de faire naître des tendances syncopales. Les phénomènes douloureux auraient débuté assez brusquement. Un matin, au saut du lit, il y a cinq mois, Fai... aurait été pris au talon d'une crampe qui laissa, une fois disparue, une sensation de brûlure et de picotements aigus. Un mois plus tard, ces premiers phénomènes s'étaient transformés en une douleur des plus vives, et le malade ne pouvait plus reposer son pied à terre que par la pointe des orteils. Un long repos à l'infirmerie régimentaire n'avait en rien amélioré cet état. Quand nous eûmes à procéder à l'examen clinique, rien de bien particulier ne pouvait tout d'abord frapper la vue. La peau de la région

douloureuse est saine, de coloration normale, sans modifications de la sécrétion sudorale ou autres troubles d'ordre trophique. Il n'existe en apparence aucun caractère inflammatoire. La voûte plantaire, loin d'être affaissée, semble au contraire plus accusée que celle du pied droit. Le pied est en attitude de pied varus, en raison sans doute d'un état de contracture du jambier antérieur dont le tendon fait sur le cou-de-pied une saillie appréciable. Pareillement les muscles postérieurs de la jambe sont légèrement contracturés, et ce n'est qu'avec effort que le malade parvient à faire exécuter à son pied de très légers mouvements de flexion et d'extension. La palpation permet de localiser la douleur en un point fixe siégeant sur le milieu de la face inférieure du talon. Le contact simple, superficiel n'est pas douloureux; une pression légère reste même supportable. Mais si l'on comprime un peu fortement, il se développe une douleur de caractère fulgurant avec irradiation remontant jusqu'à hauteur du mollet. D'ailleurs, en dehors de toute pression exercée sur le talon, on peut réveiller la douleur en comprimant le trajet du nerf tibial postérieur sur un point quelconque de l'étendue comprise entre la ligne rétro-malléolaire et la mi-hauteur de la jambe. Les lignes articulaires du voisinage (de Chopart, de Lisfranc, des articulations tibio-tarsienne et astragalo-calcanéenne) sont saines ainsi que les os qui constituent ces articulations. Le calcanéum n'est pas épaissi et reste insensible à de fortes pressions exercées sur les trois faces accessibles aux recherches de cet ordre. Les parties molles qui enveloppent le talon semblent légèrement plus soulevées que leurs similaires du côté droit. Le repos absolu, combiné à la révulsion sous forme de badigeonnages de teinture d'iode et d'applications profondes de pointes de feu, resta sans effet. Devant l'insuccès de ce mode thérapeutique une médication anti-rhumatismale et anti-névralgique fut instituée. Au bout d'un mois aucune amélioration ne s'était produite. Nous nous crûmes dès lors autorisés à intervenir chirurgicalement, gardant l'espoir de trouver peut-être sur la face inférieure du calcanéum un point d'ostéite qui eût suffi à légitimer toute la symptomatologie sus-décrite, ou bien encore, en l'absence de toute lésion osseuse, une altération siégeant dans les parties molles du talon, plus probablement au niveau de la bourse séreuse talonnière.

En prévision de la possibilité d'existence d'une simple névrite périphérique, que pouvaient nous faire appréhender les irradiations douloureuses ressenties par le malade, nous avons combiné le mode d'intervention de telle sorte qu'il pût s'adapter à nos différentes hypothèses. C'est ainsi que nous avons substitué à une incision rectiligne médiane ou latérale, qui aurait pu à la rigueur suffire en toute autre circonstance, une incision en arc de cercle, dont la partie moyenne correspondait à l'extrémité postérieure du talon, telle l'incision adoptée par Erischen dans son procédé de résection du calcanéum. Cette incision devait tout d'abord mettre la cicatrice à l'abri de toute pression par la marche, et de plus nous permettait de rabattre les parties

molles du talon en volet, rendant ainsi très facile l'exploration à pratiquer sur la face inférieure du calcanéum ou sur les tissus enveloppants. En outre c'était ainsi réaliser une sorte de polynévrotomie bien capable d'enrayer les phénomènes névritiques dont on devait redouter l'existence.

L'opération fut pratiquée le 13 janvier. La face inférieure du calcanéum était saine. Une dissection lentement faite dans les parties molles nous permit d'arriver, au travers d'une couche fortement hypertrophiée et constituée par des lobules graisseux, sur une cavité séreuse du volume d'une noisette, distendue par un liquide filant, non hématique. C'était la bourse talonnière dont la paroi attira tout aussitôt notre attention. Dans son épaisseur existait une saillie de dureté ligneuse, ayant la grosseur d'un petit pois. Cette bourse fut réséquée avec soin. La cicatrisation se fit vite et sans incident. Le 25 janvier, l'opéré essaie de se lever et constate qu'il peut appliquer son talon sur le sol sans que se développe la douleur auparavant ressentie. Le 14 février, il pouvait faire, appuyé sur une canne, une promenade en ville. Quelques jours plus tard, il quittait l'hôpital et après un mois de convalescence passé dans sa famille reprenait son service militaire qu'il n'a plus eu à interrompre.

Voici quels ont été les renseignements fournis par l'examen histologique qu'a fait l'un de nous.

La bourse du talon, aussitôt après l'ablation chirurgicale, avait été mise dans le liquide de Müller, où elle a séjourné huit jours; puis elle a été durcie par la gomme et l'alcool. Les coupes ont été colorées par le carmin aluné et montées dans le baume.

Après durcissement, la pièce mesure approximativement 1 centimètre sur un demi-centimètre d'épaisseur. Elle est constituée par du tissu conjonctif, est très riche en fibres élastiques et contient de grands îlots adipeux. On y trouve une grosse artère du type musculaire, qui, revenue sur elle-même, a sa lumière à peu près complètement effacée. Cette artère coupée transversalement présente sur la préparation un diamètre total de 70 centièmes de millimètre, l'épaisseur de la paroi mesurant 35 centièmes de millimètre. Sa structure est normale. L'endartère est très développée, d'une épaisseur uniforme, avec une limitante élastique interne très plissée. Le développement de l'endartère paraît être en rapport avec la rétraction du vaisseau et peut-être aussi, pour une certaine part, avec la situation topographique de l'artère, qui dans cette région doit subir une coudure et par suite supporter des chocs intra-vasculaires plus considérables. Il n'existe pas la moindre trace d'irritation dans la paroi : il n'y a ni périartérite ni endartérite. L'artère est accompagnée d'un nerf, qui présente des altérations pathologiques.

Le nerf, formé de trois faisceaux nerveux, a été atteint transversalement par la coupe; il a une forme ovalaire. Ses deux diamètres mesurent, y compris sa gaine générale d'enveloppe, 85 centièmes de

millimètre et un demi-millimètre. Les trois faisceaux nerveux sont de volume inégal : l'un a 25 centièmes de millimètre et le plus petit 10 centièmes seulement.

Nous étudierons successivement les différentes parties du nerf : les faisceaux avec leur gaine lamelleuse, le tissu périfasciculaire et le névrilemme.

La gaine lamelleuse, qui entoure chacun des faisceaux nerveux, décrit des flexuosités en rapport sans doute avec la rétraction des tissus. Elle est colorée en rouge par le carmin. Formée d'un certain nombre de lames étroitement accolées, entre lesquelles existent de nombreux noyaux aplatis, très allongés, elle présente une épaisseur moyenne de 1 centième de millimètre dans les parties où elle est limitée par des bords nets. Sur certains points elle paraît beaucoup plus épaisse, étant doublée par des formations lamelleuses, qui côtoient la gaine avant de pénétrer le faisceau nerveux.

On peut voir en effet se détacher de la face interne de la gaine lamelleuse des tractus plus ou moins épais, qui parcourent le faisceau nerveux en traînées très ondulées, formant comme des tourbillons. Leur structure est identique à celle de la gaine lamelleuse : colorées en rouge par le carmin, elles sont formées de lamelles étroitement serrées, avec des noyaux vivement colorés et ayant la forme de bâtonnets allongés. On ne trouve dans leur épaisseur ni cellules embryonnaires, ni éléments jeunes indiquant l'existence d'un processus inflammatoire.

Ces cloisonnements lamelleux ont comme disloqué le faisceau nerveux; ils ont refoulé les tubes nerveux qui sont rejetés à la périphérie des faisceaux, où ils forment des groupements. Approximativement les tubes nerveux n'occupent plus que le tiers ou la moitié de l'aire des faisceaux, ou même moins encore, l'intensité de la lésion étant variable d'une coupe à l'autre et avec les faisceaux.

Dans quel état sont les tubes nerveux? Malgré que nous n'ayons pu les étudier que sur des coupes transversales, et sans acide osmique, cependant nous avons pu nous en faire une idée exacte. Le plus grand nombre présentent une apparence absolument normale. Ils ont leur volume habituel. Le cylindre-axe apparaît bien cylindrique, entouré d'une gaine de myéline à éclat brillant, lui formant un enveloppement régulier et complet. Entre les tubes sont disséminés des noyaux fortement colorés, appartenant aux éléments cellulaires du tissu conjonctif délié intra-fasciculaire et sans doute aussi à des fibres de Remak. Évidemment ces tubes nerveux à myéline ne sont pas atteints de névrite parenchymateuse, leur myéline n'étant pas segmentée et leur cylindre-axe étant intact. Mais en certains points on voit, enserrés dans les formations lamelleuses intra-fasciculaires, des éléments plus ou moins arrondis, à éclat brillant, qui sont certainement des éléments à myéline et qui se présentent beaucoup plus petits que les tubes nerveux. On ne distingue pas bien le cylindre-axe de sa gaine myélinique. Ce sont des tubes atrophiés, qui ont été comprimés plus complètement

Coupe transversale du nerf, avec un segment de l'artère voisine (270 diam.).

a, gaine lamelleuse; — *b*, gaine lamelleuse renforcée par des formations lamelleuses surajoutées; — *c*, névrilemme; — *d*, amas de tubes nerveux refoulés; — *e*, groupe de cinq tubes nerveux atrophiés (figurés par de petits cercles); — *f*, vaisseaux sanguins; — *g*, vésicules adipeuses; — *h*, endartère; — *i*, lame élastique interne; — *m*, tunique musculaire; — *v*, tunique adventice.

par le tissu fibreux. Il existerait donc un certain nombre de fibres atteintes de névrite parenchymateuse; mais elles sont certainement en très petit nombre.

En dehors des groupements de fibres, on voit encore quelques tubes nerveux isolés, disséminés dans l'épaisseur des travées lamelleuses. Ils apparaissent plus ou moins nets. On ne les reconnaît parfois qu'à leur éclat réfringent, à leur contour circulaire.

Le tissu conjonctif périfasciculaire est normal. C'est du tissu conjonctif lâche, contenant quelques vésicules adipeuses et parcouru par des vaisseaux sanguins.

La gaine générale d'enveloppe (le névrilemme) est formée de gros faisceaux conjonctifs, à disposition longitudinale, dans le sens du nerf. On distingue entre eux de rares cellules conjonctives. Cette gaine est incolore par le carmin. Elle est séparée de l'artère par un mince tractus conjonctif. Sur les autres points elle est en connexion avec le tissu conjonctif ambiant, qui apparaît plus ondulé et riche en fibres élastiques. Par sa face interne elle se continue avec le tissu périfasciculaire.

Tissu conjonctif périfasciculaire et névrilemme ne présentent pas la moindre trace d'inflammation.

Sur des coupes plus éloignées, l'artère et le nerf se sont ramifiés, les faisceaux nerveux continuant à présenter les mêmes altérations.

Quelle est la nature de cette lésion nerveuse? Ce n'est pas un névrome, puisque par névrome on entend une tumeur essentiellement composée de filets nerveux de nouvelle formation, et nous n'avons pas constaté de néoformation nerveuse. La néoformation est de nature fibreuse. En outre nous avons vu que les tubes nerveux sont refoulés et quelques-uns même atrophiés. Serait-ce un faux névrome, c'est-à-dire une tumeur ne procédant pas du tissu nerveux, par exemple un fibrome? Dans l'intérieur des faisceaux nerveux nous avons un cloisonnement de développement anormal se continuant avec la gaine lamelleuse et présentant tous les caractères de structure de cette gaine. Or à l'état physiologique le tissu conjonctif intra-fasciculaire se montre sous deux formes, d'après Ranvier : celle de lames connectives partant des couches les plus internes de la gaine lamelleuse et pénétrant dans l'intérieur du faisceau nerveux; l'autre composée de fibres conjonctives ordinaires, non différenciées. C'est le système des formations lamelleuses intra-fasciculaires qui se trouve anormalement développé dans notre nerf; il a subi un processus d'hyperplasie ayant eu pour résultat la formation de cloisonnements lamelleux très épais ayant tous les caractères de structure du tissu d'origine. Cette disposition exclut l'idée d'une tumeur, d'un faux névrome. Il s'agit donc simplement

d'une néoformation conjonctive différenciée (tissu lamelleux) ayant une origine inflammatoire, d'une névrite interstitielle complètement organisée.

Il était intéressant de comparer ce nerf malade au nerf similaire dans les conditions physiologiques, afin d'être complètement éclairé sur les modifications de structure constatées. Nous avons examiné plusieurs bourses de Lenoir, prélevées sur des cadavres. De nombreuses coupes en ont été faites; et nous n'avons pas retrouvé dans leur paroi une artère et un nerf pouvant être regardés comme les équivalents de l'artère et du nerf trouvés dans notre cas de talalgie. Force est donc d'admettre que nous sommes en présence d'une anomalie de distribution nerveuse, anomalie qu'il paraît vraisemblable de considérer comme ayant été la cause prédisposant à la talalgie. Le nerf, anormalement situé, est de ce fait soumis à une contusion chronique qui a déterminé une névrite interstitielle localisée.

L'histoire de notre malade nous semble pouvoir servir à élucider en partie la pathogénie et la thérapeutique de cette affection pour la première fois décrite par A. Desprès sous la dénomination de *Contusion chronique du talon.*

Fort de sa sagacité clinique, le savant chirurgien avait à bon droit cru pouvoir augmenter la pathologie chirurgicale d'un chapitre nouveau. On ne saurait lui contester l'exactitude de ses observations. Telle qu'elle a été d'abord décrite, cette maladie bien spéciale à des sujets dont la profession exige une attitude prolongée dans la station debout, peut être attribuable, en tant que lésion anatomique, à un tassement mécanique de l'épais coussinet adipeux talonnier. Ce tassement a pour effet d'amener les tubérosités calcanéennes à reposer pour ainsi dire sur le sol par insuffisance d'interposition de tissu matelassant. Il en résulte la détermination de sensations douloureuses, en tout point analogues à celles qu'une station à genoux peut faire naître au-devant des rotules, quand elle a été pratiquée longuement par des sujets que des habitudes de dévotion n'ont pas prémunis par la modification des tissus mous prérotuliens. Logique aussi est le mode thérapeutique conseillé dans ce cas. Le repos et l'usage d'une semelle orthopédique doivent en effet pouvoir suffire à amener la guérison.

Mais combien est différente la lésion que nous avons décrite et combien peu serait rationnel son englobement dans l'appellation unique de contusion chronique du talon. L'affection signalée par A. Desprès n'a à compter ici que pour réclamer sa part dans un diagnostic différentiel. Pathogénie, symptomatologie, traitement créent

à notre cas une place en dehors de celle occupée par la maladie de Desprès. Notons plus spécialement ce point que chez notre malade, à l'encontre de ce qui a été relevé dans les différentes observations publiées par A. Desprès, S. Duplay, P. Reclus et par bien d'autres auteurs, la lésion anatomique, en outre de l'existence d'un hygroma de la bourse séreuse calcanéenne non encore signalé et de modifications si intéressantes dans sa paroi, se caractérisait par une hypertrophie véritable du coussinet adipeux doublant la peau du talon, hypertrophie de compensation pour ainsi dire, destinée à protéger le nerf douloureux contre de trop dures pressions. La cambrure du pied, invoquée par A. Desprès comme une cause prédisposante, était, dans le cas rapporté par nous, la conséquence d'un état de contracture de muscles divers. Quant au traitement recommandé comme si efficacement applicable dans la contusion chronique du talon, il serait, cela va sans dire, resté sans effet sur notre malade.

Nos protestations ont surtout pour but d'amener à réagir contre cet entraînement général qui a fait que depuis la description de Desprès, une série de lésions d'un tout autre ordre n'ayant avec la contusion chronique du talon que des points de ressemblance fort éloignés sont venues très illégitimement se grouper autour de cette sorte de tête de chapitre comme des variétés, des sous-ordres de la maladie primitivement décrite. C'est à peine si l'on entrevoit une tentative de réaction dans la dénomination de *talalgie* proposée par Blum. Ce nouveau titre aurait du moins le mérite de ne point porter atteinte à la diversité causale d'affections rangées sous là même bannière et n'ayant pourtant de commun qu'un symptôme : le siège de la douleur.

Apportant une nouvelle dénomination, Blum nous semble s'être enserré dans un cercle trop petit encore, en se ralliant à l'idée qu'il s'agit de lésions localisées au périoste et de nature rhumatismale, ayant leur siège sur le calcanéum. Si donc il y avait lieu de substituer dans la nomenclature des maladies le nom de talalgie à celui de contusion chronique du talon, il faudrait prendre soin d'en séparer l'idée trop précise qui a guidé l'auteur qui nous le propose. Rien ne saurait en effet nous empêcher d'admettre qu'une manifestation blennorrhagique localisée dans la bourse séreuse sous-calcanéenne ne puisse, ainsi que le veut Fournier, expliquer certains cas de talalgie. De même la formation dans la région du talon de tubercules sous-cutanés douloureux peut amener une symptomatologie identique. C'est avec raison que Blum a voulu rapporter à l'os lui-même et à des manifestations de périostite la douleur observée sur un de ses malades; d'où il suit que les goutteux et les rhumatisants

seraient plus particulièrement voués à la talalgie. Pareillement encore un foyer tuberculeux intracalcanéen, le développement dans l'épaisseur du calcanéum d'un néoplasme central peuvent, ainsi que l'admet Kœnig, donner le change au clinicien. Ce qu'il faut conclure de tout ceci, c'est qu'il existe une affection à laquelle on peut conserver le nom de *talalgie*, dont le mode anatomique de développement est essentiellement variable et dont la pathogénie est bien capable de s'augmenter encore par suite de nouvelles recherches. C'est au clinicien à faire son choix dans cette multiplicité des causes qui commencent à la contusion simple pour momentanément finir, comme dans notre cas, à l'existence d'un foyer névritique.

La symptomatologie de la talalgie ne saurait, conséquence inéluctable des données pathogéniques, être nettement formulée. La douleur elle-même, symptôme capital, pathognomonique, ne peut servir de trait d'union entre les diverses lésions dont elle est tributaire. Due à un névrome par exemple, ou à une névrite périphérique, elle pourra s'accompagner d'irradiations ascendantes qui doivent faire absolument défaut dans le cas de contusion chronique simple. Celle qui serait rapportable à l'existence d'un fibrome sous-cutané douloureux se différencierait par le fait que le plus superficiel attouchement la réveillera, tandis qu'une pression plus forte sera nécessaire pour provoquer le même phénomène dans un cas de névrite périphérique. Dans la lésion anatomique décrite par A. Desprès, il faudra tout le poids du corps transmis au talon pour faire naître la douleur, non plus en un point fixe, mais sur une surface assez étendue. La douleur dans la talalgie de nature blennorragique, rhumatismale, ou goutteuse, aura pour caractère spécial de ne point disparaître complètement par le repos, parfois même de s'exagérer sous l'influence de la chaleur du lit. On voit par là combien ce symptôme commun à une série de lésions, qui ont acquis de ce fait de faux liens de parenté, est loin de mériter de servir de base de diagnostic et d'aider à la constitution d'un groupe pathologique naturel. Il le faut conserver comme signe primordial puisque nous ne saurions trouver mieux, mais il est bon d'être prévenu qu'il est de valeur moindre qu'on pourrait le croire. En dehors de ce symptôme commun mais de modalité si dissemblable suivant les cas divers, que reste-t-il pour former un ensemble de faits cliniques dignes d'édifier à la talalgie un chapitre de symptomatologie précise? Est-ce que le siège exact de la douleur peut être revendiqué? Il varie aussi fréquemment que la nature même de la douleur et que la cause de l'affection. Il n'est qu'un point dans le cas de fibrome, névrome ou névrite; il devient, lorsqu'il

s'agit d'hygroma ou d'hématome de la bourse calcanéenne aussi développé en surface que la bourse elle-même, et chez l'enfant qui possède une bourse calcanéenne proportionnellement bien plus grande que l'adulte (Lenoir, *Presse médicale*, 1837), il pourrait occuper une grande étendue suivant une ligne parallèle à l'axe du pied. Dans la talalgie, telle que l'entend Blum, la douleur siège exactement au niveau de la tubérosité interne. Que la talalgie, soit due, au contraire, à une périostite ou à une tuberculose du calcanéum ou à un néoplasme intracalcanéen au début, le siège de la douleur ne sera pour ainsi dire plus limitable.

La conformation du talon pourra-t-elle à son tour servir de critérium? Pas davantage. Dans les contusions chroniques elle n'est pas modifiée, pas plus d'ailleurs que dans les cas de fibrome, névrome, névrite, etc.... Tout au contraire dans les cas où la lésion est d'ordre inflammatoire, qu'elle soit périostique, osseuse ou séreuse, il existe un véritable soulèvement dû à l'œdème phlegmasique.

La talalgie aurait-elle, comme l'ont prétendu certains auteurs, le privilège de n'atteindre que des sujets à professions spéciales? Les malades observés par P. Reclus avaient les professions les plus variées. Blum à son tour (et il a soin d'en marquer sa surprise) l'a observée sur deux femmes âgées de cinquante à soixante ans et par suite ne pouvant se livrer qu'à de très courtes marches.

Le pied droit serait-il plus souvent atteint de par ce fait que de préférence le poids du corps est reporté le plus souvent sur le membre inférieur droit? Dans notre cas, l'affection était localisée au pied gauche bien que le malade fût droitier. De plus, dans les localisations d'ordre diathésique ou infectieux (tuberculose, blennoragie, etc...), cette raison aurait peu de chance de trouver sa vérification symptomatique.

La conformation congénitale du pied (pied cambré — A. Després) ne saurait davantage servir à symptomatiser l'affection en dehors des cas où cette dernière serait rapportable à une véritable contusion chronique.

L'anatomie pathologique, les symptômes, les causes déterminantes de la maladie, sont ainsi dans la talalgie d'ordres les plus divers. La thérapeutique doit nécessairement se ressentir de cet état de choses. Le repos employé seul conviendra à certains cas, lorsque d'autres ne relèveront que d'une médication antidiathésique et d'autres enfin que d'une intervention opératoire. Au clinicien appartiendra le soin de faire un choix judicieux dans ces moyens de traitement aussi nombreux que disparates et dont l'incohérente multiplicité ne cache que l'incertitude diagnostique.

Les *conclusions* auxquelles nous amène logiquement cette étude sont les suivantes :

1° Le cas de talalgie que nous avons décrit a pour lésion essentielle une névrite interstitielle, localisée dans la paroi de la bourse séreuse sous-calcanéenne et très probablement d'origine traumatique.

2° La cause prédisposante de cette affection a été une anomalie de distribution nerveuse. Le cas est sans précédent et à ce titre appelle de nouvelles recherches. C'est pour ce motif que nous avons relaté minutieusement les mensurations de l'artère et du nerf qui permettront la comparaison de notre fait avec les faits à venir.

3° La talalgie doit prendre place dans une classification nosologique comme une simple appellation servant à désigner un groupe d'affections encore mal classées, ayant seulement certains points de ressemblance symptomatique, mais différant le plus souvent et profondément entre elles par la nature anatomique de la lésion, et relevant d'une thérapeutique aussi variée que leur pathogénie.

LA FAMILLE TÉRATOPLASIQUE

Par Ch. FÉRÉ

Médecin de Bicêtre.

L'hérédité de certaines maladies a été connue de tout temps; mais les faits les plus probants sont ceux qui sont relatifs aux maladies mentales, aux maladies nerveuses, aux maladies arthritiques, à ce qu'on appelait les diathèses en général. On avait remarqué que la transmission, au lieu de se faire directement du père au fils ou de la mère à la fille, passait souvent une génération, ou semblait se faire indirectement par hérédité collatérale, et que, d'autre part, l'affection transmise n'était pas toujours la même que celle des ascendants, mais qu'elle appartenait à un groupe plus ou moins voisin : c'était l'hérédité dissemblable. Succession indirecte et dissemblance semblaient deux conditions négatives de l'hérédité. Mais si on remarque que les maladies nerveuses en général et les maladies qui leur sont associées à titre d'états de dégénérescence sont fréquemment associées à des anomalies morphologiques, qui ont paru leur être liées si intimement qu'on a donné à ces anomalies le nom de stigmates de dégénérescence; si on observe d'autre part que, dans leur transmission familiale, ces anomalies suivent les mêmes règles que les maladies héréditaires, on est porté à admettre une origine commune aux deux ordres de faits, tératologiques et morbides. L'expérience montre d'autre part que des embryons soumis aux mêmes influences nuisibles se déforment ou dégénèrent différemment : c'est-à-dire que dans les couvées artificiellement troublées, on observe les mêmes dissemblances que dans une famille dégénérée. Ces faits et d'autres, montrant les rapports qui existent entre les malformations et la localisation des maladies, m'ont conduit à formuler une théorie tératologique de l'hérédité et de la prédisposition morbides et de la dégénérescence, qui est en somme une dissolution de l'hérédité aboutissant à la stérilité[1]. Cette théorie qui a reçu assez bon accueil, me paraît applicable à l'explication d'autres faits, et en particulier à

1. Ch. Féré, *la Famille névropathique, théorie tératologique de l'hérédité et de la prédisposition morbides et de la dégénérescence*, 1894.

la parenté des tumeurs avec les maladies qui viennent d'être citées. Cette parenté a en effet été notée par la plupart des auteurs qui se sont occupés de l'hérédité morbide.

L'histoire de l'hérédité des tumeurs comprend des faits en tout analogues à ceux qui figurent dans l'histoire des maladies héréditaires que nous avons eues en vue. Si l'hérédité directe et similaire, quoique plus rare qu'on l'a cru, n'est pas douteuse, on y retrouve aussi l'hérédité collatérale, et l'hérédité dissemblable; si un même individu peut présenter plusieurs tumeurs de la même nature (chondromes, lipomes, fibromes, etc.), souvent aussi un individu peut porter des tumeurs différentes.

Verneuil a insisté sur ces derniers faits, et il a montré qu'il n'est pas rare de voir plusieurs individus d'une même famille atteints de tumeurs de diverses natures. Ces coïncidences lui ont paru suffisantes pour mettre en évidence l'existence d'une *diathèse néoplasique*[1] comprenant à la fois les tumeurs bénignes et les tumeurs malignes. Verneuil citait à l'appui de son idée les transformations des tumeurs bénignes en tumeurs malignes [2] et les récidives hétéromorphes; et pour lui la famille des néoplasmes n'était pas isolée, elle se rattachait à l'arthritisme. Bazin d'ailleurs avait déjà reconnu des liens de parenté entre le cancer et l'arthritisme et Hardy entre l'herpétisme et le cancroïde. Kirmisson[3], Heurtaux[4], Ricard[5] ont admis plus ou moins complètement les idées de Verneuil; et depuis, Tuffier[6] a rapporté des faits propres à montrer les liens de parenté entre les tumeurs et le diabète.

En outre, les lipomes multiples, qui ont été considérés comme une trophonévrose (Beck), ont été observés chez des individus souffrant de troubles nerveux [7].

Les tumeurs se trouvent donc liées à la dégénérescence, à la fois par leur parenté avec les maladies nerveuses et avec l'arthritisme. Mais

1. Verneuil, *la Diathèse néoplasique* (*Congrès pér. intern. des sc. médicales de Copenhague*, 1884, t. I, p. 43).

2. Respighi, *Sulla transformabilita dei tumori benigni nei tumori maligni* (*Giorn. ital. delle mal. vener.*, 1894, p. 18).

3. Kirmisson, art. Tumeurs du *Dict. encycl. des sc. méd.*, 3e série, t. XVIII, p. 316, 1885.

4. Heurtaux, art. Tumeurs du *Nouv. Dict. de méd. et de chir. pratiques*, 1884, t. XXXVI, p. 428.

5. Ricard, *De la Pluralité des néoplasmes chez un même sujet dans une même famille*, th. de 1885. — Etienne, *Revue générale des principaux facteurs invoqués dans l'étiologie des tumeurs* (*Rev. méd. de l'Est*, 1893, XXV, p. 429).

6. Tuffier, *Diabète et néoplasmes* (*Arch. gén. de méd.*, 1888, t. II, p. 129, 134).

7. Targowla, *Lipomes symétriques multiples chez un paralytique général* (*Ann. méd. psych.*, 1891, 7e série, t. XIII, p. 224. — Paton, *Lipomes symétriques multiples chez un aliéné* (*La Normandie médicale*, 1893, p. 97).

ce n'est pas seulement par un lien indirect qu'on peut les rattacher à la tératologie. L'hérédité similaire et homotopique du cancer et d'autres lésions [1] peut être citée à l'appui de la probabilité d'une malformation locale.

En me livrant à la recherche des anomalies morphologiques chez des individus atteints d'affections nerveuses ou mentales, j'ai observé souvent des tumeurs telles que lipomes, exostoses de développement, kystes sébacés, tumeurs diverses de la peau, etc., coïncidant avec des déformations congénitales soit du squelette, soit des parties molles.

Des déformations analogues et des tumeurs se retrouvaient dans la famille de plusieurs de ces individus; mais il existe des faits encore plus significatifs sur lesquels je désire attirer l'attention. Ce sont ceux où anomalies et tumeurs se rencontrent exclusivement ou avec une prédominance marquée d'un seul côté du corps, et semblent caractériser une sorte d'hémiplégie trophique qui peut être héréditaire ou familiale.

Obs. I. — Homme, quarante-trois ans, migraineux, légère asymétrie faciale avec parésie à gauche. Oreille gauche avec pointe dite de Darwin; petit fibro-cartilage en avant de la racine de l'hélix du même côté. Plaque d'alopécie congénitale vers le milieu de la mandibule à gauche. Apophyse lémurienne plus développée à gauche. *Papillome* de la lèvre supérieure gauche. Molluscum sur la région de la nuque à gauche. *Lipome* de la région sus-scapulaire gauche du volume d'un œuf de pigeon. Nævus pileux au-dessous du mamelon gauche. Deux tumeurs érectiles dont la plus grosse a le volume d'une lentille sur le flanc gauche. Une tumeur érectile sur la face interne de la phalange du pouce gauche. — Du côté droit il existe seulement deux petites tumeurs érectiles punctiformes à peine perceptibles du côté droit, une sur le flanc et une sur la face interne du bras.

Grand'mère maternelle morte d'un cancer du sein gauche. Une fille de la sœur de cette grand'mère morte aussi d'un cancer du sein gauche à trente-quatre ans. (Il va sans dire qu'on n'a aucun renseignement sur les stigmates tératologiques chez ces deux sujets.)

Obs. II. — Homme, cinquante-deux ans, dégénéré, syphiliphobe, morphinomane. — Asymétrie faciale aux dépens du côté gauche, barbe peu fournie, mais beaucoup plus rare à gauche. Oreille gauche sans hélix; à droite, l'absence de bourrelet est limitée à un demi-centimètre vers l'angle postéro-supérieur du pavillon. Un peu au-dessous de l'angle de la mâchoire à gauche, il existe sur le bord antérieur du

1. Josso, *Myômes de l'utérus et hypertrophie prostatique, leur hérédité réciproque* (*Gaz. méd. de Nantes*, 1884, p. 101).

sterno-cléido-mastoïdien une fistule borgne congénitale qui a 3 ou 4 millimètres de profondeur. Au petit doigt gauche, la deuxième phalange est de 2 millimètres plus courte que la troisième, et l'extrémité du doigt n'arrive guère qu'à l'union du tiers antérieur avec le tiers moyen de la phalangine de l'annulaire. Le testicule gauche n'est pas descendu. Du côté droit il existe à côté du mamelon une petite tache pigmentaire, non saillante. La cicatrice du chancre qui est encore bien apparente est à gauche sur la couronne du gland (j'enregistre sans interpréter).

Le père du malade aurait subi la castration pour une tumeur du testicule gauche, de nature inconnue : il a survécu vingt ans à cette opération. Aucun document relatif à des anomalies.

J'ai vu les deux fils de ce malade. L'aîné a dix-sept ans, il a une cicatrice opératoire de bec-de-lièvre à gauche avec une légère hémiatrophie faciale du même côté. Sur l'épaule gauche il existe un nævus velu de 6 centimètres carrés environ. Le petit doigt de la main gauche présente la même disposition que chez le père.

Le second fils a quatorze ans. Il a au-dessous de l'omoplate du côté gauche 26 tumeurs de molluscum formant un groupe limité à une surface de 10 centimètres carrés. Son testicule gauche n'est pas descendu comme chez le père. Il a une exostose épiphysaire grosse comme une noisette à la partie externe de l'extrémité inférieure du fémur gauche.

Obs. III. — Homme, trente-huit ans, épileptique, hémiatrophie crânio-faciale à gauche. Asymétrie chromatique des iris dont le gauche est plus foncé et présente une corectopie plus marquée. Oligodactylie cubitale à gauche; trois lipomes du volume d'un œuf de pigeon formant un triangle sous l'aisselle gauche. Syndactylie des deuxième et troisième orteils à gauche.

Son frère, qui l'accompagne, a aussi la même asymétrie faciale, il a une tumeur qui paraît développée dans la parotide à gauche. Il n'y attache aucune importance parce que dans la famille les hommes ont souvent des tumeurs de ce côté et qu'ils n'en vivent pas moins vieux. Il a aussi quatre lipomes dans la région thoracique à gauche, une hernie inguinale du même côté, et la même syndactylie que son frère aîné au pied gauche.

Un autre frère qui est mort à cinquante-deux ans avait aussi des lipomes du côté gauche, comme le père et un oncle. Les autres renseignements sont discutés entre les deux frères et manquent de précision.

Obs. IV. — Homme, paralytique agitant, trente-huit ans, a un kyste mou non fluctuant de la queue du sourcil droit, du volume d'une grosse noisette; il a une large tache vineuse qui prend la région mandibulaire et la face latérale du cou du même côté qui est à peu près imberbe. Il a une hernie inguinale droite. Il a de nombreuses taches pigmentaires

répandues sur le tronc et les membres supérieurs, mais plus nombreuses et surtout plus larges à droite.

Sa femme, qui l'accompagne, ne connaissait pas cette asymétrie frappante des anomalies de la peau, elle fait spontanément remarquer que leur unique fille présente la même particularité, et qu'elle a en outre les orteils palmés au pied droit.

La mère du malade a été opérée il y a une dizaine d'années d'une tumeur (?) du sein droit.

Ces faits de localisation unilatérale de malformations tératologiques ont déjà été relevés dans d'autres circonstances, où on voit cette localisation coïncider avec une prédominance unilatérale des troubles fonctionnels, comme dans l'hystérie [1]. Cette coïncidence chez l'individu ou dans la famille avec un certain nombre de tumeurs me paraît donner un appui à la théorie tératologique des tumeurs.

C'est en se basant sur d'autres faits que M. Bard a admis que les tumeurs sont le produit d'un processus tout spécial qui constitue une sorte de monstruosité du développement cellulaire. Mais Cohnheim avait déjà émis l'idée que les néoplasmes en général ont pour point de départ des débris de tissu embryonnaire restés dans les tissus normaux et évoluant ultérieurement. Cette idée qui revient en somme à la théorie tératologique que je défends, trouve un appui important dans les expériences que j'ai réalisées récemment [2], et que je poursuis encore.

Certains tissus implantés dans des points de l'organisme où ils n'existent point normalement peuvent continuer non seulement à vivre, mais encore se développer : les expériences d'Ollier sur la greffe périostique sont particulièrement instructives à cet égard. Zahn [3] a montré l'aptitude particulière du cartilage fœtal à la survivance et la possibilité de sa prolifération.

Dans le but de vérifier la théorie de Cohnheim qui fait venir les tumeurs d'îlots de cellules embryonnaires persistantes, Léopold [4] a entrepris des expériences qui consistaient à greffer sur des lapins

1. Ch. Féré, *la Famille névropathique*, etc., p., 284 ; — *l'Oligodactylie cubitale dans l'hémiplégie infantile et dans la dégénérescence* (*C. R. Soc. de Biologie*, 1894, p. 134). — (*Bull. et Mém. de la Soc. méd. des hôp. de Paris*, 1894, p. 150). — Ch. Féré et Jean Roger, *Note sur l'oligodactylie cubitale chez les hystériques* (*C. R. de la Soc. de Biol.*, 1894, p. 619).

2. *Note sur le sort des blastodermes de poulet implantés dans les tissus d'animaux de la même espèce* (*C. R. de la Soc. de Biologie*, 1894, p. 331).

3. Zahn, *Sur le sort des tissus implantés dans l'organisme* (*Congr. périod. intern. des sc. méd.*, Genève, 1877, p. 658).

4. G. Léopold, *Exper. Unters. über das Schicksal implantirter Fæten* (*Arch. f. Gynæk.*, Bd XVIII, H. I, p. 53, 1881). — *Exp. Untersuch. über d. Ætiologie des Geschwulste* (*Arch. f. Path. Anat.*, LXXXV, H. II, p. 283, 1881).

des embryons de même espèce de 2 centim. 1/2 ou plus. Il a obtenu soit la résorption totale, soit des réactions inflammatoires, soit un développement de tissu cartilagineux. Dans quelques cas le cartilage fœtal a constitué des tumeurs assez volumineuses, et des tumeurs secondaires se sont développées à distance. Dans toutes expériences de ce genre, que l'implantation ait été faite dans les muscles, dans le tissu cellulaire, dans la chambre antérieure de l'œil, dans le péritoine, on voit que les tissus qui continuent le plus volontiers à évoluer sont les tissus les moins avancés en évolution, les couches profondes du périoste, la moelle osseuse jeune, le cartilage fœtal. Mais en somme on n'avait vu se développer que les tissus implantés et déjà différenciés. J'ai pensé qu'en implantant des tissus non encore différenciés on pourrait obtenir des développements plus variés et peut-être des faits de nature à jeter quelque jour sur l'origine embryonnaire de quelques tumeurs et leur nature tératologique.

Au mois de novembre 1894, j'ai commencé une série d'expériences qui consistaient à introduire sous la peau de poulets presque adultes des embryons de poulet de soixante-douze heures d'incubation, puis d'embryons plus jeunes. Les premières expériences, faites avec des embryons de soixante-douze heures (fig. 106 à 111 de M. Duval)[1], ont été suivies de résorption complète et rapide, tandis que les premières greffes d'embryons plus jeunes, faites comme les précédentes avec la zone claire ou la zone vasculaire, suivant le cas, donnèrent lieu à quelques gonflements à partir du troisième ou du quatrième jour. J'ai depuis expérimenté avec des embryons de vingt-quatre à quarante-huit heures au plus (fig. 76 à 93 de M. Duval) non encore retournés.

Ces greffes ont été faites le plus souvent sous la peau de la poitrine, quelquefois sous celle du dos, des aisselles, des ailes, ou dans la crête et les appendices sous-maxillaires, dans le péritoine. L'âge et la date de chaque greffe ont été notés avec soin.

Les quatre poulets qui ont été soumis d'abord à ces greffes avaient trois mois et demi environ au début des expériences. Ces poulets sont nés dans mes étuves; deux provenaient d'œufs intacts, deux provenaient d'œufs ayant reçu une injection de 1/20 de centimètre cube d'alcool éthylique. Ces deux derniers sujets étaient des femelles, les autres des mâles. Les quatre ont reçu chacun onze greffes depuis le 10 novembre 1894, jusqu'au 20 janvier 1895. Sur les deux coqs

1. J'ai déjà relevé, à plusieurs reprises, que mes embryons sont toujours moins développés que ceux que figure M. Duval au même âge (*Note sur l'influence de la température sur l'incubation de l'œuf de poule* (*Journ. de l'anat. et de la phys.*, 1894, p. 352).

provenant des œufs intacts, il ne s'est d'abord produit aucun développement. Sur une des poules, il s'est développé une petite tumeur sur la région pectorale, du volume d'un pois. Sur l'autre il s'est développé dans la même région deux tumeurs, l'une du volume d'un pois aussi, et l'autre ayant 15 millimètres de diamètre dans les deux sens. Ces tumeurs étaient adhérentes à la peau au niveau de la cicatrice de la greffe, mais mobiles sur les tissus sous-jacents. Elles avaient commencé à se développer immédiatement après les greffes; elles avaient trois semaines quand j'ai présenté les animaux à la Société de Biologie à la séance du 12 janvier. La plus grosse de ces tumeurs a été enlevée le jour même par M. Malassez. Elle était constituée d'un tissu sarcomateux d'un gris rosé. M. Darier a bien voulu se charger d'en faire des préparations histologiques.

On voit sur chaque section la coupe de plusieurs noyaux cartilagineux, volumineux et irréguliers. Sur certains points, le tissu cartilagineux est en voie de prolifération. Ces noyaux cartilagineux sont entourés de tissu embryonnaire. Une autre tumeur enlevée quelques jours après et qui a été étudiée par M. Malassez contenait aussi un noyau cartilagineux.

Ce résultat met en lumière un fait intéressant, c'est que les cellules mésoblastiques, qui ne commencent à se différencier qu'à partir du cinquième jour de l'incubation [1], continuent à évoluer, au moins dans quelques circonstances favorables, aux dépens d'éléments implantés à une période beaucoup plus précoce.

Mes expériences avaient été suspendues en raison de la rigueur de la saison. Mes trois animaux restant ont été examinés souvent, la petite tumeur de la poule s'était complètement résorbée, et on n'avait rien vu se reproduire jusqu'au 15 mars, époque à laquelle on avait fait de nouvelles greffes dans les aisselles. Ayant fait la remarque que c'étaient les deux poules sorties d'œufs alcoolisés, qui avaient donné des développements, je voulus essayer des conditions capables de diminuer l'activité nutritive et la phagocytose, je repris mes trois poulets pour pratiquer la résection des nerfs d'une aile sur chacun d'eux et faire ensuite des greffes de chaque côté.

C'est alors que nous constatâmes sur la poule l'existence de deux tumeurs, situées sur la région pectorale du côté où la grosse tumeur avait été complètement enlevée par M. Malassez en des endroits où des greffes avaient été faites le 19 et le 26 décembre, mais où on n'avait jamais dans les explorations antérieures constaté aucun développement.

1. Foster et Balfour, *Éléments d'embryologie*, éd. franç., 1877, p. 235.

De ces deux tumeurs l'une, qui a le volume d'une lentille, est dure, peu adhérente à la peau et mobile sur les tissus sous-jacents; l'autre a 12 millimètres, dans les deux diamètres, elle est aplatie, semble faire partie de la peau et entourée d'une zone d'empâtement comme œdémateux qui a complètement disparu lorsque les deux tumeurs ont été enlevées le 19 avril.

Ces tumeurs se sont développées non plus immédiatement après la greffe, mais après une période latente qu'on peut évaluer à sept ou huit semaines : cette circonstance n'est pas sans intérêt. Ces deux tumeurs ont été préparées par mon ancien interne, M. A. Marie. La tumeur adhérente à la peau a peu d'intérêt, elle s'est développée aux dépens de la cicatrice et parait exclusivement constituée par une prolifération des éléments de la peau. Quant à l'autre tumeur, ses coupes reproduisent exactement celles de la tumeur examinée par M. Darier, on y voit des noyaux cartilagineux irréguliers développés au milieu d'une masse de tissu embryonnaire. Ces noyaux cartilagineux présentent sur certains points des cellules en voie de prolifération; sur d'autres points, on observe la formation d'une capsule au-dessous de laquelle les cellules se rangent en séries.

Ces faits montrent qu'à la suite de l'implantation de blastoderme chez un animal, si le plus souvent on observe une résorption au moins apparente, il peut se faire que, soit immédiatement après l'implantation, soit après un espace de temps assez long pour qu'on ait pu croire à une disparition complète, il se produise un développement de tissu qui n'était pas différencié au moment de l'implantation. Ces résultats expérimentés méritent d'être rapprochés des faits d'évolution ultérieure de débris d'organes embryonnaires signalés par Malassez, Tourneux et Hermann, etc. [1].

On peut en conclure que des éléments embryonnaires restés au milieu de tissus normalement développés, sont susceptibles d'une évolution ultérieure. La théorie de l'origine embryonnaire de certaines tumeurs et la théorie tératologique de l'hérédité des tumeurs et de leurs connexions familiales avec les maladies à prédisposition congénitale trouvent déjà un appui intéressant dans ces faits.

1. Malassez, *Sur l'existence d'amas épithéliaux autour de la racine des dents chez l'homme adulte et à l'état normal* (*Archiv. de Phys. norm. et path.*, 1885, 3e série, t. V, p. 129). — *Sur le rôle des débris épithéliaux paradentaires* (*Ibid.*, t. V, p. 309; t. VI, p. 379). — Tourneux et Hermann, *Sur la persistance des vertiges médullaires coccygiens pendant toute la période fœtale chez l'homme et sur le rôle de ces vertiges dans la production des tumeurs sacro-coccygiennes congénitales* (*Journ. de l'anat. et de la phys.*, 1887, t. XXIII, p. 498). — A. Pilliet, *Des débris du corps de Wolf et de leur rôle dans la pathogénie des tumeurs* (*Tribune méd.*, 1889, 2e série, t. XXXI, p. 24).

Mais les expériences ultérieures nous ont donné des résultats non moins intéressants. A la suite d'une autre série de greffes d'embryons de quarante-huit heures uniformément, nous avons trouvé des formations très diverses où presque tous les tissus sont représentés.

La diversité de ces productions à la suite d'implantions faites dans des conditions aussi analogues que possibles, sur des animaux d'une même couvée, de blastodermes de même âge, semblent indiquer que les mêmes débris embryonnaires peuvent donner lieu à des formations variables suivant des conditions assez peu différentes. C'est une circonstance qu'il n'est pas sans intérêt de rapprocher de la dissemblance, relevée par Verneuil dans l'hérédité des néoplasies, qui dans tous les cas où on ne peut pas faire intervenir le parasitisme, pouvaient être considérées comme des tératoplasies.

La variété que nous relevons dans nos tératoplasies artificielles produites dans les mêmes conditions, on la retrouve dans les monstruosités artificielles développées sous l'influence d'une cause troublante unique comme on la retrouve dans l'hérédité morbide en général.

Il est à remarquer que les formations développées aux dépens des blastodermes implantés ne persistent pas; elles ont une évolution analogue à celles qu'on a observé dans les greffes des tissus normaux ou des tumeurs chez des animaux sains. Après une augmentation graduelle, l'évolution s'arrête, la formation se limite quelquefois, elle prend une consistance très dure ressemblant à un grain de plomb ou à une petite balle roulant sous la peau, puis elle commence à décroître et disparaît quelquefois en une semaine. L'évolution de ces productions fera l'objet d'une étude spéciale.

La région où les implantations sont faites ne paraît pas indifférente. Je n'ai obtenu de formations distinctes que sur la région pectorale; dans les autres régions il ne s'est jamais rien produit : j'ai introduit plusieurs centaines de blastodermes dans le péritoine sans résultat. La section des nerfs des membres antérieurs n'a pas favorisé les développements sur ces membres. J'ai essayé de dévoyer la phagocytose en insérant sous la peau des fragments de verre à petite distance des formations en évolution, ou d'y provoquer une irritation durable par des pointes de feu; j'ai mis des animaux dans des conditions de nutrition déplorables; un poulet de race vulgaire ne pesait pas 100 grammes à deux mois; la résorption n'a jamais été empêchée par ces moyens. Nous ne connaissons pas les modifications de la nutrition qui peuvent favoriser le développement des néoplasmes en réalisant « l'extension de la vitalité des tissus » qui

serait la condition de la « dissolution histologique [1] »; les illusions qu'on pouvait avoir à ce point de vue sont évanouies [2].

En somme la multiplicité des tumeurs chez le même individu, leur hérédité et leur dissemblance dans l'hérédité permettent de les rapprocher des dégénérescences. Leurs rapports avec les déformations tératologiques dans la famille et chez l'individu sont favorables à l'hypothèse d'une origine tératologique commune aux dégénérescences (névropathies, arthritisme, etc.), auxquelles les tumeurs peuvent se trouver d'ailleurs associées. La diathèse néoplasique de Verneuil ou la prédisposition aux tumeurs constitue une sorte de déséquilibration trophique et l'on peut rapprocher des déséquilibrations fonctionnelles si variées qu'on observe chez les autres dégénérés.

La possibilité de la différenciation ultérieure d'éléments embryonnaires non différenciés au moment de leur implantation dans les tissus donne un appui expérimental à cette hypothèse qui justifierait la dénomination de *famille tératoplasique* appliquée au groupe des tumeurs non parasitaires.

1. Pitfield Mitchell, *The philosophy of tumour disease*, 1890, p. 13, 16, 65).
2. Duplay et Savoire, *Recherches sur les modifications de la nutrition chez les cancéreux* (*C. R.*, t. CXX, 10 juin 1895, p. 1294).

REVUE DES SOCIÉTÉS SAVANTES

SOCIÉTÉ DE CHIRURGIE

26 juin — 17 juillet 1895.

De l'hystérectomie abdominale totale (Suite de la discussion).

M. Richelot répond aux différentes critiques qui ont été adressées à son procédé. — On lui a reproché d'avoir appelé son procédé, définitif, parce que la grande variété des fibromes oblige à varier la conduite chirurgicale. Mais définitif ne veut pas dire exclusif. Ce qu'il a voulu dire, c'est que toutes les fois qu'il voudra faire l'hystérectomie abdominale proprement dite, il s'en tiendra à ce procédé. M. Reynier a identifié ce dernier avec celui de Lanphéar. Or si les grandes lignes de l'hystérectomie abdominale restent les mêmes dans les différents procédés, les questions de détails ont leur importance, et c'est par les détails qui le procéde de M. Richelot diffère de celui de Lanphéar. Ce dernier sectionne et lie une partie des ligaments larges; il ouvre le cul-de-sac de Douglas. M. Richelot proscrit toute ligature et n'ouvre le vagin qu'en avant; mais il pratique un orifice à la base du ligament pour y insinuer le mors postérieur de sa pince. Il est impossible de la sorte de blesser l'artère utérine ou de passer au-dessus d'elle; il est impossible également de toucher l'uretère.

On a exprimé la crainte qu'avec des fibromes très volumineux les ligaments larges soient trop hauts pour être pris dans une seule pince. Deux cas peuvent se présenter : si le fibrome est développé aux dépens du fond de l'utérus, peu importe ses dimensions, le ligament large reste en place. Si, au contraire, la tumeur est incluse dans le segment inférieur, le bord supérieur du ligament large remonte. Dans ce cas, il suffit d'arracher la tumeur par une incision médiane; l'utérus vidé devient flasque; le ligament large descend à volonté. Cette énucléation préalable ne donne pas beaucoup de sang, quand on fait l'incision sur la ligne médiane; elle prolonge peu la durée de l'opération.

M. Richelot revient sur quelques points du manuel opératoire. Il faut se placer entre les jambes de la malade. Cela n'empêche pas de pouvoir incliner le lit du côté de la tête de la malade et laisser pénétrer le jour dans la cavité pelvienne? Dans ses dernières opérations, M. Richelot a opéré de cette façon.

Dans le temps de la désinsertion du vagin en avant, il faut savoir que le sang vient parfois d'une artériole ou d'un sinus veineux rampant sur

le col à droite ou à gauche. C'est donc sur la face antérieure du col qu'il faut mettre le doigt et pincer provisoirement.

M. Richelot attache aussi beaucoup d'importance à l'hémostase complémentaire sur la tranche postérieure du vagin. Elle allonge, il est vrai, l'opération; mais c'est préférable au tamponnement profond. Il refuse de tamponner dans le ventre au delà des points qui saignent. Les tampons doivent être placés dans le vagin, à l'entrée du péritoine seulement.

M. Delagénière (du Mans).

Depuis sa dernière communication sur ce sujet, M. Delagénière a pratiqué 10 nouvelles opérations sans aucune mort, ce qui porte sa statistique à 20 cas avec un seul décès. Dans cette nouvelle série, trois malades étaient dans un état général grave; deux étaient albuminuriques et la troisième était en pleine septicémie par le fait d'un fœtus mort et macéré dans le cavité utérine. Elles ont néanmoins guéri. Deux autres malades avaient, outre leur fibrome, des salpingo-ovarites doubles. Le poids des fibromes a varié entre 600 grammes et 7 kilogr. 500!

M. Rigal. — *Appendicite infectieuse traitée par la laparotomie.*

Rapport de M. Jalaguier.

Un soldat est pris subitement, à la suite d'ingestion d'eau froide, d'une douleur très vive dans le ventre et de phénomènes généraux très graves pour lesquels on le transporte à l'hôpital. M. Rigal constate une douleur spontanée étendue à tout l'abdomen; le pouls est à 110, la température à 37°, 5; il n'y a pas d'émission gazeuse. Hésitant entre une occlusion intestinale et une typhlo-appendicite, M. Rigal fait administrer un purgatif, qui ne fit qu'exaspérer les phénomènes. Aussi procède-t-il aussitôt à la laparotomie. Une incision oblique iliaque conduisit sur un péritoine congestionné, mais ne contenant pas de liquide. Des anses de l'intestin grêle, agglutinées les unes aux autres, masquaient le cæcum, qui présentait sur sa face postérieure une ulcération sinueuse elliptique. L'appendice, friable et volumineux, fut réséqué; il n'y avait pas de corps étranger. Drainage péritonéal; broncho-pneumonie que le malade eut à subir au cours de sa convalescence.

Le rapporteur insiste sur la dissociation du pouls et de la température, fait important qui indique presque toujours une tendance de la péritonite à la diffusion. — Il s'élève contre l'administration des purgatifs et des lavements, qu'il considère comme très dangereux.

M. Monod présente un appendice, réséqué à froid chez une jeune femme de vingt-deux ans qui accepte l'intervention, parce qu'elle avait eu des crises nombreuses. L'opération fut assez difficile à cause des adhérences étendues que présentait l'appendice qui contenait des matières fécales durcies.

M. Monod a eu l'occasion d'observer 41 cas d'appendicite. Dans 4 cas il fit la résection à froid; ces cas seront laissés de côté, comme étrangers à la discussion actuelle qui porte exclusivement sur les

appendicites aiguës. Restent 37 cas, sur lesquels cinq fois M. Monod n'est pas intervenu.

M. Monod a rencontré 23 hommes et 14 femmes, ce qui donne une proportion de 62 p. 100 pour l'un et 38 p. 100 pour l'autre. En général, la proportion est plus considérable pour le sexe masculin; Talamon donne 80 p. 100 et 20 p. 100.

En ce qui concerne l'âge des malades, 8 avaient moins de quinze ans, 4 garçons et 4 filles; 10 hommes et 5 femmes avaient de quinze à trente ans; 9 hommes et 5 femmes avaient au-dessus de trente ans. Le plus jeune des opérés avait quatre ans et demi, le plus âgé cinquante-cinq ans.

Le début a été brusque dans 17 cas, insidieux dans 20; il n'a d'ailleurs aucune importance au point de vue de l'évolution ultérieure de l'affection; après un début brusque, les symptômes peuvent se calmer, comme le début insidieux peut être suivi de phénomènes graves. M. Monod a noté cinq fois la forme désignée sous le nom de colique appendiculaire; deux fois l'affection a simulé une colique hépatique sans ictère.

Relativement à la température, M. Monod a constaté que la fièvre peut manquer ou au moins être très atténuée; elle ne présente jamais une forme cyclique. Il y a grande utilité néanmoins à le chercher, et pour cela il est nécessaire de faire de la thermométrie rectale. On diffère souvent l'intervention à cause de l'absence de fièvre, et on risque d'intervenir trop tard. La recherche de la température rectale reste donc un indice précieux.

La tuméfaction iliaque est parfois très apparente; dans deux cas, elle a fait une saillie telle en arrière qu'on a pensé à un abcès périnéphrétique. Dans d'autres cas, elle paraît absente; il faut aller à sa recherche et employer au besoin le chloroforme pour s'assurer de son existence.

En ce qui concerne l'époque à laquelle M. Monod est intervenu, elle a varié avec la forme de l'affection et avec le moment où il a été appelé. Dix-neuf fois il a opéré dans les treize premiers jours, une fois au 15e jour, une fois au 16e, deux fois au 21e, six fois après un mois, une fois au bout de deux mois. Trois fois il a opéré au 3e ou 4e jour, il a toujours trouvé du pus.

Au point de vue des lésions, M. Monod a trouvé souvent l'appendice perforé soit à son extrémité, soit à sa base; cependant deux fois il n'était ni perforé, ni sphacélé, mais simplement turgide. Deux fois il crut avoir eu affaire à une appendicite tuberculeuse. Dans tous les cas, sauf un des derniers, il a trouvé du pus. Trois fois l'abcès siégeait à gauche.

Quelle conduite tenir à l'égard de l'appendice? Dans 24 cas il a été impossible de le trouver; trois fois M. Monod l'a vu, mais a dû le laisser en place, parce qu'il n'a pu le libérer de ses adhérences. Enfin cinq fois il a pu le détacher et le réséquer : il a eu 4 guérisons et 1 mort due non à une péritonite, mais à une septicémie antérieure à l'opération. —

M. Monod draine toujours, et la guérison est obtenue au bout de un mois à six semaines. Quatre fois il a eu des fistules stercorales, qui ont guéri spontanément. Deux fois il a vu persister des fistules purulentes. Dans trois cas enfin, il a dû recourir à de petites interventions complémentaires pour ouvrir de nouvelles collections purulentes.

Les résultats sont les suivants : 9 morts et 23 guérisons. Un malade est mort de méningite tuberculeuse ; quatre ont été opérés *in extremis*; une fois l'opération a été pratiquée trop tard; dans un cas, le malade a succombé, parce qu'un foyer profondément situé avait échappé aux recherches.

M. Tuffier apporte 38 observations d'appendicite, dans lesquelles il est intervenu 32 fois. Il insiste sur 3 points : 1° les dangers de la temporisation; 2° les limites de l'intervention; 3° certaines formes anatomiques. Les malades étaient âgés de quinze à trente ans; trois cependant étaient des vieillards, et chez eux l'appendicite a évolué exactement comme chez les enfants, cependant sans fièvre.

Les dangers de la temporisation ressortent clairement des deux faits suivants : M. Tuffier voit un malade atteint d'appendicite aiguë et propose une intervention qui est refusée. L'état ne présente aucune gravité spéciale jusqu'au soir où le malade est pris d'une douleur très vive dans la fosse iliaque. M. Tuffier le revoit le lendemain et trouve une péritonite caractérisée avec dissociation de la température et du pouls. Il fixa l'opération pour cinq heures du soir; mais quand il arriva, le malade était mort. Dans l'autre cas, M. Tuffier était appelé auprès d'un enfant, qui était malade depuis trois jours. Il prend rendez-vous pour l'opérer le lendemain matin; mais, en arrivant à ce moment, il trouva l'enfant en train de mourir. — Les faits de ce genre doivent rendre très prudent au point de vue de la temporisation.

Les limites de l'époque de l'intervention sont difficiles à préciser. Dans les 32 cas, où il a opéré à des époques variées, M. Tuffier a toujours trouvé du pus. Il insiste particulièrement sur ce point qu'il n'est jamais trop tard pour intervenir, témoin les deux cas suivants. Il y a six semaines entrait à l'hôpital Dubois un Américain de trente-cinq ans qui, sur le paquebot, avait été pris d'appendicite. Aussitôt après son arrivée, le soir, on appelle le chirurgien de garde qui trouve l'état trop grave pour intervenir et conclut à une mort imminente. Cependant le lendemain matin le malade vivait encore; M. Tuffier fit la laparotomie, évacua deux litres de pus du péritoine et guérit son malade. Dans le second cas, il s'agissait d'un garçon de dix ans atteint, depuis douze jours, d'une appendicite avec péritonite généralisée. M. Tuffier refusait de l'opérer, tant l'état paraissait désespéré; il ne se résigne à faire la laparotomie que sur les instances réitérées du père. L'enfant guérit.

M. Tuffier appelle enfin l'attention sur certains abcès au cours des appendicites : chez un enfant de douze ans il a vu se développer un abcès de la gaine du muscle droit au niveau de l'ombilic et un second

abcès à la pointe de l'appendice xiphoïde; ces deux abcès étaient isolés l'un de l'autre et ne communiquaient pas avec le foyer péri-cæcal. Chez un homme de quarante-trois ans il a observé un abcès intramusculaire au niveau de la partie inférieure de la cage thoracique, abcès sans communication aucune avec l'intérieur de la cavité abdominale.

M. Brun a, depuis un an, observé 19 cas d'appendicite qui lui paraissent nettement en faveur de l'intervention. 7 de ces cas mettent en évidence les dangers de la temporisation; ce sont 7 exemples, accidents généralisés qui se sont terminés par la mort. Deux fois M. Brun n'est pas intervenu, parce que les enfants étaient agonisants; dans les autres cas; la laparotomie fut pratiquée, mais les enfants succombèrent moins à la péritonite qu'à la septicémie péritonéale. Chez la plupart la température était bonne, le pouls incomptable. Dans tous ces cas, les accidents péritonéaux n'ont fait leur apparition qu'après avoir été précédés, pendant plusieurs jours, de symptômes locaux établissant nettement l'existence d'une phase de la maladie, pendant laquelle l'intervention aurait pu être pratiquée avec chance de succès.

M. Brun compte 8 cas d'appendicites enkystées qui toutes ont guéri après intervention. Six fois l'appendice a pu être réséqué; deux fois il n'a pu être découvert, et les malades n'en ont pas moins guéri normalement. Dans quelques-uns de ces faits, à côté du foyer principal rétro ou péri-cæcal, on a trouvé des foyers secondaires isolés entre les anses intestinales agglutinées. Un siège de prédilection de ces foyers paraît être la partie la plus interne et la plus inférieure de la région cæcale, en arrière du muscle droit, au voisinage de la vessie.

Dans deux cas d'appendicites à rechutes, M. Brun fit la résection de l'appendice à froid. Dans l'un de ces cas, l'appendice était fixé par son extrémité à la paroi abdominale et à une masse épiploïque; au centre de la petite tumeur se trouvait du pus. Chez le second malade l'appendice flottait librement dans la cavité abdominale; oblitéré à sa base, il était dilaté dans toute son étendue et contenait un liquide puriforme.

Deux fois M. Brun s'est trouvé en présence de crises appendiculaires qui ont cédé à une application de sangsues et au repos. S'il n'est pas intervenu, c'est qu'en vingt-quatre heures les accidents avaient disparu. En dehors de ces cas, M. Brun est décidé à intervenir le plus promptement possible. L'existence de la douleur en un point déterminé et sa persistance lui paraissent constituer une indication suffisante. Il ne doute pas néanmoins que le seul traitement médical puisse, dans certains cas, amener la guérison; mais il est impossible de spécifier ces cas et de porter un pronostic certain. Attendre, dans ces conditions, pour se décider à agir, c'est souvent s'exposer à opérer trop tard.

M. Routier a eu l'occasion d'opérer 28 cas d'appendicite et a toujours trouvé l'appendice malade, et manifestement le point de départ

des lésions. La gravité des symptômes lui a toujours paru être en rapport avec la rapidité de l'évolution des lésions de l'appendice. A ce point de vue, il croit pouvoir établir quatre catégories. Dans la première, la perforation est rapide; il survient une péritonite généralisée d'emblée, sans adhérences, avec épanchement séro-sanguinolent et phénomène de septicémie suraiguë. Tous ces malades succombent. Dans la seconde catégorie, la perforation se fait moins vite. Il se fait encore une péritonite séreuse septique; mais il y a déjà un foyer purulent péri-appendiculaire. Dans d'autres cas, le foyer appendiculaire phlegmoneux s'accompagne d'un épanchement purulent dans l'abdomen, sans adhérences. Mais ce pus diffère de celui du foyer primitif; il est blanchâtre, lactescent. Dans ce cas, la laparotomie avec évacuation rapide peut donner des succès; c'est dans ces cas également qu'on rencontre les foyers secondaires signalés par M. Tuffier. Dans la troisième catégorie il faut ranger les appendicites avec abcès enkystés, ce sont les cas, dans lesquels la chirurgie est toujours victorieuse. Enfin la quatrième catégorie comprend les faits dans lesquels l'appendicite n'aboutit ni à la péritonite ni à l'abcès; ce sont les appendicites à répétition.

M. Routier appelle l'attention sur les accalmies qui se produisent au cours des appendicites et qu'il considère comme très dangereuses. Il fut appelé auprès d'un enfant malade depuis trois jours; quand il arriva, la douleur avait disparu; il y avait eu des selles, et les accidents paraissaient avoir disparu. Au sixième jour, on le rappela subitement; la laparatomie est pratiquée en pleine péritonite, et l'enfant succombe dans les douze heures. Plus récemment un étudiant en pharmacie a une légère attaque d'appendicite qui semble guérir, mais au bout de quelques jours les accidents reprennent. On croit à une occlusion intestinale et on administre force lavements et toutes les purgations du Codex. Les accidents s'aggravent et M. Routier arrive à temps pour pratiquer la laparotomie avant l'éclosion des accidents graves : l'appendice était en imminence de perforation.

Il est arrivé quatre fois à M. Routier de trouver des abcès secondaires survenus le 14e, le 16e et le 21e jour au cours de l'évolution d'une appendicite. Ils évoluent souvent sans donner lieu à aucun symptôme et il est impossible alors de les diagnostiquer. Deux fois M. Routier a pu les reconnaître, une fois il l'a confondu avec une tuberculose généralisée, et dans le quatrième cas il n'a pu le localiser.

Relativement à la période où il faudrait intervenir, M. Routier pense qu'on n'opère jamais trop tôt; les résultats sont d'autant meilleurs que l'intervention a été plus précoce. Malheureusement le choix du moment n'est pas toujours réservé au chirurgien.

M. Quénu apporte 18 cas nouveaux qu'il a eu l'occasion d'observer depuis la dernière discussion sur ce sujet. Il les groupe en deux catégories : 1° les cas avec infection générale du péritoine; 2° les appendicites ordinaires.

Dans les cas où il y a infection générale du péritoine, est indispen-

sable, au point de vue clinique, d'établir plusieurs formes. Dans la première le malade est pris, en parfaite santé, de phénomènes secondaires, suivis souvent d'une accalmie trompeuse. Le chirurgien arrive toujours trop tard pour l'opération. C'est ce qui est arrivé aussi à M. Quénu à l'égard d'un des externes de son service. — Dans une seconde forme, il s'agit encore de péritonite généralisée, mais avec infection secondaire du péritoine. Si le chirurgien intervient assez tôt, il peut sauver son malade. — Dans la troisième forme; il s'agit toujours d'infection générale du péritoine; mais la nature de cette infection diffère suivant la région. Autour de la région cæcale, il s'agit d'une péritonite suppurée, et dans le reste du péritoine c'est une péritonite adhésive. — Dans les statistiques il serait utile de préciser la variété à laquelle on a eu affaire.

En ce qui concerne les appendicites ordinaires, leur tableau symptomatique est très net. Cependant M. Quénu pense qu'on aurait tort d'attribuer une importance trop considérable à la température et au pouls et à leur dissociation. Les accidents d'appendicite débutent parfois dans des conditions spéciales. Dans deux cas, M. Quénu les a vu survenir au moment des règles. — M. Quénu a aussi constaté que souvent les phénomènes généraux ne sont pas en rapport avec la lésion locale. Il arrive parfois que des accidents très graves se manifestent sans qu'il y ait pour cela de péritonite généralisée. Un examen local très attentif pourra seul, en pareil cas, donner des renseignements précis.

Aux différentes formes d'appendicites correspondent des traitements différents. Pour les variétés du premier groupe, aucune hésitation n'est permise; il faut faire la laparotomie médiane. — En ce qui concerne les appendicites ordinaires, M. Quénu proteste contre ceux qui veulent à tout prix ouvrir d'emblée le foyer. Cette conduite n'est permise que si l'opération n'aggrave pas l'état du malade. Si elle présente le moindre danger, si on est exposé à infecter le péritoine, M. Quénu pense que le chirurgien doit se contenter d'inciser la paroi et de conduire une mèche de gaz jusque sur l'abcès. Cette mèche servira en quelque sorte d'amorce au pus et le conduira au dehors. M. Quénu a opéré ainsi ses 15 derniers malades et les a guéris tous très rapidement.

M. Le Dentu. — *Tuberculose de la moelle osseuse.* — Au Congrès de la Tuberculose de 1888, M. Le Dentu a rapporté deux observations, l'une d'arthrite fongueuse du coude, l'autre de tumeur blanche du genou, dans lesquelles il dut faire la désarticulation du membre, parce que les lésions avaient envahi la moelle osseuse dans toute l'étendue de la diaphyse. Récemment il a dû agir de même chez un homme atteint de tumeur blanche du genou. Celle-ci se présentait avec les caractères habituels de cette affection et paraissait se prêter à une résection typique. Celle-ci fut en effet pratiquée avec beaucoup de facilité; cependant M. Le Dentu fut frappé par l'état gras de la moelle. Les jours, qui suivirent cette intervention, furent marqués par un état

inflammatoire de la moitié inférieure de la cuisse, ayant une tendance manifeste à l'extension. M. Le Dentu pratique alors la désarticulation de la hanche, pensant qu'il s'agissait d'une ostéomyélite ayant envahi tout le fémur. L'examen de la pièce fortifia cette conduite; la moelle osseuse présentait des altérations profondes, et un fragment de celle-ci, pris dans le voisinage du grand trochanter et inoculé à un cobaye, donna des résultats positifs au point de vue de la tuberculose. M. Le Dentu est d'autant plus porté à agir radicalement dans ces cas, qu'il a souvenir d'un malade chez lequel il a été moins hardi et qui a succombé ultérieurement à des fistules interminables.

M. Le Dentu rappelle, à cette occasion, qu'il a fait cinq fois la désarticulation de la hanche, trois fois pour des ostéosarcomes; ces trois malades sont morts. Les deux malades, opérés pour des tumeurs blanches du genou, ont guéri.

Au point de vue de la technique opératoire, M. Le Dentu attache un grand prix à ce fait que, pour faire disparaître le vaste décollement autour de la cavité cotyloïde, il a soin de ramener les muscles en avant et d'enlever le drain très rapidement. Au point de vue de l'hémostase, il fait toujours la ligature préalable de la fémorale en haut. Quant au procédé opératoire, il a fait trois fois l'amputation en raquette et deux fois le procédé à deux lambeaux antérieur et postérieur. Ce dernier facilite beaucoup la désarticulation.

M. Quénu considère les cas de tuberculose de la moelle osseuse du genre de celle que vient d'indiquer M. Le Dentu, comme très commun. Mais il ne pense pas que la désarticulation soit nécessaire. On peut obtenir la guérison par le curettage et l'évidement du canal médullaire. Il a eu l'occasion de présenter à la société un jeune homme chez lequel les lésions étaient très étendues et chez lequel il s'était contenté de vider le canal avec la curette. Il n'a jamais vu de nécrose se produire dans ces conditions.

M. Lucas-Championnière partage l'avis de M. Quénu. Au cours des nombreuses résections du genou qu'il a faites, il lui est arrivé souvent d'évider le canal médullaire, et ces malades ont toujours guéri.

M. Le Dentu fait observer que peu d'auteurs se sont encore occupés de la question de la tuberculose de la moelle osseuse. Le seul travail d'ensemble qu'il ait pu trouver est celui de Reichel. Ce dernier distingue avec beaucoup de raison les lésions non tuberculeuses chez les tuberculeux, telles que l'ostéomyélite chronique simple et l'infiltration graisseuse, des véritables lésions tuberculeuses de la moelle osseuse. — Mais cet auteur ne cite aucun cas semblable à ceux qu'a rapportés M. Le Dentu, et dans lesquels il trouve le canal médullaire en quelque sorte vide. — Les altérations simples de la moelle paraissent beaucoup plus fréquentes que les altérations tuberculeuses. Cependant Reichel a pu réunir 30 observations d'infiltration tuberculeuse gauche de la moelle diaphysaire.

Il est certain que, lorsqu'il s'agit de lésions non tuberculeuses, les

opérations parcimonieuses peuvent donner d'excellents résultats, car nous savons que la moelle osseuse se reproduit même après sa destruction complète. Néanmoins il y a, même à ce point de vue, certaines réserves à faire au sujet de l'âge du malade. Par contre, quand les lésions sont d'essence tuberculeuse, il est indispensable, pour faire une opération radicale, de dépasser les lésions, et, en pareil cas, on peut être amené à faire la désarticulation du membre. C'est à quoi M. Le Dentu a été amené dans l'observation qu'il a rapportée. Cette indication, fort heureusement, ne se présente pas souvent.

M. Félizet ne pense pas que la propagation des lésions à la moelle osseuse dans les tuberculoses ostéo-articulaires soit une complication fréquente, du moins chez les enfants. Sur 150 résections qu'il a pratiquées, il ne l'a trouvée que huit fois. Dans aucun cas il n'a cru devoir faire la désarticulation, et deux fois seulement il s'est vu obligé de faire une amputation de cuisse ; ces deux malades ont guéri sans fistules.

Chez les enfants, la tumeur blanche a toujours un point de départ osseux, et néanmoins la moelle est presque toujours indemme. Quand elle est atteinte, les altérations ne vont presque jamais jusqu'à l'épiphyse. Aussi le curage de canal médullaire, aidé du flambage et du drainage, donne chez eux des résultats parfaits. M. Félizet a toujours obtenu des guérisons rapides.

En ce qui concerne les adultes, M. Félizet n'a pas une expérience suffisante pour être aussi affirmatif. Cependant tout récemment, il a obtenu chez une femme de trente-huit ans un succès complet, par une résection suivie de curage et flambage du canal médullaire.

M. Lucas-Championnière voudrait que M. Le Dentu accentuât beaucoup les réserves qu'il a apportées et ses conclusions au sujet de la désarticulation. C'est qu'en effet les opérations parcimonieuses peuvent être poussées très loin. Un os, dépouillé complètement de sa moelle et réduit à une simple coque, peut continuer à vivre, et M. Lucas-Championnière a vu de nombreux cas semblables, où la guérison complète a été obtenue. Il ne faudrait même pas s'effrayer à l'idée de laisser quelque petit foyer tuberculeux, ce dernier pouvant très bien guérir spontanément. Il ne faut donc pas se presser de faire d'emblée des opérations très étendues. Il sera toujours temps d'en venir secondairement à une opération radicale, telle qu'une désarticulation, si l'opération plus parcimonieuse n'a pas donné le résultat cherché.

M. Delorme cite l'observation d'un soldat, atteint d'arthrite fongueuse du coude, et chez lequel, au cours d'une résection, il dut évider la diaphyse humérale, jusqu'à l'insertion deltoïdienne. Il obtint une guérison facile, qui s'est maintenue depuis trois ans.

M. Pozzi. — *Hématométrie, hématosalpinx double et hématocèle rétro-utérine par atrésie consécutive à une amputation du col; laparotomie et hystérectomie; phénomènes infectieux, injections de sérum antistreptococcique de Mermorek; guérison.*

Une femme de trente cinq-ans avait subi en 1850 un curettage de l'utérus et une amputation du col. A la suite de cette opération, les règles avaient complètement disparu. Un an après elle est prise de douleurs abdominales très intenses, surtout au moment supposé des règles. M. Pozzi la voit en 1895 et constate une atrésie de l'orifice vaginal du col; l'utérus est gros, et, de chaque côté, les annexes forment une masse volumineuse. On porte le diagnostic d'hématométrie et d'hématosalpinx et on pratique une laparotomie pour enlever le double hématosalpinx. Trois jours après l'opération, la malade perdit du sang par le vagin; les contractions utérines avaient été assez fortes pour franchir le col atrésié. On continua par la dilatation du col, et la malade alla assez bien pour vouloir rentrer chez elle. Quelque temps après elle revint pour de nouveaux accidents; l'hématométrie était suppurée. M. Pozzi fit alors une hystérectomie vaginale, assez laborieuse en raison de l'absence du col. Trois jours après cette intervention, la malade fut prise de tous les symptômes d'une septicémie péritonéale grave. On fit une injection de 15 grammes de sérum antistreptococcique de Marmorek. Dès le lendemain la malade alla mieux et guérit lentement, grâce à de nouvelles injections de sérum.

M. Segond a vu également un certain nombre de cas d'atrésie du col consécutive à une amputation mal faite; plusieurs fois, il a dû pratiquer l'hystérectomie vaginale. Or, en pareille circonstance, cette opération présente des difficultés, dues précisément à l'absence du col. C'est dans ce cas qu'on ignore absolument les rapports de l'utérus avec la vessie et les uretères, et qu'on risque de blesser ce dernier.

M. Poirier. — *Substitution à la totalité de la diaphyse tibiale, nécrosée par ostéomyélite de la diaphyse péronéale du même côté.*

Chez un enfant de deux ans, une ostéomyélite avait nécrosé la totalité de la diaphyse tibiale; il ne restait que les deux épiphyses supérieure et inférieure. M. Poirier eut l'idée de remplacer la diaphyse tibiale disparue par la diaphyse péronéale du même côté. Pour cela, dans une première opération, il sectionna le péroné au-dessous de sa tête et fixa l'extrémité correspondante de la diaphyse à l'épiphyse supérieure du tibia au moyen de sutures en fil d'argent. La consolidation fut rapidement obtenue. Dans une seconde opération il fit de même pour l'extrémité inférieure. Le résultat obtenu est très satisfaisant. L'enfant marche avec l'aide d'un tuteur, et il est permis d'espérer que le fonctionnement du membre développera la résistance du nouveau tibia.

M. Delbet lit une communication intitulée *Cholécystentérostomie.*

Il s'agit d'une femme de cinquante-deux ans, qui depuis dix ans, souffrait dans l'hypochondre droit, quand elle fut prise en 1893 d'un ictère persistant et de tous les signes d'une obstruction permanente du canal cholédoque. M. Delbet la vit une première fois et, portant le diagnostic d'obstruction par calcul, proposa une intervention qui fut refusée.

L'état général devenant plus grave, la malade se décida enfin à subir l'opération qui fut pratiquée le 30 avril 1894. M. Delbet trouve la vésicule rétractée et contenant un calcul; des adhérences nombreuses masquaient le cholédoque et empêchaient toute intervention sur ce dernier. Aussi M. Delbet se décide-t-il à faire une cholécystentérostomie. Il voulut recourir, à cet effet, au bouton de Murphy ; il dut y renoncer, en raison des difficultés qu'il éprouva à le placer, et fut obligé de faire des sutures. La malade guérit et, depuis lors, a joui d'une santé parfaite.

M. Pousson (de Bordeaux). — *De l'urétrectomie dans certains rétrécissements de l'urètre pénien.*

La résection de l'urètre a été encore peu pratiquée pour les rétrécissements péniens; il n'en existe dans la littérature médicale que sept observations, dont une personnelle à M. Pousson. Tout récemment il a eu l'occasion de pratiquer une seconde fois cette opération chez un homme de trente-neuf ans qui, à la suite d'une chaudepisse cordée, avait eu un rétrécissement pénien. Traité successivement par l'urétrotomie d'arrière en avant, ce rétrécissement avait toujours rapidement récidivé, si bien que, depuis un an, le malade ne peut plus passer qu'une bougie n° 8. A la palpation, on sent un nodule cicatriciel de un centimètre de longueur. M. Pousson pratique la résection le 18 février 1895. Après avoir placé un lien élastique à la racine de la verge pour faire l'hémostase provisoire et introduit une bougie à boule dans le canal jusqu'au rétrécissement, pour en marquer la limite antérieure, il incise longitudinalement, le long du repli, les téguments et le corps spongieux. Le nodule cicatriciel, ainsi mis à nu, fut disséqué sur ses parties latérales, puis séparé de l'urètre par une section transversale en avant et en arrière, enfin détaché des corps caverneux. Les aréoles de ces derniers, ouvertes, ne donnèrent pas du sang. Les deux bouts de l'urètre sectionné furent réunis par une suture au catgut. Le lien hémostatique fut alors enlevé; une légère hémorragie en nappe se montra par les mailles des corps caverneux; des lavages à l'eau chaude l'arrêtèrent facilement. Une suture au catgut de l'albuginée ferma complètement le corps spongieux. Enfin suture des téguments. Pendant trois jours, rien d'anormal du côté de la plaie; le 4e jour, accès de fièvre violent suivi d'une lymphangite de la verge et d'un écoulement de sérosité sanguinolente. Pendant dix jours un peu de pus sort de la plaie; mais la suture tient néanmoins. Au 25e jour, quand la sonde a demeure fut enlevée, la réunion était complète, sauf en un point, où il y avait une fistule. Celle-ci guérit spontanément grâce à des cathétérismes réguliers que le malade pratiqua lui-même. Examiné deux mois après l'opération le malade présentait une cicatrice linéaire à peine apparente avec une légère induration de côté gauche. Avec l'explorateur à boule n° 20 on sent un très léger ressaut dans le canal. L'érection est légèrement arquée, mais ce phénomène est déjà en voie de décroissance.

Au point de vue de la technique opératoire, M. Pousson insiste sur

deux faits : l'emploi du lien hémostatique à la racine de la verge, qui facilite beaucoup la dissection et le placement des fils à suture, et la suture de l'albuginée des aréoles du corps spongieux, grâce à laquelle on évite les hémorragies secondaires.

Au point de vue des résultats opératoires, les sept observations recueillies dans les auteurs ont donné une mort par érysipèle. Chez deux opérés seulement la réunion aseptique totale a été obtenue; les autres ont suppuré et ont présenté pendant quelque temps une fistulette.

Au point de vue des résultats éloignés, seuls les malades de Roux, Guermonprez et Guyon ont pu être suivis assez longtemps. Le premier avait récidivé au bout de trois ans; on ne passait plus que la bougie n° 9; une urétrotomie interne complémentaire amène un succès définitif. Le malade de Guermonprez, revu trois ans après l'opération, passe facilement une bougie n° 15. Quant au malade de Guyon, il reçoit aisément, au bout de deux ans, le Béniqué n° 50; son urètre est souple; la miction est normale, et l'érection se fait correctement.

M. ROUTIER fait observer que M. Pousson a omis le cas de Horteloup qui est un des premiers en France. Il a l'occasion de voir souvent ce malade qui conserve un résultat parfait.

M. QUÉNU préfère au lien constricteur, placé à la racine de la verge, le pression entre deux doigts, qui donne plus simplement le même résultat hémostatique provisoire. Quant à la suture de l'enveloppe fibreuse des corps spongieux, il y a quatre à cinq ans que M. Quénu l'a déjà préconisée pour éviter les hémorragies secondaires; il a même fait soutenir sur ce point une thèse par son élève Garnier.

M. TUFFIER approuve M. Pousson d'attaquer d'emblée par la résection les rétrécissements péniens.

M. SCHWARTZ a opéré, il y a un an, par la résection, un rétrécissement pénien, et a obtenu un excellent résultat sans récidive.

M. PÉRIER présente une nouvelle substance adhésive, l'*adhésol*, qui a sur le stérésol l'avantage de sécher très vite.

M. BARRIER présente un nouveau modèle d'*aiguilles à sutures et de porte-aiguilles*.

M. MARCHAND présente un *appendice iléo-cæcal* qu'il a enlevé et qui contenait dans son intérieur une concrétion ayant toutes les apparences d'un calcul biliaire.

M. MONOD présente un malade atteint de *péritonite suppurée, traitée avec succès par la laparotomie*.

M. NÉLATON présente une malade à laquelle il a fait une *autoplastie du nez* par la méthode italienne modifiée.

M. KIRMISSON présente un *écarteur spécial des paupières* pour lavages dans les ophtalmies.

M. ROUTIER présente un cerveau avec *hématomes multiples* survenus dans une chute sur la tête. REBLAUB.

BIBLIOGRAPHIE

CONTRIBUTION A L'ÉTUDE DE LA BACTÉRIOLOGIE ET DE L'ANATOMIE PATHOLOGIQUE DES SALPINGO-OVARITES, par **Émile Reymond**. — Th. de doctorat, Paris, mars 1895.

On a beaucoup étudié, depuis quelques années, l'anatomie pathologique des salpingo-ovarites. — Les bactériologistes, d'autre part, ont, dans le pus des salpingites, trouvé nombre de microbes divers, en proportion bien variable du reste, suivant le procédé employé par chacun.

C'est dans le but d'établir un rapport entre ces deux ordres d'études, qu'a été entrepris ce travail, fait en plus grande partie à l'hôpital Bichat dans le service de M. le professeur Terrier : l'auteur a recherché les micro-organismes dans l'épaisseur même des tissus de la salpingo-ovarite et a pu comparer ainsi la topographie de chacune des espèces microbiennes.

Les résultats les plus inattendus ont été fournis par certaines salpingo-ovarites dans lesquelles on trouvait parfois des streptocoques sur les coupes alors que les cultures faites avec le pus sur les milieux usuels ne donnaient que des résultats négatifs.

C'est alors que l'auteur remplaça l'ensemencement ordinaire par l'inoculation immédiate de ce pus à des animaux appropriés, souris ou lapin; il obtenait ainsi un retour du streptocoque à la virulence, confirmait les résultats fournis par les coupes et pouvait établir qu'un grand nombre de salpingo-ovarites dites stériles, si on s'en tient aux méthodes habituelles de recherches, sont en réalité dues aux streptocoques, qu'on peut parfois trouver encore dans l'épaisseur de leurs tissus.

Ayant au cours de ces recherches soigneusement examiné nombre de pièces, M. Reymond réunit quelques remarques touchant les caractères macroscopiques des salpingo-ovarites dans le chapitre I. — C'est ainsi que tout en étudiant les divers mécanismes par lesquels peut être fermée l'extrémité utérine de la trompe, il constata que cette fermeture n'est qu'exceptionnellement due, quoi qu'on en ait dit, à une oblitération complète de sa lumière.

Quant à l'occlusion de l'orifice abdominal de la trompe, il se fait par adhérences aux organes voisins, ou par recroquevillement des franges dans le pavillon et adhérences de ces franges par leur face péritonéale : la muqueuse ne prend aucune part à ce travail.

Parmi les autres dispositions du pavillon, son abouchement dans un kyste purulent de l'ovaire constitue une des formes les plus fréquentes de la salpingo-ovarite à streptocoques; dans ce cas, le kyste de l'ovaire

ne paraît pas, quoi qu'on l'ait dit, devenir purulent parce qu'il communique avec la trompe, mais communiquer avec la trompe parce qu'il était purulent.

Dans le chapitre II, laissant de côté toute classification des salpingo-ovarites suivant leurs formes extérieures, l'auteur étudie successivement les modifications de chacun des tissus (muqueuse, musculeuses, vaisseaux, etc.), en cherchant sous quelle influence se produisent ces modifications et dans quel ordre elles se présentent.

Dans les chapitres suivants, M. E. Reymond passe en revue les salpingo-ovarites dues aux différents micro-organismes.

Le *gonocoque* envahit la trompe en suivant la muqueuse; l'écoulement du pus par le pavillon est dans cette forme la cause des lésions péritonéales qui ont par conséquent le pavillon comme centre; c'est encore à cet écoulement qu'il faut attribuer les lésions périphériques de l'ovaire; mais jamais l'auteur n'a trouvé de pus dans l'épaisseur de celui-ci en l'absence d'infection mixte.

Le gonocoque n'a été découvert que dans le pus et dans l'épithélium de la muqueuse, jamais plus profondément dans l'épaisseur des tissus; au début, le pus de la trompe est très riche en leucocytes, différant, par cela même, du pus de la salpingite à streptocoques et se rapprochant beaucoup du pus urétral de la blennorragie.

Quant à la marche clinique de l'affection, certaines observations porteraient à croire que la salpingite blennorragique dont le pavillon n'est pas oblitéré est susceptible de guérir.

Les *streptocoques* donnent aux annexes un aspect qui même extérieurement diffère du précédent. L'ovaire est atteint en même temps que la trompe; aussi souvent qu'elle, il devient le siège d'une collection purulente; celle-ci communique ou ne communique pas avec la salpingite. La pelvi-péritonite déterminée par le streptocoque n'est pas localisée autour du pavillon, le péritoine est infecté par sa face profonde. Le streptocoque pénètre dans les annexes par les vaisseaux sanguins et lympathiques; on le trouve dans toutes les couches de la trompe, de l'ovaire et des ailerons, surtout dans les lymphatiques et le long des vaisseaux.

Le *bacterium coli* laisse à la salpingo-ovarite l'aspect extérieur qu'elle avait avant qu'il ne la vînt infecter secondairement; c'est de l'intestin qu'il paraît venir, les adhérences s'étant le plus souvent constituées au niveau du rectum et de l'anse oméga. On a chance de trouver le *coli commune* dans les salpingo-ovarites présentant ces deux caractères : haute température, jusqu'à 45°,5 et situation rétro-utérine la poche tendue faisant saillie dans le vagin et le rectum.

Tous les autres microbes dont M. E. Raymond a pu étudier la topographie se cantonnent à la surface de la muqueuse et paraissent généralement être venus de l'utérus à la suite du gonocoque.

F. T.

RUPTURE DU TENDON DE LA LONGUE PORTION DU BICEPS BRACHIAL, par **M. Ciechomski.** *Revue de chirurgie de Varsovie.* (*Przeglad chirurgiczny*). Vol. I, fasc. 1, p. 65.

D'après l'auteur, les ruptures de ce tendon ne sont pas aussi rares qu'on le croit, et s'observent surtout chez les personnes dont la profession expose aux efforts, au soulèvement des fardeaux.

Le cas observé par l'auteur remonte à quelques années. Le mécanisme de la rupture serait dû soit à la contraction du biceps lui-même, soit du muscle antagoniste, soit des deux muscles à la fois. Pour l'auteur la rupture du muscle lui-même doit s'expliquer par la théorie des contractions asynchroniques.

Le traitement opératoire est le traitement de choix, que la rupture soit récente ou ancienne. Les conclusions de l'auteur sont les suivantes :

1° Dans la rupture récente on doit faire la suture du tendon immédiatement. Le tendon détaché de son point d'insertion au-dessus de la cavité glénoïde de l'omoplate peut être suturé à n'importe quel point de la région, même à la capsule articulaire. Si la rupture s'est faite au niveau de la partie moyenne du tendon ou au niveau du commencement des fibres charnues, on doit faire la suture par la méthode de Wölfler ou de Witzel.

2° Si la rupture est ancienne, alors on doit dégager autant que possible l'extrémité du tendon adhérente aux tissus voisins et procéder ensuite comme dans les ruptures récentes quand on a affaire à une rupture supérieure. Si la rupture siège à la partie moyenne du tendon, il faut disséquer les deux bouts. Si le rapprochement des deux bouts est impossible par suite de rétraction tendineuse, il faut tailler des lambeaux à petits pédicules aux deux extrémités du tendon et les suturer. Dans les cas où la plus grande partie du tendon est détruite, il faut suturer son bout periphérique à un muscle voisin, qui a une action analogue à celle du muscle rompu.

Mme ÉLIACHEFF.

QUELLE EST LA LONGUEUR MAXIMA DE LA PORTION DE L'INTESTIN GRÊLE QU'ON EST EN DROIT DE RÉSÉQUER? par **M. R. Trzebicky.** *Revue de chirurgie de Varsovie* (*Przeglad chirurgiczny*). Vol. I, fasc. 4, p. 549.

On n'est pas d'accord sur la longueur de la portion de l'intestin grêle qu'on peut réséquer sans exposer le malade à des troubles graves du côté du chimisme intestinal. On comprend facilement que la diminution de la surface de l'intestin, où ont lieu la digestion et l'absorption, peut avoir des conséquences funestes sur la nutrition générale. Cependant la résection de l'intestin avec suture consécutive sur des points absolument normaux est très recommandée dans ces derniers temps par les chirurgiens. Or la gangrène peut envahir l'intestin sur une étendue considérable et, comme l'a dit Mikulicz, pour être fidèle à ce principe

qu'il faut suturer l'intestin là où les parois ne présentent pas d'altérations pathologiques, il faudrait souvent sacrifier l'intestin jusqu'au commencement du jéjunum. Pour élucider la question, l'auteur a fait une série d'expériences sur les animaux. Il a réséqué aux chiens des portions de l'intestin grêle de 25, 50 centimètres jusqu'à 200 centimètres. Dans un certain nombre de cas la résection portait sur la portion initiale de l'intestin grêle, dans d'autres sur la portion terminale, dans d'autres enfin sur sa partie moyenne, approximativement à égale distance entre l'angle duodénojéjunal et la valvule iléo-cæcale. L'opération se terminait par la suture de l'instestin, soit suivant le procédé de Czerny, soit par la méthode de Braun. Au cours de la première semaine qui suivait l'opération, les animaux étaient soumis à une diète rigoureuse et à la médication opiacée. Ensuite ils recevaient une alimentation mixte. La pesée de ces animaux se faisait tous les jours. Après un certain temps, on les laissait libres à l'air et à la lumière, pour leur permettre de prendre de l'exercice. Enfin on a fait l'autopsie des chiens qui ont succombé à la suite de l'opération.

De toutes ces expériences il résulte *que la résection de l'intestin est constamment suivie d'une diminution du poids de l'animal. Dans les résections de très petites portions, la diminution du poids ne dépasse pas les limites de celle qu'on peut attribuer au jeûne post-opératoire. Dans les autres cas au contraire, cette limite est dépassée de beaucoup.* En général la diminution du poids est en raison directe de la longueur de la portion réséquée de l'intestin.

Quand cette longueur ne dépasse pas certaines limites, le poids de l'animal commence à se relever au bout d'un certain temps pour revenir à celui d'avant l'opération et le dépasser même dans les bonnes conditions d'alimentation et d'hygiène. Le temps nécessaire pour revenir au poids primitif est variable et ne dépend pas toujours du degré de diminution du poids après l'opération, ou, ce qui revient au même, de la longueur de la portion réséquée de l'intestin.

La longueur maxima de cette portion réséquée ne doit pas dépasser la moitié de la longueur totale de l'intestin grêle (sans compter le duodénum). Quand cette limite est dépassée, l'état des animaux devient grave, cependant certains d'entre eux peuvent survivre s'ils sont convenablement nourris. *La résection des deux tiers de la longueur de l'intestin et plus est une opération meurtrière.* Elle est suivie de diarrhée opiniâtre, de lientérie, les animaux maigrissent malgré la boulimie et succombent dans un état de faiblesse extrême et de marasme. A l'autopsie on constate alors la disparition complète du tissu adipeux, une dilatation de l'intestin, surtout au-dessus de la suture. *Toutes choses égales d'ailleurs, les résultats de résection des parties initiales de l'intestin grêle sont plus graves que ceux de la résection de ses parties terminales.* Ces résultats des expérimentations ne peuvent certainement être appliqués directement à l'homme : les opérations étaient faites sur les animaux bien portants, tandis que chez l'homme on inter-

vient quand le malade est déjà épuisé par la maladie. Toutefois l'auteur croit pouvoir affirmer *que la longueur maxima de l'intestin réséquable chez l'homme peut aller jusqu'à la moitié de la longueur totale de l'intestin grêle. Or comme cette longueur varie entre 561 centimètres et 870 centimètres, c'est au moins 280 centimètres qu'on peut réséquer, si toutefois il n'existe de complication d'aucune sorte.*

Mme ELIACHEFF.

CONTRIBUTION AU DIAGNOSTIC ET AU TRAITEMENT DE L'OBSTRUCTION DES URETÈRES PAR DES CALCULS, par **O. Resnikoff** (*Gaz. hebdom. médic. de la Russie méridionale*, 1894, n° 19, p. 276).

Chez un malade qui depuis deux jours avait de l'anurie par suite de l'obstruction de l'uretère gauche (le rein droit avait été enlevé par le prof. Billroth antérieurement pour un cystosarcome), le prof. Grubé (de Charkoff) a procédé de la façon suivante : ayant chloroformisé le malade, il a introduit la main bien vaselinée dans le rectum jusqu'au coude et a palpé l'uretère sur tout son trajet. Il n'y avait pas de calcul dans le cas présent. M. Grubé emploie ce procédé dans les cas d'anurie, car il lui est arrivé de constater ainsi l'obstruction des deux uretères par des calculs et il a pu mobiliser ces calculs à l'aide des doigts de la main introduite dans le rectum et les amener peu à peu dans la vessie.

Il faut introduire dans le rectum de préférence la main gauche, qui est plus petite que la droite, la face dorsale de la main tournée vers le sacrum. Ce procédé peut être utile dans les cas où il y a coudure de l'uretère immédiatement après son origine au bassinet, par suite de torsion du rein sur son axe longitudinal ou transversal.

S'il y a obstruction par des calculs, la partie de l'uretère située entre l'obstacle et le rein est très dilatée; à la palpation directe on sent ce segment dilaté sous forme d'un corps allongé en boudin. Une fois le siège du calcul trouvé, on saisit ce dernier entre les doigts et on le pousse vers la vessie.

Mme ELIACHEFF.

TRAITEMENT DES FRACTURES PAR LE MASSAGE ET LA MOBILISATION, par le Dr **J. Lucas-Championnière**. Paris, Rueff, 1895, 66 gravures.

Il y a longtemps qu'un grand nombre de chirurgiens ont remarqué les inconvénients du traitement des fractures par l'immobilisation prolongée et la compression; des travaux sont sortis de ces remarques, mais néanmoins on a continué à suivre les mêmes errements. Cependant un certain mouvement d'opinion s'est fait en sens contraire et quelques chirurgiens sont devenus ankylophobes et n'ont maintenu les appareils inamovibles que pendant peu de jours autour de certaines fractures; ceci est absolument insuffisant.

M. Championnière préconise une pratique nouvelle qui consiste à masser et à mobiliser la plupart des fractures, mais surtout celles des extrémités des os, celles des épiphyses, comme les fractures du péroné et du radius, etc. — Sa pratique, telle qu'elle ressort d'une lecture attentive, n'est paradoxale que par son opposition avec la pratique actuelle, mais elle est rationnelle, tandis que celle-là ne l'est pas.

M. Championnière insiste avec raison sur la pratique du massage dès le début : les recherches expérimentales de Castex en ont démontré l'utilité et l'efficacité. Il indique les manœuvres à exécuter, et des figures nombreuses complètent les indications données. — Le foyer de la fracture ne doit pas être massé, car si la formation du cal est facilitée par un certain mouvement des parties voisines, il n'en serait pas de même si le cal provisoire, était lui-même massé et pressé.

Quant au mouvement, l'auteur ne veut pas dire qu'il faut déplacer les fragments, le tissu de granulation qui forme le cal dans les premiers jours serait bien vite déchiré, — mais il soutient que de petits mouvements des fragments, — sans déplacement de leurs extrémités, tels que ceux qui peuvent se produire quand on change un pansement, sont utiles, et il a raison. — Ceci semble peu de chose, cependant il y a une distance énorme entre cette pratique et celle de l'*immobilisation* et de la *compression* continuées pendant des semaines. — Dans la pratique de Championnière le cal n'est pas comprimé, il peut se développer, les vaisseaux de nouvelle formation ne sont pas gênés dans leur développement, les petits mouvements de flexion des fragments excitent la circulation au niveau du foyer de la fracture. — Ce langage est différent de celui de l'auteur, mais il dit la même chose. Aussi j'adopte les idées soutenues par notre collègue pour ce qui a rapport aux fractures des épiphyses et aux fractures articulaires.

Quant aux fractures des diaphyses, avec tendance au déplacement des fragments, il admet la nécessité d'un appareil immobilisateur, dont la pose est précédée autant que possible d'une séance de massage, ce qui est excellent.

La démonstration de M. Championnière aurait été plus précise s'il y avait joint des observations de pathologie expérimentale, des statistiques, des observations de malades, etc. : la question soulevée méritait ce surcroît de preuves, car, quelle que soit l'autorité d'un homme, cela n'est pas suffisant dans le domaine scientifique. — En science, il n'y a pas d'autorité, il n'y a que des preuves positives; nous ne sommes plus au moyen âge où les conclusions se déduisaient d'une première affirmation.

Tout en regrettant que le livre de M. Championnière ne renferme pas les preuves dont je parle, on doit en adopter les conclusions et je souhaite qu'elles se répandent de plus en plus, pour le plus grand bien des malades.

D'ailleurs, au point de vue pratique, qui est celui de l'auteur, le

livre donne ce que l'on pouvait désirer et sa lecture attentive permet de comprendre nettement la question traitée.

E. NICAISE.

ANTISEPSIE ET ASEPSIE CHIRURGICALES, par le prof. **A. Reverdin**. Paris, Rueff, 1894.

Ce nouveau livre de l'excellente bibliothèque Charcot-Debove vient s'ajouter à toute une série de manuels écrits sur le même sujet, mais qui présentent les questions sous des faces différentes et font connaitre la pratique des divers auteurs; or chacune d'elles offre des particularités intéressantes.

Le livre de M. Reverdin se distingue d'ailleurs beaucoup des autres : l'auteur ne suit pas le plan classique; ses études sur les différentes questions de l'antisepsie sont plutôt des causeries reproduites avec humour et pleines de sages réflexions scientifiques et pratiques. C'est le livre d'un praticien, mais d'un praticien qui se rend compte; aussi ce manuel sera-t-il lu avec intérêt.

C'est dans l'esprit que nous indiquons que le prof. A. Reverdin examine les questions suivantes : les origines de l'antisepsie, la chirurgie dans la première moitié du siècle, Lister et son œuvre, l'infection des plaies, ce qui concerne le matériel chirurgical, la toilette du chirurgien, des aides, du malade, la réunion des plaies, la chaleur en chirurgie, les pansements, etc., les exagérés de l'antisepsie, l'antisepsie à l'armée. Il termine par un très bon chapitre : « A mes confrères de la campagne », et par des conclusions que tout chirurgien approuvera.

M. Reverdin stérilise les instruments en les faisant bouillir dans la solution sodique; pour les instruments coupants, dont il tient avec raison à ménager le tranchant, après les avoir bien frottés, on les passe dans la solution sodique bouillante, puis on les frotte à l'alcool ou au chloroforme; on fait subir pareil traitement à l'aiguille Reverdin qui rend tant de services. L'auteur remplace les éponges par des compresses de gaze stérilisées à l'autoclave. Il insiste sur la valeur du catgut, dont il a modifié la préparation et qu'il stérilise à l'étuve. Dans le traitement des plaies chirurgicales, il préfère avec raison les essuyer plutôt que de les laver.

N.

Le propriétaire-gérant : FÉLIX ALCAN.

Coulommiers. — Imp. PAUL BRODARD.

NOTE

SUR LE VARICOCÈLE ET SON TRAITEMENT

Par J.-J.-A. DARDIGNAC

Médecin-major de 1re classe au 51e régiment d'infanterie,
Chirurgien des hôpitaux militaires,
Membre correspondant de la Société de chirurgie.

Dans le nombre des principales malformations, congénitales ou acquises, pouvant à un moment donné entraver le travailleur ou le militaire dans la période active de sa vie, nous avons eu l'occasion de dire ailleurs que les plus essentielles, du moins pour ce qui est de la marche et de la station debout prolongée, étaient celles qui d'une part touchent aux pieds et notamment à l'avant-pied [1] et d'autre part celles qui intéressent le scrotum; dans ces dernières, le varicocèle en particulier occupe le premier rang.

Le varicocèle constitue une infirmité réelle à laquelle, on le sait, on ne touchait pas délibérément avant le règne des pansements propres, c'est-à-dire avant l'époque actuelle. Mais depuis la mise en œuvre des pratiques chirurgicales modernes, l'intervention, là comme ailleurs, quand elle est suffisamment justifiée, cela va sans dire, par le volume de la tumeur, les douleurs qu'occasionne l'ectasie veineuse, l'affaiblissement génital avec ou sans atrophie testiculaire, la dépression morale, l'hypocondrie qui souvent l'accompagne, l'intervention est devenue pour ainsi dire banale et, dans tous les cas, n'est discutée encore que pour savoir s'il y a lieu ou non de toucher au paquet variqueux des veines spermatiques ou, simplement et en même temps, aux enveloppes du scrotum.

Nous pensons, d'après l'expérience acquise par plus de quinze années passées dans les corps de troupes d'infanterie et plus spécialement dans ces cinq dernières années, que la résection partielle du scrotum, unilatérale ou bilatérale selon le cas ainsi que nous le disons plus loin, est toujours suffisante et doit constituer, dans la majorité des circonstances, sinon dans toutes, la méthode de choix pour la cure radicale de cette infirmité.

1. Voir *Réflexions sur l'ongle incarné* (*Revue de Chirurgie*, Mai 1895).

Si on suit depuis des années les enseignements dus aux idées pratiques sur la question on voit, en effet, les règlements militaires progressivement éclairés par les résultats de l'expérience paraître traduire cette impression. Alors que jadis l'instruction ministérielle disait : « le varicocèle douloureux ou très volumineux motive l'exemption ou le classement dans les services auxiliaires », la dernière instruction, celle du 13 mars 1894 dit expressément à l'article 219 : « le varicocèle n'entraîne l'impossibilité absolue de servir qu'autant qu'il est douloureux ou que par son volume considérable il détermine une gêne prononcée dans la marche et ces cas sont exceptionnels ». Il y a là plus qu'une simple nuance dans la rédaction de cet article, la plus récente exprimant, semble-t-il, que le progrès gagné avec le temps tendrait à faire admettre qu'en matière de conseil de revision l'infirmité constituée par le varicocèle ne sera bientôt plus, dans aucun cas, considérée comme un vice rédhibitoire. C'est déjà notre avis de médecin expert et nous croyons que cet article 219 pourrait être désormais plus explicite dans sa formule en décidant que « le varicocèle ne pourra jamais être un cas d'exemption et qu'il sera exceptionnellement un cas de réforme mais seulement après examen suivi et prolongé dans un corps d'infanterie ». La restriction très nette portée intentionnellement dans les derniers mots de la phrase nous est dictée par cette considération que le simple port d'un suspensoir bien adapté, bien relevé, suffit souvent, cela est d'expérience même pour des varicocèles volumineux, à supprimer toutes les douleurs, partant toute gêne dans la marche et permet de supporter impunément la presque totalité des fatigues. D'où cette induction légitime dans la pluralité des cas, du moins à en juger par l'expérience acquise dans un milieu où la marche, la plupart du temps avec fardeau, est la raison d'être de la profession, à savoir : que l'intervention dans le varicocèle doit surtout consister à réaliser d'une manière ou d'une autre les conditions d'un bon suspensoir. A la vérité, sur des malades opérés par la résection plus ou moins étendue de l'enveloppe scrotale et suivis pendant des années, nous pouvons affirmer que tous les accidents ont cédé rapidement et que jamais nous n'avons dû compléter la cure en touchant ultérieurement au paquet variqueux proprement dit. C'est du reste l'avis bien formellement exprimé par Just Lucas-Championnière dont l'opinion pour nous fait autorité, opinion qui a été aussi formulée par la plupart des chirurgiens qui, à la Société de chirurgie, ont eu à exprimer leur sentiment sur la question.

Mais d'autres considérations donnent encore un intérêt tout particulier à la solution de cette question.

Si l'on consulte en effet deux documents officiels, d'une part le compte rendu annuel sur le recrutement de l'armée. et d'autre part la statistique médicale de l'armée pour une période déterminée, par exemple pour les douze dernières années, on relève entre autres choses les indications suivantes portant plus spécialement sur le total des inscrits, le total du classement dans le service auxiliaire, enfin le nombre brut et le pourcentage des dispensés, exemptés ou réformés pour varicocèle.

Tableau I

Classes Années.	Jeunes gens maintenus sur la liste du tirage.	SERVICE AUXILIAIRE			EXEMPTÉS POUR VARICOCÈLES		RÉFORMÉS POUR VARICOCÈLES		
		Total des admis.	Appareil génito-urinaire. Vices de conform.	Pour cent.	Nombre total.	P. cent.	A l'arr. au corps.	Après l'incorporat.	Total.
1882	309.689	15.427	1.402	9.08	555	1.78	»	»	33
1883	312.924	15.562	1.347	9.29	493	1.57	»	»	14
1884	313.951	16.090	1.334	8.28	554	1.76	»	»	25
1885	309.097	16.694	1.443	8.04	610	1.97	»	»	19
1886	306.854	16 531	1.611	9.73	684	2.87	»	»	23
1887	316.090	18.541	1.650	8.89	496	1.56	»	»	26
1888	308.245	18.263	1.501	8.21	432	1.32	14	18	32
1889	295.707	18.481	1.562	8.45	362	1.22	11	21	32
1890	310.275	22.792	1.494	6.55	285	0.91	17	9	26
1891	300.247	22.324	1.380	6 19	289	0.96	16	16	32
1892	277.425	24.972	1.431	5.59	220	0.79	»	»	»
1893	343 654	27.620	1.482	5 »	325	0.94	»	»	»
Totaux 12 années	3.704.158	233.297	17.637	93.30	5.305	17.66	Pour 10 années d'incorporation.		262
Moyenne annuelle.	308.679	19.441	1.469	7.77	442	1.47			26

Les chiffres consignés sur ce tableau sont très suggestifs non seulement par l'importance absolue du déchet annuel qu'ils font ressortir et qui, année moyenne, s'exprime par 442 + 26 = 468, c'est-à-dire environ 500 hommes, l'effectif d'un demi-bataillon sur le pied de guerre, mais surtout par la valeur relative de cette perte si on la calcule pour la durée entière du service imposée par la loi du recrutement : en ne considérant en effet que la période assignée au service dans l'armée active proprement dite et dans la réserve de l'active on voit qu'il ne s'agit de rien moins que de l'effectif d'environ une brigade.

A remarquer encore que, volontairement, nous avons négligé de

tenir compte dans ce dernier calcul du nombre des hommes que cette infirmité, plus ou moins développée, a fait classer dans les services auxiliaires. Si nous nous arrêtons à ce nouveau facteur, l'importance du déchet pour le service armé devient encore plus significative. On peut, en effet, de l'étude des chiffres portés aux colonnes 3, 4 et 5 du tableau précédent tirer des déductions aussi intéressantes que multiples. A ne considérer que la valeur du facteur qui nous intéresse on voit que si le chiffre du classement dans le service auxiliaire s'accroît annuellement dans des proportions inattendues et sur lesquelles il n'y a pas lieu de nous étendre ici, ce sujet ne touchant qu'incidemment à l'objet de cette note, celui des vices de conformation de l'appareil génito-urinaire reste stationnaire avec une moyenne annuelle de 7, 77 pour 100. Or l'expérience enseigne que le varicocèle motive environ la moitié et même davantage des cas de classement dans le service auxiliaire pour ce qui est des malformations ou infirmités tenant aux organes génitaux. Afin de n'être pas taxé d'exagération, admettons que ce chiffre de varicocèles porte numériquement sur le tiers seulement de ce nombre d'infirmités relatives, soit 500 classements annuels dans ce service : c'est encore, de ce chef, une nouvelle et réelle perte en combattants d'une demi-compagnie chaque année pour le service armé, c'est-à-dire pour la période entière du service dans l'armée active, pour la succession des classes qui la compose (active et réserve) un nouveau déchet de près d'une brigade. En d'autres termes, les deux considérations qui précèdent semblent autoriser cet avis : le varicocèle — que ceux qui en sont porteurs soient, à la revision, placés dans le service auxiliaire ou exemptés, ou bien qu'ils soient réformés après incorporation — le varicocèle ferait perdre à l'armée, annuellement, en soldats du rang, la valeur numérique d'un bataillon, c'est-à-dire à l'armée active si toutes les classes étaient simultanément appelées — active et réserve, par exemple, au moment d'une mobilisation — la valeur d'une division d'infanterie.

Mais, peut-on nous objecter, si au moment de l'appel ces hommes avaient été pris et incorporés en totalité, n'eût-il pas fallu les éliminer après quelques mois de service? L'objection semble au premier abord avoir une valeur : elle n'est que spécieuse cependant ou tout au moins discutable. Il y aurait précisément à en démontrer le bien fondé et l'expérience mériterait, selon nous, d'être tentée, une pratique suffisamment prolongée dans les corps de troupe, dans l'infanterie en particulier, milieu de choix dans l'espèce, nous ayant démontré que, sauf de très rares exceptions, l'infirmité peut être sensiblement améliorée par le simple port d'un bon soutien et, dans

les cas très douloureux, en général guérie ou rendue très supportable, négligeable même, par l'opération de la cure radicale limitée à la résection uni- ou bilatérale du scrotum. Alors seulement, c'est-à-dire après un temps suffisamment long d'observation dans les conditions les plus diverses de service et de fatigue, alors, disons-nous, il serait logique, rationnel et juste de placer dans le service auxiliaire ou d'éliminer de l'armée les cas réellement douloureux et incurables. D'ailleurs, dans l'armée il n'y a pas que des combattants et la multiplicité inévitable des services accessoires permettrait d'utiliser au mieux les aptitudes de tous les porteurs de ces infirmités « relatives », à la grande satisfaction des chefs de corps qui auraient ainsi la possibilité de remettre dans le rang des hommes vigoureux dont un très grand nombre doit être forcément pris aujourd'hui pour remplir ces services accessoires.

Que se passe-t-il en effet? Le plus souvent dans l'examen, par trop rapide et expéditif, du conseil de revision, se laissant guider par « ce qui se voit » et, disons le mot, par des raisons de sentiment (sans compter les autres), des exemptions sont prononcées, qui à la réflexion paraissent abusives — nous ne parlons que du varicocèle — parce qu'il est impossible d'avoir alors des renseignements précis et nullement suspects sur la réalité des symptômes invoqués par un conscrit avisé! Ne sait-on pas, d'ailleurs, que parmi les varicocèles, les plus prononcés ne sont pas précisément les plus douloureux? Le doute serait donc compréhensible, et, dans l'espèce, contrairement aux usages admis, le doute ne doit pas profiter... au plaignant mais au plus intéressé, c'est-à-dire à l'État, au pays. Nous sommes d'autant plus fondé à formuler cette opinion, assurément équitable, nous semble-t-il, qu'ayant étudié avec le plus grand soin pendant une succession de cinq années cette question dans un corps d'infanterie et cela sans aucune idée préconçue, sur un total de 335 cas de varicocèles de toutes dimensions, notés au moment de l'incorporation, nous n'avons relevé que 18 cas où l'intervention sanglante — toutes les fois suivie du succès désiré, c'est-à-dire la suppression de toute douleur et la restitution de la fonction normale ou pour mieux dire de la marche aisée — a été nécessaire devant l'échec des appareils ordinaires et encore conviendrait-il de faire à ce sujet quelques réserves, tous nos sujets n'ayant pas, on le devine sans qu'il y ait à insister, le sentiment du devoir également et sainement développé. Nous ajoutons encore qu'ultérieurement, après incorporation, malgré le développement de l'ectasie, nous n'avons jamais eu à proposer un seul homme porteur d'un varicocèle pour un congé de réforme.

En examinant, en effet, à ce point de vue particulier, les cinq der-

nières classes de recrues incorporées dans notre régiment, ces conscrits comprenant, pour la cinquième partie, des hommes nés dans la région et pour le reste des jeunes gens venus des divers points du pays, éloignés les uns des autres (tous du N.-E. et du N.-O. de la France en général), nous avons établi le groupement récapitulatif suivant qui fait ressortir une moyenne annuelle de 67 hommes porteurs d'un varicocèle, c'est-à-dire environ près de 7 cas sur 100 recrues incorporées, l'infirmité siégeant le plus ordinairement à gauche.

Tableau II

Classes.	Recrues incorporées.	VARICOCÈLES			Totaux.
		Double.	Simple.		
			à gauche.	à droite.	
1889	1.013	4	70	2	76
le 0/0	.....	.....0.39	.....6.90	..... 0.18	.....7.50
1890	1.077	1	84	3	88
le 0/0	.....	.....0.09	..... 7.78	.....0.27	.....8.17
1891	1.023	1	39	2	42
le 0/0	.....	.....0.09	..... 3.80	.....0.19	.....4.10
1892	1.059	3	57	2	62
le 0/0	.....	.....0.28	.. ... 5.38	.....0 18	.....5.85
1893	1.010	6	57	4	67
le 0/0	.....	.....0.58	.....5.63	.....0.37	.....6.63
Totaux : 5 clas.	5.182	15	301	13	335
Moyenne annuelle.	1.036	3	61.4	2.6	67

*
* *

Nous ne voulons pas, à propos d'un procédé opératoire spécial dont la description est le but de cette note, reprendre de tous points la question du varicocèle. Telle n'est pas notre intention : au surplus cette question a été complètement traitée et de main de maître par P. Segond [1] dans un article qui reste toujours au point, tout au moins pour les connaissances générales sur la question qui précèdent l'année 1885 ; on devra toujours relire cette excellente et lumineuse monographie quand on aura l'intention de connaître les divers points du sujet. Sans revenir sur aucune des multiples considérations excellemment exposées par Segond dans son article, ici nous nous borne-

1. *Nouveau dictionnaire de médecine et de chirurgie pratiques* (art. Varicocèle, t. XXXVIII).

rons à donner notre avis sur quelques-uns des points particuliers relevant plus spécialement du traitement de cette infirmité.

Systématiquement, nous le faisons pressentir plus haut, nous ne touchons pas aux paquets variqueux proprement dits des deux groupes veineux entourant le cordon, l'expérience indiquant que ceux-ci sont l'objet d'une régression partielle, thérapeutique, semble-t-il, quand la suspension devient et reste effective à la suite d'une — suffisante — résection du scrotum. On sait d'ailleurs par les travaux de Ch. Périer en particulier, par l'interprétation des figures qui accompagnent les ouvrages classiques de Testut, Sappey, Tillaux, pour ne citer que les meilleurs, on sait qu'il existe des anastomoses nombreuses entre les veines spermatiques et les veines des tissus environnants; que le paquet veineux du corps d'Highmore communique avec les veines du scrotum; que les veines funiculaires s'abouchent avec la veine de la cloison, c'est-à-dire du raphé; enfin qu'en avant et en arrière du pubis les veines du cordon communiquent entre elles : ces diverses anastomoses aident à comprendre et expliquent, après une large résection scrotale, à la fois la formation de l'hématome sur lequel nous insisterons plus loin ainsi que la guérison relative de l'ectasie.

Au sujet de cette résection partielle du scrotum nous n'allons pas davantage refaire ici en faveur du procédé opératoire préconisé par Henry (de New-York) les excellents plaidoyers présentés dans la thèse de Duma inspirée par J. Lucas-Championnière et dans celle que Cattelin rédigea d'après les observations recueillies dans le service de P. Reclus, praticiens dont le mode opératoire se rattache en définitive, tout au moins pour l'un d'eux, plus ou moins directement à celui de Henry. Tout a été dit sur les avantages de ce procédé ainsi que sur les modifications diverses apportées dans son application par les chirurgiens qui se sont évertués à le vulgariser soit par l'aide d'une instrumentation particulière, soit par un tour de main personnel. Ces intéressants détails se trouvent d'ailleurs soit à l'article de P. Segond précité, soit encore dans quelques travaux originaux ultérieurement publiés dans les périodiques et dans les communications de Horteloup, Le Dentu, Nicaise, J. Championnière, P. Reclus, etc.[1].

Un de nos jeunes camarades a récemment donné dans un intéressant travail le procédé que M. le médecin inspecteur Dieu appliquait jadis couramment à l'hôpital de Versailles d'après les indications de M. Bazy, chirurgien des hôpitaux de Paris, à qui il appartient, procédé que nous avons aussi utilisé au début de nos interventions, sinon

1. Lire aussi une bonne revue générale sur le traitement du varicocèle de R. Pichevin, in *Gaz. des Hôpitaux*, n° 109, du 10 sept.

dans son intégralité du moins avec de légères modifications dans les détails, tel en un mot que nous l'avons vu appliquer plusieurs fois sous nos yeux à l'hôpital Lariboisière par notre excellent maître et ami M. le professeur agrégé Peyrot.

Voici, en la résumant succinctement, l'économie de cette modification du procédé de Bazy dont les figures 1 et 2 traduisent clairement la description des divers temps.

Le malade sous chloroforme est étendu sur un lit, les membres inférieurs écartés et relevés comme dans l'opération de la taille (ce

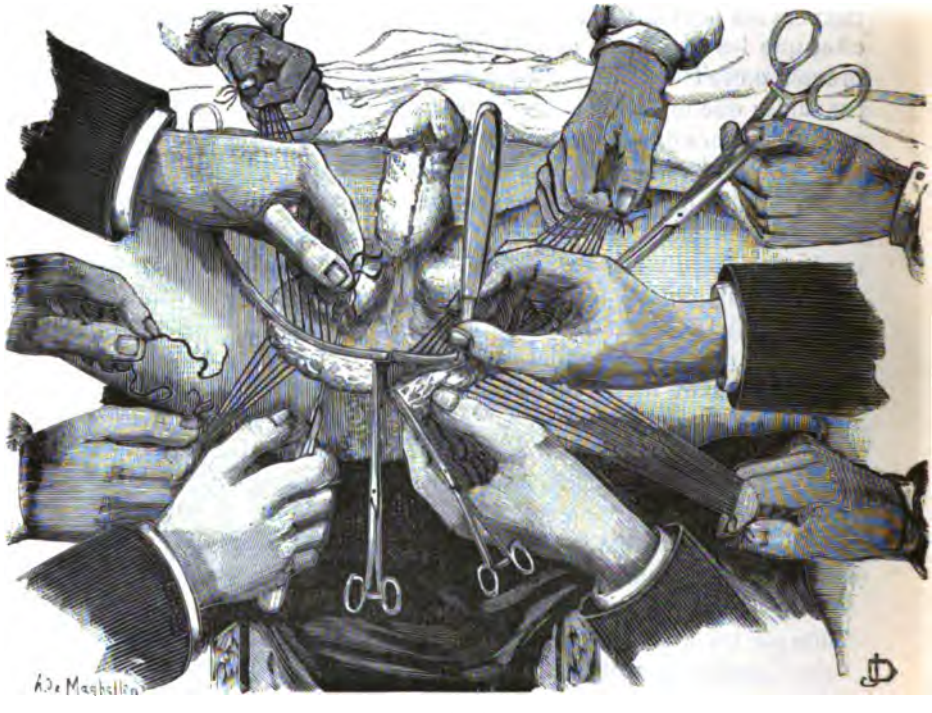

Fig. 1.

qui est gênant et oblige au concours de deux aides), ou bien pendants et simplement soutenus appuyés sur un objet quelconque, une chaise par exemple. Les testicules étant relevés sont maintenus accolés aux anneaux par un aide ou mieux par la main droite ou gauche du chirurgien (voir la figure 6 et la figure 7 côté gauche du lecteur) — ce premier temps de l'opération étant le même dans la manière de procéder de M. Peyrot et dans celle que nous proposons plus loin, nous n'avons pas jugé utile de le reproduire ici, — pendant que de sa main restée libre il place sur le scrotum, qu'un aide étale en éventail, en

le soulevant de façon qu'il soit facile à voir sur toutes ses faces, une ou deux longues pinces courbes à forcipressure de Péan ou de Richelot, la concavité tournée vers les testicules et aussi près que possible de ceux-ci.

Dans le procédé recommandé par M. Bazy, pour toute l'opération, le malade est allongé sur la table, l'opérateur se plaçant à la gauche du sujet; en outre, le placement des pinces est tel dans la direction qui s'étend de la naissance de la verge au périnée que l'incision définitive semble être toujours médiane, l'aide attirant en haut le scrotum

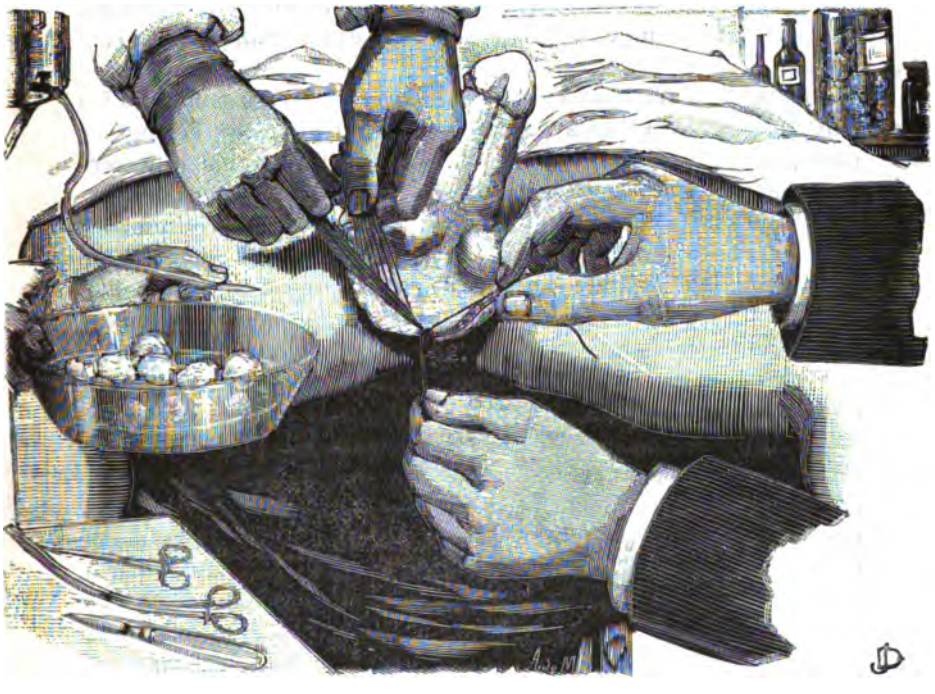

Fig. 2.

pendant que le chirurgien pose *la* ou *les* pinces dans le plan médian de la région.

Si le déploiement du scrotum est trop grand — et il l'est toujours pour que les pinces ordinaires puissent remplir un rôle complètement efficace — on peut, selon l'ingénieuse indication de ce chirurgien, l'exécuter en deux temps soit, après avoir placé les deux pinces longues bout à bout, en prenant entre deux pinces longuettes fixées en canon de fusil le voile scrotal perpendiculairement à la direction que devra suivre la ligne des sutures, direction donnée par la ou

les deux grandes pinces courbes, soit en faisant l'opération en deux temps si le fragment à réséquer est considérable : dans les diverses figures ajoutées à cette note nous avons envisagé ce cas parce qu'il est le plus habituel. On voit d'après cela que si le varicocèle est unilatéral on a ainsi à attaquer successivement une portion pénienne et une portion scrotale, ou bien une portion gauche et une portion droite si la résection est bilatérale : le rôle de ces pinces longuettes entre lesquelles on divise préalablement à toute intervention la partie du scrotum à supprimer est à la fois de faciliter l'intervention, de préciser le point de jonction des divers instruments constricteurs, mais surtout d'assurer l'hémostase du lambeau mécaniquement congestionné.

Quoi qu'il en soit, dans un second temps (fig. 1, côté gauche du lecteur) les pinces courbes à forcipressure étant en place, l'opérateur passe, en les rasant de très près et à l'aide d'une aiguille de Reverdin, une série de fils sur le bord concave de l'instrument, c'est-à-dire entre l'instrument et les tuniques profondes qui protègent les testicules. La main d'un aide doit, par prudence, bien que la chose ne soit pas indispensable, maintenir constamment appliqués aux anneaux les testicules ainsi que le paquet variqueux préalablement réduits, ces divers organes pouvant être exposés sans cette précaution à recevoir des plaies pénétrantes. Un aide spécial reçoit successivement les fils et en maintient solidement en haut et en bas ou bien à droite et à gauche (procédé Bazy), mais dans tous les cas derrière les pinces, les chefs inférieurs d'une main, les supérieurs de l'autre, mais en les éloignant avec soin du champ opératoire pour ne pas gêner le chirurgien, jusqu'au moment où, dans un troisième temps (fig. 1, côté droit du lecteur), après avoir sectionné la partie des enveloppes du scrotum à enlever, ce qui se fait en rasant avec un bistouri le bord convexe (inférieur) de la pince, le chirurgien invite cet aide à soulever tous les fils (c'est le quatrième temps, fig. 2, côté gauche du lecteur), en rapprochant les deux mains l'une de l'autre de manière à suspendre, pour ainsi dire, les deux lèvres du scrotum sectionné. Prenant ensuite un à un ces fils l'opérateur procède rapidement aux ligatures, l'affrontement des lèvres étant bien exact et celui-ci étant d'ailleurs favorisé par cette sorte de suspension préalable du scrotum (fig. 2, côté droit du lecteur).

L'expérience a enseigné à M. Peyrot — et nous avons pu vérifier le fait par nous-même sur les sept malades que nous avons opérés par cette méthode — que bien que se montrant très satisfaisante au point de vue du résultat ultérieur, on est cependant exposé quelquefois à avoir des hématomes immédiats. Du reste, c'est pour éviter

cet écueil et pour réussir sans incidents sérieux qu'il est nécessaire de multiplier le nombre des fils de telle sorte qu'ils soient aussi rapprochés que possible. En agissant ainsi, non seulement on assure mieux la coaptation, l'affrontement exact des lèvres de l'incision scrotale, mais encore on est presque certain de lier les vaisseaux, soit qu'ils aient été sectionnés nettement, soit qu'ils aient été préalablement traversés, embrochés pour ainsi dire par les fils, en même temps qu'on serre ceux-ci pour effectuer la suture. Mais malgré ces précautions minutieuses, nous devons bien avouer — et nous ne pensons pas qu'il soit d'ailleurs possible avec quelque procédé opératoire que ce soit de se mettre absolument à l'abri de cet incident, — nous devons dire que même en prenant le plus grand soin pour le placement et la multiplicité des fils sur nos opérés, nous avons noté trois fois la production d'un hématome dans les douze heures qui suivirent l'opération, et ce n'était pas (dans 2 cas au moins) chez les hommes dont le varicocèle semblait le plus développé.

En réfléchissant aux conditions de production de cette complication nous avons pu réussir à l'éviter dans la suite, ainsi que nous l'exposons plus loin, aussi bien avec le procédé que nous venons de résumer, qu'en suivant celui dont la description fait l'objet de cette note.

Si on rapproche, pour les comparer, les trois principaux procédés les plus habituellement employés aujourd'hui pour la résection scrotale dans la cure du varicocèle, qui se partagent la faveur des chirurgiens qui n'utilisent qu'exceptionnellement la résection combinée, on doit, selon nous, donner la supériorité à celui que nous venons de résumer et qui semble se rapprocher beaucoup de celui de L. Dentu [1].

Ainsi que le dit excellemment notre jeune camarade M. L. Bonnet [2], qui en décrit minutieusement tous les temps dans son travail inspiré par la pratique de M. le Médecin Inspecteur Dieu, travail dont nous recommandons la lecture et où se trouve décrit, et figuré par le détail, le procédé exact de M. Bazy, il semble que ce procédé de résection bilatérale puisse être considéré comme la méthode de choix applicable à la cure du varicocèle. Tel est aussi notre avis, bien que nous sachions qu'il s'accompagne quelquefois de la production d'un hématome immédiat. Les procédés de L. Championnière [3] et

1. *Annales des maladies des organes génito-urinaires.* 1887.
2. *Archives de médecine et de pharmacie militaire*, T. XXI, 1893, p. 379.
3. *Thèse de Duma*, Paris, 1891, n° 206.

Reclus[1], qui appartiennent à la même famille, si on peut s'exprimer ainsi, plus lents, semblent peut-être, à l'égard de cette complication spéciale, offrir plus de sécurité, bien qu'ils soient moins simples.

Pour procéder comme le fait Championnière il faut dans l'exécution des deux plans de sutures une certaine dextérité manuelle qui n'est pas donnée à tout le monde. On sait en quoi il consiste : les testicules étant maintenus près des anneaux, le chirurgien incise les couches du tégument (peau et dartos) qui, glissant sur le tissu cellulaire et se rétractant en vertu de leur grande élasticité, mettent à nu les enveloppes sous-jacentes, sans qu'il soit besoin de les écarter avec force. Saisissant alors les autres tuniques (cremaster et tunique fibreuse commune), il les comprend toutes ensemble dans une suture en chaîne au catgut destinée à être perdue. La chaîne faite, les tissus des tuniques profondes en avant de celle-ci sont excisés, puis l'hémostase — et de cette sorte de moignon et de la peau — ayant été vérifiée avec soin, on réunit, sur la suture perdue au catgut, véritable plan profond, la peau du scrotum par des crins de Florence constituant ainsi un plan superficiel de sutures. Ce procédé lent, sûr, mais délicat dans son application, nous a donné un excellent résultat dans deux cas de résection unilatérale.

Reclus a adopté le mode opératoire suivant. Les testicules et le paquet variqueux étant, comme dans tous ces procédés, refoulés vers l'orifice externe des canaux inguinaux, on façonne le scrotum, on le réduit aux dimensions voulues en le prenant entre les mors d'une pince glissée de bas en haut et dont la concavité est tournée vers les testicules. L'anesthésie locale étant réalisée alors par des injections cocaïniques, le long du bord convexe de la pince, avec un bistouri ou des ciseaux on coupe le lambeau de peau scrotale limité par la convexité de la pince. Après section du scrotum, la pince est enlevée et les lèvres de la plaie s'écartant librement (on connaît la tendance à se recroqueviller des plaies dartoïques), on voit la région qui s'étale pour ainsi dire sous les yeux et on pratique une hémostase rigoureuse à la pince et à la soie perdue. Enfin, un aide rapproche exactement, affronte les bords de la plaie cutanée à travers lesquels le chirurgien place le nombre de crins nécessaire.

Ces deux procédés paraissent parfaits pour ce qui concerne l'hémostase qui, semble-t-il, est d'autant plus facilement réalisée et surveillée qu'aucune des parties saignantes n'est cachée et cela aussi longtemps qu'on peut le désirer. Nous ne pensons pas cependant qu'ils soient, même à cet égard, supérieurs au procédé que nous leur

1. *Thèse de Cathelin.* Paris, 1895, n° 334.

comparons, attendu que tous se compliquent quelquefois d'hématome. Par contre ils sont tous égaux sensiblement au point de vue des résultats immédiats ou définitifs, bien que celui de Championnière oblige peut-être à cet égard à des réserves puisqu'on ne touche pour ainsi dire pas — c'est du moins ce que nous dit une description peu claire — aux dimensions du scrotum; ce dernier et celui de Reclus peuvent paraître assurément plus chirurgicaux au sens propre du mot, mais en pratique ils sont réellement moins simples, moins expéditifs, moins bénins surtout que celui de Bazy. Dans celui-ci en effet l'hémostase est réalisée presque simultanément après la section au moment où on lie les fils puisqu'ils étreignent du même coup lèvres cutanées et vaisseaux béants, avant que ceux-ci aient eu le temps de réagir complètement contre la compression exercée par les mors de la pince, avant que l'afflux du sang qui n'arrive qu'en petite quantité ait pu trouver une issue à travers les multiples orifices qui se trouvent sur les lèvres de la partie réséquée. Il en est tout autrement dans les deux autres procédés sus-décrits et, à cet égard, il ne semble pas inopportun de penser que, malgré une asepsie parfaite, la recherche quelquefois laborieuse et l'oblitération forcément lente des vaisseaux qui donnent de tous côtés à la fois, occasionnent non seulement une perte de sang quelquefois assez sérieuse mais encore favorisent, s'il y a des fautes commises, la possibilité d'infections secondaires. Un des opérés de Reclus (Observation XIII, thèse de Cathelin) succomba à une suppuration pelvienne, insidieusement développée peut-être, à la faveur d'un hématome suppuré. Pour ces diverses raisons le *modus faciendi* conseillé par Bazy, adopté et modifié par Peyrot, nous semble préférable.

C'est à simplifier encore cette modification du procédé de Henry que nous nous sommes appliqué et que nous pensons avoir réussi, ainsi que nous l'exposons dans le cours de cette note.

Mais il convient, avant d'aller plus loin, de s'arrêter sur les complications qui peuvent survenir en suivant n'importe lequel de ces procédés modifiés, pendant ou après l'intervention. En fait, elles sont rares et toutes négligeables si on est scrupuleusement aseptique.

Pendant l'opération on peut ouvrir la vaginale : on doit la refermer immédiatement par une suture perdue au catgut ou à la soie fine.

Après l'intervention on peut assister à la formation d'un *hématome*. C'est l'accident à redouter : aucun procédé opératoire n'en est exempt et tous les chirurgiens qui ont l'habitude de cette opération —

résection simple ou combinée — savent que cette complication est quelquefois observée, inévitablement, sans même qu'il soit toujours possible ou facile de l'expliquer par quelque faute de détail.

On nous permettra de consigner ici les réflexions personnelles recueillies après une pratique insuffisante peut-être.

La formation de l'hématome post-opératoire et relativement immédiat s'explique à la fois par des raisons mécaniques et des raisons anatomiques.

Les raisons mécaniques tiennent plus particulièrement à la confection du pansement appliqué aussitôt après l'intervention. Il est délicat et doit être fait par le chirurgien lui-même, — c'est pour nous une règle absolue, — ou bien par un aide habitué à manier la bande et en particulier familiarisé avec ce bandage, car il faut obtenir une forte compression portant également sur tous les points de la région depuis l'anus jusqu'aux aines et même sur les parties péri- et suspenniennes. Cette compression par un bandage très exact doit être faite, le sujet étant encore endormi ou insensibilisé localement, en employant un très fort capitonnage de ouate maintenu rapidement par des jets de liens en gaze et mouillés sur lesquels on applique ensuite, de très près, des bandes peu extensibles, de façon à faire pour ainsi dire adhérer les enveloppes scrotales entre elles ou tout au moins à les immobiliser et à lutter victorieusement contre l'influence de la chaleur qui, on le sait, en relâchant les tissus fait disparaître la compression non seulement des artérioles, mais aussi de tous les vaisseaux (veines et capillaires), quand le dartos n'est plus rétracté et occasionne ainsi les hémorragies que l'on veut éviter : pour mon compte, j'ai à me reprocher la production d'un hématome dû à ce que, fatigué d'une longue séance opératoire, j'avais confié le pansement à un aide incompétent.

Les raisons anatomiques sont aussi faciles à déduire. En dehors des considérations relatives aux anastomoses veineuses dont nous rappelions précédemment les dispositions et, en conséquence, le rôle intéressant dans la circulation superficielle et profonde de la région, un point spécial du scrotum, le raphé médian, paraît être un sérieux objectif à ne pas négliger dans le cas de l'intervention pour varicocèle et son développement doit entrer en ligne de compte essentielle dans la question de la cure radicale. C'est lui, le raphé, qui doit primer pour savoir si, oui ou non, il convient de faire porter la section scrotale sur une ou bien sur les deux bourses, que le varicocèle soit volumineux ou très limité.

Il existe en effet des bourses à raphé très court (fig. 3, côté gauche), presque adhérent aux plans sous-jacents, semblant diviser

bien profondément le scrotum inégalement développé, mais tombant de chaque côté plus particulièrement du côté variqueux, le gauche en général ; là, le raphé ne descend pas, il reste en place normale, le relâchement ne porte que sur la bourse du côté gauche. Ces cas sont les plus favorables pour l'opération, car la résection peut être limitée au seul côté du scrotum contenant les veines spermatiques ectasiées. Ceux-là aussi avec n'importe quel procédé opératoire (et nous leur appliquions jadis également le procédé de Reclus et de Championnière) sont les moins sujets aux hémorragies postopératoires.

A côté, au contraire, coïncidant avec une prédisposition que l'on ne

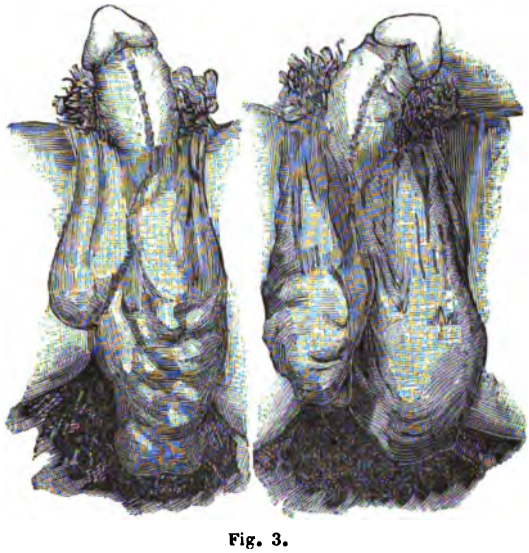

Fig. 3.

peut nier et aussi probablement sous l'influence de l'ectasie veineuse agissant de longue date par son poids sur un tissu lâche et élastique, on voit des scrotums dont le raphé est très distendu, allongé et descend presque aussi bas que le testicule enveloppé dans les veines variqueuses. Dans ces cas, qu'il y ait varicocèle unilatéral ou bien varicocèle double inégalement développé des deux côtés (fig. 3, côté droit), il ne peut être question, pour une cure radicale par le procédé de la résection scrotale, d'une opération unilatérale, il faut que la section porte sur les deux bourses et forcément intéresse le raphé.

Il nous a semblé que *c'est dans ces* sortes d'*interventions*, celles *où le raphé est intéressé, touché* dans la résection *et seulement dans celles-là que s'observent* quelquefois *des hématomes.*

On sait que la peau du scrotum, fine, transparente, très extensible, est une enveloppe commune aux deux testicules et que le dartos qui lui adhère intimement est, sur la ligne médiane correspondant au raphé cutané, divisé en deux par une cloison qui fait qu'il existe deux sacs dartoïques, indépendants tout au moins à la racine des bourses. Une couche celluleuse ou lâche sépare ces enveloppes externes des enveloppes propres du testicule (cremaster, tunique fibreuse et vaginale). Dans la peau et le tissu cellulaire surtout se trouvent les vaisseaux qui irriguent la région, ce sont : les branches terminales de la honteuse externe qui se distribuent à la peau du scrotum et la branche terminale de la honteuse interne qui, sous le nom d'artère de la cloison, distribue ses dernières ramifications à la peau, à la cloison dartoïque et s'anastomose ainsi d'une part avec les terminaisons de la honteuse externe, d'autre part avec l'artère spermatique. C'est cette artère de la cloison qui nous a semblé causer le plus souvent les hémorragies postopératoires; c'est sur ce point, la cloison, le raphé, qu'il paraît prudent de faire porter plus particulièrement et l'extension de la peau avant le placement des pinces et aussi le nombre des points de sutures qui là devront être, pour s'opposer à l'hémorragie des vaisseaux veineux sectionnés et si nombreux, excessivement rapprochés.

Pour éviter cet inconvénient dans la résection bilatérale, si on ne veut pas employer de pince-clamp spéciale à branches très longues, nous conseillons d'éviter la réunion de l'extrémité de toutes les pinces à mors de dimensions ordinaires sur le raphé même ou dans son voisinage immédiat : nous plaçons la pince gauche (côté où d'ordinaire siège le varicocèle) de telle façon que son extrémité terminale dépasse notablement sur la droite le côté droit du scrotum et de la sorte pince bien le raphé. Et si l'instrument ainsi placé est bon, ne dérape pas, si sur ce point on multiplie le nombre des fils on est presque assuré de l'hémostase parfaite. A propos de ce dernier point, une fois pour toutes nous dirons que dans l'application du procédé de Bazy avec ou sans la modification adoptée par Peyrot et résumée plus haut, ainsi que dans celui que nous proposons, le scrotum étendu, étalé à son maximum avant d'être pris entre les mors du clamp, doit ensuite être traversé par un nombre considérable, nous dirons même invraisemblable de fils : *nous n'avons plus observé d'hématome depuis que nous avons adopté la règle de placer invariablement deux fils, c'est-à-dire deux points de suture* — le scrotum se trouvant étalé à son maximum entre les mors du clamp — *par chaque centimètre de section scrotale.*

Cette complication, la seule, à vrai dire, que nous ayons observée

doit être assez fréquente : en dépit de l'attention la plus sérieuse pour les divers détails opératoires, sauf pour les sutures dont le nombre et le rapprochement devaient être insuffisants — ce n'est donc plus alors la faute du procédé opératoire mais bien celle de l'opérateur — nous la relevons trois fois sur dix-huit opérés soit par le procédé précédemment figuré et décrit, soit par celui que nous proposons, c'est-à-dire dans près du sixième des cas, mais nous devons aussi le faire remarquer, le fait étant instructif, toujours dans le cas de résection bilatérale, que l'ectasie variqueuse ait été simple ou double.

Au début, l'incident nous causa et de la surprise et des craintes. Ces dernières étaient toutefois mitigées à la réflexion par certaines considérations : d'une part ayant opéré aseptiquement et étant certain, autant qu'il est possible de l'être en s'entourant des précautions les plus minutieuses, de l'asepsie des objets de pansements, nous n'avions pas d'infection secondaire à redouter; d'autre part, l'épanchement hématique devant anatomiquement se limiter au maximum à l'étendue de la portion génito-urinaire du périnée, le mieux était d'attendre la fin de cette sorte d'hémorragie interstitielle en maintenant la compression extérieure et en permettant au malade, grâce à la morphine, de tolérer le malaise plutôt que la douleur réelle qui accompagne l'accident. De fait, on peut lire dans le résumé des observations que nous donnons à l'appui de ce mémoire que les choses se passèrent toutes les fois ainsi : environ trois à quatre heures après que l'opéré avait été porté dans son lit, petites douleurs accompagnées de gonflement de la verge, d'un œdème blanc rougeâtre; puis, sensation de plénitude, de compression, malaise, le malade ne peut rester en place; bientôt après, six à huit heures environ, la verge s'œdématie, devient quelquefois monstrueuse et peut prendre avec une teinte livide ou noirâtre, bronzée, le développement en grosseur d'une cuisse d'enfant à terme. A ce moment, le pansement défait, laisse voir la ligne de sutures tendues, prête à éclater, le tégument est infiltré, presque rénitent, toute la loge pénienne est saillante, dessinant à distance extrême, ses limites, de l'anus à l'extrémité du prépuce et jusqu'aux aines qui quelquefois sont légèrement envahies : dans ce dernier cas, les éléments du cordon ainsi que le testicule comprimés de toute part et refoulés vers les anneaux traduisent leur souffrance par quelques nausées et vomissements comme si, par un effet de voisinage, le péritoine était impressionné.

Il serait indiqué alors — et c'est la conduite classique ordinairement tenue, nous ne l'ignorons pas — de débrider en enlevant les

sutures, supprimant les caillots, en se faisant jour jusqu'aux vaisseaux qui donnent pour les lier.

Nous agissons autrement : dès la production de l'hématome, si la douleur est intolérable, ou mieux le lendemain matin nous faisons sauter les points de sutures les plus voisins du raphé deux ou trois de chaque côté, sans toucher, si c'est possible, à ceux qui le traversent; avec une sonde flambée nous dilacérons légèrement, dans tous les sens, la masse hématique. On peut voir que rien ne sort cependant sur le moment même en comprimant toute la tumeur. Toutefois cette libération partielle est suivie d'un soulagement immédiat marqué. Elle semble permettre et favoriser le dégorgement local; c'est comme une vanne partiellement levée à travers laquelle les parties liquides, séreuses, de l'hématome s'écoulent avec lenteur et continuité. Après un lavage soigné, le pansement aseptique et uniformément compressif est replacé; enfin une injection de quelques centigrammes d'une solution de morphine procure au malade le calme, le repos relatif et, pendant la nuit, le sommeil. Le lendemain le pansement est mouillé, humide; si le malade ne souffre pas on laisse les choses en l'état mais déjà on peut voir le fourreau de la verge noir, bronzé, devenir plus mou, mais rénitent encore et avec tendance manifeste au dégonflement. Ce n'est qu'au commencement du *quatrième jour* seulement que l'œdème semble diminuer sensiblement, que beaucoup de sérosité baigne le pansement et qu'un filet de liquide antiseptique *glissé sous pression* par les ouvertures pratiquées sur la ligne des sutures pénètre dans l'intérieur de la poche, c'est-à-dire dans les mailles de l'hématome. A ce moment déjà des frictions délicates, des *pressions méthodiques* exercées sur les points les plus éloignés de la région infiltrée et se dirigeant toutes vers les parties ouvertes de la suture *font sortir par une véritable manœuvre d'expression des caillots* de toutes les dimensions, les uns comme des grains de blé, d'autres de la grosseur d'une noix et même d'une mandarine. En général du sixième au huitième jour de semblables manœuvres, accompagnées toujours d'irrigations sous pression, facilitent l'expulsion de la totalité des caillots qui formaient la tumeur.

Quand, à la suite de ces massages méthodiques et quotidiens, précédés ou suivis d'un bain de siège, la poche est vidée, ses parois restent encore presque rigides, peu souples, comme infiltrées. On pratique tous les jours ou même toutes les quarante-huit heures, moins souvent même si on le peut — plus on sera sobre d'attouchements de cette poche hématique et mieux on agira, — un nettoyage sérieux par un jet de sublimé suivi du pansement qui consiste

à pousser profondément une mèche de gaze iodoformée servant de tube à drainage sur laquelle on dispose un pansement bien ouaté et très exact. D'ordinaire en moins de huit jours l'œdème de la région est résorbé, sauf celui du fourreau qui est plus lent à disparaître totalement et, du quinzième au dix-huitième jour, la cicatrisation est complète.

En résumé l'*hématome, si on a été aseptique, est* ici, parce qu'il est aisément maniable, *un accident plus bruyant que grave*. Il nous semble que cette façon de le traiter est, à tout prendre, préférable à celle qui consiste à désunir incontinent, ainsi que nous le disons plus haut, toute la ligne de sutures, à rechercher le ou les vaisseaux qui donnent, quelquefois vainement ou après de laborieuses explorations, puis à refaire les sutures. Agir ainsi c'est procéder sinon à une opération nouvelle du moins à un grand pansement, c'est-à-dire c'est faire une chose délicate qu'il est imprudent de confier au premier venu : de plus si l'on est pressé, si l'on commet quelque faute contre la théorie c'est revenir aux dangers de l'ancienne chirurgie, c'est s'exposer à l'infection d'une plaie qui, surveillée, drainée ainsi que nous conseillons de le pratiquer par le drainage capillaire que donne une mèche de tissu aseptisé, ne laisse courir aucun risque, ne livre rien à l'imprévu et ne peut être infectée, puisque les occasions ou prétextes en sont soigneusement évités. Nous avons délibérément agi ainsi dans trois cas d'hématomes postopératoires volumineux et toutes les fois avec un plein succès; nous serions disposé en pareille circonstance à agir de même. Bien mieux, dans les divers cas qui se compliquèrent d'hématome nous avons noté cette impression que la cicatrice consécutive était plus forte, plus solide, adhérente même aux tissus profonds, plus résistante en un mot aux pressions de dedans en dehors que celle qui s'obtient par une réunion immédiate alors qu'il n'a existé aucun incident postopératoire. Sans vouloir dire que ce serait dans ces cas d'hématome le résultat à rechercher — cette idée ne saurait être sérieusement présentée et soutenue — il nous a semblé que ce fait, observé d'abord fortuitement puis dirigé avec intention, devait être signalé : nous estimons, en effet, que dans l'espèce il a sa valeur, son importance puisqu'on peut tirer pour ainsi dire parti de l'incident au profit du résultat définitif qui semble « plus confortable », que l'on veuille bien nous permettre cette expression.

*
* *

Procédé proposé. — Estimant le procédé opératoire dont nous décrivons et représentons plus haut les divers temps, supérieur

comme simplicité et sécurité à tous ceux qui comme lui dérivent plus ou moins directement du procédé de Henry, dont ils ne sont à tout prendre qu'une variante, nous nous sommes appliqué à le simplifier, en faisant porter nos recherches non sur les parties à réséquer — il est entendu que le but poursuivi est la confection d'un suspensoir naturel aux dépens des enveloppes scrotales dont on supprime tout ce qui semble inutile ou en excès une fois le ou les testicules appliqués aux anneaux, — mais mieux sur la manière de procéder à cette résection de façon à éviter les accidents signalés soit pendant, soit après l'opération, c'est-à-dire en se mettant dans l'impossibilité d'une part de toucher aux enveloppes propres du testicule, celles qui sont placées au-dessus de la couche celluleuse qui sépare le dartos de la tunique érythroïde et d'autre part d'avoir, peu après l'intervention, un épanchement hématique interstitiel.

Ce double résultat, après diverses tentatives, a pu être atteint en utilisant l'instrument que nous allons décrire et que nous proposons pour cette opération : grâce à lui nous avons pu huit fois de suite procéder à la résection partielle du scrotum sans relever aucun incident, sans aucune perte de sang immédiate ou consécutive, et dans de telles conditions de sécurité et de facilité que *cette intervention absolument bénigne ne semble plus être*, ainsi pratiquée, *qu'une opération de petite chirurgie* à la portée du chirurgien le moins familiarisé avec les interventions sérieuses.

L'idée première de cette pince-clamp nous a été inspirée par un instrument particulier imaginé pour le même objet par M. P. Bazy, que nous sommes heureux de remercier doublement ici, d'abord d'avoir bien voulu mettre à notre disposition pour l'expérimenter sa pince spéciale, puis de nous autoriser à en donner la description et le dessin.

A chacune des branches d'une pince courbe quelconque, P. Bazy (voir fig. 4) fit adapter sur la convexité des deux branches une lame métallique de longueur égale au mors de la pince et séparée de ceux-ci d'environ un demi-centimètre. Chacune de ces lames (fig. 4) est fixée à la branche de la pince avec laquelle elle fait corps par une articulation à pivot (a) autour de laquelle elle peut décrire un angle de 60 à 80 degrés. A l'autre extrémité des branches (b) et dans leur épaisseur est disposée une encoche recevant un petit crampon métallique mobile autour d'un pivot semblable à celui de l'autre extrémité et destiné à venir se loger dans une rainure (c) pratiquée à l'extrémité libre de la lamelle (l), qu'elle maintient alors solidement dans le parallélisme de la lame de la pince, grâce au talon (t) dont est munie la pièce (m).

On comprend facilement le mode d'emploi de cet instrument : les branches mâles et femelles de la pince étant ouvertes et armées, c'est-à-dire la pièce mobile, l, de chacune d'elles étant maintenue en place par le crampon mobile, m, qui par son talon, t, la fixe solidement dans le parallélisme de la branche avec laquelle elle fait corps, on pince la partie du scrotum à réséquer. Les branches de la pince étant rapprochées de façon à saisir solidement le scrotum préalablement étendu ou étalé et à l'empêcher de glisser, les fils destinés à la suture sont passés à travers cette partie du tégument visible entre les branches P et les lames l; mais aussi près que possible du bord convexe des branches de la pince. La résection du scrotum étant faite ensuite au ciseau ou mieux au bistouri en rasant le bord externe de la lame l, l'opérateur ou son aide déclanche le crampon

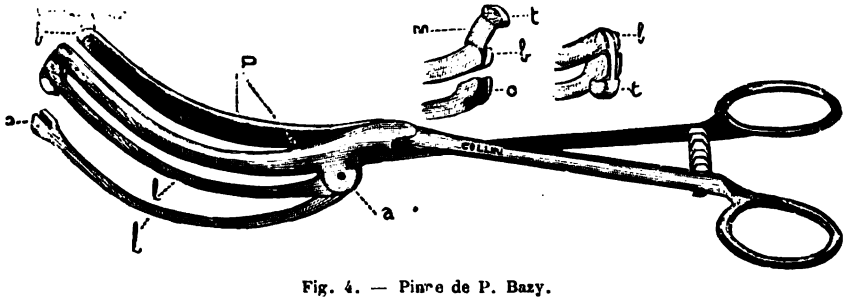

Fig. 4. — Pince de P. Bazy.

m, le fait pivoter autour de son pivot b, de façon à permettre l'éloignement de la lame l et de faciliter ainsi la ligature.

A l'usage, cet ingénieux instrument nous a semblé présenter, à côté de certains avantages incontestables, quelques défauts. Cette pince, en effet, est d'un usage absolument spécial; elle est compliquée en ce sens qu'après leur pivotement autour de b, les lames mobiles relevées gênent quelque peu les mouvements de l'opérateur quand il procède aux sutures; enfin, et c'est pour nous le point le plus délicat, les nombreuses pièces articulées et partiellement inamovibles qui le composent sont d'un nettoyage tout au moins difficile sinon impossible au point de vue proprement chirurgical. En a, en c, en b, existent des coins cachés où la brosse ne peut pénétrer; en conséquence l'asepsie de ces diverses articulations ne pouvant être absolument assurée et à l'abri de la suspicion, on serait, à l'occasion, exposé à utiliser un instrument porteur de germes pathogènes.

Nous avons pensé qu'il était possible de tourner ces diverses difficultés en donnant d'autres dispositions de détail aux lames mobiles. Pour que l'instrument pût être simple, d'un usage général, c'est-à-dire pour qu'il pût à un moment donné être employé comme pince

ou clamp à toutes sortes d'interventions, pour que le nettoyage en soit aisé et complet, c'est-à-dire pour qu'il ne puisse y exister aucun point mort ou inabordable à la brosse, nous avons eu l'idée, tout en respectant le principe indiqué par Bazy, de supprimer toutes les articulations de la lame mobile et, pour fixer celle-ci sur la branche correspondante de la pince, de compter uniquement sur l'élasticité du métal.

Clamp avec protecteur mobile et non articulé[1]. (Voir fig. 5.) — Cet instrument n'est autre qu'une longue pince dont les mors sont plus développés que d'ordinaire; ils mesurent pour celles qui sont courbes sur le champ ou sur le plat une longueur de 12 à 15 centimètres.

A cette pince dont nous avons confié la construction à M. Favre, fabricant d'instruments de chirurgie, qui y a adapté sur la branche mâle son tenon articulaire aussi simple que pratique pour les nettoyages, nous avons fait ajouter une pièce métallique absolument indépendante et pouvant à volonté, c'est-à-dire selon les cas et les besoins, se monter alternativement sur l'une ou l'autre branche du clamp.

Nous appelons *protecteur mobile* cette pièce accessoire P, surajoutée spécialement pour l'opération de la cure du varicocèle; elle est montée sur le clamp AB de la manière suivante : d'une part, à l'aide d'une entablure x ménagée à l'extrémité antérieure B du clamp qui se loge exactement dans l'orifice (b) creusé à l'extrémité correspondante du protecteur, sur le petit retour coudé à angle droit qui le termine; cette entablure x et l'anneau b qui la reçoit sont d'une forme spéciale demi-cylindrique empêchant tout déplacement latéral; d'autre part, à l'aide d'une pièce à mortaise z fixée sur chacune des branches du clamp, près de son articulation, non pas perpendiculairement mais en s'inclinant légèrement en arrière. Cette pièce, sorte de chevalet, est destinée à recevoir à frottement l'extrémité postérieure D du protecteur sur lequel on a ménagé deux petites encoches latérales (a) près de la spatule ou extrémité postérieure du protecteur : celui-ci, ainsi que l'expriment les figures représentant les trois modèles de pinces, possède sur toute sa longueur une direction sensiblement parallèle de a en b à la direction des branches du clamp auquel il s'adapte, mais son extrémité postérieure D s'éloigne du clamp, légèrement sur la direction de ses branches, de façon à permettre l'introduction de l'extrémité du doigt entre la spatule et les branches du clamp.

L'instrument est facilement armé, la pince étant ouverte, en intro-

1. Cet instrument a fait l'objet d'une présentation à la Société de Chirurgie, dans la séance du 31 juillet 1895.

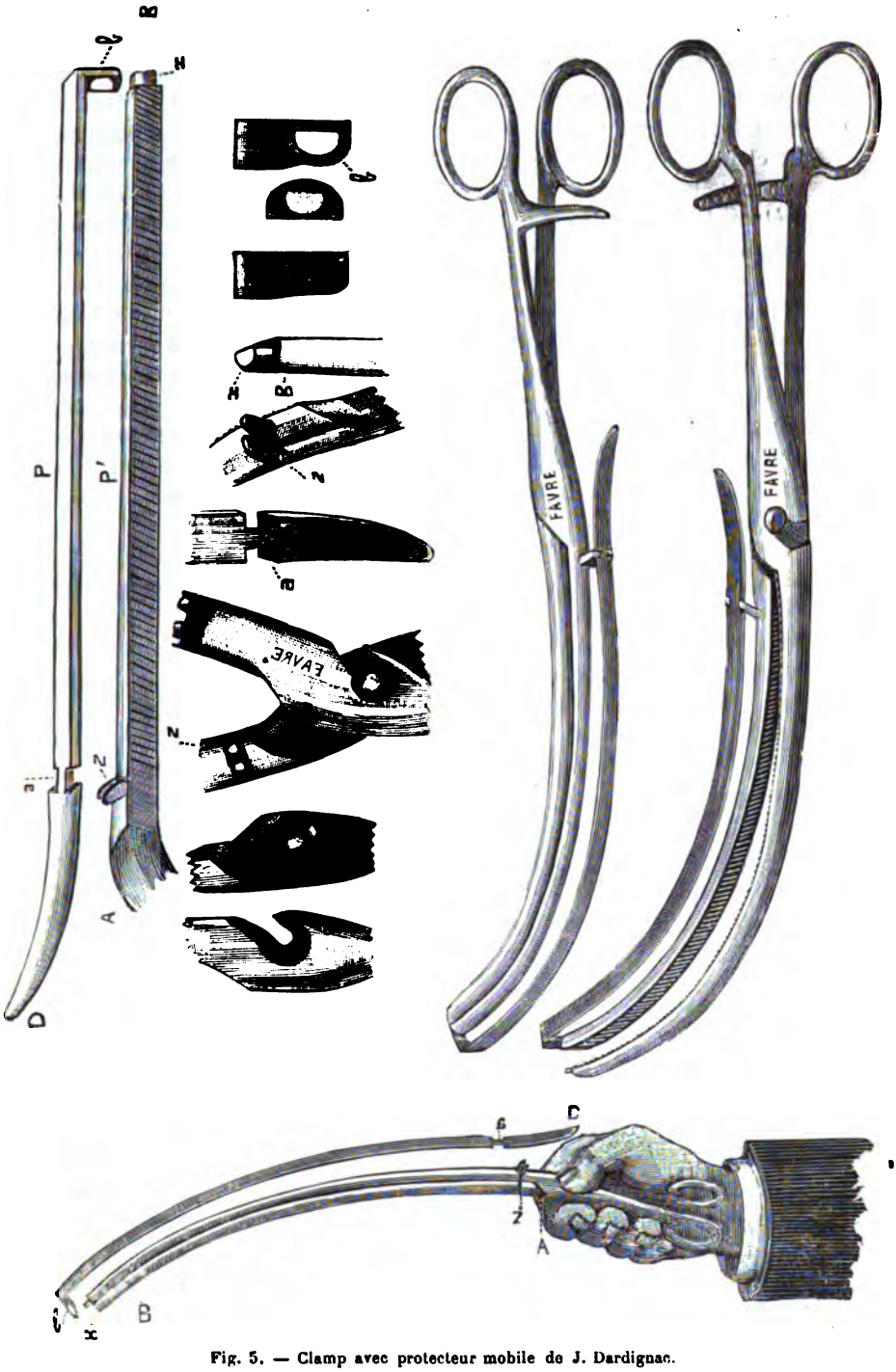

Fig. 5. — Clamp avec protecteur mobile de J. Dardignac.

duisant d'abord l'entablure x du clamp dans l'extrémité b du protecteur, puis en rabattant ce dernier sur la branche du clamp dont la mortaise le reçoit par la double encoche et le maintient solidement. Le clamp ainsi monté, les pièces P et P' sont solidaires et parallèles sur toute leur longueur, laissant entre elles un espace de 4 à 5 millimètres. Pour mobiliser, c'est-à-dire enlever brusquement le protecteur après qu'il a rempli son rôle, il suffit (fig. 5) de glisser l'extrémité du pouce de la main tenant le clamp au-dessous de la spatule D en le rapprochant de l'articulation de l'instrument : tandis que l'extrémité palmaire de la phalange s'approche du chevalet z, la face dorsale de l'articulation phalango-phalangienne pénètre sous la spatule, la soulève et, remplissant l'office d'un levier du second genre, détache les encoches, a, de la mortaise z et libère ainsi le protecteur qui se détache naturellement du clamp : il est alors aisé de pratiquer les sutures et de terminer l'opération qui, d'ordinaire, se fait absolument à blanc.

Grâce à l'excessive élasticité des bourses, on sait à quel développement inattendu il est possible d'atteindre quand, au moment d'opérer la résection, on étale le scrotum : c'est pour répondre à cette indication et ne pas multiplier les instruments, que les mors de notre clamp avec protecteur mobile ont reçu cette dimension qui paraît d'abord exagérée mais qui le plus souvent se trouve encore insuffisante et oblige, dans un bon nombre de cas, au placement d'une ou plusieurs pinces droites ou à courbures variées, surtout quand la résection, ce qui est le cas le plus fréquent, doit porter sur les deux côtés du scrotum. Toutefois on n'aura d'ordinaire besoin que d'une seule pince courbe développant une longueur de 15 centimètres, ce qui facilite et simplifie l'opération.

Nous n'insisterons pas ici sur le mode d'emploi de ce clamp; d'ailleurs ce point particulier est décrit plus loin, mais on saisit déjà les avantages qu'il offre à l'opérateur dont il laisse tous les mouvements libres et dont il réduit le nombre des aides, un seul étant indispensable pour tenir les fils. Quand, en effet, l'ectasie veineuse préalablement réduite, les testicules sont relevés en haut et que le clamp a été placé, la concavité regardant les testicules, ceux-ci peuvent être abandonnés : ils retombent sur les branches du clamp qui les retient et les met sûrement, veines et glandes, à l'abri des blessures, car le passage des aiguilles se fait sur la convexité des branches du clamp entre ce bord et le bord concave ou interne du protecteur sur le bord externe ou convexe duquel, cette pièce servant de conducteur, on coupera au bistouri le superflu du scrotum.

En résumé, bien qu'un peu spécial par sa dimension en longueur, cet instrument à usages multiples, universel, ce clamp pouvant être employé à d'autres usages, même muni du protecteur, d'un nettoyage aseptique absolument facile, ce clamp n'est pas pour compliquer l'arsenal chirurgical. Du reste, cette objection, si on nous l'adressait, ne semblerait pour nous mériter aucune réponse, l'expérience de tous les jours et les progrès de l'art enseignant que très souvent la facilité, la rapidité et le succès opératoire dépendent tout autant, si ce n'est plus, de l'instrument que de l'habileté de l'opérateur — on n'aurait que l'embarras du choix si l'on voulait citer des exemples, — et aussi que, grâce aux découvertes et à l'ingéniosité des inventeurs, des interventions jadis réputées délicates ou considérées comme l'apanage des plus hardis, sont aujourd'hui d'un usage courant, banal même, en raison de la perfection et de l'extrême variété de l'outillage dont disposent les chirurgiens.

Au point de vue proprement opératoire, les varicocèles douloureux — ce sont les seuls, bien entendu, que l'on soit raisonnablement autorisé à opérer — comprennent deux variétés distinctes suivant que, le scrotum étant très inégalement développé, la résection devra porter sur un seul côté ou bien sera bilatérale, c'est-à-dire, pour préciser davantage, suivant que la section scrotale n'intéressera pas ou au contraire portera sur le raphé. Les considérations exposées précédemment nous dispensent d'insister sur l'importance de cette distinction.

Ce ne sont pas, nul ne l'ignore, les varicocèles les plus développés qui sont les plus douloureux et souvent nous avons retiré un excellent bénéfice en ne touchant qu'à l'enveloppe externe du seul testicule douloureux. Ces cas doivent être relativement fréquents, ainsi que l'enseignent les tableaux numériques placés au début de cette note. Pour ces cas, on doit se servir d'une pince dont la courbure et la longueur permettront de placer l'extrémité antérieure de l'instrument aussi en arrière que possible, dans le voisinage de l'anus, l'autre extrémité se portant vers l'anneau inguinal, de le disposer parallèlement au raphé qu'il ne devra pas toucher, en faisant porter la traction, la prise du tégument exclusivement sur le côté externe de la bourse, c'est-à-dire sur la partie la plus rapprochée de la cuisse : la cicatrice opératoire ultérieure dans ce cas sera parallèle sensiblement au raphé.

La figure 6, visant le cas de l'ectasie scrotale unilatérale, fait saisir mieux qu'une longue explication la manière généralement la plus simple de poser le clamp : on doit toujours procéder ainsi à ce temps de l'opération, que la résection soit bi- ou unilatérale.

Le chirurgien se plaçant à la droite du malade (au côté opposé au varicocèle) saisit de la main gauche les testicules qu'il refoule et retient vers les anneaux, pendant qu'un aide attire en bas ou en avant (voir fig. 7, côté gauche, où tout ce temps de l'opération est représenté) le scrotum à réséquer; il glisse de sa main droite et de haut en bas la pince ouverte de façon à saisir entre ses mors, en la

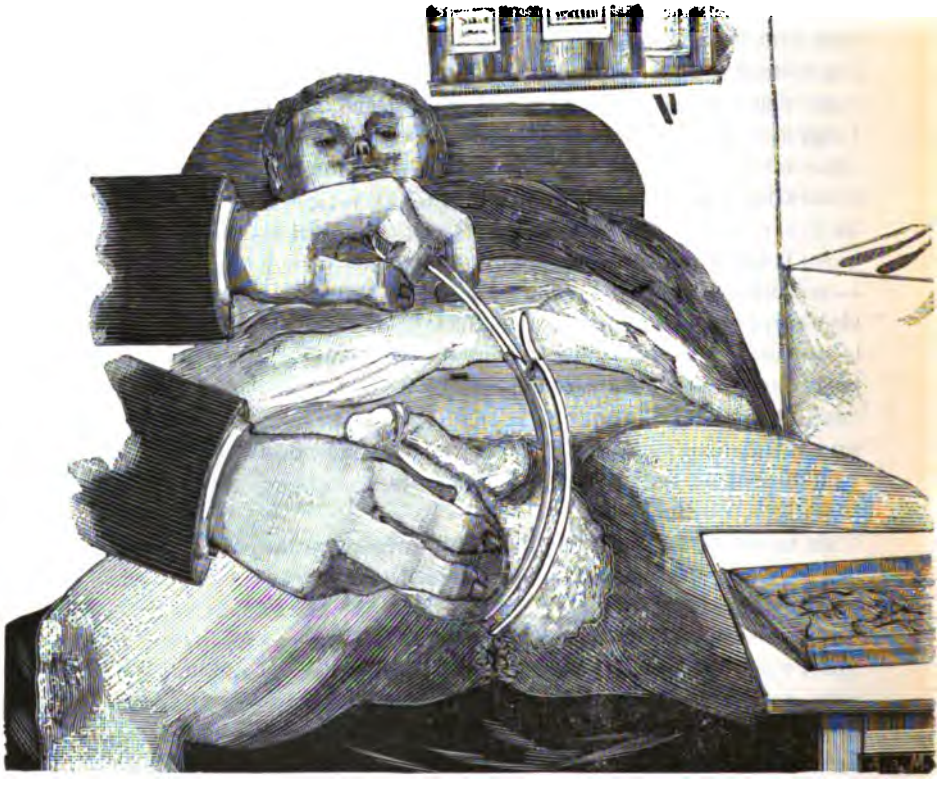

Fig. 6,

mettant en place convenable, la partie du tégument à exciser. Après l'avoir étalé complètement par de petites tractions sur toute la longueur des mors, il serre fortement la pince pour empêcher tout glissement du scrotum entre les branches du clamp et, abandonnant les testicules qui retombent sur la concavité de l'instrument il se place entre les jambes du sujet pour continuer l'opération qui, dans tous les cas (résection uni- ou bilatérale), s'effectue comme il va être dit dans un instant.

La résection scrotale bilatérale, c'est-à-dire transversale ou oblique le plus souvent, mais intéressant le raphé s'impose dans les cas de varicocèle double — ils sont l'exception — ou bien dans ceux où, ainsi que nous le disons plus haut, le varicocèle unilatéral est tellement développé que, par un fait mécanique, les deux testicules balants descendent ridiculement entre les cuisses, entraînant non seulement les flexuosités veineuses d'un ou des deux cordons, mais aussi avec le raphé, qui est en véritable prolapsus, des varicosités cutanées de la bourse où siège l'ectasie et de sa congenère (voir fig. 3, côté droit, qui en est un bel exemple). On est surtout consulté pour ces cas qui, il faut le dire, constituent une infirmité aussi gênante que disgracieuse et souvent douloureuse. On y procède de la manière suivante avec l'instrument dont nous venons de donner la description.

Préliminaires. — Après avoir été laissé au repos absolu au lit, ou tout au moins aussi longtemps que possible dans la position horizontale, pendant environ une semaine, la veille du jour fixé pour l'intervention le malade est purgé, rasé, lavé, préparé pour l'antisepsie de la région à laquelle il est procédé comme d'ordinaire sur la table au moment de l'opération (lavage soigné au savon et à la brosse, lotions sublimé, éther, compresses bouillies et phéniquées recouvrant toute la zone opératoire... etc.).

Ce repos préalable a l'avantage, sinon de faire disparaître les varices du cordon, du moins de réduire considérablement leur volume et, dans tous les cas, d'en faciliter au moment de l'intervention la réduction presque complète.

Pour l'opération il nous a semblé que ce qui convenait le mieux est de placer le patient le siège sur le bord de la table, les jambes écartées soit dans la position de la taille, soit plus simplement les jambes fléchies et maintenues par des supports ou des aides; le chirurgien peut à son gré et selon le cas se placer sur l'un des côtés de la table; il est selon nous plus commode pour les aides et pour lui de s'asseoir en avant de la table sur un siège sans dossier disposé entre les jambes de l'opéré.

Premier temps. — Le paquet variqueux réduit avec soin, refoulant les testicules vers les anneaux, ainsi que nous l'avons dit plus haut à propos de la résection unilatérale, le chirurgien les fait appliquer par un aide vers ces points ou mieux les maintient lui-même de la main gauche ou droite selon le cas, pendant que son aide tirant le scrotum en sens opposé l'étale en éventail (voir figure 7, côté gauche du lecteur), le soulève légèrement de telle sorte que l'opéra-

teur puisse de sa main libre disposer convenablement le clamp armé d'un seul protecteur (en général il est préférable de fixer la lame mobile protectrice sur la branche qui, dans l'opération, doit se trouver au-dessous du voile scrotal). Si une pince ne suffisait pas pour comprendre entre ses mors l'étendue entière du scrotum à réséquer — et c'est le cas le plus ordinaire, — le chirurgien et son aide, renouvelant du côté opposé la manœuvre précédente, prendraient les dispositions nécessaires pour placer immédiatement un second clamp dont la position et la direction continueraient sensiblement celles du premier (les figures représentent bien ce cas).

Le ou les clamps munis d'un seul protecteur — celui de la branche inférieure, nous insistons sur cet important détail — doivent être placés aussi haut que possible, dans le voisinage immédiat ou à peu près des testicules, c'est-à-dire que la partie à réséquer qui se trouve en avant des mors doit comprendre la presque totalité du scrotum et ne laisser de peau que ce qui sera nécessaire pour ne pas gêner l'érection, l'expérience enseignant que cette ablation n'est jamais exagérée pour si singulière ou disgracieuse que paraisse la région immédiatement après l'opération.

Les clamps ayant été disposés et serrés fortement pour éviter tout dérapage ou glissement insidieux et en arrière de la peau entre les mors de l'un d'eux si la compression n'était pas suffisante, l'anesthésie de la région est obtenue à l'aide de quelques injections d'une solution de cocaïne au cinquantième bien placées le long du bord convexe de l'instrument. Nous croyons inutile de recourir au chloroforme dont l'absorption fait perdre du temps et dont l'administration exige la présence d'un aide spécial. La cocaïne nous a toujours donné pleine et entière satisfaction et, en dehors des complications précédentes qu'elle supprime, de la sécurité absolue qu'elle procure pour le malade et pour le chirurgien que ne préoccupe plus cette délicate administration, elle permet au patient d'aider relativement l'opérateur, soit en modifiant la position de son bassin ou de ses jambes, soit en soutenant lui-même les clamps.

Deuxième temps. — Avec une aiguille spéciale (de Reverdin ou de Lamblin plus facile à désinfecter) l'opérateur traverse le scrotum de bas en haut ou inversement et en rasant aussi près que possible la convexité de la pince, c'est-à-dire entre la pince et le protecteur : il passe ainsi successivement en les rapprochant autant que possible (deux par centimètre) une série de crins confiés aussitôt à un aide particulier qui les maintient au-dessus de la région avec une main, au-dessous avec l'autre, de façon à éviter le mélange des chefs inférieurs avec les chefs supérieurs. Cette façon de passer et d'éloi-

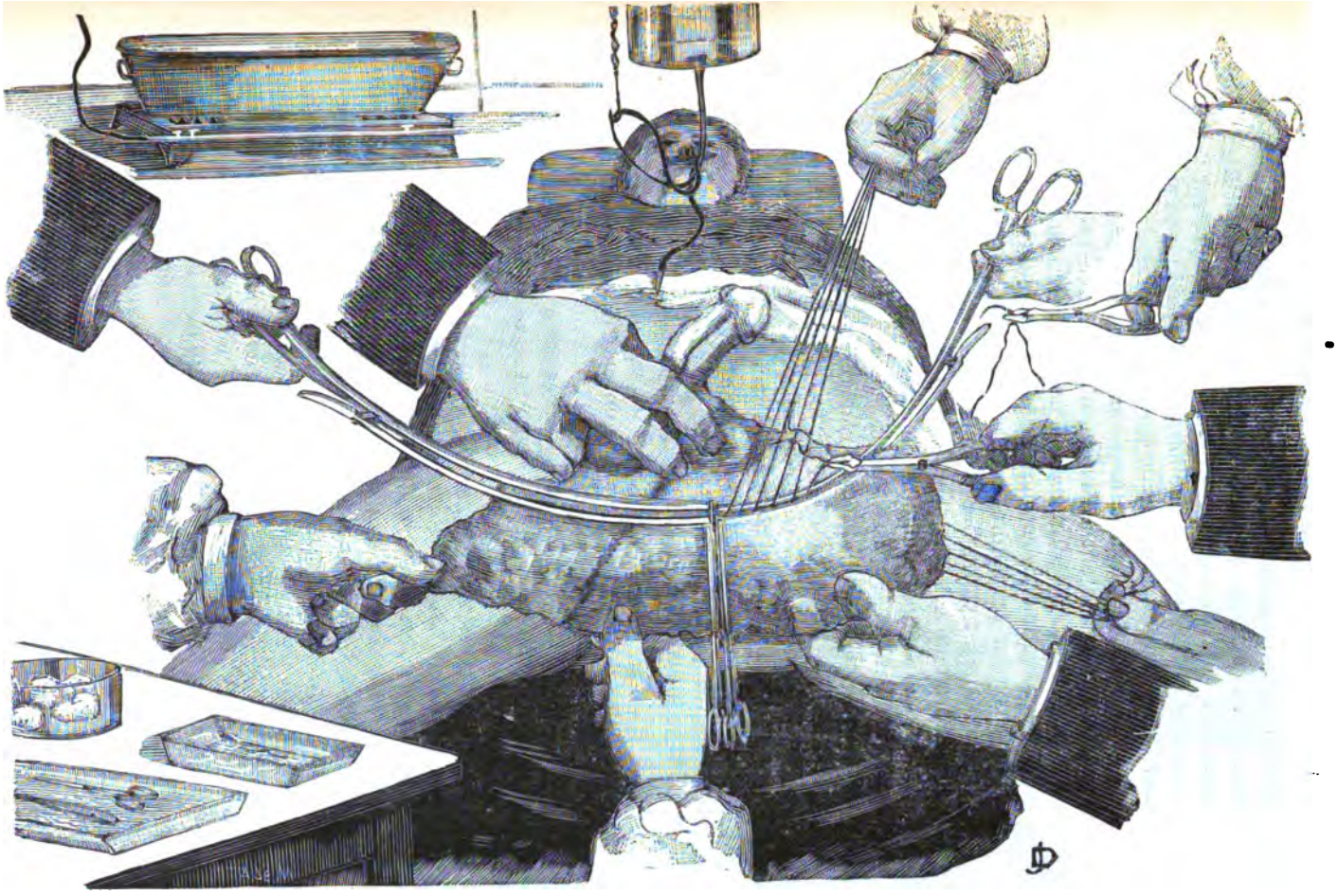

Fig. 7.

gner du clamp opératoire les fils servant à la suture est celle que nous avons vu employer par nos maîtres, MM. Peyrot et Bazy; c'est aussi celle qui est conseillée par M. le médecin inspecteur Dieu.

Dans le but de réaliser une asepsie plus parfaite et aussi d'utiliser les ressources ordinaires de l'arsenal chirurgical mis à la disposition des médecins militaires, nous avons simplifié ce temps de l'opération en renonçant à l'emploi d'une aiguille spéciale pour le passage à travers le scrotum des fils destinés à la suture. Nous remplaçons cet instrument par une série d'aiguilles ordinairement employées pour les sutures : elles sont préalablement disposées dans un récipient particulier (il en faut 3 à 4 douzaines) ; un second aide les présente à l'opérateur, soit à la main si elles sont longues, soit à l'aide d'un porte-aiguille quelconque; le plus souvent l'opérateur les prend et les passe sans le secours d'aucun porte-aiguille. La figure 7 (côté droit du lecteur) fait ressortir l'une de ces dispositions particulières ainsi que la façon spéciale dont la main gauche doit venir en aide à la main droite qui transfixe le scrotum au moment où l'aiguille le traverse. Comme la peau du scrotum est très élastique, pour ne pas avoir de mécomptes dans l'exécution du troisième temps de l'opération et ne pas couper en même temps et les fils et le scrotum, on doit, avant et pendant que l'aiguille traverse le scrotum, attirer fortement en avant et en bas ce dernier en l'appuyant contre le bord convexe du protecteur fixé à la branche inférieure du clamp, c'est-à-dire en se tenant aussi éloigné que possible de la face concave du protecteur, tandis que les aiguilles pénètrent en longeant exactement le bord convexe de la branche supérieure du clamp. Nous insistons sur cette distension du scrotum qui s'obtient en le saisissant entre le pouce et l'index de la main gauche, l'abaissant et le faisant appuyer sur le rebord du protecteur qui se trouve au-dessous. Ce temps, impossible avec la pince de Bazy dont chaque branche est armée, est aussi essentiel que délicat à exécuter : en y procédant ainsi que nous le disons, l'opération ne présentera aucun incident désagréable au temps suivant. On remarquera une fois encore d'abord qu'il serait impossible d'obtenir cette élongation du voile scrotal, si chacune des branches de la pince était munie de son protecteur et, en outre, que pour la facilité de son exécution la seule branche inférieure doit porter cette pièce mobile.

Troisième temps. — Les fils sont placés et le tablier scrotal se trouvant très développé, à son maximum, dans tous les sens on a dû, ainsi que le conseille Bazy, placer à la jonction des deux clamps deux pinces longuettes qui permettront de procéder à la résection en deux temps, d'abord du côté droit, puis du côté gauche et s'oppo-

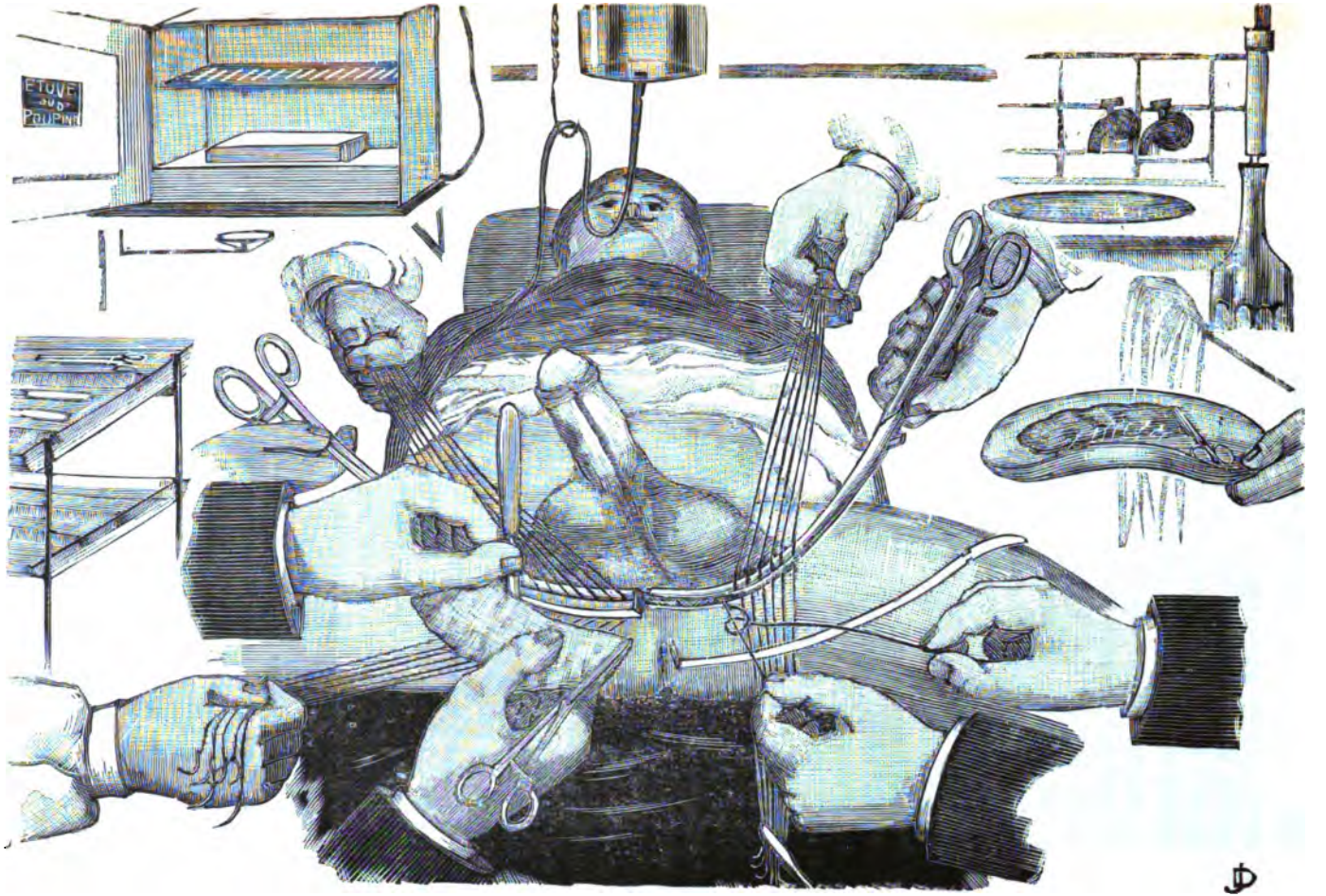

Fig. 8.

seront à toute hémorragie provenant du lambeau (voir fig. 8, côté gauche du lecteur). Le chirurgien saisissant de la main gauche ou droite à son choix la partie du scrotum à supprimer l'attire légèrement à lui en l'appuyant sur la convexité du protecteur qui se trouve au-dessous, tandis que de sa main restée libre armée d'un bistouri, il sectionne sur le protecteur dont il suit exactement et de très près la convexité, il abat le lambeau scrotal. Les deux mains doivent se prêter un mutuel concours dans ce temps de l'opération, car l'essentiel est de ne couper aucun des fils placés derrière le protecteur, ce qui ne manquerait pas d'arriver si la tension opérée sur le scrotum était trop forte. Il y a là une question de doigté qui s'acquiert rapidement après plusieurs interventions. Il est toutefois certain que si au moment du passage des fils transfixeurs, pendant l'exécution du second temps, on n'avait pas eu la précaution d'attirer très fortement à soi le lambeau scrotal, c'est-à-dire de développer à son maximum l'élasticité de ce lambeau, en même temps que les aiguilles étaient passées aussi près que possible de la branche supérieure de la pince, on aurait certainement dans ce troisième temps le désagrément de sectionner quelques fils, partant de prolonger l'opération et de s'exposer par ces sutures secondaires faites après l'enlèvement de la pince à quelques-uns des inconvénients qu'elle a pour but d'éviter.

Il peut encore se présenter une particularité qu'il est bon de connaître : c'est qu'en raison du développement, quelquefois surprenant, du scrotum entre les deux clamps placés bout à bout pour délimiter le lambeau il peut exister une partie du scrotum non saisie par ces pinces. Dans ces cas on devra placer entre les extrémités des clamps et en les rapprochant le nombre de fils complémentaires nécessaires et isolés pour qu'il n'y ait, au temps suivant, aucune interruption marquée dans la ligne des sutures.

Quatrième temps. — Le scrotum réséqué, il ne reste plus (fig. 8, côté droit du lecteur) qu'à procéder à la ligature des fils. A ce moment, le chirurgien ou l'aide qui tient la pince glissant son pouce au-dessous de la spatule du protecteur le mobilise, l'expulse du champ opératoire ainsi qu'il a été dit, par un coup sec. L'opérateur reprenant alors successivement chacun des fils que l'aide lui présente en rapprochant l'une de l'autre les deux mains exécute une suture à points séparés ; celle-ci sera d'autant plus exacte qu'après la résection les bords de la plaie scrotale se recroquevillent, et par cette rétraction s'affrontent à peu près exactement. Du reste la perfection de cet affrontement ne doit pas préoccuper outre mesure, surtout si les fils sont très nombreux. Après l'enlèvement de la pince, en effet — et il ne doit y être procédé que quand tous les fils sont

liés d'un bout à l'autre de la ligne de section, — le scrotum, tout à l'heure étalé et mesurant quelquefois de 12 à 20 centimètres, se pelotonne, revient sur lui-même et prend sinon l'aspect d'un moignon, du moins d'une ligne brisée ou froncée.

La pince est enlevée ensuite sans qu'il y ait eu, pendant et après l'opération, la moindre perte de sang : on a opéré pour ainsi dire à blanc. Tandis qu'avec des solutions antiseptiques tièdes on fait la toilette de la région, les tissus contusés par les mors de la pince d'abord blancs, puis exsangues, deviennent turgides, violacés et complètent par le fait de l'afflux du sang l'affrontement des lèvres de la peau, qui au premier abord ne semblait peut-être pas très exact sur tous les points.

Pansement. — On ne place aucun drain et *on évite* soigneusement, soit *pendant* le moment de *la ligature*, soit *après l'enlèvement des clamps*, *de tirailler*, *de mobiliser* outre mesure *la région opératoire*, qu'il est au contraire prudent de se borner à laver tout simplement par le contact d'un jet de liquide et non en la frottant à l'aide de tampons. Le pansement appliqué immédiatement demande une grande attention : il doit être très compressif et indolent à la fois, c'est-à-dire que la pression sera uniformément répartie sur tout le périnée et le scrotum. Après avoir couvert de poudre d'iodoforme la ligne de la suture, on dépose sur celle-ci une bande de protective ou mieux une gaze iodoformée très enduite d'une pommade antiseptique (celle que Reclus a formulée par exemple) destinée à s'opposer à l'adhésion des pièces du pansement avec les bords de la plaie et les fils : au-dessus on applique avec méthode et en utilisant soit le pelvi-support, soit tout autre moyen analogue, par exemple une cuvette renversée placée sous les reins, une épaisse couche de ouate qui s'étendra des genoux à la ceinture. Au périnée cette ouate est placée de telle façon que, laissant libre et d'abord facile l'ouverture anale, la compression qu'elle fournit s'exercera en remontant de l'anus vers la racine de la verge qu'un tissu imperméable séparera de la région opérée. On ne doit pas craindre — il est essentiel d'insister sur ce détail, le succès opératoire étant particulièrement fonction du pansement — d'accumuler l'ouate pour obtenir une compression égale, uniforme et très élastique; maintenus d'abord par quelques tours de bandes de gaze mouillée, l'ouate et le pansement sont, en fin de compte, abrités par une véritable cuirasse confectionnée par un grand double spica de bandes en coton.

Les incidents, s'ils se produisent, s'annoncent dans les vingt-quatre heures qui suivent l'opération : c'est l'hématome qui est favorisé, on le sait par le relâchement de toutes les tuniques scrotales, c'est-à-dire

sous l'influence de la chaleur du lit par la dilatation des vaisseaux dont un bon nombre ont été sectionnés et qui se traduit par du malaise, une sensation de compression, des nausées, enfin par un gonflement significatif de la verge. Si cet incident ne se produit pas, le pansement est renouvelé au sixième jour; en général après douze à dix-huit jours (4 pansements environ) la cicatrisation est complète et les fils sont enlevés.

Nous avons tenté, pour supprimer les douleurs occasionnées par la recherche souvent laborieuse et l'enlèvement des fils, de remplacer dans les sutures le crin de Florence par des fils de catgut. Le succès n'a pas été constant; il n'a été que partiel en ce sens que sur certains points de la ligne la résorption du catgut fut parfaite, rapide, trop rapide même — c'est là l'écueil de ce mode de suture superfi-

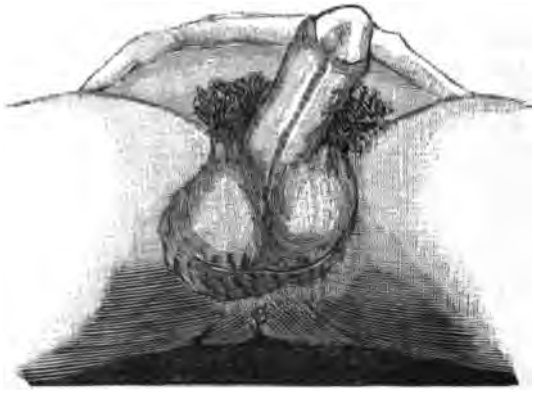

Fig. 9.

cielle, — tandis que dans le voisinage il y eut quelquefois un peu de sérosité louche. Deux fois cependant (le catgut devait être très aseptisé et à résorption lente) le résultat fut tel qu'il était possible de le souhaiter : les sutures faites au catgut n'exigèrent aucun examen, se résorbèrent parfaitement en procurant une cicatrisation parfaite en moins de douze jours. L'expérience est à poursuivre, ne dût-elle aboutir qu'à supprimer un certain nombre de pansements. Actuellement nous faisons pour les varicocèles bilatéraux une ligne de sutures mixtes, au crin ou à la soie sur et autour du raphé, au catgut sur les parties latérales : le crin employé doit être moyen ou gros, cette dimension en facilite l'enlèvement et la recherche sur la ligne froncée de la suture.

Après l'opération le résultat immédiat paraît étrange, les testicules semblant trop rapprochés des anneaux, mais grâce à l'élasticité de la peau de la région cet aspect s'atténue assez rapidement et, peu

de mois après, quand il n'y a pas récidive — et cette récidive est l'exception, surtout si le malade accepte un suspensoir pendant quelque temps — la région se présente ainsi que l'indique la fig. 9, dessinée d'après nature sur un malade opéré depuis déjà vingt-six mois. A cet égard nous n'avons rien à ajouter aux observations relatées dans les considérations de ceux de nos confrères qui ont donné des travaux sur la question du traitement de cette infirmité.

Observations.

Observation I. — *Varicocèle gauche. Résection bilatérale du scrotum. 17 points de sutures au crin. Hématome.* — P... Louis, classe 90, vient réclamer, en février 1892, une intervention pour un varicocèle qui daterait de huit ans et est devenu douloureux depuis qu'il est au régiment. Le début fut consécutif à des exercices de gymnastique; actuellement les fatigues violentes, les marches prolongées lui causent de vives douleurs irradiées le long du trajet du cordon et allant jusqu'à la syncope. Il arrête ces douleurs, dit-il, en soutenant le scrotum avec ses mains. Gêne dans les rapports sexuels. L'examen couché ne laisse pas constater d'augmentation de volume notable du scrotum et du cordon; debout on voit à distance à gauche l'existence d'une tumeur qui au toucher est mollasse, donnant la sensation caractéristique du paquet de vers. Les bourses sont allongées et le raphé descend au quart supérieur de la cuisse. La tumeur est douloureuse mais aisément réductible.

Opéré le 8 mars à neuf heures du matin par le procédé de Bazy, avec la modification de Peyrot, tel qu'il est indiqué dans les fig. 1 et 2. Les pinces furent placées symétriquement par rapport au raphé médian qui était sans doute mal saisi. On applique un pansement antiseptique au salol et un bandage modérément compressif. Il s'est à peine écoulé une cuillerée à soupe de sang.

A quatre heures du soir. — Il s'est fait un hématome dans le tissu cellulaire du scrotum intéressant la totalité des bourses à la partie inférieure et s'étendant, en avant jusqu'au prépuce, en arrière jusqu'au creux ischio-rectal et au pourtour de l'anus. Les douleurs ont été assez violentes pour empêcher le malade de reposer. Pas de fièvre; on fait sauter trois points de suture de chaque côté du raphé et on écarte les lèvres de la plaie avec une pince hémostatique. Quelques caillots ont pu être retirés à l'aide d'une curette. Lavage à l'eau naphtolée. — Pansement humide et compressif. Lavement purgatif le soir.

La nuit a été très bonne, sommeil sans douleur; le pansement souillé prouve que les tissus infiltrés peuvent se dégorger. T. 37°, 8.

9 mars. — Le fourreau de la verge est le siège d'un œdème énorme, incolore à la région dorsale, noir bronzé à la région scrotale. La région découverte laisse voir un tégument noir, infiltré du gland au coccyx,

mais moins tendu et en conséquence moins douloureux que la veille sur la ligne du raphé où la sensibilité reste néanmoins très délicate.

La ligne des sutures semble déjà affrontée à ses extrémités droite et gauche où la réunion, là, a été immédiate; seuls les points ouverts la veille, sont désunis et permettent à gauche de pénétrer dans une cavité qui se lave facilement avec la canule, mais à droite il est impossible de pénétrer, l'infiltration hématique est confondue avec les mailles du tissu cellulaire intra-dartoïque et sous-crémastérien. Pansement rigoureusement antiseptique. Diète presque sèche et nouveau lavement purgatif.

11 mars. — L'état général reste très bon, le pansement très souillé, sans odeur. On constate le changement de coloration de l'hématome; une légère diminution du gonflement et une indolence complète de toutes les parties infiltrées, notamment, des parties inguino-crurales des deux côtés. A la pression de la poche indolente, on se rend compte que le caillot a dû subir une rétraction et que les parties liquides ont dû être en partie résorbées ou échappées; le massage en effet permet de la vider presque complètement par une véritable expression; lavage à l'eau naphtolée, drainage à la gaze iodoformée et pansement très compressif. Aliments légers. Pas de température.

13 mars. — 4e pansement. Lavage de la poche à l'eau naphtolée; on renouvelle le pansement et le drainage à la gaze iodoformée, après expulsion par expression des derniers caillots. L'état général est satisfaisant.

15 mars. — 5e pansement. On enlève 14 crins de Florence, la plaie n'a pas suinté, il n'existe plus que de l'œdème déjà en voie de régression si on en juge par la couleur violacée et jaunâtre de la peau. Plus de drainage; forte lotion naphtolée, pansement à l'iodoforme sous une forte compression de la région. La réunion était complète sur toute la ligne de la suture, sauf au point drainé.

3 avril. — On enlève les trois derniers crins, la cicatrisation est presque complète, quelques bourgeons charnus exubérants sont réprimés.

13 avril. — Le malade complètement guéri sort avec un congé de convalescence de 45 jours.

13 septembre 1893. — Revu 18 mois après, à l'issue des vingt-huit jours de manœuvres d'armée, on constate le parfait état local; il n'existe pour ainsi dire plus de paquet variqueux; le malade ne porte aucun suspensoir.

Obs. II. — *Varicocèle très douloureux à gauche. Résection bilatérale du scrotum. 29 points de sutures au crin. Réunion immédiate.* — Q... Alcindor, classe 90, tabletier (travaillant le plus souvent assis), présente, dans la bourse gauche, une tumeur du volume d'une orange descendant jusqu'à l'union du quart supérieur et des trois quarts inférieurs de la cuisse. La peau est amincie à sa surface et laisse voir par

transparence les veines variqueuses sous-jacentes. A la palpation on obtient tout d'abord la sensation caractéristique d'un amas d'intestins de poulet enfermé dans le scrotum. La tumeur est formée de deux cônes adossés à leurs bases au point le plus large de la masse variqueuse; ces deux cônes séparés par le canal déférent sont les deux plexus veineux antérieurs et postérieurs également intéressés et que l'on peut suivre à la partie supérieure jusque dans le canal inguinal; leurs bases coiffent le testicule dont on reconnait facilement la situation; celui-ci semble normal comme volume et consistance. Dans la position horizontale la tumeur diminue de volume; elle est réductible. Le début a été insidieux, c'est à l'incorporation que le varicocèle a été découvert, car jusqu'alors il n'avait signalé sa présence par aucune douleur. Au corps, après de longues marches, augmentation de volume de la bourse gauche en même temps qu'il ressentait une sorte de pesanteur douloureuse, s'irradiant le long du cordon et jusque dans la région lombaire; il calmait ses douleurs en se mettant sur le bord des routes dans le décubitus dorsal.

Après un repos au lit de quinze jours (du 5 au 17 mai), qui permit de constater une régression partielle mais très peu accentuée du varicocèle avec diminution des douleurs, le malade est opéré le 17 mai 1892 (procédé de Bazy). Anesthésie sous chloroforme, pas d'incident opératoire, pas de drainage; pansement très compressif, 28 à 30 sutures très rapprochées.

23 mai. — 1er pansement. Etat général et local parfait, aucune douleur ni changement de couleur de la peau de la verge et du scrotum; à peine quelques tiraillements pendant les érections. Réunion immédiate sur toute la ligne, parfaite à gauche, un peu froncée au milieu et à droite. A peine y a-t-il adhésion de la gaze phéniquée au scrotum par le léger suintement post-opératoire. Un jet d'eau phéniquée tiède suffit à la détacher, on enlève non sans douleur 27 crins : lotion, pansement compressif avec fort tampon périnéal.

28 mai. — 2e pansement. Le bandage est remplacé par un suspensoir fortement ouaté, le malade pourra se lever quelques heures.

4 juin. — 3e pansement. Les deux dernières sutures n'ont pas tenu, il y a un très léger bourgeonnement à cet endroit. En somme état très satisfaisant.

11 juin. — Réunion solide, aucune douleur. Six semaines de convalescence.

Revu en septembre 1893, le malade ne souffre pas, marche et court sans suspensoir, le paquet variqueux étant parfaitement maintenu et en partie réduit.

Obs. III. — *Varicocèle double et douloureux à gauche. 23 sutures au crin de Florence. Hématome.* — D... Louis, classe 1888, chétif, présente un varicocèle double particulièrement développé à gauche, descendant jusqu'au quart supérieur de la cuisse; les bourses sont

flasques, pendantes, sillonnées de varicosités sous-cutanées. Le réseau veineux post- et sus-testiculaire flexueux, très développé, ressemblait à des intestins de poulet. Le testicule gauche est atrophié, au milieu des varices, noyé, englobé, à canal déférent difficile à isoler : c'est un testicule moral. Le malade veut être débarrassé de cette infirmité qui le gêne et crée pour lui (jardinier) une réelle incapacité de travail.

Bien que ce cas, au premier abord et en raison du développement des veines du cordon, paraisse nécessiter une opération mixte, portant à la fois et sur le scrotum et sur les vaisseaux du cordon eux-mêmes, on se décide, en raison de la facilité de réduction des éléments normaux du cordon dans l'abdomen, à limiter l'intervention à la résection du scrotum, celle-ci devant être large, surtout à gauche, de façon à élever les testicules presque jusqu'à l'anneau.

Résection bilatérale du scrotum le 20 avril 1892 sous chloroforme. L'opération a lieu sans incidents. Procédé Bazy-Peyrot.

Pendant les dix premières heures qui suivirent l'opération, le malade a été agité : il se plaignait de sensation de brûlures, de picotements qu'il rapportait à la ligne de suture. On ne crut pas devoir s'émouvoir de ces plaintes parce qu'avant l'affrontement, la surface des plaies avait été touchée partiellement (à gauche) à l'eau phéniquée forte. Du reste une injection d'un centigramme de morphine à onze heures procure un calme relatif.

Le lendemain matin, le malade est bien, il n'accuse aucune douleur, sauf un léger état nauséeux. Mais une couleur noirâtre de la verge sans qu'il y ait beaucoup de tension, malgré l'infiltration évidente du prépuce, indique et explique les douleurs de la veille. Le pansement enlevé, on voit dans la bourse du côté droit un épanchement hématique ayant soulevé toute la région depuis la marge de l'anus jusqu'à l'extrémité de la verge. Cette infiltration est peu douloureuse et s'étend jusqu'à la paroi abdominale et paraît bien limitée à droite. Du côté gauche au contraire, l'infiltration est peu de chose, il y a un léger œdème cicatriciel, la ligne des sutures est nette et paraît même déjà en voie de guérison. Trois sutures voisines de la bourse droite sont enlevées, une sonde cannelée aseptique est promenée dans le caillot et remplacée par un drain. Pansement très exact et compressif à l'iodoforme. Pas de fièvre.

24 avril. — 2e pansement. Presque pas de douleurs. Par de douces frictions on fait sortir quelques caillots sanguins que contient la poche. Lotions au sublimé; le drain est remplacé par une mèche. Pansement sec et compressif à l'iodoforme.

27 avril. — 3e pansement. Insommie depuis deux jours et douleurs localisées au périnée. Autour de l'anus et jusqu'au coccyx teinte ecchymotique de la peau dans une étendue d'environ 8 à 10 centimètres, avec gonflement de la région, tandis que la verge est moins œdématiée quoique bronzée encore. Bien que la réunion soit absolue sur tous les points, la sensation de mollesse indiquant au périnée la présence de

caillots infiltrés dans le tissu cellulaire, après ablation de chaque côté du raphé de deux sutures, par expression, un filet antiseptique sous forte pression aidé d'un massage modéré et progressif permet d'expulser la valeur de 3 cuillerées de caillots; mèche de gaze dans ce point. Pansement habituel. Le malade est immédiatement soulagé.

2 mai. — 4e pansement. Enlèvement de la mèche qui est souillée et à laquelle tient un petit caillot, le dernier probablement. Plus d'infiltration nulle part. Enlèvement de toutes les sutures. État local très satisfaisant. Le malade se lève.

9 mai. — Grand bain, cicatrice parfaite, sauf au milieu où existe un petit infundibulum en cul de poule; là, suintement, on le touche au nitrate.

23 mai. — Il sort avec un congé de quarante-cinq jours. Au départ la ligne de suture est effacée. Revu en septembre de la même année, le résultat s'était maintenu parfait. Le militaire venait d'exécuter sac au dos et au complet réglementaire vingt-huit jours de manœuvres sans éprouver aucune défaillance.

Obs. IV. — *Varicocèle gauche. Résection scrotale bilatérale. 36 points de sutures mixtes au crin et au catgut. Réunion immédiate.* — A... Joseph est porteur d'un varicocèle énorme occupant le côté gauche du scrotum; la bourse gauche est flasque, ridée, pendante, dépassant la bourse droite d'au moins 5 centim. et atteignant l'union du quart supérieur et des trois quarts inférieurs de la cuisse; elle semble en quelque sorte surajoutée à la bourse droite. Sous la peau qui est amincie et couverte d'un riche réseau veineux on aperçoit des bosselures, le toucher donne la sensation caractéristique de l'amas d'intestins de poulet ou de ficelles embrouillées enfermées dans le scrotum; à la base de la bourse on dénote la présence du testicule qui semble normal comme volume et consistance. Il est placé comme entre les deux branches d'une fourche qui seraient constituées par les deux plexus variqueux antérieur et postérieur venant se fusionner dans le cordon et que l'on peut suivre presque dans l'anneau inguinal; les veines sont bosselées, tortueuses, dilatées, mais il n'y a pas de phlébolites, on sent difficilement, tant la masse variqueuse est épaisse, la situation du canal déférent. La tumeur est moins volumineuse et réductible dans la portion horizontale. Le début a été insidieux, bien que jusqu'alors la tumeur indolente ait été notée au moment de l'incorporation; c'est sous l'influence des fatigues du métier militaire que le varicocèle s'est constitué, a augmenté (ce soldat a trois années de service) et serait devenu quelquefois douloureux, gênant pour la marche et la course, parce qu'il ballotte continuellement entre les jambes du malade, obligé, pour ne pas être incommodé par ce ballottement continuel, d'envelopper ses bourses en utilisant comme suspensoir les pans de sa chemise.

26 mai. — Après quelques jours d'observation, au lit, le varicocèle

paraissait arrivé à la limite de sa régression spontanée; la résection bilatérale portant plus particulièrement à gauche et intéressant fort peu le raphé est pratiquée par le procédé de Bazy. Chloroforme, pas d'incident, hémostase parfaite. 36 points de sutures, les 4 supérieurs de chaque côté au catgut. Durée, 35 minutes.

31 mai. — 1er pansement. La réunion paraît déjà faite sur tous les points; néanmoins, il n'est enlevé que 18 crins sur le milieu de la suture. Aucun incident; il existe à la racine de la verge et autour de l'anus une petite suffusion sanguine. Pas de douleur. Etat général parfait.

4 juin. — 2e pansement. On enlève les dernières sutures au crin de Florence : tout est d'ailleurs réuni. Les sutures au catgut laissent autour d'elles une espèce de suintement suspect. Etat satisfaisant, pansement avec suspensoir fortement ouaté.

14 juin. — Les points où était le catgut n'ont pas tenu, surtout à gauche du côté du varicocèle, il y a eu léger écartement des couches superficielles de la peau avec bourgeonnement intense sans suppuration, le tout s'étend sur 3 centimètres environ; ailleurs la cicatrice est déjà très solide. Sortie le 20 juin.

Obs. V. — *Varicocèle douloureux à droite. Résection unilatérale du scrotum. 18 points de sutures mixtes (crins et catgut). Réunion immédiate.* — D... J.-B., classe 1888. Il y a environ 3 ans cet homme remarqua dans le scrotum et du côté droit une petite tumeur placée au-dessus du testicule; la marche lui donnait des douleurs des deux côtés, mais avec plus d'intensité à droite. Depuis, le volume est toujours resté le même. Les douleurs sont devenues plus fortes par suite de plus grandes fatigues, mais la grosseur est restée stationnaire : pas d'allongement appréciable des bourses même après les marches; le raphé est court très haut : il s'agit d'un petit varicocèle. Opéré le 12 juillet 1893 sous chloroforme par la résection partielle mi-latérale. 21 points de sutures intercalés, moitié au crin, moitié au catgut. Pas d'incident.

29 juillet. — 1er pansement. Toutes les sutures sont enlevées, la réunion est complète, la section n'a pas porté sur le raphé; il n'y a eu d'intéressée que la bourse droite. Pas la moindre trace d'œdème ou de suffusion sanguine périphérique, pansement avec un suspensoir. Sortie le 1er août.

Obs. VI. — *Varicocèle double douloureux. Résection bilatérale. 36 points au crin. Hématome.* — C.., Eugène, classe 1889. Opéré le 27 juin du varicocèle (procédé habituel). Quatre heures après l'opération, douleurs atroces qui vont toujours en augmentant : elles siègent à la fois dans le testicule droit et au niveau du pubis, le pansement est taché de sang à la partie déclive. Vers la 5e heure, ne pouvant plus supporter ses douleurs de compression testiculaire, on enlève le panse-

ment ainsi que 6 points de sutures près du raphé, afin de donner un écoulement facile au sang du volumineux hématome qui occupe toute la région de l'anus à l'extrémité de la verge, avec un gonflement rénitent et tendu au point qu'il semble devoir faire éclater les sutures. L'écoulement de sang qui sort en bavant diminue aussitôt les douleurs. A 9 heures du soir le malade soulagé s'endort; pas de fièvre.

2 juillet. — Sur les côtés, réunion complète, on fait sortir par une véritable manœuvre d'expression tous les caillots par l'ouverture résultant de quelques sutures enlevées le jour de l'intervention. L'œdème a beaucoup diminué. Pansement rigoureusement antiseptique.

6 juillet. — Dans la nuit précédente, « agacé, énervé par les démangeaisons », dit-il, le malade enlève son pansement sans prévenir personne et puis le fait remettre par un homme voisin. On voit quelques sutures arrachées et la plaie désunie, notamment à droite (5 ou 6 points), avec écartement des lèvres mettant à nu le tissu cellulaire sous-crémastérien. A gauche, la ligne est réunie et il est enlevé 10 points. Quant à l'hiatus du raphé, la pression exprime encore quelques caillots, il y a là une poche, sorte de décollement laissé par les caillots qui sera traitée par une énergique compression d'arrière en avant. Lotions au sublimé (3 litres), pansement antiseptique et très compressif.

9 juillet. — Pansement. Tous les points non arrachés sont réunis au milieu, poche vide bien lavée, sans caillots; les tissus en sont infiltrés, épais; mais ils sont faciles à rapprocher. On enlève les 15 dernières sutures. Pansement compressif, suspensoir.

18 juillet. — Enlèvement des trois derniers points de suture, la réunion est complète, il existe un léger bourgeonnement à la place de l'excavation médiane; là comme sur tous les autres points, l'adhésion des tissus profonds et superficiels est complète. Aucune suppuration, mais suintement autour des bourgeons charnus. En somme, malgré l'incident signalé, le résultat n'aura subi qu'un retard de 8 à 10 jours.

Sorti le 27 juillet. La cicatrisation est complète.

Obs. VII. — *Varicocèle à gauche douloureux. Résection scrotale bilatérale. 23 sutures au crin, drain. Réunion immédiate.* — M. S..., lieutenant au corps, est porteur d'un varicocèle énorme descendant jusqu'à mi-cuisse avec prolapsus du raphé. Douleurs intolérables, hypocondrie, régression du testicule, emprisonné dans le réseau veineux, frigidité. Obligé de s'arrêter dans son service, M. S... réclame une opération quelconque. Le 7 septembre 1892, il subit la résection partielle bilatérale du scrotum par le procédé habituel. Pansement rigoureusement antiseptique et drain placé parallèlement à la direction du raphé glissé entre les deux pinces-clamps au moment où l'on fermait la ligne des sutures.

11 septembre. — 1er pansement. Réunion par première intention, aucun épanchement de sang, le drain est enlevé.

16 septembre. — On enlève les sutures (au nombre de 23); la plaie

est en très bon état, quelques sutures étaient relâchées, mais la réunion des parties profondes est complète.

19 septembre. — 3e pansement. Etat local très satisfaisant; le point où les sutures tombèrent est celui qui maintenait le passage du drain (au raphé); la désunion s'étend sur trois centimètres, ailleurs cicatrice faite; se lève et marche. Pansement sec; suspensoir.

25 septembre. — Pansement. Etat parfait, partout réunion solide, linéaire, jolie, sauf au point sus-indiqué, où il y a un peu de bourgeonnement aujourd'hui réduit des 2/3. Bain. Pansement sec et suspensoir.

1895. — Cet officier, au corps depuis plus de dix années, a eu, depuis son opération, de nombreuses occasions de nous exprimer sa reconnaissance. Il ne souffre plus, alors qu'il était souvent impotent et toujours mal disposé, le varicocèle n'a pas reparu, les appétits génésiques jadis à peu près nuls sont revenus; l'humeur est joviale. Il remplit depuis, sans douleur ni gêne, les nombreuses obligations du dur service d'officier d'infanterie : il ne porte pas de suspensoir.

Obs VIII. — *Varicocèle volumineux. Résection bilatérale; 23 points de sutures, toutes au catgut. Réunion immédiate.* — F... Georges, porteur à gauche d'un paquet variqueux volumineux entourant le cordon, subit, le 13 février 1893, la cure radicale par la résection bilatérale; le scrotum était de dimensions excessives. Pas d'incidents pendant ou après l'opération, qui est pratiquée (pour une partie, le côté gauche, celui de l'ectasie) avec la pince spéciale que nous a confiée M. Bazy. Les lèvres de l'incision sont suturées sans laisser aucun drainage. On applique un pansement iodoformé compressif. Le 16 février, levée du pansement qui permet de constater le bel aspect des sutures, aucune suppuration, ni température, ni gonflement.

19 février. — 2e pansement. On enlève les 23 points de sutures qui toutes avaient été faites au catgut : la réunion immédiate est complète sur toute la ligne. Aucun incident; à la base de la verge il existe simplement deux petites ecchymoses. Quelques coliques tenant à la constipation seront traitées par un verre d'eau de Pulna. Sorti le 8 mars.

Revu en 1895, ce malade reste avec le résultat acquis.

Obs. IX. — *Varicocèle petit et douloureux à gauche. Résection unilatérale. 18 sutures au catgut. 2 pansements. Réunion immédiate.* — S... est opéré le 10 juillet 1893, à l'aide de notre clamp avec protecteur mobile, sans chloroforme, après cocaïnisation de la région; l'opération porte seulement sur la bourse gauche, jusqu'au raphé qui n'est pas sensiblement intéressé. Sutures au catgut. Opération à blanc, pas d'incidents.

19 juillet. — Pansement. Aspect parfait de la ligne des sutures, léger gonflement humide et séro-sanguinolent; la réunion est parfaite.

26 juillet. — Pansement. Réunion parfaite et solide, plus de trace de catgut qui est partout résorbé; le sillon cicatriciel est sec, un peu gonflé en quelques points. Aucun incident en somme. Exéat le 31 juillet.

Obs. X. — *Varicocèle double et douloureux. Résection bilatérale. Cocaïne. Sutures au catgut, 32 points. Réunion immédiate.* — C... est opéré le 10 juillet 1893, à l'aide de notre clamp avec protecteur mobile après anesthésie locale par la cocaïne au 1/20. Durée, 20 minutes. La résection bilatérale est plus prononcée à gauche; aucun incident opératoire. Toutes les sutures sont faites au catgut. Pansement très compressif ouaté. Le soir, l'opéré ne présente ni fièvre, ni douleurs, mais la verge semble un peu œdématiée. Il n'existe cependant aucune infiltration sanguine, interstitielle.

11 juillet. — L'œdème a légèrement augmenté et la verge est devenue plus violacée, mais toujours pas de fièvre, ni de phénomènes douloureux. On refait le pansement, la suture paraît s'opérer.

20 juillet. — 2e pansement. Réunion parfaite sur tous les points, sauf autour du raphé où l'on découvre un point comme une cerise contenant un caillot qui s'expulse par une simple pression.

19 août. — Sortie. Guérison parfaite se maintenant telle 19 mois après l'intervention ; le malade ne porte aucune pièce de soutien.

Obs. XI. — *Varicocèle douloureux et petit à gauche. Résection scrotale unilatérale. 21 points de sutures au crin. Réunion immédiate.* — P... est opéré le 27 juillet 1893, après cocaïnisation de la région, avec notre pince spéciale; aucun incident mais difficultés pour effectuer aisément les sutures, la traction sur le lambeau n'ayant pas été assez accentuée avant de le sectionner.

10 août. — Pansement. Réunion complète, on enlève toutes les sutures, le pansement est remplacé par un suspensoir fortement ouaté. Sorti le 25 août.

Revu en 1895, la guérison reste définitivement acquise.

Obs. XII. — *Varicocèle gauche. Résection unilatérale. 17 sutures au catgut. Réunion immédiate.* — A..., entré à l'hôpital le 3 août 1894, sorti le 29 août. Opéré le 6 août à l'aide de la pince-clamp courbe avec protecteur mobile sur la branche inférieure. Sutures au catgut. Réunion immédiate sans incidents. 2 pansements.

Résultat excellent à tous égards constaté dix-huit mois après, le soldat ayant rempli sans aucune interruption les multiples et pénibles obligations du service.

Obs. XIII. — *Varicocèle double, très volumineux et douloureux, avec prolapsus du raphé. Résection bilatérale considérable. 40 points de sutures. Hématome.* — A... Alexandre, réserviste, sollicite une intervention pour une ectasie veineuse énorme occupant les deux bourses. Pendant son service actif — il y a quatre années — il dit avoir ressenti les premiers symptômes de son infirmité à l'occasion d'un traumatisme qui détermina chez lui une orchite traumatique à gauche. Le varicocèle se montra environ six mois après et pour lui il y aurait

rapport direct entre ces deux affections. D'autre part à droite une hernie inguinale coïncida avec un effort consécutif à une violente chute qu'il subit dans sa dernière année de service; à cette hernie se joignit peu à peu une tumeur molle de ce côté et souvent douloureuse après les fatigues. Toutefois il ressentait déjà un relâchement considérable de son crémaster et déjà les bourses flottaient, ballantes entre ses jambes, surtout dans la station debout prolongée.

Actuellement A... présente un varicocèle double, plus volumineux sensiblement du côté gauche. Relâchement très considérable du crémaster ; la peau, lisse, présente dans la tunique externe du scrotum de nombreuses flexuosités veineuses apparentes à distance. Au toucher on constate du côté gauche, à la partie antérieure, un gros paquet veineux donnant la sensation d'un amas de vers de terre avec légère hypertrophie des tuniques veineuses sans inégalités bien prononcées dans leur longueur. Du côté droit on sent nettement une certaine induration des veines antérieures et on suit exactement leur bord dilaté jusqu'à un bon travers de doigt au-dessus du canal inguinal. Au décubitus horizontal, on constate en même temps dans l'aine droite une tumeur herniaire réductible à travers l'anneau dilaté.

La résection bilatérale est pratiquée le 1er septembre 1894 avec deux pinces-clamps munies du protecteur mobile. Insensibilisation locale par la cocaïne. On résèque une portion très grande du scrotum empiétant à la fois sur les deux bourses et comprenant dans le lambeau le raphé, l'incision devant en fin de compte porter jusqu'à l'insertion périnéale des bourses. Le tablier scrotal présente un développement de près de 30 centimètres, sur lequel 40 points de sutures rapprochés d'environ un centimètre sont passés et liés en suivant exactement dans les divers temps la technique décrite précédemment.

Aucun incident immédiat; aucune douleur.

Dans la soirée hématome énorme obligeant à faire sauter 8 points de sutures à la partie la plus déclive, autour du raphé. Écoulement de sérosité et cessation brusque des douleurs violentes de compression qui avaient occasionné des vomissements et une vive agitation, sans fièvre toutefois. La tension des lèvres nous démontra l'insuffisance numérique des points de sutures qu'il eût fallu régulièrement porter à près de 60.

6 septembre. — 2e pansement. La verge énorme, noire, ressemble à une cuisse d'enfant à terme. L'œdème est si accentué que le prépuce déborde de plusieurs centimètres l'extrémité du gland par lequel l'urine coule goutte à goutte. L'œdème de la région s'étend jusqu'à l'ombilic. La palpation permet de préciser que la partie séreuse de sang est déjà résorbée. En effet, des massages méthodiques et poussés de loin font sourdre un sang noirâtre, poisseux, sans odeur, entremêlé de quelques caillots solides. Un jet de liquide antiseptique tiède conduit sous pression dans le foyer de l'hématone avec une canule en verre décole ces caillots et ceux-ci sortent en abondance après malaxation méthodique de la région. Ce nettoyage opéré, on a la sensation

d'une poche vide qu'il s'agit de faire réunir vivement. Pour permettre aux tissus de se dégorger encore et pour maintenir l'asepsie, on draine par une large mèche iodoformée. Pansement légèrement compressif renouvelé le lendemain après les mêmes manœuvres libératrices. L'hématome est complètement exprimé au 5e jour.

13 septembre. — La ligne de suture est parfaitement soudée; l'œdème est à peu près résorbé, seule la couleur du tégument probante de l'infiltration sanguine persiste encore.

22 septembre. — La réunion est complète sur toute la longueur et la poche n'existe plus; ce résultat définitif sera excellent, car au raphé il semble exister un point cicatriciel très solide.

Le malade sort le 25 septembre 1894 complètement guéri, portant un suspensoir ouaté.

28 novembre. — Le malade habitant Méru, où il a repris son travail depuis un mois, tailleur de haies et bûcheron (métier rude), vient nous voir. L'état général est parfait; il est gras et frais. Localement la cicatrisation est parfaite, épaisse et solide avec une adhérence sur la ligne du raphé; cette circonstance jouera un rôle très favorable en raison du défaut d'extensibilité de ce tissu de cicatrice. La résection scrotale a porté sur la bourse gauche, qui précédemment descendait jusqu'à mi-cuisse. On ne sent aucun paquet variqueux par derrière, le résultat immédiat est donc excellent.

Ce malade revu en juin 1895 reste localement en parfait état; il ne souffre plus et les varices ectopiées ne sont pour ainsi dire plus apparentes, les testicules semblent collés aux anneaux.

Obs. XIV. — *Varicocèle volumineux et douloureux à gauche. Résection bilatérale. 35 points de sutures au crin. Réunion immédiate.* — M... Eugène subit le 21 août 1894 la résection partielle du scrotum pour un varicocèle ancien développé à gauche avant son arrivée au régiment où, par suite de marches, celui-ci s'est augmenté et occasionne fréquemment de vives douleurs. Rien à droite. La bourse gauche est très pendante et présente de nombreuses traces de flexuosités veineuses. Le groupe antérieur est largement hypertrophié, mais on ne constate au toucher aucune induration, aucun épaississement des parois. Le groupe postérieur (funiculaire) présente un léger état variqueux, ainsi que le cordon que l'on suit facilement jusqu'à l'orifice du canal inguinal. La peau est tendue et laisse voir par transparence les nombreuses flexuosités veineuses. Cocaïne, application du clamp avec protecteur mobile, pas d'incidents.

27 août. — Le pansement est levé dans un bain de siège, la plaie se présente sous un bel aspect, la réunion est déjà faite.

2 septembre. — 2e pansement. On enlève les points de sutures. Pansement compressif maintenu par un suspensoir.

Sortie le 12 septembre. Plaie complètement fermée : varicocèle réduit et maintenu solidement.

Obs. XV. — *Varicocèle gauche. Résection unilatérale. 22 points de sutures au catgut.* — M... Louis, classe 1892, sollicite une intervention qui le délivre de douleurs quelquefois intolérables et qui le rendent constamment triste. Le paquet génital est dévié de la situation normale : le testicule gauche descend environ 4 cent. 1/2 plus bas que le droit; celui-ci paraît remonté et donne l'aspect d'une ectopie inguinale, cependant il est libre dans ses enveloppes et aucune contraction crémastérienne n'est à signaler. A gauche le testicule sain est légèrement penché en bas et en avant, il repose sur un paquet variqueux induré, tel un coussin, à peu près d'un volume d'une noix, plus haut et large que profond. Au palper les veines qui le forment sont sinueuses, entremêlées, certaines d'entre elles rappellent par leur consistance la sensation donnée par les caillots des phlébolites.

M... est opéré par le procédé que nous décrivons, après cocaïnisation, le 20 janvier 1895; aucun incident immédiat ou consécutif.

29 janvier. — Quelques sutures inférieures ont lâché; le tiers supérieur est absolument réuni par première intention. Au tiers inférieur, désunion sur une longueur de 3 centimètres; au fond on voit deux bourgeons charnus qui retardèrent de quelques jours la cicatrisation.

9 février. — Cicatrisation complète sur toute la longueur.

13 février. — Exéat avec un congé de convalescence de 30 jours.

Obs. XVI. — *Varicocèle douloureux à gauche. Résection bilatérale, suture mixte.* — Le 19 juin 1895, B... Jules, soldat au 51e, est opéré par notre procédé pour une ectasie veineuse siégeant à gauche avec véritable prolapsus du raphé. La pince courbe sur le plat mesurant 15 centimètres est complètement occupée par la partie à réséquer. 16 points de sutures au crin sont passés autour du raphé; un nombre égal, 10 à gauche, 6 à droite, au catgut fin, est disposé sur les parties latérales. Aucun incident.

Au 6e jour à gauche le malade s'étant levé trop tôt, malgré des ordres qui comportent dans ces cas une immobilité relative au lit pendant deux semaines, présente un peu de disjonction de la partie gauche de la suture où, du reste, le catgut a été résorbé trop vite.

Au 10e jour les points désunis ont bourgeonné; la cicatrisation a été retardée, mais sans autre incident.

15 juillet. — Guérison complète, résultat satisfaisant : la ligne cicatricielle non adhérente est en forme de croissant et remonte, à gauche, jusqu'à l'anneau à l'entrée duquel est appliqué le testicule, le paquet veineux restant réduit. Exéat le 19.

Obs. XVII. — *Varicocèle énorme très douloureux à gauche. 36 points de sutures au crin. Réunion immédiate.* — L..., de la classe 92, souffrant d'un varicocèle congénital, accentué par les marches, sollicite l'opération, qui lui est faite le 11 juillet 1895. Une seule pince suffit

pour délimiter l'énorme prolapsus qui comprenait la presque totalité des deux bourses, celles-ci descendant presque à mi-cuisse. Les points sont passés à moins d'un demi-centimètre et au crin de moyenne grosseur, qui paraît convenir plus spécialement, la recherche, quand ils sont de trop petit calibre, en étant pénible et douloureuse, au moment où il convient de les enlever (12e ou 14e jour). Aucun incident immédiat ou consécutif.

20 juillet. — La ligne des sutures est déjà cicatrisée; le résultat sera à souhait.

25 juillet. — Enlèvement des fils; la réunion est absolue sur toute la ligne sectionnée.

Obs. XVIII. — *Varicocèle double. Résection bilatérale du scrotum; 46 points de sutures au crin. Guérison.* — M... du 51e d'infanterie, porteur d'un varicocèle double, plus développé à gauche, avec cette particularité que les veines sous-cutanées sont aussi ectasiées, saillantes et en certains points cirsoïdes. Dans le scrotum le paquet variqueux est mollasse et englobe le testicule, qui ne paraît pas atrophié L'infirmité s'accentua au moment où il surmenait ses organes génitaux, par un fonctionnement excessif : enfin ce varicocèle serait devenu douloureux depuis l'incorporation, plus particulièrement dans la troisième année. Il souffre après les marches et « ne désire plus la femme », dit-il.

Après huit jours de repos au lit, il est facile de réduire totalement le paquet veineux à travers l'anneau; en même temps les veines scrotales sont presque effacées. Cette dernière circonstance nous engagea à rapprocher excessivement les points de sutures, ce qui fut d'autant plus facile qu'une seule pince-clamp à branches de 15 centimètres suffit pour délimiter la partie à réséquer.

Opéré le 10 juillet par le procédé que nous décrivons, on ne remarqua aucun incident immédiat. Le 27 juillet, le second pansement est remplacé par un suspensoir; se sentant bien, M... se leva trop tôt et fit céder à gauche quelques points de sutures pratiqués avec du crin trop fin, il en résulta sur 3 centimètres environ une disjonction des lèvres de la plaie, qui, par bourgeonnement, procura après un retard de six jours la cicatrisation complète de la section.

Exéat le 5 août, avec un résultat esthétique satisfaisant. Ce militaire, après un congé de trois semaines, assistera aux manœuvres d'automne.

CONTRIBUTION A L'ÉTUDE

DE LA TUBERCULOSE MAMMAIRE

PAR MM.

Henri GAUDIER et **Maurice PÉRAIRE**

Ancien chef de clinique chirurgicale de Lille.

Ex-interne des hôpitaux de Paris.

A mesure que sont plus grands les progrès de l'anatomie pathologique et de la bactériologie, certaines affections qui autrefois étaient très exceptionnelles, deviennent plus communes de nos jours; il en est ainsi des affections, tuberculeuses du sein, dont les observations sont aujourd'hui moins rares, à tel point que nous pouvons apporter ici trois cas nouveaux, à ajouter aux 39 faits signalés jusqu'à présent dans la science.

Nous ne reprendrons pas l'historique de cette affection, qui se trouve particulièrement bien décrite, soit dans les monographies spéciales, soit dans l'article très complet de Pierre Delbet, du *Traité de Chirurgie* [1], et nous laisserons également de côté les discussions anatomo-pathologiques, bien résumées dans un article de J.Sabrazèz et J. W. Binaud publié dans les *Archives de médecine expérimentale et d'anatomie pathologique* de l'année dernière [2], nous réservant de revenir au fur et à mesure sur certains points un peu spéciaux de diagnostic, de pathogénie, du pronostic et du traitement.

Les trois cas que nous apportons ici diffèrent un peu au premier abord; il s'agit en effet, dans un fait (obs. I), d'une gomme mammaire développée primitivement chez une femme indemne de toute tuberculose tant héréditaire qu'acquise.

Dans les deux autres faits (obs. II et III), il existait, en même temps que la lésion mammaire, d'autres tuberculoses, évoluant soit antérieurement, soit simultanément à la lésion glandulaire. En effet, dans

1. P. Delbet, *Traité de Chirurgie* (Duplay et Reclus), Paris, 1892, t. VI, p. 201 et suiv.

2. J. Sabrazèz et J. W. Binaud, *Sur l'anatomie pathologique et la pathogénie de la tuberculose mammaire de la femme.* (*Arch. Méd. exp.* [*et Anat. path.*, 1er nov. 1894.)

l'observation III, il existait une tuberculose osseuse (sacro-coxalgie) qui avait déterminé une infection tuberculeuse grave chez la malade, infection tant pulmonaire que mammaire (il y avait en effet des symptômes très nets au sommet). Dans l'observation II, la lésion mammaire avait été secondaire à une lésion pleurale (pleurésie du même côté survenue quatre ans auparavant) et, en outre, évoluaient simultanément, et la lésion glandulaire et une ostéite chondro-sternale, sans que l'on pût dire laquelle était la première en date. C'est d'ailleurs l'opinion que professe Ohnacker [1]. Ces trois cas ont été diagnostiqués bactériologiquement et la lecture des observations montre bien que le diagnostic non appuyé sur l'examen microbiologique était à peu près impossible, comme le disait si bien Habermaas [2].

En effet, il s'agit au début de lésions d'apparence banale; tuméfaction plus ou moins bien circonscrite, évoluant d'une manière plus ou moins rapide, et simulant à une période donnée un abcès chronique du sein.

Le volume peu considérable de ces tuberculoses (une noisette ou une noix), leur consistance plutôt dure au début peuvent, en l'absence de toute constatation de ganglions axillaires, faire supposer qu'il s'agit d'un adéno-fibrome.

Mais dans la plupart des cas, lorsque les lésions sont devenues suppuratives, lorsque la tumeur entière, mal délimitée, se perd dans la masse des glandes; lorsqu'il existe des fistules, laissant écouler peu ou pas de liquide, il est bien difficile d'établir la spécificité de la lésion, à moins que l'état général, la consistance des autres lésions tuberculeuses, soit viscérales, soit squelettiques, ne vienne mettre sur la voie d'un diagnostic précis.

L'on peut d'ailleurs rencontrer toutes les modalités possibles dans l'aspect de la tumeur. Dans quelques cas, c'est une petite masse plus ou moins mobile, indolore, non fluctuante (obs. I) et qui, même après suppuration, n'augmente pas sensiblement de volume.

Dans d'autres cas, au contraire, il s'agit de collections fluctuantes étendues, véritables abcès tuberculeux qui ne sont pas interglandulaires, comme les premiers, mais qui envahissent les tissus de la profondeur à la surface, et peuvent venir s'ouvrir à la peau par un ou plusieurs trajets fistuleux (Piskacek)[3]. Dans la plupart des observations il est noté que l'adénopathie axillaire avait précédé la

1. Ohnacker, *Arch. f. Clinik. Chir.*, 1883, t. XXVIII, p. 366.
2. Habermaas, Ueber die tuberkulose der Mamma. *Beiträge f. Klin. Chirurgie*, von Bruns, 1886, t. II, p. 44.
3. Piskacek, Ueber die tuberkulose der Brustdrüse. *Medic. jahrb. Wien.*, 1887, p. 613.

tuberculose mammaire ; dans certains cas, l'adénite existait plusieurs années avant l'envahissement de la glande ; cette constatation pourrait avoir une grande importance au point de vue du diagnostic ; mais il est rare qu'elle soit possible, parce que les malades ne viennent les montrer au chirurgien que lorsque la lésion étant suppurative, l'adénite peut s'expliquer par l'infection de voisinage et être purement inflammatoire (obs. III). Enfin, ces ganglions peuvent manquer (obs. II).

Un autre fait sur lequel on insiste, c'est la rétraction du mamelon. Nous ne l'avons trouvée dans aucune de nos trois observations ; et même, s'il existait, ce symptôme, à notre avis, ne prouverait pas grand'chose, puisque la rétraction, en dehors de toute néoplasie, peut exister chez des femmes qui n'ont jamais allaité, ou qui n'ont eu que des abcès d'origine banale puerpérale.

Il en est de même du siège de la tumeur, qui, classiquement, occuperait le segment externe de la glande.

Dans notre observation I, ce foyer était bien celui que nous venons d'indiquer, mais, dans l'observation II, la tumeur était un peu interne et, dans l'observation III, la lésion était manifestement supérieure.

Ces lésions, nous l'avons déjà dit, évoluent le plus souvent d'une façon insidieuse, mais dans une de nos observations la marche a été presque foudroyante (obs. III) ; il y a eu une véritable fonte purulente d'une partie de la glande, survenue en moins de huit jours et, comme cette solution s'était accompagnée de phénomènes inflammatoires considérables, et d'état général grave, l'on peut dire que nous nous trouvions en présence d'un véritable abcès chaud, tuberculeux (l'examen bactériologique ayant d'ailleurs décelé le bacille de Koch dans le pus).

Nous pourrions d'ailleurs rapprocher de cette observation le cas de Ch. Remy et J. Noel, rapporté dans les *Bulletins de la Société anatomique*[1], et où le développement rapide de l'affection avait fait penser à un carcinome à évolution rapide : l'ablation faite, il fut reconnu qu'il s'agissait d'une mammite tuberculeuse où fourmillaient les bacilles de Koch.

Tous ces symptômes réunis, comme on le voit, n'ont pas d'importance spéciale ; et le clinicien ne peut se baser non plus, pour le diagnostic, sur l'âge ou sur les troubles fonctionnels. Rien n'est plus variable que l'âge auquel on a observé ces lésions : une de nos

1. Ch. Rémy et J. Noel, Mammite tuberculeuse récente. Adénone ancien. *Bulletins de Société Anat., Paris*, 1893, 5e série, t. VII, p. 412-14.

malades avait quarante-quatre ans; la deuxième vingt et la troisième vingt-six. L'on sait que Delbet insiste sur ce fait que la tuberculose mammaire est plus fréquente entre vingt-cinq et trente-cinq ans; et qu'elle est exceptionnelle après quarante ans.

Chez aucune de nos malades, l'on ne pouvait invoquer l'influence étiologique de la puerpéralité, de l'allaitement ou du traumatisme, faits qui d'ailleurs, dans les autres observations, ont une valeur bien restreinte (Habermaas [1]).

De plus les symptômes fonctionnels font en général défaut, et ils ne se manifestent que lorsque la suppuration va se produire : ce sont alors les phénomènes ordinaires de la suppuration; ou bien il existe simultanément d'autres lésions tuberculeuses, et dans ce cas ils n'ont rien de spécial.

Dans nos observations ces symptômes fonctionnels n'existaient pas au début, et n'existèrent qu'à la période de suppuration. Cependant quelques observateurs ont signalé, au début, des douleurs très vives; et dans un cas Dubar l'attribue à des névrites [2]. Ce fait, s'il était constant, aurait une valeur médiocre, puisque nous le rencontrons aussi dans les néoplasies cancéreuses de la glande mammaire; mais il peut rendre des services, associé à tous les autres symptômes dont nous avons déjà parlé.

L'examen bactériologique du pus, quand il y a suppuration, et la constatation du bacille de Koch peuvent donc seuls nous permettre de faire le diagnostic. Quant au cas où il n'y a pas encore de suppuration, et où il n'existe que des masses plus ou moins lobulées et dures, on ne pourra pas dire d'une manière précise qu'il s'agit de tubercules de la mamelle, et toutes les observations sont là pour nous prouver que le diagnostic n'a été fait alors que rétrospectivement sous le microscope.

Au point de vue anatomo-pathologique, nos trois observations offrent ce fait commun : c'est que la lésion est à point de départ épithélial, et non pas vasculaire, comme dans l'observation de MM. J. Sabrazèz et J. W. Binaud [3]. Nous renvoyons d'ailleurs aux observations pour le détail de l'examen. Dans un cas principalement (obs. I), les cellules géantes étaient nettement en voie de formation sur les limites des sinus à moitié détruits, et l'on pouvait assister, en quelque sorte pas à pas, à la formation épithéliale de la cellule géante.

1. *Loc. cit.*
2. E. Dubar, *Tubercules de la mamelle*, Th. Paris, 1881, n° 12. p. 84, obs. I.
3. J. Sabrazèz et J. W. Binaud, *loc. cit.*

Dans les trois cas, le bacille tuberculeux existait aussi bien dans le pus, caséeux et granuleux, que dans la paroi de l'abcès tuberculeux et dans les cellules géantes.

De cette constatation anatomique, émettre une théorie pathogénique serait peut-être aller un peu loin, dans l'état actuel de la science. Cependant, l'origine épithéliale de la tuberculose nous fait pencher pour l'infection par la glande (canaux galactophores et acini). Nous ajouterons toutefois que l'examen des canaux galactophores (obs. I) n'a pas permis d'y retrouver le bacille tuberculeux.

Cependant nous ne pouvons pas éliminer l'état de la circulation générale, puisque dans un cas (obs. III) il existait une tuberculose osseuse et de la tuberculose pulmonaire, par conséquent une infection tuberculeuse généralisée.

Mais, même dans ce cas, les vaisseaux ne présentaient pas, au niveau de la lésion, les caractères de l'endartérite tuberculeuse, et nous n'avons pu y retrouver de ces follicules tuberculeux périvasculaires tels que les décrit Dubar dans sa thèse [1].

« Les tubercules de la mamelle ne sont pas graves par eux-mêmes », « mais ils doivent éveiller l'attention sur l'état général du sujet qui les porte » ; tel est le pronostic que formule le professeur Dubar. Cette opinion ne paraît pas assez sévère à Delbet [2], qui dit que la tuberculose est une affection grave aussi bien par elle-même que par ses suites éloignées. Si nous dépouillons ses observations, nous pourrons constater que, dans l'observation I, tuberculose primitive chez une femme de bonne santé habituelle, l'ablation totale de la glande et le curettage de l'aisselle ont donné une guérison locale complète; mais au bout de un an et deux mois se sont déclarés des symptômes de tuberculose pulmonaire qui ne laissent aucun doute.

Dans l'observation II, tuberculose consécutive à une pleurésie probablement tuberculeuse et datant de quatre ans, l'ablation partielle de la glande et le curettage des lésions chondrales ont amené une guérison complète de la lésion locale et qui s'est maintenue depuis trois ans, l'état général restant excellent.

L'observation III était un exemple démonstratif d'un mélange de tuberculose osseuse, pulmonaire et mammaire. L'ablation partielle de la glande a procuré à la malade l'atténuation et la disparition complète de ses lésions pulmonaires, peu avancées d'ailleurs; mais on comprend que la tuberculose osseuse continuant à évoluer, la

1. Dubar, *Th. cit.*, pl. III, fig. 1.
2. Delbet, *loc. cit.*, p. 211.

mort, de ce chef, n'ait pas tardé à se produire, onze mois après l'intervention. Les lésions mammaires étaient parfaitement restées guéries.

Nous ne pouvons donc garder pour les besoins de la cause que les deux premières observations, où la tuberculose mammaire était en quelque sorte primitive.

Or l'on sait que, dans un cas, un an après l'intervention, la récidive pulmonaire n'a pas tardé à se produire, tandis que, dans l'autre cas, la santé générale se maintenait excellente.

Il est vrai de dire, et ce fait est excessivement important : dans le premier cas, il y avait adénopathie axillaire, tandis que dans le deuxième cas il n'existait aucune adénopathie.

Ces faits se rapprochent un peu de la statistique donnée par Delbet, qui dit que sur six malades suivies après opération, deux seulement ont été revues bien portantes, l'une neuf mois, l'autre trois ans après l'opération. Dans quatre autres cas, deux sont mortes de tuberculose pulmonaire; des deux autres : l'une eut une récidive dans le même sein après une grossesse, et l'autre dans l'autre sein deux ans après.

Quand on a constaté la présence d'une tuberculose mammaire, il est du devoir du chirurgien à qui la malade s'est confiée, de traiter cette affection comme une tumeur maligne, c'est-à-dire de l'en débarrasser le plus rapidement possible.

Cette éradication complète de la glande atteinte de tuberculose disséminée a pour but autant de mettre obstacle à l'extension des lésions locales que d'empêcher l'économie entière d'être envahie par le foyer infectieux.

Malheureusement il est difficile de diagnostiquer une tuberculose mammaire primitive et le chirurgien est le plus souvent appelé, lorsque celle-ci survient secondairement soit au cours d'une affection tuberculeuse ostéo-chondrale, pleurale ou pulmonaire. Ou bien les lésions tuberculeuses sont éloignées du foyer infectieux, comme dans notre observation III où les lésions mammaires étaient contemporaines des lésions sacro-iliaques.

Dans ces cas, l'état général de la malade à cette période est si gravement compromis qu'il faut peu compter sur des procédés médicaux pour obtenir l'atténuation des lésions tuberculeuses. C'est donc dans des conditions particulièrement défavorables que le chirurgien saisit le bistouri. Malgré cela, il peut encore obtenir des succès; et ces succès ne seraient-ils que momentanés, qu'ils doivent de toute façon être pris en sérieuse considération.

Quoi qu'il en soit, ce n'est pas à des moyens palliatifs qu'il faut

avoir recours. La ponction suivie d'injection d'éther iodoformé ou de naphtol camphré, ou bien l'incision simple ou accompagnée du curage et de la cautérisation des foyers tuberculeux nous paraissent devoir être rejetés systématiquement.

Nous le répétons : il faut enlever toutes les portions de la glande que l'on considère comme lésées. Si la lésion tuberculeuse est limitée on se bornera à une simple résection de la glande malade, comme nous l'avons fait dans l'observation II, dans l'observation III. Mais, mieux vaut en général être le moins économe possible; il faut empiéter sur les parties saines de l'organe et ne pas hésiter à faire l'amputation totale du sein, si l'on a affaire à la forme disséminée, confluente de la tuberculose. Si les ganglions axillaires sont dégénérés, il faut compléter l'opération, en pratiquant un curettage soigné de la région de l'aisselle.

Si la lésion mammaire s'accompagne d'ostéite costale de voisinage, ou de lésions de l'articulation chondro-sternale, il faudra pratiquer le grattage de cette côte ou de cette articulation; et si la côte ne paraît pas devoir être conservée, si, outre sa dénudation, elle est ramollie dans toute son étendue, si elle est le siège d'une véritable ostéomyélite tuberculeuse, on devra la réséquer sur une assez large étendue. Ceci fait, on pratiquera le drainage de la plaie; et si c'est possible, on suturera.

Nous ne dirons rien du pansement qui sera rigoureusement antiseptique ainsi que des précautions que l'on prendra avant et après avoir saisi le bistouri. Ces précautions sont devenues aujourd'hui banales et sont prises par tous les chirurgiens. Nous n'insisterons pas.

Voici les faits que nous avons eu l'occasion d'observer :

Obs. I. — En février 1894, nous sommes appelés en consultation, par le Dr Delezenne, chef de clinique médicale à la Faculté, auprès d'une femme de quarante ans, porteur d'une petite tumeur du sein gauche.

Cette femme, d'une bonne santé générale et de forte constitution, n'a jamais allaité. Sa dernière grossesse remonte à dix-huit ans. Jamais elle n'a eu de crevasses ni d'inflammation du sein. Il y a un an, à peu près, elle s'aperçut qu'il existait dans son sein gauche, un peu en dehors du mamelon, une petite grosseur du volume d'une noisette. Cette petite tumeur était située profondément, ne roulait pas sous le doigt; elle n'était que peu douloureuse. Pendant près de huit mois elle resta stationnaire; puis, sans cause appréciable, en quelques jours, augmenta de volume, se tuméfia, contracta des adhérences avec la peau, qui rougit et se fistulisa, laissant écouler un liquide séro-purulent un peu grumeleux.

Cette petite ouverture ne se cicatrisa jamais, et il persita une fistule, plus une grosseur profonde qui paraissait réunie à la peau par un

cordon fibreux. C'est ce que nous constatons, à l'examen de la malade.

Le sein gauche n'est pas plus volumineux que le droit : il n'y a pas de rétraction du mamelon ; il est parfaitement mobile sur la paroi thoracique.

A la palpation, on sent, à gauche du mamelon, une tumeur, dure, peu douloureuse, mal délimitée, se perdant dans ses limites, dans le reste de la glande, qui est souple et indolore. Cette tumeur, qui a le volume d'une noix, ne fait pas saillie sous la peau, mais elle est reliée par une sorte de bride fibreuse à une petite ulcération fongueuse, fistuleuse, et qui siège à côté du mamelon. Un stylet, introduit au niveau de cette ulcération, pénètre dans une petite cavité située à près de 3 centimètres de la surface des téguments.

La pression sur la tumeur fait sourdre une gouttelette de pus.

Il n'existe pas d'autres noyaux semblables dans le sein, qui est souple et indolore.

On sent un petit ganglion axillaire situé très haut, au sommet de l'aisselle, contre la paroi thoracique. Il n'existe aucune traînée lymphangitique, unissant ce ganglion et la tumeur mammaire.

Le sein droit ne présente rien d'anormal : pas de ganglions axillaires droits.

Un examen minutieux de la malade ne trouve rien de suspect : elle ne tousse pas, n'a pas d'expectoration. Rien au cœur. Pas de traces de scrofule antérieure, pas d'antécédents héréditaires.

Le diagnostic présentait de grandes difficultés, pour mettre une étiquette exacte sur cet abcès mammaire.

Nous recueillons, à l'aide d'une fine pipette, un peu de pus, qui fut inoculé dans le péritoine de deux cobayes et dont une parcelle fut examinée au point de vue bactériologique.

Cet examen, fait au laboratoire des cliniques de la Faculté, nous permit de reconnaître la présence du bacille de Koch dans le pus.

Forts de cette constatation, nous affirmons alors le diagnostic de tuberculose mammaire, et nous décidons la malade à une intervention que nous jugeons devoir être radicale.

Le 25 février, nous procédons classiquement à l'ablation du sein malade. L'incision prolongée du côté de l'aisselle nous permet d'en faire le curettage et d'extraire deux petits ganglions, du volume d'une noisette.

Les suites opératoires furent aussi simples que possible, et au bout de quinze jours la cicatrisation était complète.

Examen de la glande mammaire.

Cette pièce a été examinée au Laboratoire d'histologie de la Faculté de médecine. L'examen n'a pu malheureusement porter aussi sur les ganglions axillaires qui ont été égarés.

Macroscopiquement : après section médiane, la tumeur se compose d'une cavité du volume d'une petite noisette, aux parois fongueuses, et contenant un peu de pus grumeleux. A l'œil nu, on constate fort

bien que la paroi de cette cavité se compose de deux couches bien distinctes : une, externe, qui se confond avec le tissu de la glande, blanchâtre; l'autre, interne, plus rose, fongueuse, molle, ayant près du double d'épaisseur de la première.

Microscopiquement, la couche externe se confond sans démarcation avec la glande. Sur l'extrême limite, on voit les acini éventrés pour ainsi dire, déformés et contenant des cellules embryonnaires qui en masquent la lumière. Tout à fait en dehors les acini sont normaux. Un peu plus en dedans, mais toujours dans le centre externe, existe une sorte de couronne de follicules tuberculeux réunis par 2 ou par 3. Il n'existe plus trace d'acini; mais, en certains points, on voit nettement se constituer la cellule géante aux dépens des cellules épithéliales de la glande, qui s'entourent d'une zone de cellules embryonnaires.

Dans cette couche externe il y a peu de vaisseaux, et parmi ceux que l'on peut étudier avec toute la clarté désirable, il en est d'oblitérés par des caillots sanguins : *mais en aucun point* nous ne trouvons autour des vaisseaux cette zone de cellules embryonnaires que décrit M. Dubar dans sa thèse.

La couche externe se continue peu à peu avec la couche interne, qui est formée de fongosités typiques renfermant de *rares follicules tuberculeux* et une agglomération de cellules embryonnaires avec quelques rares fibres conjonctives, traces de l'ancienne organisation de la glande.

Sur ces coupes nous n'avons pas pu colorer le bacille tuberculeux.

Les résultats d'inoculation ont été positifs sur un seul des cobayes, qui a succombé quarante-huit jours après l'inoculation d'une généralisation tuberculeuse; les poumons, le foie et la rate étant farcis de tubercules.

Nota. — Nous avons eu l'occasion d'avoir des nouvelles de cette malade grâce à l'obligeance du Dr Delezenne. Il a pu constater au mois de février 1895, un an après l'intervention, les symptômes de début d'une tuberculose pulmonaire.

Obs. II. — Mlle Cora L...., âgée de vingt ans, demeurant passage Saint-Ange, se présente à la consultation chirurgicale de l'hôpital Bichat, le 20 octobre 1892. Elle porte dans le sein droit une tumeur qui l'inquiète et qu'elle n'hésiterait pas à faire enlever si c'était nécessaire.

Cette tumeur est survenue il y a un an; elle était d'abord du volume d'une noix et présente aujourd'hui celui d'une mandarine. Elle est située le long du bord droit du sternum.

La consistance est résistante. Elle semble faire corps avec la glande mammaire, sur laquelle elle paraît comme étalée.

La peau est souple à sa surface, sans changement de coloration d'aucune sorte. Pas de douleur ni spontanée, ni provoquée par la pression.

Par la palpation, on se rend compte très nettement que la tumeur est fluctuante.

Elle donne l'apparence d'un fibro-adénome kystique.

Pas d'adénopathie axillaire.

Rien de particulier comme antécédents héréditaires. Le père et la mère sont bien portants. Elle a des frères et des sœurs qui jouissent d'une excellente santé.

Elle-même n'a jamais été malade, si ce n'est il y a quatre ans.

A cette époque, elle a fait une pleurésie située à *droite* de la poitrine, qui a été soignée par des vésicatoires et qui a duré deux mois.

A part cela elle ne tousse jamais, n'a jamais craché de sang, et l'auscultation de ses poumons ne dénote rien, si ce n'est un peu de rudesse au sommet droit, et quelques frottements secs à la base du même côté.

Nous conseillons l'intervention et nous faisons au préalable un pansement antiseptique (avec des compresses boriquées humides) sur tout le sein.

Le 22 octobre, la tumeur présente le même aspect. Le même pansement est renouvelé.

Le 25 octobre, la malade est anesthésiée d'abord avec du bromure d'éthyle, puis avec du chloroforme par M. Clarac, externe du service.

Aidé de M. Lieffring, je fais sur la tumeur deux larges incisions, délimitant un ovale qui me permet d'enlever une tranche de peau afin d'avoir plus de jour.

Une quantité abondante de pus s'écoule.

La glande mammaire est altérée sur une assez large étendue : cette altération consiste en fongosités que j'enlève d'abord à la curette; je résèque ensuite avec les ciseaux et le bistouri tout ce qui me paraît malade, en empiétant sur une bonne partie de la glande saine.

Outre cette lésion mammaire, l'articulation chondro-sternale me paraît aussi lésée. Je la curette soigneusement.

Les côtes sous-jacentes sont saines. Ceci fait, dix points de suture au crin de Florence sont appliqués pour fermer la plaie, qui est touchée au chlorure de zinc à 1/10. Drainage. Pansement à la gaze iodoformée.

La malade est revue le 29 octobre. Il n'y a pas eu de fièvre, plus de douleurs, pas d'insomnie.

Le drain est enlevé et remis en place, après avoir été nettoyé dans la liqueur de Van Swieten.

Il était simplement bouché par un caillot fibrineux. Même pansement.

Le 5 novembre, on refait le pansement. Les sutures sont supprimées, le drain est enlevé.

La réunion est parfaite. Pansement boriqué.

Le 12 novembre, l'état local est excellent. Un peu de sérosité qui s'est écoulée de l'orifice où était le drain a souillé les compresses de lint.

Les pansements sont continués de la même façon tous les jours jusqu'au mois de décembre.

Le 10 décembre, la guérison est absolue.

La portion restante de la glande présente son état normal. La peau est souple et mobile partout, excepté au point où était le drain. Ce point, qui correspond à l'articulation chondro-sternale curettée, est adhérent à celle-ci.

Nous avons eu l'occasion de suivre cette malade depuis trois ans.

L'état général et l'état local se sont maintenus parfaits.

Revue en avril 1895, rien de particulier à signaler, si ce n'est un embonpoint notable et une santé excellente.

Et pourtant les pièces provenant de l'opération ont été très confirmatives au point de vue de la tuberculose. Ces pièces ont été les unes durcies, montées dans l'alcool, les autres inoculées à un cobaye.

Celles-ci ont déterminé la mort du cobaye en quinze jours. L'autopsie pratiquée a démontré que cette mort était due à de la tuberculose généralisée.

Les pièces provenant de la tumeur mammaire que M. Lieffring, externe des hôpitaux, a bien voulu examiner, ont fait voir qu'il s'agissait bien là de tuberculose mammaire.

Des bacilles de Koch ont été découverts en assez grand nombre dans les fongosités.

En présence de ce fait, qui nous paraît être un cas de tuberculose du sein bien avéré, nous nous demandons quelle est la lésion qui a été la première en date. Est-ce la glande mammaire qui a été prise tout d'abord, ou bien celle-ci n'est-elle que secondaire, et s'est-elle montrée consécutivement à la lésion chondro-sternale?

Dans ce dernier cas, avons-nous eu affaire à un simple abcès froid, et la propagation à la glande mammaire a-t-elle été le fait de la localisation primitive au tissu cellulaire voisin?

Nous n'en savons absolument rien.

Tout ce que nous pouvons dire, c'est que dans notre cas il s'ajoute un facteur important, c'est la pleurésie que la malade avait eue précédemment du même côté qui a été le siège de la lésion mammaire.

Nous n'avons pas à envisager ici si cette pleurésie était ou non tuberculeuse. La lésion du sommet droit que présentait la malade tendrait à le prouver.

En tout cas, cette tuberculose mammaire peut avoir pour origine la lésion tuberculeuse de la plèvre droite et la propagation peut s'être faite par la voie lymphatique.

Obs. III. — Le 27 avril 1887, entre à l'hôpital Bichat, service du docteur F. Terrier, salle Chassaignac, lit n° 20, la nommée D... Jeanne, âgée de vingt-cinq ans, née à Sèvres (Seine).

Le père de la malade est âgé de quarante-huit ans, sa mère a quarante-neuf ans; ils sont tous deux bien portants. Deux frères et une sœur sont morts en nourrice.

Elle a un frère de vingt-trois ans qui jouit d'une excellente santé.

Pas de gourme dans la première enfance; elle a porté, de dix-huit mois à douze ans, des appareils pour lui redresser des déformations rachitiques des jambes; elle a eu la rougeole à trois ans.

Réglée à douze ans, elle a souffert de quelques douleurs abdominales à l'apparition des règles; elle est bien réglée depuis cette époque.

Mariée il y a trois ans, elle a fait une fausse couche de deux mois, en avril 1886. En 1880, elle fit une chute; le traumatisme porta sur la région supérieure et postérieure de la cuisse; quinze jours après cette chute, il se produisit un abcès à la face postérieure de la cuisse droite, sur le tiers inférieur de celle-ci. Cet abcès s'ouvrit spontanément, et laissa un orifice fistuleux donnant lieu, chaque jour, à un écoulement de pus en petite quantité.

Le docteur Duret, consulté en mai 1880, fit une incision au niveau de ce trajet et laissa un tube à demeure pénétrant par le trajet et venant ressortir à deux travers de main au-dessus de celui-ci. Ces deux orifices persistèrent fistuleux. Un médecin consulté lui appliqua, chaque semaine, pendant quatre mois, des pointes de feu, un peu au-dessous de l'émergence du nerf sciatique.

Le 27 avril 1887, la malade entre à l'hôpital Bichat, pour tâcher de faire tarir, par une opération, les orifices fistuleux de la cuisse.

Elle se plaint aussi de douleurs violentes dans le sein droit. Ce sein avait spontanément augmenté de volume depuis huit jours; il était rouge, présentant un empâtement profond; elle avait appliqué journellement des cataplasmes sur toute la zone douloureuse.

Mme D..., à son entrée, offre un état général mauvais; elle a une inappétence absolue; les fonctions digestives s'accomplissent mal; elle a de la constipation habituelle.

Elle présente un amaigrissemont notable depuis le mois de décembre 1886; elle tousse beaucoup. Elle n'a pas d'hémoptysies, mais elle se plaint de fièvre le soir.

L'examen de la poitrine indique une respiration rude, soufflante aux deux sommets; de l'expiration prolongée et quelques craquements au sommet gauche.

Le 30 avril, le sein droit est de plus en plus douloureux; il y a de la rougeur et de la fluctuation à 3 centimètres au-dessus du mamelon : on fait une incision qui donne issue à une quantité considérable de pus jaunâtre très fluide.

On glisse, dans l'ouverture ainsi faite, un tube à demeure.

Pansement phéniqué. Le pansement est renouvelé tous les deux jours.

Les fistules de la face postérieure de la cuisse sont aussi pansées régulièrement tous les deux jours. Les deux orifices fistuleux commu-

niquent sur une large étendue. Pas de décollement au-dessus de la fistule supérieure ni au-dessous de l'inférieure.

L'abcès du sein continue à donner une grande quantité de pus jaunâtre, fluide, présentant quelques grumeaux caséeux, de sorte que l'on est obligé de renouveler chaque jour le pansement.

La température présente des exaspérations vespérales de 38° à 39°.

Cet état persiste jusqu'au 22 mai.

Le 22 mai, le sein droit est plus douloureux que les jours précédents. Ces douleurs sont spontanées et non éveillées par la pression. Elles siègent surtout à la partie supérieure du sein.

Comparé au sein gauche, le sein droit paraît doublé de volume. L'orifice fistuleux résultant de l'incision donne toujours issue à du pus contenant une assez grande quantité de grumeaux. Il repose sur une masse empâtée de forme ovoïde.

La palpation du sein fait constater un empâtement considérable de la glande limitée surtout à sa partie supérieure. Quelques bosselures, petites, inégales, adhérentes entre elles font corps avec la mamelle. Dans la partie interne du sein, indurations profondes. Le stylet introduit dans l'orifice fistuleux fait sentir un tissu mollasse, fongueux.

Au-dessus du mamelon, rougeur diffuse circonscrite par une zone violacée. Douleurs violentes dans tout le sein avec irradiations vers l'épaule droite et le coude du même côté. Ganglions douloureux au nombre de quatre à cinq, du volume d'une noisette, dans l'aisselle correspondante.

L'état général de la malade est toujours mauvais. Fièvre le soir. Toux et mêmes signes qu'au jour de son entrée à l'auscultation du poumon.

Le diagnostic de l'affection mammaire est difficile. Il s'agit là d'une maladie du sein survenue depuis un mois environ en dehors de tout traumatisme, en dehors de l'état puerpéral et de la grossesse chez une femme jeune présentant des lésions manifestes aux sommets des poumons, et des lésions fistuleuses d'origine manifestement tuberculeuse à la cuisse droite.

M. Terrier écarte l'idée d'une tumeur maligne et croit que l'on a affaire à une mammite très probablement tuberculeuse, tout en faisant quelques réserves à cause de l'extrême rareté de cette affection.

Le 23 mai 1887, narcose chloroformique par M. Hallé, interne du service. M. Terrier, assisté de M. le Dr Quénu, fait sur le sein malade deux larges incisions disposées en croix et mesurant 12 centimètres verticalement et 10 cent. 1/2 transversalement. Ces incisions donnent issue à du pus en grande quantité mêlé à des fongosités.

A certains endroits, au milieu d'un tissu d'aspect fibreux se trouve un certain nombre de cavités de grandeur variable pouvant loger depuis un pois jusqu'à un haricot. Ces cavités sont remplies d'un pus crémeux; les parois sont inégales et villeuses.

On fait le grattage des fongosités avec la curette de Volkmann, et

on pratique l'ablation de toute la moitié supérieure du sein, en s'aidant des pinces et des ciseaux courbes.

Trois drains sont placés dans la plaie, un médian, l'autre regardant en bas, et le troisième dirigé vers l'aisselle droite.

Réunion de la plaie par dix fils d'argent profonds et sept crins de Florence superficiels. Tampons iodoformés. Pansement de Lister.

Le soir de l'opération, la température est de 37°,4. Avant l'opération, elle s'élevait chaque soir entre 38°,6 et 39°,5.

Elle oscille autour de la normale jusqu'au 28 mai. Ce jour-là, elle atteint le soir 38°,4. On refait le premier pansement le 29 mai. On enlève sept crins de Florence.

La température tombe à 37°,2.

Les jours suivants, la température ne monte pas au-dessus de 37°,8.

On refait le pansement le 4 juin. On enlève toutes les sutures. La réunion de la plaie s'est faite par première intention.

Malgré cela, par précaution, on laisse à demeure un pansement de Lister que l'on enlève le 10 juin pour le remplacer par de l'ouate imbibée de collodion iodoformé.

La cicatrisation de la plaie est complète.

Plus de toux. L'état général de la malade est des plus satisfaisant. Appétit.

Les fonctions digestives s'accomplissent normalement.

Le 24 juin, M. Terrier fait le grattage des fongosités s'étendant à la face postérieure de la cuisse droite.

Une longue incision partant de la fesse droite, et s'étendant sur la face postérieure de la cuisse correspondante, permet de découvrir les fongosités qui sont grattées avec la curette de Volkmann et excisées avec des ciseaux courbes.

Deux gros drains sont laissés à demeure dans la plaie, que l'on suture avec des crins de Florence. Pansement de Lister.

Les jours suivants, la température est de 37°, 37°,4. On refait le pansement le 1er juillet, et on enlève quelques points de suture. Le soir, température : 38°.

Le 5 juillet, pansement, on enlève les derniers crins de Florence; la température les jours suivants ne dépasse pas 37°,8.

Le 11 juillet, pansement. On supprime un drain. Pas de suppuration. Liquide purement séreux. Le 16 juillet, suppression du dernier drain.

Le 20 juillet, la malade demande à sortir.

Les trajets de la cuisse résultant de la présence des tubes ne donnent lieu à aucune espèce de suintement.

Depuis la première opération, les règles n'ont pas reparu.

La malade a considérablement engraissé. L'appétit est excellent. Il n'existe plus rien d'appréciable, à l'auscultation, au sommet des poumons. La percussion dénote un peu de submatité au sommet gauche en arrière.

La cicatrice du sein à demi amputé est très solide.

Elle présente une longueur de 10 centimètres verticalement et 8 centimètres transversalement.

Le sein est parfaitement souple au-dessous et ce qui reste de la glande est entièrement mobile sur les parties profondes. Pas d'engorgement ganglionnaire dans l'aisselle correspondante.

Examen des portions du sein enlevées. Sur la surface de coupe, on trouve au milieu d'un tissu d'apparence fibreux un certain nombre de cavités de grosseur plus ou moins variable, les unes pouvant loger un gros pois et les autres une petite noisette.

Ces cavités sont tapissées d'un pus crémeux. Leurs parois rougeâtres, et noircies par places, ont un aspect villeux, tomenteux tout particulier.

Examen microscopique. L'examen du pus a été fait par nous ainsi que par nos excellents collègues et amis Hallé et Malherbe; nous avons pu y reconnaître très nettement la présence du bacille tuberculeux.

La pièce a été durcie par la gomme et l'alcool, après avoir été traitée par l'alcool. Des coupes ont été faites dans les différents points de la tumeur, colorées au picrocarmin et montées dans la glycérine.

L'examen pratiqué par notre excellent ami le Dr Weber a montré qu'il s'agissait nettement de lésions tuberculeuses.

En effet on voit dans les préparations, à un grossissement de 100 diamètres, des îlots composés de cellules ayant une forme arrondie, et entourées par des bandes de tissu fibreux.

A un grossissement de 290 diamètres, ces îlots sont constitués en grande partie par des cellules embryonnaires.

Dans certains autres îlots, il existe des cellules dégénérées et déformées entre lesquelles se voient des cellules rondes en assez grand nombre. Malgré le fusionnement de toutes ces cellules, on reconnait à leur groupement les traces d'anciens culs-de-sac glandulaires.

A un plus fort grossissement (400 diamètres), on aperçoit autour de chaque acinus une zone transparente, amorphe, et dans l'intérieur même de l'acinus des cellules irrégulières épithélioïdes.

Un certain nombre de culs-de-sac glandulaires paraissent être en voie de dégénérescence granulo-graisseuse à leur centre, tandis qu'on voit de nombreux noyaux à leur périphérie.

Dans d'autres îlots existent des cellules embryonnaires, les unes disséminées, les autres disposées en petits groupes; au milieu de ces éléments se trouvent d'énormes cellules, les unes arrondies, les autres irrégulières, présentant des prolongements protoplasmiques. Ces grosses cellules sont opaques, renfermant un nombre de noyaux considérable.

L'examen de chacun des îlots dénote l'absence complète de vaisseaux. Ceux-ci n'existent que dans les travées fibreuses qui séparent chaque îlot. Ils nous paraissent oblitérés par des caillots.

Sur différentes autres coupes, ce n'est pas sous forme d'îlots, mais sous forme d'infiltrations, que sont disposés ces différents éléments cellulaires.

Quelques-uns des îlots embryonnaires arrondis et des circonscriptions lobulaires infiltrées ont subi la dégénérescence vitreuse, d'autres sont tout à fait granulo-graisseux. A côté de ce processus caséeux existe un processus scléreux dans le tissu qui sépare les îlots. Ce processus est caractérisé par des traînées de cellules rondes irrégulièrement disséminées, et par des cellules fusiformes en train de subir la transformation conjonctive.

L'examen bactériologique a dénoté l'existence des bacilles de Koch dans les cellules.

Ceux-ci ont en moyenne 3 à 4 μ de longueur sur 0 μ, 3 à 0 μ, 5 de largeur. Leur diamètre transversal est uniforme; ils ne sont pas renflés à leur extrémité. Quelques-uns sont infléchis en S ou recourbés en crochet.

Des portions de la tumeur ont été inoculées dans le péritoine d'un cobaye, celui-ci a succombé au bout de trente-six heures en présentant les lésions d'une tuberculose généralisée. Un autre cobaye inoculé sous le tégument externe a vécu huit jours, mais en s'amaigrissant progressivement. Au quinzième jour, il a été sacrifié, et on a trouvé des lésions de tuberculose dans la plupart de ses organes.

Le 3 octobre 1887, Mme D.... entre de nouveau à l'hôpital Bichat dans un état d'émaciation très prononcée. Elle nous dit que depuis quinze jours les trajets fistuleux de la cuisse et de la fesse se sont ouverts spontanément, et ont donné lieu à un écoulement purulent continu. En même temps elle a été prise de frissons, de fièvre survenant surtout le soir et accompagnée de sueurs abondantes. L'appétit a disparu; elle digère mal, vomit souvent, et est fréquemment prise d'une toux quinteuse; pas d'hémoptysies.

Le 7 octobre, j'anesthésie la malade, et mon ami et collègue, le Dr Hallé, pratique un grattage des trajets fistuleux à la cuisse. Malgré cela la suppuration continue à se faire les jours suivants, et on est obligé de renouveler tous les jours les pansements.

Le 21 janvier 1888, cet état persistant sans aucune amélioration, le Dr Terrier opère à nouveau la malade. Après avoir débridé largement les trajets fistuleux, il se rend compte qu'il y a une lésion osseuse profonde qui entretient la suppuration, et que cette lésion est circonscrite à l'articulation sacro-iliaque. Il pratique un curettage soigné à la région, et ne voulant pas pousser plus loin son investigation, il termine son opération en suturant la surface opératoire, après l'avoir drainée. Pendant un mois, la malade paraît améliorée; l'écoulement de pus est moins abondant, mais à partir du mois de mars, elle présente de nouveau de la fièvre, surtout le soir; la température oscille entre 38° et 39°,5; il y a de la toux, des sueurs profuses la nuit, les fonctions digestives s'accomplissent mal. L'auscultation des poumons ne présente rien d'anormal; on trouve simplement aux deux sommets en arrière un peu de submatité.

L'état général s'aggrave vers le 15 avril; l'amaigrissement de la

malade est très prononcé. Il y a une toux sèche, persistante, accompagnée de temps en temps d'accès de dyspnée, et de quelques crachats parfois mêlés d'un peu de sang rouge.

La température du soir est beaucoup plus élevée que celle du matin. Il y a de l'albumine dans les urines.

Le 24 avril 1888, la malade meurt.

A l'*autopsie*, les lésions pulmonaires anciennes sont peu avancées. On ne trouve aux sommets que quelques tubercules crétacés; les lésions récentes sont beaucoup plus importantes; les poumons présentent sur toute leur étendue l'aspect caractéristique de la granulie.

Les granulations tuberculeuses sont disséminées non seulement à la surface du parenchyme pulmonaire, mais dans sa profondeur. Il en existe aussi sur les feuillets de la plèvre.

Ces granulations sont presque toutes grises et demi-transparentes.

On en retrouve une grande quantité dans les ganglions bronchiques et mésentériques, ainsi que sur le péritoine.

Les reins sont mous, décolorés, et offrent un volume plus considérable qu'à l'état normal.

L'articulation sacro-iliaque présente un grand nombre de fongosités; les ligaments sont ramollis, en partie détruits. Il n'existe rien qui rappelle la synoviale. Mais les lésions paraissent surtout localisées à la face antérieure du sacrum, tout près du bord interne de la surface articulaire.

On trouve là un foyer ramolli du volume d'une noisette constitué par des débris osseux, par des fongosités et par du pus nettement collecté. En arrière de ce foyer existe un orifice à travers lequel s'échappait sans doute le pus pour venir sourdre au dehors, en passant par un trajet creusé au milieu des fibres en partie détruites du muscle grand fessier.

On peut difficilement engager une fine bougie dans ce trajet, qui est tortueux et qui est tapissé d'une sorte de fine membrane d'aspect luisant et vernissé.

En recherchant dans la littérature étrangère des observations ayant rapport aux tubercules de la mamelle, nous avons trouvé un cas de Schede publié en 1893 [1].

Schede a fait remarquer dans son observation la rareté excessive de cas semblables. « Virchow, dit-il, croyait que cela n'existait pas. En 1880, Bilhroth n'en connaissait que 2 cas sans examen microscopique. En 1881, Dubar a donné deux observations, et distingué 2 formes : disséminée et confluente, cette dernière se caséifiant et donnant lieu à des cavernes mammaires. O. Necker en a signalé d'autres cas, puis sont venus des travaux de la clinique de Bruns, entre autres la revue générale de Mandry, contenant 28 cas.

1. XI. Aerztlicher Veren zu Hamburg. *Deutsche Medicinische Wochenschrift* 7 décembre 1893, n° 49, p. 1316.

Les cas plus récents sont trois cas de Bender avec examen microscopique et recherche du bacille de Koch. Le processus débute par la formation de tubercules dans les lymphatiques et les acini. Les parois acineuses sont distinctes, il se forme alors des cavernes contenant des masses caséeuses. Le processus atteint les mamelles partiellement ou en totalité, comme dans le cas qu'il a présenté. »

Schede ne considère pas comme une division heureuse celle qu'adopte Dubar, en forme *confluente* et *disséminée*, attendu que ces deux formes ne sont que des stades cliniques différents d'une même affection; tandis qu'en clinique on distingue nettement dans la mamelle l'abcès froid encapsulé, et Schede en a vu un cas de ce genre chez un homme de quarante-deux ans. On y a retrouvé le bacille tuberculeux. Dans ces conditions, les ganglions axillaires ne sont pas pris; tandis que, dans d'autres cas, ils sont toujours malades et doivent être extirpés comme dans le cas de cancer.

Il est difficile de distinguer le cancer de la tuberculose.

Dans le cas présenté par Schede, il s'agissait d'une femme de vingt-six ans, et on avait d'abord posé le diagnostic de carcinome. Huit jours après, à la place d'une tumeur dure, on trouva de la fluctuation, et l'idée de cancer fut éliminée, la mamelle tout entière fut extirpée ainsi que les ganglions. C'était à de la tuberculose mammaire qu'il avait eu affaire; ce que démontra nettement l'examen des préparations microscopiques.

NOTE

SUR L'EMPLOI DU VINAIGRE

CONTRE LES VOMISSEMENTS CONSÉCUTIFS A LA CHLOROFORMISATION

Par le docteur LEWIN

Premier assistant à l'hôpital Saint-Pierre à Bruxelles.
(Service de clinique chirurgicale du professeur Thiriar.)

Il y a quelques mois, j'ai publié dans les *Annales de la Société de chirurgie belge* une notice sur l'emploi du vinaigre contre les vomissements consécutifs à la chloroformisation; lors de la publication de mon travail, je n'avais encore appliqué cette méthode que dans un nombre de cas relativement restreint (61), et bien que son efficacité se fût déjà manifestée d'une manière assez évidente, il était désirable d'avoir des bases d'appréciation plus étendues, avant de porter un jugement définitif sur les services réels qu'elle est appelée à rendre dans la pratique chirurgicale. Aujourd'hui, le nombre des opérations dans lesquelles la méthode a été appliquée avec succès semble établir son utilité incontestable dans la chloroformisation. Depuis la statistique qui a été publiée à la suite de la notice, j'ai employé le vinaigre dans toutes les opérations qui ont été faites dans le service clinique de M. le professeur Thiriar à l'hôpital Saint-Pierre. Les applications ont porté sur 174 opérations, telles que : hernies étranglées et hernies avec cure radicale, hystéropexies, hystérectomies, salpingectomies, cholécystostomies, cholédochotomies, amputations, néphropexies, éventrations, autoplasties, opérations d'Alexander, résections du genou et autres, trépanations du crâne, périnéorrhaphies, anévrismes, etc.

Dans cent vingt-cinq cas, le succès a été complet, c'est-à-dire qu'il ne s'est produit de vomissements d'aucune espèce; dans quarante-neuf cas, il y a eu des vomissements, mais ceux-ci ont été en général légers et plutôt glaireux. Ils ne se sont produits que vers le soir ou pendant la nuit, donc longtemps après les opérations, puisque celles-ci se font à partir de neuf heures du matin. La faible intensité des vomissements et leur petit nombre constituent déjà un succès relatif, car il nous est arrivé d'observer des vomissements persistant parfois trois jours après la chloroformisation ordinaire.

Il y a lieu de faire remarquer aussi qu'un certain nombre de malades ont vomi après l'application du linge vinaigré parce qu'ils ne l'ont pas toléré pendant un temps suffisant. La méthode doit être appliquée avec beaucoup d'exactitude pour donner de bons résultats; je crois donc utile de rappeler ici le mode opératoire.

Tout d'abord, il importe de se rendre compte de la manière dont le vinaigre empêche les vomissements.

1° On sait que le chloroforme s'élimine presque exclusivement par les poumons et qu'il est mis en liberté surtout en nature et aussi sous forme d'acide formique et de chlore : $C^2HCl^3+3O=C^2HO^3+3Cl$ [1].

Cette décomposition se fait principalement lorsqu'il y a un grand apport d'air; elle est, à mon avis, favorisée par l'état de grande division dans lequel se trouve le chloroforme lors de son élimination et par la température (du corps) à laquelle il est porté.

Il est évident que le chlore mis en liberté exerce une action irritante sur le larynx et la trachée, et que ce doit être une des principales causes des vomissements. Or, l'acide acétique est avide de chlore; dans l'application du linge imbibé de vinaigre, ce gaz se combine à l'acide acétique au fur et à mesure de sa production, en formant de l'acide trichloracétique : $C^2H^4O^2+Cl^6=C^2Cl_3H^2O+3HCl$.

Je ferai remarquer qu'il est très dangereux d'employer du chloroforme pur et que tout chloroforme médicinal doit renfermer une certaine quantité d'alcool, qui rend plus difficile sa décomposition pendant la narcose.

2° On sait, d'autre part, que le chloroforme déshydrate les tissus; c'est ce qui explique, dans les célèbres expériences de Claude Bernard, l'arrêt de la germination de la graine soumise à l'influence des anesthésiques qui se substituent à l'eau du protoplasma.

L'action des anesthésiques sur le système nerveux s'expliquerait de la même façon; il faut interpréter de la même manière l'hypersécrétion salivaire et stomacale au début de l'anesthésie. Il y a donc tout avantage à faire respirer au malade, lorsqu'on a suspendu l'action du chloroforme, un air aussi humide que possible. Cette action déshydratante, se portant aussi sur l'endothélium des vaisseaux sanguins, provoque un commencement de coagulation du sang, auquel contribuent également le ralentissement du mouvement circulatoire et la faible activité des phénomènes chimico-biologiques dans le réseau capillaire. Or, je pense que, dans ce cas, l'acide acétique contribue puissamment à rendre au sang sa fluidité normale,

1. Voir le *Dictionn. encyclopéd.* de Dechambre, art. CHLOROFORME, p. 664.

propriété qu'il emprunte à l'eau qu'il renferme et à son pouvoir énergique de dissoudre la fibrine.

3° Enfin, on sait que les acides en général sont des stimulants des voies respiratoires, et il est évident que cette action doit aussi intervenir favorablement dans le cas présent.

Les explications énoncées sont, me semble-t-il, suffisantes pour expliquer le phénomène sans devoir recourir à une action hypothétique du vinaigre ou des acides en général sur le centre vomitif, par l'intermédiaire des vaso-moteurs.

Les observations suivantes ont été faites sur les malades auxquels on a appliqué la méthode. Aussitôt après l'application, le pouls se relève, la respiration devient plus profonde, la face se colore légèrement et la conjonctive cornéenne reprend son éclat. L'appétit reparaît au bout de peu de temps, le malade se plaignant quelquefois de faim dans la journée. Souvent, il n'accuse pas du tout le malaise général qui suit presque toujours la chloroformisation.

Il ne s'ensuit pas que l'application du vinaigre supprime toujours les vomissements; je pense que dans certains cas, c'est-à-dire lorsqu'on a affaire à des sujets très nerveux, ou souffrant de certaines affections des poumons et de l'estomac, les vomissements peuvent se produire malgré l'application du vinaigre.

Il faut procéder de la manière suivante : on trempe un linge de la grandeur d'une serviette dans du vinaigre ordinaire et on l'exprime légèrement de manière qu'il soit encore bien humecté; on le place alors sur la face du malade *encore recouverte du masque*. On retire ensuite celui-ci, de façon à empêcher autant que possible l'arrivée brusque de l'air, qui doit traverser le linge vinaigré avant d'être inspiré. Le linge doit être toléré aussi longtemps que possible, trois heures au moins. Il y a avantage à prolonger l'applicatiou pendant toute la journée, car on constate parfois la présence du chloroforme dans l'air expiré par les malades plus de deux jours après la narcose. Certains malades qui avaient enlevé le linge ont éprouvé des symptômes de nausées qui ont cessé après une nouvelle application du même linge.

Il arrive quelquefois que l'air de la chambre étant très sec, le linge se dessèche rapidement; il est alors important de renouveler le vinaigre en prenant les mêmes précautions qu'au début, c'est-à-dire en mettant le second linge vinaigré sur le premier et en retirant ensuite celui-ci de façon à empêcher l'arrivée brusque de l'air. Si l'application du linge mouillé était gênante, on pourrait le soutenir par un masque, comme je me propose de le faire par la suite.

Il est de la plus grande importance de se conformer aux règles

indiquées pour l'application du vinaigre; on doit se garder surtout d'enlever le masque à chloroforme du visage du malade pendant la chloroformisation; dès la fin de l'opération, il doit être remplacé par le linge vinaigré, sans laisser arriver l'air. Faute d'observer cette dernière précaution, certains chirurgiens n'ont pas obtenu dès l'abord tous les effets de l'application de la méthode.

Si le malade éprouve le besoin d'expectorer, il faut glisser sous le linge vinaigré un mouchoir ou un crachoir.

Je ferai remarquer en terminant qu'il est préférable d'appliquer, dans l'administration du chloroforme, le procédé des doses fractionnées qui, selon moi, est le seul rationnel. En opérant ainsi, on ne doit pas enlever le masque pendant la chloroformisation, tandis que par la méthode des doses massives, le chloroformisateur, après avoir obtenu une narcose profonde, est souvent obligé d'enlever le masque. Il laisse ainsi l'air arriver brusquement et provoque des nausées et des vomissements, soit pendant l'opération, soit vers la fin.

REVUE DES SOCIÉTÉS SAVANTES

SOCIÉTÉ DE CHIRURGIE

24-31 juillet 1895.

M. Forgue (de Montpellier). — *Anus contre nature sur le cæcum traité par la résection de l'intestin avec application du bouton de Murphy. Mort.*

Il s'agit d'un anus contre nature, d'origine herniaire, siégeant sur le cæcum chez un homme dément. Les deux bouts faisaient un prolapsus considérable, et une première opération, consistant dans la résection des bouts prolabés, avait été suivie de récidive. Le 10 février 1895, M. Forgue procède à la cure radicale de l'anus contre nature. Les deux bouts furent disséqués et complètement libérés; puis on réséqua sur chacun d'eux deux centimètres environ, et on se mit en demeure de les aboucher au moyen du bouton de Murphy. Mais l'application de ce dernier fut extrêmement difficile à cause de l'épaisseur des parois de l'intestin; on eut d'abord beaucoup de peine à obtenir la coaptation de chaque bout sur les branches du bouton; puis il fut impossible d'articuler ces branches à fond, de sorte qu'il persistait une petite fissure, et M. Forgue fut obligé de faire une suture méthodique par-dessus le bouton. Le malade mourut dans le collapsus au bout de quelques heures.

M. Chaput a opéré un malade atteint de rétrécissement cancéreux du pylore et qui vomissait tous les jours ses aliments mélangés de liquide noir de café. Il avait maigri de 38 livres en quatre mois et ne pesait plus que 52 kilog. La gastro-entérostomie antérieure fut pratiquée avec le bouton de Murphy. On fut obligé de réséquer la muqueuse stomacale pour amincir la paroi gastrique : après avoir serré la suture en bourse stomacale, on dut exciser, puis enlever un pli très saillant. La coaptation correcte de l'estomac sur la tige du bouton fut assez difficile à obtenir, à cause de l'épaisseur des parois; on y réussit en s'aidant de la sonde cannelée. La pièce mâle fut appliquée sans difficulté, de même que le serrage à fond du bouton fut obtenu. Le malade guérit rapidement. L'opération avait duré 20 à 25 minutes.

M. Chaput a recueilli un assez grand nombre d'accidents produits par le bouton de Murphy; on peut les grouper sous quatre chefs : sténose de l'orifice; occlusion par le bouton; séjour prolongé du bouton; perforation.

Keen a observé la sténose après gastro-entérostomie; Abbe, après une cholécystentérostomie. Ces faits paraissent exceptionnels; ils ne se produisent guère qu'avec des parois très épaisses.

Abbe a observé une mort par occlusion déterminée par l'engorgement du bouton par les matières fécales; Villard a vu le bouton obstrué par des pépins de raisin dans une gastro-entérostomie; Wiggins a observé une mort par occlusion, des adhérences ayant coudé l'intestin à angle aigu au niveau du bouton.

Ce bouton a séjourné pendant cent quarante-cinq jours dans le rectum (W. Meyer), pendant plusieurs mois dans l'estomac (2 cas de W. Meyer, Arsdale, 4 cas de Murphy), pendant six semaines dans le gros intestin (Abbe), pendant douze semaines dans l'intestin (Kammerer). Bressler a constaté, après une gastro-entérostomie suivie de mort au bout de quatre semaines, l'arrêt du bouton par une bride, au niveau de l'angle splénique du côlon. Le bouton arrêté peut provoquer l'ulcération ou l'obstruction de l'intestin.

Des perforations ont été observées 24 fois : 8 fois sur l'estomac, 16 fois sur l'intestin; faits de Zielewicz, Demons, Quénu, Wynter, Griffith, Delagénière pour la gastro-entérostomie; faits de Meyer, Jones, Schwartz, Picqué, Richelot, Kammerer, et Murphy, Bell, Murphy Dennis, Abbe, Shepherd, Mac Burney, Forgue, Delagénière pour les opérations sur l'intestin. La perforation se produit par des mécanismes divers : 1° par gangrène de l'intestin ; 2° par la section rapide, comme au couteau, d'une paroi saine (cas de Shepherd) ; 3° par un contact imparfait, lorsque les parois viscérales sont trop épaisses.

Lorsque les parois sont trop épaisses, l'opération peut devenir impossible, comme dans le cas de Forgue; on devra considérer l'opération de Murphy comme contre-indiquée lorsque l'épaisseur de l'estomac et de l'intestin est plus considérable que la largeur de la rainure du bouton.

Actuellement il n'y a pas de bouton parfaitement satisfaisant en tant qu'instrument; la soudure à l'étain des crochets des modèles américains n'est pas assez solide; le bouton de Villard a de bons crochets, mais la racine est trop étroite et le bord trop tranchant. Mais, l'instrument serait-il parfait, on n'en aurait pas moins à redouter les accidents d'occlusion et de perforation.

En résumé, le bouton de Murphy ne présente pas des avantages bien nets sur les procédés de suture. Entre les mains d'un chirurgien expérimenté, la suture n'est pas plus longue à exécuter : en outre elle ne présente pas les mêmes dangers que le bouton. Ce dernier est surtout dangereux lorsque les parois sont épaisses. L'emploi du bouton est surtout indiqué lorsqu'il y a occlusion ou lorsqu'on veut terminer rapidement une opération déjà trop longue; il remplace alors avantageusement l'anus contre nature.

M. Terrier présente les pièces d'une gastro-entérostomie faite il y a cinq mois avec application du bouton de Murphy. Le malade est mort de cancer du foie. On constate que l'orifice de communication est large,

que ni du côté de l'estomac, ni du côté de l'intestin il n'y a tendance au rétrécissement.

Au point de vue de la technique, M. Terrier fait observer que la pratique de Murphy, qui pour la suture en bourse entrecroise les deux extrémités du fil, est mauvaise, puisqu'elle détermine la production d'un pli. Il faut avoir bien soin d'exciser les portions muqueuses qui dépassent et de suturer par-dessus. Quant au conseil de M. Quénu, qui place un bouchon, pour empêcher l'écoulement des matières, avant la coaptation des deux pièces du bouton, M. Terrier le trouve inutile.

Traitement des appendicites (suite de la discussion).

M. Nélaton veut appeler l'attention sur une variété anatomique d'appendicite et sur un symptôme clinique.

Au point de vue anatomique, on trouve parfois des foyers de suppuration isolés et séparés des foyers principaux de l'appendicite enkystée. M. Nélaton l'a rencontré dans les deux observations suivantes :

I. Un homme de trente ans est en traitement depuis huit jours pour une occlusion intestinale; M. Jalaguier, qui le voit alors, trouve une appendicite et l'envoie dans le service de M. Nélaton. Ce dernier ne constate ni dissociation du pouls et de la température, ni météorisme, mais un empâtement de la fosse iliaque droite. Il pense à une appendicite enkystée, ouvre largement un foyer purulent et trouve l'appendice, qu'il résèque. Le malade mourut dans la soirée. A l'autopsie, on trouva le foyer incisé parfaitement net et vide; il y avait en outre un foyer derrière la vessie et un autre dans la fosse iliaque gauche, enkystés entre des anses d'intestin grêle, et tout à fait indépendants du foyer principal.

II. Dans le second cas, il s'agit d'une jeune fille qui fut envoyée à M. Nélaton avec le diagnostic d'occlusion intestinale. C'était une appendicite, et on ouvrit un foyer cæcal, un autre pelvien, un troisième lombaire. La malade mourut le lendemain, et à l'autopsie on trouva un foyer, passé inaperçu, qui siégeait entre les anses de l'intestin grêle et remontait jusqu'au rein gauche.

Ces deux faits confirment donc pleinement ce qui a été dit par M. Brun au sujet des abcès secondaires. Malheureusement on ne peut leur attribuer aucune portée clinique, attendu qu'il n'existe pas de signes qui permettent d'en faire le diagnostic. Ils se comportent comme une péritonite généralisée, et il faut les considérer comme une manifestation de cette dernière.

D'une façon générale il n'existe pas de symptôme clinique qui permette de porter à coup sûr le diagnostic de la variété d'appendicite. Il en est un cependant qui apparaît à M. Nélaton comme ayant une grande valeur à cause de sa constance; c'est le signe de fausse occlusion intestinale. Il cite trois cas dans lesquels une erreur de diagnostic fut commise et où, après avoir cru à une occlusion, il trouva une appen-

dicite à foyers multiples. Aussi pense-t-il qu'en pareille occurrence il serait dangereux de s'attarder au traitement médical de l'occlusion, lavement gazeux, électrisation, massage, moyens néfastes pour l'appendicite, et de faire d'emblée une incision iliaque. S'il s'agit d'une occlusion, elle permettra d'établir un anus contre nature.

M. Gérard Marchant pense qu'il faut tenir compte des différentes variétés d'appendicite, suivant qu'il s'agit d'appendicites à répétition, d'abcès circum-cæcaux, de péritonite par perforation ou par propagation. Il a lui-même observé 11 cas.

En ce qui concerne les appendicites à répétition, tous les chirurgiens sont d'accord. Il s'agit seulement encore de convertir les médecins. Il est important de bien distinguer entre la typhlite et l'appendicite; M. Marchant a vu un certain nombre de typhlites qui toutes ont guéri spontanément.

Dans les cas d'appendicite proprement dite, le diagnostic est souvent difficile par le fait de l'absence de tuméfaction. Quand il existe des abcès péri-appendiculaires extra-péritonéaux, le diagnostic peut être aussi très malaisé. M. Marchant en a observé 3 cas, dont un particulièrement intéressant. C'était un homme qui en 1887 présenta dans la région lombaire une tuméfaction qui fut prise pour un abcès périnéphrétique et incisée comme telle. En 1891, nouveaux accidents semblables; à l'examen on ne trouve rien. Mais quinze jours après on incise un abcès à Berck-sur-Mer. En 1892, le malade se retrouve dans les mêmes conditions. En 1894, il vient à Paris pour une nouvelle rechute, et un médecin fort expert croit à l'existence d'une lésion de la colonne vertébrale. Quinze jours après, apparaît une tuméfaction de la région iliaque, qui permet à M. Marchant de faire le diagnostic d'appendicite. Il incise et trouve une grande cavité iliaque communiquant avec un vaste abcès lombaire. L'appendice était comme suspendu au plafond de la collection iliaque. La guérison s'est maintenue depuis lors.

M. Reynier a eu l'occasion d'observer 22 nouveaux cas d'appendicite et a dû intervenir 16 fois. Dans 3 cas, les malades sont morts; un de ces décès est attribuable à la tuberculose. M. Reynier a toujours trouvé du pus. Il semblerait donc d'après cela que le chirurgien ne doit jamais hésiter à intervenir. Cependant il ne faut pas perdre de vue qu'on observe des guérisons spontanées, même après suppuration. M. Reynier a observé et a eu lui-même autrefois une appendicite suppurée qui a guéri par perforation spontanée dans le rectum. L'intervention décidée, il faut avant tout ne pas aggraver l'état du malade. Aussi M. Reynier pense-t-il que cette intervention doit être limitée à l'évacuation du pus, et qu'il ne faut pas trop s'acharner à vouloir enlever l'appendice et surtout bien se garder de détruire les adhérences intestinales.

En ce qui concerne le mode d'intervention, M. Reynier se déclare partisan de l'incision iliaque. L'incision médiane offre bien certains avantages. Mais elle a le grave défaut d'exposer à l'infection du péritoine. D'une façon générale il n'y a pas à tenir compte de la péritonite

généralisée. Cette dernière se limite toujours, au moins chez l'adulte, et, grâce à cette tendance à la localisation, on peut aussi limiter son intervention. C'est aussi la raison pour laquelle M. Reynier n'intervient pas dès les premières heures. A ce moment la réaction péritonéale est très vive; elle s'accompagne de faiblesse cardiaque, ce qui rend la chloroformisation et l'opération très dangereuses. Il est préférable d'attendre l'accalmie pour intervenir. Mais il ne faut pas tomber non plus dans l'excès contraire, et considérer cette accalmie comme une guérison.

M. Schwartz ne s'occupe que des appendicites aiguës et subaiguës. dont il a observé 15 cas. Il admet deux formes de la maladie. Dans la première le début se fait brusquement et la péritonite généralisée s'établit d'emblée. Cette première forme comporte deux sous-variétés, suivant que l'infection du péritoine s'accompagne d'emblée de septicémie, auquel cas elle est toujours mortelle, ou au contraire s'accompagne simplement d'un épanchement abondant, auquel cas la laparotomie peut donner de bons résultats. M. Schwartz a opéré 5 cas de cette nature avec une guérison et 4 morts. Un malade a succombé en vingt-quatre heures, deux sont morts après deux et quatre jours avec des abcès multipliés; dans le quatrième cas le malade est pris au douzième jour après l'opération de pleurésie aiguë avec myocardite et succombe. Il est à remarquer que dans tous ces cas les malades avaient déjà eu des atteintes antérieures.

L'autre forme est constituée par les appendicites enkystées. M. Schwartz en a opéré 9 cas avec 9 guérisons. Dans un de ces cas, une tumeur d'apparence isolée dans la fosse iliaque avait fait croire à un néoplasme de l'intestin; après incision iliaque, on tombe sur une masse constituée par une agglomération d'anses de l'intestin grêle et du cæcum avec quelques petits points purulents. Sans faire la moindre tentative de rupture des adhérences, M. Schwartz se contenta de drainer avec la gaze iodoformée et le malade guérit avec disparition complète de la tuméfaction. Enfin M. Schwartz a également observé une jeune femme qui avait eu une atteinte d'appendicite non opérée, dont elle guérit; trois semaines après, il dut lui faire une cure radicale de hernie et put constater que l'appendice était atrophié et adhérent à la fosse iliaque.

M. Reclus fait observer qu'on n'insiste pas assez sur les difficultés de l'opération dans les cas d'appendicites à répétition. Il en a opéré 4 cas, et dans 3 d'entre eux, il a eu les plus grandes difficultés à arriver sur l'appendice au milieu d'une gangue épaisse d'adhérences qui l'entouraient. Dans un cas, celui d'une jeune fille qui avait eu trois atteintes, M. Reclus trouva au contraire un appendice qui paraissait absolument sain; il fit néanmoins la résection, et l'examen histologique, pratiqué par M. Villiet, montra que cet appendice, sain en apparence, était au contraire très altéré.

De l'appendicite avec péritonite généralisée, M. Reclus ne possède

qu'une expérience limitée. Il en a observé un seul cas et le malade est mort. Il ne croit pas que la péritonite soit toujours aussi généralisée qu'on veut bien le dire dans certaines statistiques. Il ne faut pas confondre les péritonites généralisées avec les péritonites simplement étendues; les premières sont au-dessus des ressources des chirurgiens.

Dans les péritonites localisées, M. Reclus ne partage pas l'hésitation de certains chirurgiens au point de vue du moment où il faut opérer. Il a opéré 27 cas avec 26 succès, et est intervenu dès qu'il avait posé son diagnostic. Un simple empâtement iliaque lui suffit pour cela, et il a toujours trouvé du pus et des adhérences. Le seul inconvénient qui soit de nature à le faire hésiter dans l'intervention, c'est l'éventration possible; or celle-ci peut être évitée quand on opère à froid et qu'on peut refermer totalement le ventre. On l'évite surtout si on a soin de faire l'incision le plus près possible de l'arcade crurale.

M. Poirier a opéré 13 cas d'appendicite avec 2 décès. Il a toujours trouvé du pus; il a toujours incisé immédiatement au-dessus de l'arcade crurale. Dans un cas il a dû chercher le pus très haut, et le drain a pénétré à 33 centimètres, par conséquent dans le voisinage du rein. M. Poirier croit qu'il y a avantage à toujours opérer.

M. Jalaguier s'en tient aux péritonites généralisées. Sur 71 cas d'appendicites qu'il a observés, 33 s'accompagnaient de péritonites généralisées. Sur ces 33 cas, 28 lui sont personnels; il est intervenu 22 fois avec 4 guérisons opératoires seulement. Dans les 6 autres cas il n'est pas intervenu, puisqu'il était manifestement trop tard.

Avec M. Guérin, M. Jalaguier pense qu'il faut distinguer une forme diffuse septique et une forme généralisée. 12 de ces malades présentaient la première; ils sont tous morts. Dans les autres cas il s'agissait de la forme généralisée; c'est elle qui lui a donné 4 guérisons. La forme diffuse s'accompagne d'épanchement louche, qui se produit très rapidement; elle est incurable. Dans la forme généralisée le péritoine a réagi, et des adhérences s'opposent souvent à l'extension, donnant ainsi naissance aux formes enkystées. On trouve, pour cette raison, souvent plusieurs foyers isolés indépendants; la disposition la plus fréquente est la suivante : gros foyer autour du cæcum, un autre dans le flanc et un troisième dans la fosse iliaque gauche.

Peut-on distinguer cliniquement ces deux formes? M. Jalaguier le pense. La forme diffuse septique débute comme une indigestion; la douleur est peu vive et siège souvent dans l'épigastre; les vomissements manquent rarement; il y a parfois de la constipation, mais plus souvent de la diarrhée; le météorisme manque souvent : la température s'élève à 39° et s'abaisse au second jour à 37°; le pouls au contraire s'accélère : l'opération est accélérée et abdominale, la langue est humide, saburrale; le toucher rectal ne donne rien. Dans la forme généralisée, le début est plus bruyant, la douleur spontanée plus vive et siège dans la fosse iliaque. Les vomissements sont tenaces, bilieux et porracés, pas de selles, muscles abdominaux contracturés, météo-

risme. Le pouls et la température sont moins nettement dissociés : la respiration est moins abdominale, le facies est tout différent ; la palpation du ventre est douloureuse, il y a souvent des envies fréquentes d'uriner ; la percussion donne de la sonorité et on ne sent jamais une plaque d'induration iliaque. Le doigt introduit dans le rectum perçoit du liquide dans l'excavation ; parfois il y a un léger œdème sous-cutané.

Au point de vue de l'intervention, M. Jalaguier n'opère plus après le deuxième jour dans la forme diffuse ; dans la forme généralisée, il opère toujours.

M. Lucas-Championnière. — *Anesthésie locale par l'huile gaïacolée.* A la suite d'une brûlure qu'il avait pansée avec le gaïacol, l'interne en pharmacie de M. Championnière avait constaté une action anesthésique très marquée de ce médicament ; il en prit prétexte pour étudier ce médicament comme anesthésique local. Ayant injecté de petites doses sous la peau et les muqueuses, il ne tarda pas à se convaincre que son action était semblable à celle de la cocaïne. La solution à laquelle il s'est arrêté est une dissolution de gaïacol dans l'huile d'olive en solution à 1/10 et 1/20. M. Championnière a expérimenté lui-même ces solutions et en a obtenu des succès ; il faut employer des doses faibles ; 0,05 centigrammes de gaïacol suffisent. Les résultats que l'on obtient sont identiques à ceux de la cocaïne, avec cette différence que le gaïacol présente comme unique inconvénient de déterminer parfois un léger sphacèle au point piqué.

M. Bazy a également expérimenté l'huile gaïacolée et a vu des avantages sérieux. Elle a pour les dentistes l'avantage sur la cocaïne de permettre de faire les anesthésies dans la station verticale.

M. Delorme emploie depuis longtemps les injections de gaïacol dans le traitement des abcès froids et n'a jamais observé d'accidents.

M. Dennelière (d'Orchies) présente un malade chez lequel il a fait l'*ablation du ganglion de Gasser* par le procédé de Doyen.

M. Peyrot présente un malade atteint d'une *tumeur érectile du cou avec envahissement de la langue.*

M. Peyrot présente au nom de M. Dardignac une *nouvelle pince pour opération du varicocèle.*

M. Berger présente une *nouvelle pince pour corps étrangers de l'œsophage.*

MM. Bazy et Delorme présentent des pièces d'opération *de gastro-entérostomie avec le bouton de Murphy.* Reblaub.

Le propriétaire-gérant : Félix Alcan.

Coulommiers. — Imp. Paul Brodard.

SUR LA PONCTION ET L'INCISION DU PÉRICARDE

PAR MM.

Ed. DELORME
Médecin principal de l'armée,
Professeur au Val-de-Grâce,
Membre titulaire de la Société de chirurgie.

MIGNON
Médecin-major de 1re classe de l'armée.
Professeur agrégé au Val-de-Grâce.

AVANT-PROPOS

Plus de deux siècles s'écoulent avant que la proposition que Riolan fit, en 1646, d'ouvrir le péricarde, proposition audacieuse, mais déjà bien tardive, ait pu recevoir la sanction de la pratique.

Desault, puis D. Larrey ouvrent la voie au commencement du XIXe siècle; malheureusement leurs tentatives restent infructueuses, faute d'un diagnostic précis, impossible de leur temps. Un chirurgien espagnol, Romero, est plus heureux, mais ses observations n'entraînent pas la conviction, son procédé d'incision est méconnu et son nom oublié. De ces premières interventions il ne nous reste qu'un procédé opératoire, mais il porte la marque de la hardiesse et de la décision de notre illustre ancêtre de l'Empire.

Il y a cinquante ans environ que la paracentèse du péricarde est acceptée, depuis l'opération de Schuh de Vienne (1840). Schuh se sert du trocart. Après lui, la paracentèse par ponction règne en maîtresse; l'incision est délaissée malgré les efforts de Trousseau, et les avantages qu'assure à la première, la méthode aspiratrice, semblent devoir définitivement affirmer sa supériorité.

Depuis quelques années se dessine timidement un revirement favorable à l'incision dont certaines indications semblent précises. C'est en partie dans cette voie que nous nous sommes engagés.

La ponction du péricarde, faite longtemps sans guide et sans un souci suffisant des rapports de cette séreuse, exposait à divers accidents graves, imputables à l'opérateur. Pour confondus qu'ils furent longtemps avec ceux des affections presque désespérées auxquelles on la réservait, ces dangers cependant ne pouvaient rester indéfiniment méconnus. Averti par un cas malheureux, Baizeau en est frappé; il jette un cri d'alarme, mais ses judicieuses remarques n'ont

pas d'écho, et son procédé de ponction, basé pourtant sur des recherches anatomiques, est délaissé par des opérateurs qui ne veulent prendre pour guide que des signes cliniques et qui n'ont pour seule préoccupation que la blessure du cœur. Attentifs avant tout à la matité, à cet autre symptôme décevant : l'éloignement des bruits du cœur, ils ponctionnent loin du bord sternal que Baizeau avait recommandé de suivre : allant droit à la matité, *ils vont droit à la plèvre.*

Impressionnés, nous aussi, par un cas malheureux et par une opération incomplète, nous étions bien placés pour saisir les desiderata des procédés classiques d'incision et de ponction et les dangers de la dernière. Ils ont sollicité notre intérêt, provoqué nos recherches expérimentales, cadavériques et bibliographiques, faites en commun, et nous ont amenés à cette conclusion d'un intérêt pratique qu'il est bien utile de faire ressortir, à savoir :

1° Que les procédés classiques de paracentèse et d'incision du péricarde actuellement suivis, exposent *à l'ouverture de la plèvre* dans la grande majorité des cas ;

2° Que le procédé de ponction préconisé par Baizeau, tout en étant plus sûr que le mode classique, *ne met pas absolument à l'abri de cet accident.*

Relevant avec soin, sur un nombre suffisant de cadavres, les rapports que la plèvre présente à la fois avec la paroi et le péricarde, rapports qui ne changent pas ou qui ne changent que peu dans les cas pathologiques, nous avons été conduits :

1° *A modifier le procédé de ponction péricardique*;

2° *A proposer une nouvelle méthode d'incision.*

La première met aussi sûrement que possible à l'abri de toute atteinte de la plèvre.

Dans la seconde, utilisant une disposition méconnue du triangulaire du sternum qui, au cours de l'opération, nous sert à ménager la plèvre, nous basant sur la présence de la couche graisseuse épaisse et dense qui le plus souvent double le rebord pleural et protège la séreuse, utilisant les faibles adhérences de ce coussinet pleuro-péricardique, nous *décollons le bord de la plèvre* et nous *reclinons* cette séreuse avant d'atteindre le péricarde, comme on recline un muscle ou un nerf au cours d'une ligature d'artère. La plupart des opérateurs vont à la plèvre pour l'inciser; *nous nous en rapprochons, mais c'est pour la protéger.*

Les rapports de la plèvre gauche avec la paroi thoracique sont bien plus étendus qu'on ne l'admet communément. Non seulement elle est accolée à cette dernière dans presque toute sa longueur et

son diamètre transversal, mais elle se prolonge sous le sternum dans la presque totalité de sa hauteur. Espérer l'éviter en pénétrant dans un espace intercostal supérieur ou moyen est impossible; les espaces inférieurs, plus convenablement disposés, n'ont pas toujours des dimensions suffisantes pour permettre de l'atteindre; dans tous, les vaisseaux mammaires y mettent obstacle dans une certaine mesure; enfin, dans les espaces intercostaux supérieurs comme dans les inférieurs, sa fixité à la paroi et au triangulaire du sternum s'oppose à tout éloignement. Seul, son bord protégé, disons-le encore une fois, par un coussinet adipeux, peut être écarté grâce à ses faibles adhérences, et l'anatomie nous a montré que c'était seulement en des points très limités et très précis, mais invariables, qu'on pouvait l'atteindre.

La méthode que nous proposons est donc fidèle, puisqu'elle est basée sur des dispositifs anatomiques fixes; elle est sûre, puisqu'elle n'atteint que le péricarde et prévient toute infection secondaire de la plèvre. La technique en est aisée et le champ opératoire bien accessible pendant toute la durée de l'intervention.

Notre mémoire comporte :

1° L'exposé des indications de la ponction et de l'incision du péricarde.

2° La description de la région sterno-chondro-péricardique gauche, avec l'indication presque exclusive des données utiles à la pratique de ces opérations. Nous signalerons comme ayant plus particulièrement fixé notre attention : les mensurations des espaces intercostaux (donnée qui paraîtrait banale si on ne savait que des opérateurs de renom ont conseillé de pénétrer à travers des espaces insuffisants); les rapports de la mammaire interne, les dispositifs du triangulaire du sternum, les *rapports de la plèvre gauche avec la paroi et le péricarde*; le *trajet du bord pleural gauche* relevé sur trente-cinq cadavres, au centimètre; les limites du péricarde et du cœur.

Nous nous sommes d'autant plus attachés à l'anatomie topographique de cette région, que nous avons été tout surpris de ne pas la voir bien faite par nos classiques.

Pensant que la connaissance des dispositifs normaux de la région qu'il cherche à atteindre ne suffit pas au chirurgien interventionniste, mais que celle des modifications que lui impriment les états pathologiques lui est tout aussi indispensable, nous avons fait suivre notre description d'anatomie topographique d'une description d'anatomie pathologique, nous bornant à relever dans la

seconde, comme dans la première, les seules données qui semblent devoir solliciter l'attention de l'opérateur, guider sa conduite ou fixer ses techniques.

3° La description des méthodes de paracentèse et d'incision péricardiques préconisées ou suivies jusqu'aujourd'hui ; l'appréciation de leurs avantages, de leurs inconvénients ou de leurs dangers. Dans cette appréciation nous ferons surtout appel aux données anatomiques, et en particulier à celles que nous ont apprises nos dissections.

4° Un résumé de plusieurs observations personnelles ou inédites.

5° Un chapitre sommaire sur les résultats donnés par les interventions péricardiques.

Nous avons la conviction que ce travail marque un pas en avant dans l'étude de la question des opérations pratiquées sur le péricarde.

I. — Indications de la ponction et de l'incision du péricarde.

I. Les difficultés réelles ou plutôt supposées du diagnostic des péricardites ont singulièrement contribué à restreindre les indications de l'ouverture du péricarde.

Cependant, il est un ensemble de signes qui laisse peu de doute sur ses épanchements et l'on épuise la série des erreurs possibles, lorsqu'on énumère comme pouvant se confondre avec la péricardite, les épanchements pleuraux, les tumeurs du médiastin et les dilatations du cœur.

Il n'entre pas dans notre sujet de faire le diagnostic de ces différentes affections. Confondre un épanchement de la plèvre et du péricarde est une faute clinique sans importance, puisque le même traitement est applicable aux deux affections. Certains médecins, qui ont publié des observations de paracentèses du péricarde suivies de guérisons, ont même bénéficié de la difficulté de séparer les signes différentiels des deux épanchements. Une tumeur du médiastin, sans parler de sa marche, ne s'insinue pas aisément entre le cœur et le sternum sans déterminer quelques autres symptômes de compression capables de mettre sur la bonne voie un observateur attentif. Nous avons lu avec grande attention les observations des cas dans lesquels une dilatation du cœur avait été prise pour une péricardite avec épanchement. La dilatation cardiaque capable de figurer une péricardite est d'abord très rare. Ensuite, dans la dilatation, on ne cesse pas de percevoir les bruits du cœur, on entend un léger bruit de

souffle, très faible, mais non éloigné et dont l'importance ne doit pas échapper.

II. Les conditions pathogéniques des épanchements péricardiques expliquent encore, sans le justifier, l'accueil trop réservé fait par un trop grand nombre aux interventions sur le péricarde. Les péricardites, disent-ils, sont rarement des maladies; elles sont plutôt des symptômes de maladies. On les observe dans les infections générales, dans la tuberculose, dans les septico-pyohémies, dans le brightisme. Ponctionner un épanchement du péricarde, c'est donc ne s'adresser qu'à ces symptômes et laisser subsister l'affection. Mais, chaque jour, et avec une utilité incontestable, ne ponctionnons-nous pas des malades atteints de pleurésie ou de péritonites purulentes, alors que celles-ci ne sont que l'expression d'affections générales? Pourquoi agirions-nous autrement pour le péricarde, et méconnaîtrions-nous, par une coupable inaction, la gravité d'une situation qu'a si bien exprimée Trousseau : « Évacuer le liquide, c'est soulager le malade sans guérir la maladie. Ne fût-elle secourable qu'à ce titre, la paracentèse du péricarde devrait encore figurer dans le cadre des opérations qu'il importe de conserver et de sanctionner. Quand on est témoin de l'anxiété qui résulte de la pression des liquides sur le cœur, quand on assiste à cette longue et redoutable agonie, on se sent encore trop heureux de pouvoir déplacer la douleur et de prolonger une existence qu'on a rendue moins pénible? »

D'ailleurs en sauvant un malade d'une mort prochaine par l'ouverture de la séreuse péricardique, on lui laisse un sursis pour éliminer les agents toxiques ou réparer des lésions dont les derniers vestiges ne seront plus incompatibles avec l'existence.

Est-ce encore parce que le sujet présente simultanément des épanchements du péricarde et de la plèvre qu'il faudra différer une paracentèse de la séreuse du cœur? Mais après avoir vidé la plèvre, pourquoi ne pas vider le péricarde? Poursuivre la sérosité dans chacune des cavités où elle s'accumule est le seul moyen d'assurer une survie. On se conduit ainsi dans la pyohémie où les abcès sont ouverts dès leur production, à quelque endroit qu'ils apparaissent, et où le succès est la récompense de la multiplicité des opérations.

En somme, ni la difficulté du diagnostic, ni la fréquence des accidents concomitants ne sont capables d'infirmer la valeur de l'ouverture du péricarde.

Cette opération restera pourtant une exception. Le cœur est un organe très tolérant, et, si le péricarde est prompt à laisser transsuder de la sérosité, il n'est pas moins bien disposé à la résorber.

D'abord, bien des épanchements séreux du péricarde passeraient inaperçus s'ils n'étaient recherchés et démasqués par le médecin, et ceux-là même qui ont une symptomatologie évidente, guérissent la plupart du temps sous l'influence du repos et des médicaments indiqués par la maladie générale et la faiblesse du sujet.

L'ouverture du péricarde doit être réservée aux seuls cas où *les limites de la tolérance du cœur sont dépassées et où les phénomènes d'adynamie cardiaque commencent à apparaître.* Ces conditions sont réalisées anatomiquement lorsque l'épanchement est très abondant, quand le cœur se recouvre d'une épaisse couche de fausses membranes et que les fibres du myocarde subissent une dégénérescence graisseuse. Alors le cœur perd son énergie, multiplie en vain ses contractions et devient impuissant à assurer l'hématose et la propulsion du sang. Cette proposition n'est pas plus discutable que ne l'est celle qui impose la thoracentèse lorsque l'épanchement pleural a restreint le champ respiratoire en deçà de certaines limites.

Reste à indiquer les symptômes par lesquels se traduit cette intolérance.

Un des premiers signes de la gêne fonctionnelle du cœur est la fréquence des mouvements respiratoires. La *dyspnée* est de règle dans les grands épanchements péricardiques : la respiration devient accélérée, pénible, haletante; le nombre des inspirations monte à 40 ou 50 par minute; le thorax s'élève comme par un mouvement de totalité qui se communique au cou et à la tête. Le décubitus dorsal devient difficile; le malade réclame deux et trois oreillers et finit par se trouver assis dans son lit.

Quelquefois, il y a un peu de *cyanose*, les paupières et les lèvres sont violettes et les pommettes injectées. Les veines superficielles se dessinent en cordons bleuâtres sur les parties périphériques, sur le cou et les mains.

Le *pouls* est petit, inégal, irrégulier et fréquent. Il bat 120, 130, ou 150 pulsations à la minute. L'inégalité est plus fréquente que l'irrégularité; les pulsations ont une amplitude variable, tantôt assez fortes et tantôt très faibles, mais elles continuent à être perceptibles. Le dicrotisme n'est pas rare; nous l'avons nettement constaté dans un cas. Il y a parfois une succession régulière dans les fortes et les faibles pulsations. On peut sentir deux larges battements, suivis de deux plus faibles. L'examen attentif de la région précordiale permet de rattacher ces troubles fonctionnels à l'abondance de l'épanchement intra-péricardique.

Le malade se plaint d'une *douleur* vague dans toute la partie

latérale gauche du thorax ou de points de côté dans les cinquième ou sixième espaces intercostaux. Il éprouve parfois une sensation de constriction permanente à la base de la poitrine. Il souffre quand il veut se placer sur le côté gauche. La pression digitale dans les espaces intercostaux gauches est douloureuse ainsi que dans la région épigastrique et sur le trajet cervical du nerf phrénique.

Chez les enfants, la région précordiale est le siège d'une voussure quand l'épanchement est considérable. Elle est moins fréquente chez l'adulte, dont la paroi ostéo-cartilagineuse de la poitrine est plus résistante, moins élastique et moins flexible.

L'inspection du thorax permet de constater parfois un *léger œdème du tissu cellulaire superficiel*. Dans une des observations que nous avons relevées, celui-ci était tellement développé que l'exploration des espaces intercostaux était impossible et qu'il fallut se guider sur la matité pour faire la paracentèse du péricarde. On peut remarquer la dilatation de quelques veines superficielles périthoraciques, mais la fréquence de ces dilatations à l'état normal enlève un peu de la valeur symptomatique de ce signe.

La percussion dénote toujours une *matité considérable*. Elle mesure, en général, de 15 à 16 centimètres verticalement et 18 à 20 en largeur. Si on en trace les contours sur la peau, on reproduit, au début, les limites exactes du péricarde; par conséquent l'aire de la matité est triangulaire à base inférieure. Elle commence en bas au niveau du septième cartilage et s'étend en haut, soit au bord inférieur du deuxième cartilage, soit jusqu'à la clavicule. Dans le sens horizontal, elle dépasse à droite le sternum d'un ou de deux travers de doigt. A gauche, elle se prolonge jusqu'à une ligne verticale abaissée du bord antérieur de l'aiselle ou même s'avance plus loin vers la région latérale du thorax. Quelquefois, elle se confond avec la matité produite par l'épanchement concomitant de la séreuse pulmonaire. Il n'est pas rare de constater que l'étendue de la matité augmente dans la position assise. Nous pouvons ajouter que le refoulement du diaphragme en bas fait bomber le creux épigastrique, et que la matité, qui descend au-dessous de l'appendice xyphoïde, se confond avec celle du foie. Ce dernier organe se trouve abaissé mécaniquement, en même temps son diamètre vertical augmente par la congestion que détermine la gêne circulatoire. Il peut dépasser les fausses côtes d'un ou de deux travers de doigt. Le lobe gauche emplit la fosse épigastrique, et se prolonge dans l'hypocondre gauche.

A la palpation, *les battements du cœur ne sont plus perceptibles à la main* ou ne se traduisent que par un très faible frémissement

ondulatoire de la paroi thoracique. A l'auscultation, les bruits sont sourds et éloignés de l'oreille. Malheureusement de nombreuses exceptions ont été notées. Parfois les mouvements du cœur demeurent sensibles au toucher et même à la vue. Malgré l'abondance de l'épanchement la pointe du cœur peut être reconnue. Elle a été trouvée abaissée, battant tantôt en dehors du mamelon, et tantôt en dedans, au niveau de la sixième côte ou dans les quatrième et cinquième espaces intercostaux. Les grands épanchements n'excluent même pas la possibilité des bruits de frottement. Ceux-ci sont perçus à la base et aussi dans toute l'étendue de la surface du cœur.

La distension du péricarde amène parfois la compression de l'œsophage et la déglutition a été gênée chez quelques malades. Elle était presque impossible chez l'opéré de Partzensky.

Un état général grave accompagne ces différents symptômes : le sujet est abattu, le facies est altéré, les yeux sont cernés, le visage est pâle et, dans certains cas, un peu bouffi. La fièvre peut exister depuis longtemps. Elle a des caractères qui sont plutôt sous la dépendance de l'affection originelle de la péricardite que de la péricardite elle-même.

Tel est le syndrome clinique qui doit faire admettre à la fois l'existence d'une péricardite avec épanchement abondant et une atteinte grave apportée à l'organe central de la circulation.

Ce complexus symptomatique ne tarde pas à se surcharger de signes pleuro-pulmonaires quand ceux-ci ne sont pas simultanés. La circulation du poumon est en effet la première atteinte par la gêne fonctionnelle cardiaque. Si l'on suit la progression d'un épanchement péricardique et son retentissement sur l'appareil respiratoire, on constate que les poumons présentent tout d'abord à leur base une exagération de sonorité sans aucun bruit anormal. Ce skodisme provient probablement de la compression du tissu pulmonaire par la distension du péricarde. Dans les jours suivants, on perçoit des râles humides. En même temps le sinus pleural inférieur gauche s'emplit d'une très légère nappe liquide. Nous ne doutons pas, d'après l'examen de toutes les observations publiées, que les épanchements pleuraux associés aux péricardites au moment de l'ouverture du péricarde ne soient souvent consécutifs à l'épanchement de la séreuse du cœur. Aussi, après avoir établi les indications de l'ouverture du péricarde, nous poserons comme règle de différer le moins possible l'intervention chirurgicale, d'autant qu'en intervenant promptement et avec les précautions que nous conseillerons, on ne fait courir aucun danger au malade. Il est regrettable qu'en n'accordant pas

aux signes précédents toute l'importance qu'ils méritent, certains n'aient pas eu recours assez souvent ou à temps à la ponction ou à l'incision du péricarde. Nous voulons bien admettre qu'il y ait une certaine élasticité dans la période de temporisation, mais nous montrerons dans notre analyse des résultats que les interventions les plus hâtives ont été suivies des succès les plus complets. La dernière ponction que nous avons pratiquée a été faite peu après le début de la maladie; le sujet n'était pas épuisé, il pouvait se soulever aisément, se tenir assis sans tendance syncopale, pendant toute la durée de l'examen de la poitrine; il parlait avec clarté et avait conservé toute son intelligence; aussi la guérison a-t-elle été très rapide.

Si l'on attend, si l'on hésite, si l'on recule l'opération, la circulation s'embarrasse de plus en plus, les poumons se congestionnent et s'œdématient. Un épanchement séreux se produit dans les plèvres, dans le péritoine, dans le tissu cellulaire; les membres inférieurs s'infiltrent et l'anasarque se généralise. La dyspnée augmente, elle se change en orthopnée, les syncopes se succèdent, le malade reste immobile sur son lit et s'abstient de tout mouvement pour éviter une crise de suffocation. La nutrition ne se fait plus, la faiblesse générale devient de plus en plus grande, le sujet est menacé d'asphyxie ou d'anémie. C'est là le tableau nullement surchargé des accidents auxquels on expose le malade par cette temporisation, et c'est malheureusement dans ces conditions que le plus grand nombre des opérations a été pratiqué. La plupart des médecins sont intervenus dans la période préagonique; il semble qu'ils aient attendu les avant-derniers soupirs du malade pour justifier devant leur conscience l'opération que beaucoup n'ont entreprise qu'en tremblant, ainsi qu'ils l'avouent eux-mêmes. Qu'on songe que pendant ces atermoiements, le péricarde se distend de plus en plus et que le myocarde subit des lésions de plus en plus profondes.

Dyspnée forte, pouls inégal et fréquent, matité précordiale étendue, bruits du cœur mal perçus imposent l'intervention, quels que soient la durée des accidents, le caractère d'acuité ou de chronicité de l'affection.

L'opportunité de l'intervention est-elle subordonnée à la nature de l'épanchement? Certains le pensent qui réservent la ponction du péricarde pour les seuls épanchements purulents, les épanchements séreux étant, disent-ils, susceptibles de résorption. Pour nous, la connaissance de la nature de l'épanchement ne peut servir qu'à déterminer le genre d'intervention, mais *l'intensité ou le caractère des accidents imposent l'opération, quel que soit le liquide contenu*

dans le péricarde. D'ailleurs nous ne croyons pas qu'il y ait des signes cliniques fixant d'une façon certaine le diagnostic de la nature de l'épanchement avant la paracentèse.

Nous soupçonnons d'ordinaire la purulence d'un épanchement à l'élévation de la température, mais ce signe peut exister chez des sujets atteints de péricardite séreuse ou séro-sanguinolente et manquer dans des cas de suppuration du péricarde. Les exemples suivants, choisis parmi beaucoup d'autres, en témoigneraient au besoin :

Le malade de Rendu présentait le neuvième jour de son affection, au moment de son entrée à l'hôpital, de l'abattement, un air hébété, des lèvres sèches et fuligineuses, 40° de température, un véritable aspect typhique ; pendant vingt jours la température oscilla entre 38° et 39°, et, quand on pratiqua la ponction, l'œdème des téguments de la région précordiale était assez marqué. Cependant le liquide évacué ressemblait à de la sérosité provenant d'une inflammation pleurale franche, il était citrin, légèrement verdâtre, absolument transparent, ne contenait ni sang, ni globules de pus. La guérison suivit.

A l'autopsie d'un homme de soixante ans qui avait été ponctionné par le Pr Potain, on trouva un litre de liquide séro-purulent épanché dans le péricarde. L'ensemble des symptômes avait été tel que le malade avait été considéré comme atteint d'une dilatation simple du cœur due à une dégénérescence du muscle cardiaque.

Sur un malade que l'un de nous a ponctionné et dont nous donnons l'observation, nous pensions avoir affaire à une péricardite purulente en raison de l'élévation de la température et de l'œdème pariétal. La ponction ne donna issue qu'à du liquide séreux.

Tout en reconnaissant que ce signe peut être décevant, l'existence des grandes oscillations thermiques est en général, ici comme ailleurs, le meilleur indice de la formation du pus.

Puisque la détermination exacte de la nature de l'épanchement est souvent impossible avant la ponction et que la ponction est le seul critérium de sa purulence, pourquoi tarder à la pratiquer en cas de doute et oublier que la distension prolongée du péricarde par le pus compromet, dans une large mesure, le résultat d'une opération ultérieure?

L'utilité de l'ouverture du péricarde étant admise et les indications s'en trouvant réalisées, l'opérateur pourra se demander quel mode d'intervention il devra adopter. Fera-t-il la ponction ou pratiquera-t-il l'incision?

Nous ne croyons soulever aucune contradiction en posant les deux règles suivantes :

1° Il faut commencer par la ponction et épuiser le liquide si celui-ci est séreux ou séro-sanguinolent;

2° Faire immédiatement l'incision si la ponction démontre un épanchement purulent.

Nous admettrons cependant une exception à la première de ces règles : s'il y avait doute dans le diagnostic, si on avait des raisons de craindre des adhérences du cœur à la paroi antérieure du thorax, adhérences pouvant exposer à la lésion du ventricule droit, mieux vaudrait pénétrer au grand jour dans le médiastin que de tenter une opération aveugle et capable de nuire au malade. Rappelons à ce propos la sage intervention de Roux :

En 1841-42, Vigla avait dans son service un jeune homme présentant un état de dyspnée voisin de l'asphyxie. Dans la région du cœur, il y avait une matité énorme avec absence complète de battements et de bruits normaux ou anormaux; le pouls était petit et très fréquent. Le diagnostic de tous ceux qui virent le malade fut épanchement considérable de liquide dans le péricarde, d'origine récente et de cause inflammatoire. L'imminence d'une mort certaine nécessitait une intervention prompte et décisive; la paracentèse paraissait seule devoir remplir l'indication. On pria le professeur Roux de la pratiquer. Roux procéda avec une excessive précaution, en employant l'incision de préférence à la ponction. L'événement démontra qu'il avait sagement fait d'agir ainsi. En effet, après avoir mis à découvert le péricarde, le chirurgien sentit et fit sentir le cœur qui battait immédiatement sous le doigt plongé dans la plaie et constata un léger frottement de l'organe sur sa membrane d'enveloppe, sans la moindre fluctuation. Il suspendit l'opération. Le malade succomba aux progrès de l'asphyxie. A l'autopsie, on trouva le cœur intimement uni au péricarde.

L'accord des praticiens ne s'établira peut-être pas aisément sur une troisième question que nous devons poser : *Quand une première paracentèse a soulagé un malade mais que les accidents réapparaissent avec l'épanchement, faut-il procéder à une deuxième ponction et même à des ponctions successives, ou faut-il pratiquer l'incision du péricarde?*

La conviction générale est formelle en ce qui touche les épanchements pleuraux : les ponctions peuvent être répétées un nombre de fois considérable. En est-il de même pour le péricarde? A notre avis, il n'y a aucune analogie entre l'appareil respiratoire et l'appareil de la circulation. Le poumon fait effort pour aller à la plèvre pariétale, le cœur ne se déplace pas, il attend le péricarde qui doit aller à lui. Plus la distension du sac sera considérable, plus le retour à ses dimensions normales sera difficile. S'il ne peut se rétracter, l'espace

laissé libre entre le cœur et la face interne de son enveloppe ne restera pas vide; celle-ci se remplira de liquide. Par conséquent on ne peut arguer de la pathologie de la plèvre à la pathologie du péricarde. D'ailleurs les faits ont confirmé les indications de la théorie : les ponctions multiples n'ont pas jusqu'ici donné de bons résultats.

Nous avons relevé 25 cas de ponctions réitérées; 5 fois les opérateurs ont dû recourir à l'incision du péricarde pour sauver leur malade et 4 fois l'intervention a été couronnée de succès. Des 20 malades chez lesquels l'aspiration a été seule employée, 18 sont morts. Un procédé opératoire ne peut guère être l'objet d'une plus lourde condamnation.

En se renouvelant, les accidents graves de la péricardite augmentent progressivement la débilité du sujet et chaque ponction le laisse dans un état de faiblesse un peu plus marqué que la ponction précédente.

Lorsqu'on a fait une ponction, si le cœur a pu reprendre contact avec la paroi antérieure du péricarde, il y reste adhérent et si l'épanchement se reproduit, il se collecte dans la loge rétrocardiaque. Une ponction ultérieure peut alors atteindre le cœur [1] quand la ponction précédente l'a respecté, ou bien, ainsi que les faits le démontrent, des frottements péricardiques peuvent apparaître et faire croire à l'absence de liquide alors que celui-ci est abondant.

Les cas sont nombreux où après une ponction qu'on croyait complète on trouva, à l'autopsie faite quelques jours plus tard, plusieurs centaines de grammes de liquide contenus dans le péricarde. Il est ainsi évident que la paracentèse de la séreuse du cœur peut être une opération insuffisante, quelle que soit la quantité de sérosité aspirée. Le plus sûr indice de cette insuffisance n'est-il pas la reproduction rapide de tous les signes de l'épanchement abondant du péricarde et, si une première intervention est demeurée incomplète, pourquoi espérer qu'une seconde amènera un plus heureux résultat?

Enfin, la cavité du péricarde peut se cloisonner, et la ponction n'a qu'une action partielle. Elle détermine un soulagement en rapport avec l'étendue du foyer enkysté évacué, mais ce soulagement ne peut être qu'éphémère.

1. Nous avons remarqué dans nos recherches bibliographiques que les chirurgiens qui étaient intervenus avaient fait précéder la ponction d'une incision plus ou moins profonde des parties molles. Quand on a l'habitude d'opérer en ayant devant les yeux le foyer pathologique, on hésite à enfoncer dans la profondeur du médiastin une aiguille dont la pénétration ne peut se régler que sur des sensations de résistance aléatoires.

Pour ces différentes raisons, nous sommes portés à proposer l'incision du péricarde quand les phénomènes qui ont motivé la paracentèse se reproduisent peu de temps après la première opération.

Grâce à la péricardotomie, on obtiendra une évacuation complète du liquide; on pourra déchirer quelques cloisons circonscrivant les loges et, si besoin est, on modifiera par un liquide antiseptique les parois de la cavité. Il est aujourd'hui bien démontré en effet qu'on n'a pas à craindre l'action sur le cœur de l'évacuation rapide du liquide intra-péricardique et que ce grief porté autrefois contre l'incision reste sans valeur. Aucune observation n'est à cet égard plus probante que celle d'Eiselsberg, d'Utrecht :

Son malade âgé de dix-sept ans avait été atteint de péricardite suppurée à la suite d'un coup de couteau dans la région cardiaque. Après trois ponctions faites à quelques jours d'intervalle, qui avaient donné chacune issue à près d'un litre de pus, le quatrième cartilage costal fut réséqué et le péricarde incisé. Il contenait encore 2 litres de pus mélangé à de gros caillots fibrineux.

La cavité fut lavée avec une solution chaude d'acide salicylique et drainée avec deux tubes. Dans la suite, des injections furent faites chaque jour avec de la glycérine iodoformée.

La cavité se réduisit de plus en plus et dix-sept jours après l'opération, on enleva les drains qui avaient été progressivement raccourcis.

Quatre semaines après, la plaie était cicatrisée et le malade quitta l'hôpital absolument guéri [1].

II. — Anatomie topographique de la région chondro-sternale dans ses rapports avec le péricarde et le cœur.

Limites et formes de la région. — Ses limites que rien n'accuse à l'extérieur sont celles des articulations chondro-costales des 1re, 2e, 3e, 4e, 5e, 6e et 7e côtes. D'une façon sommaire, une ligne légèrement convexe en dedans, partant de quelques millimètres en dehors de l'articulation sterno-claviculaire, passant à 8 ou 10 centimètres du bord sternal dans le 6e espace intercostal, et se prolongeant en bas jusqu'au niveau du rebord inférieur du thorax, fixe suffisamment son étendue à gauche; en bas elle s'arrête au rebord inférieur du thorax constitué par les 7e et 8e cartilages; à droite, elle se prolonge à 2 ou 3 centimètres en dehors du bord droit du sternum.

Au point de vue de la forme nous rappellerons la dépression verticale sternale, surmontée par la saillie des 4e et 5e cartilages costaux,

1. Eiselsberg, *Wien. [illegible] c hensch.*, 10 janvier 1895.

chez certains sujets; chez d'autres, la proéminence des deux premières pièces sternales au niveau de leur articulation (cette saillie correspond à l'articulation des 1er et 2e cartilages); le relief du grand pectoral qui peut masquer, à la palpation, celle des articulations chondro-sternales, mais qui n'empêche guère de sentir le bord du sternum au niveau des espaces intercostaux ; la dépression sterno-claviculaire; l'arête transversale de l'articulation sterno-xiphoïdienne, limite inférieure bien nette du sternum, tandis que l'appendice xiphoïde mobile, masqué par la graisse et les plans musculo-fibreux, est d'une constatation et d'une mensuration difficiles.

Les plans qui recouvrent le péricarde, à gauche et sur la ligne médiane, sont :

1° La peau et le tissu cellulaire sous-cutané;

2° Le muscle grand pectoral et les digitations du grand droit;

3° Le sternum, le gril chondro-costal, les muscles intercostaux internes avec leurs aponévroses de revêtement;

4° Le muscle triangulaire du sternum et les vaisseaux mammaires;

5° La plèvre gauche et la plèvre droite;

6° Le tissu cellulaire du médiastin.

Peau. — Le premier plan ne mérite pas qu'on s'y arrête. Il présente là les dispositifs exceptionnels ou habituels qu'il offre par tout. Rappelons seulement que la grande épaisseur du tissu celluloadipeux chez les sujets gras et chez les femmes, que son développement par l'œdème, peuvent rendre difficile la recherche des espaces intercostaux et du bord sternal.

Grand pectoral et grand droit. — Recouverts de leur aponévrose d'enveloppe, les faisceaux du grand pectoral, obliques en bas, (supérieurs) transversaux (moyens), obliques en haut (inférieurs), recouvrent presque toute la région et empiètent sur la face antérieure du sternum où ils se fixent. Ils n'adhèrent pas aux cartilages costaux. Ce muscle qui tapisse toute la région s'étend de l'articulation sterno-claviculaire aux cartilages des 8e et 7e côtes (fig. 1, *gpl*).

Les digitations du grand droit (*d*) tapissent en bas la face antérieure des 7e, 6e, 5e cartilages suivant une largeur de trois travers de doigt. L'aponévrose de ce muscle se confond avec celle du grand pectoral.

Sternum. Gril chondro-costal. Muscles intercostaux. — Des trois segments qui constituent le sternum (poignée, corps, appendice xiphoïde), le segment moyen (*2p*) est pour nous le plus important; c'est lui en effet qui donne attache à presque tous les

cartilages chrondro-sternaux hormis le premier et la moitié du deuxième. La longueur, la largeur, l'épaisseur, la forme, la constitution des deux premières pièces sternales méritent d'être retenues.

Mesurant le sternum de l'échancrure supérieure à la base de l'appendice xiphoïde, nous avons trouvé sur de nombreux cadavres une longueur de 15 à 18 centimètres, en général 16 centimètres.

La première pièce, de forme triangulaire à base supérieure,

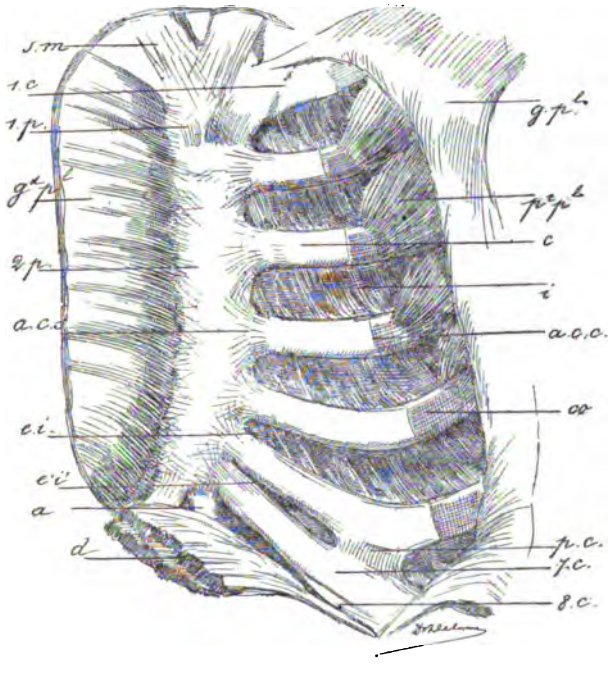

Fig. 1. — *Deuxième et troisième plan de la région chondro-sternale.*

2e *Plan :* A droite grand pectoral, *gpl*, représentant la plus grande partie du deuxième plan. *1p*, première pièce sternale ; *2p*, deuxième pièce sternale ; *a*, appendice xiphoïde ; *sm*, sterno-mastoïdien ; *à gauche*, *d*, muscle droit dont les attaches sur les 5e, 6e, 7e cartilages ont été dégagées.

3e *Plan : co*, côte donnant attache aux digitations du petit pectoral, *ptpl ; c*, cartilage costal, *1c*, 1er cartilage, *7c*, *8c*, 7e, 8e cartilages ; *pc*, pont cartilagineux qui réunit les 6e et 7e cartilages ; *a*, *c*, *c*, articulation chondro-costale, *a*, *c*, *s*, articulation chondro-sternale ; *ei*, *ei*, 5e et 6e espaces intercostaux. On remarquera leurs formes et dimensions ; *i* muscles intercostaux internes.

mesure, à sa pointe tronquée, 2 à 3 centimètres ; c'est le point le plus rétréci du sternum. La seconde pièce a de 3 à 3 cent. 1/2 de large au niveau des 2e, 3e, 4e espaces et des 2e, 3e, 4e cartilages. Elle s'élargit un peu au niveau des 5e et 6e cartilages (3 centimètres et demi à 4 centimètres). On a tenu compte de cet élargissement inférieur dans la trépanation sternale.

Si l'on éprouvait des difficultés à reconnaître par la palpation le bord sternal, on saurait donc, d'après les mensurations précédentes, que ce bord se trouve à 15 millimètres, 2 centimètres au plus de la ligne médiane.

La seconde pièce sternale a une épaisseur de 5 à 7 millimètres au niveau des 2e, 3e espaces, des 2e, 3e, 4e cartilages et quelques millimètres de plus à partir du 5e cartilage.

La seconde pièce sternale est légèrement convexe en avant, concave en arrière, disposition qu'on ne doit pas oublier quand on la trépane.

Constituées par deux lamelles de tissu compact et du tissu aréolaire friable rempli d'une bouillie brunâtre splénique, les deux premières pièces sternales se laissent aisément entamer par les instruments. Un périoste très dense double leurs faces. Celui de la face postérieure mesure un millimètre et protège le médiastin dans la trépanation sternale.

Les bords des premières pièces sternales donnent attache aux cartilages costaux. Entre ces derniers, ils présentent des échancrures concaves en dehors; ils sont légèrement bombés dans le sens antéro-postérieur; c'est là une donnée dont il faut se souvenir lorsqu'on emploie notre procédé de ponction.

Cartilages costaux. — Les sept cartilages des vraies côtes qui s'attachent au sternum, et le huitième qui se fixe au septième, nous intéressent seuls.

Leur direction, leur épaisseur, le point précis de leur jonction au sternum, leur longueur sont à relever.

Le premier continue très obliquement en haut le bord externe de la première pièce sternale et se cache sous la clavicule (*1c*, fig. 1); le deuxième, saillant, est presque transversal; il en est de même du troisième. Le quatrième est déjà quelque peu oblique en bas. Cette obliquité s'accuse pour le cinquième : il est presque parallèle au septième dont le bord inférieur limite la loge thoracique en bas et est accessible au doigt. Le sixième est presque aussi incliné en bas que le septième. Ainsi, l'un des cartilages est oblique en haut, deux sont transversaux, quatre et surtout trois sont obliques en bas. Cette direction commande la forme des espaces qu'ils circonscrivent.

Parfois ils font une saillie marquée à travers les parties molles. Celle des 2e, 3e, 4e cartilages est généralement la plus accusée; celle du 5e est moindre que celle du 6e. Le 7e (*7c*) est toujours sensible par son bord inférieur qui limite en bas la cage thoracique sur une longueur de 8 centimètres. A ce niveau on aperçoit souvent, et après section

des digitations du muscle droit on constate aisément la saillie du 8e cartilage (*8c*).

Le 5e et le 6e cartilage sont plus grêles que les autres. Ils ont en général les uns et les autres 12 millimètres de hauteur et 8 d'épaisseur.

Le premier cartilage s'attache à l'angle externe de la première pièce sternale.

Le deuxième se fixe au niveau de la jonction de la première et de la deuxième pièce du sternum entre les 5e et 6e centimètres, c'est-à-dire à la réunion du 1/3 supérieur et des 2/3 inférieurs de l'os pour un sternum de 16, 16 cent. 1/2 de long.

Le troisième s'articule ordinairement chez l'adulte à partir du 9e centimètre; le quatrième à 11, 12, 13 centimètres. Les 5e, 6e, 7e, très rapprochés, répondent aux derniers centimètres. En général le 5e s'articule au 13e ou 14e centimètre.

Leur longueur s'accroît progressivement du premier au septième (fig. 1).

D'après nos mensurations :

Le 1er a de 25 à 30mm d'étendue;
Le 2e, de 35 à 45mm;
Le 3e, de 40 à 45mm, plus rarement 50mm;
Le 4e, de 50 à 55mm, plus rarement 60mm et plus;
Le 5e, de 70 à 80mm, moins souvent 85 à 90mm;
Le 6e, de 90 à 100mm en suivant sa courbe;
Le 7e, 120, 130, 150mm en suivant sa courbe.

Les articulations chondro-costales qui marquent leurs limites externes, suivent une ligne oblique légèrement courbe, de haut en bas et de dehors en dedans, portant de 35 à 45 millimètres du bord sternal au niveau du 2e cartilage, pour aboutir à 4 à 5 travers de doigt du sternum au niveau du 6e cartilage (fig. 1).

Il est important de noter que, chez tous les sujets, le sixième cartilage est réuni au septième par une jetée, un pont cartilagineux large de 3 centimètres, commençant à 5 centimètres environ du bord sternal (fig. 1, *pc*); que parfois le cinquième est uni au sixième par une jetée d'une largeur moindre, de 1 centimètre d'étendue seulement commençant à 3 centimètres environ du bord sternal. Il en résulte que privé de ses attaches sternales le 5e cartilage parfois, et le 6e toujours, conservent leur union au gril costal. Cette disposition doit atténuer les craintes qu'on pourrait concevoir sur la solidité des dernières côtes après le sacrifice de portions peu étendues des 6e et 5e cartilages.

Les *espaces* que laissent entre eux les cartilages costaux, comblés

par une nappe musculaire régulière et peu épaisse, n'ont pas tous la même hauteur, comparés les uns aux autres. Ils n'ont même pas tous la même hauteur en divers points de leur largeur, au niveau des articulations chondro-costales (limites externes) et des articulations chondro-sternales (limites internes).

Sur 32 sujets, mesurés au niveau des articulations chondro-costales, ils avaient en général 2 centimètres de hauteur, assez souvent 15 millimètres, c'est-à-dire une largeur très suffisante pour admettre le passage d'instruments. C'est le premier qui, à ce niveau, a le plus de hauteur.

Vers le bord sternal, la hauteur de ces espaces diminue et cette diminution de hauteur ne se continue pas régulièrement à partir des articulations chondro-costales vers le bord sternal, mais elle s'accuse davantage près de ce dernier. Le fait s'observe pour tous les espaces, mais surtout pour le premier qui n'a plus guère que 5 à 6 millimètres près du bord sternal, pour le 4e qui a 10, 8, 6 millimètres, pour le 5e réduit à 2, 3, 4 millimètres en dedans des vaisseaux mammaires, à 5 ou 6 millimètres à leur niveau et à 1 centimètre en dehors. Ce n'est guère qu'à 6, 7 centimètres du bord sternal qu'il reprend sa hauteur de 15 millimètres. Cette étroitesse du 5e espace près du sternum, due à l'obliquité des 5e et 6e cartilages, ne saurait être perdue de vue. Trop d'opérateurs l'ont oubliée en portant dans cet espace une incision qui ne pouvait leur donner un jour suffisant. Parfois le 5e espace ne permet que l'introduction d'un fin trocart.

Rappelons encore que dans certains cas il est interrompu à 3 centimètres en dehors du sternum par une jetée cartilagineuse qui unit le 5e au 6e cartilage.

Le 6e espace présente encore une disposition trop méconnue des chirurgiens. Cet espace, large de 15 à 20 millimètres au niveau ou près des articulations chondro-costales, devient linéaire à partir d'un point situé à 5 ou 6 centimètres en dehors du bord sternal (fig. 1, *ei'*). Il n'a plus que 2, 3, 4, 5 millimètres de hauteur. Du 5e ou 6e centimètre jusqu'au 9e, l'espace intercostal n'existe plus, comblé qu'il est par la jetée cartilagineuse qui réunit les 6e et 7e cartilages, de sorte qu'il est impossible de porter dans le 6e espace une incision chirurgicale, à moins qu'on ne s'écarte considérablement du bord sternal, ce qui est dangereux. Le plus souvent la portion *sterno-chondrale* ou interne du 6e espace n'a que des dimensions suffisantes pour admettre une aiguille ou un fin trocart, encore faut-il que celui-ci soit dirigé de dehors en dedans dans la direction de l'espace et non de bas en haut ou de haut en bas pour qu'il puisse s'y engager. Ces

considérations ont une importance réelle, car si le 6e espace avait eu, à bonne distance du sternum, une hauteur assez notable, il eût représenté l'espace d'élection pour la paracentèse du péricarde ou la péricardotomie à cause de ses rapports profonds.

Seuls les deuxième et troisième espaces limités par des cartilages à direction horizontale, parfois le quatrième sur les sujets chez lesquels le quatrième cartilage costal a une direction se rapprochant de l'horizontale, ont, près du bord sternal, des dimensions qui se rapprochent de celles qu'ils présentent près des articulations chondro-costales. Ils constitueraient donc, au point de vue de la facilité de la manœuvre opératoire, des intervalles tout désignés pour les interventions sur le péricarde si les rapports trop étendus qu'ils affectent avec la plèvre gauche ne contre-balançaient les avantages qu'ils tirent de dimensions verticales relativement étendues.

En résumé, les quatre premiers espaces sont larges, surtout les trois premiers; le quatrième l'est moins; les dimensions du cinquième sont singulièrement restreintes près du sternum; le sixième est trop étroit pour que, dans sa portion interne, il permette une incision.

Articulations chondro-sternales et costales gauches. — Les articulations sternales des 2e, 3e, 4e cartilages costaux correspondent à une ligne à peu près verticale. Mais la direction des articulations des cinquième et sixième cartilages est oblique de dehors en dedans et de haut en bas, l'extrémité inférieure du sternum tendant à devenir triangulaire (fig. 1 et 2).

Tandis que les quatre premières articulations sont assez éloignées l'une de l'autre, celles des 5e, 6e et 7e cartilages sont très rapprochées.

Chaque articulation est constituée par une échancrure de forme triangulaire taillée dans le bord du sternum (*asc*, fig. 2) et par une pointe mousse, également triangulaire, formée par l'extrémité du cartilage.

Au niveau des articulations, les deux surfaces sternale et costale s'épaississent latéralement et d'avant en arrière, en même temps que le cartilage se porte un peu en avant; en sorte que le nœud articulaire forme un relief quelquefois très sensible, même à travers les téguments.

Les tractus fibreux transversaux ou obliques qui représentent les ligaments des deux surfaces articulaires n'offrent qu'une faible résistance, aussi la désarticulation chondro-sternale est-elle facile à la condition qu'on tienne compte de la disposition articulaire que nous venons de signaler et qu'au lieu d'essayer d'ouvrir l'article par un coup de pointe de bistouri vertical, on pratique deux incisions obliques qui représentent la forme triangulaire de l'articulation.

Chez les vieillards, les articulations chondro-sternales s'ossifient quelquefois; mais l'ossification ne s'étend pas loin sur le cartilage costal. Si on ne pouvait désinsérer le cartilage, sa section serait facile en dehors de l'articulation.

Le périchondre qui recouvre les cartilages costaux se détache très difficilement sur leur face antérieure et sur leurs bords; par contre, sur leur face postérieure, il s'en sépare avec facilité. Lors de cette séparation, le périchondre reste fixé à la plèvre et au triangulaire sternal.

Ces cartilages sont friables, mais quand on les abrase, leur section ne s'étend pas au delà des limites des points où a porté l'instrument. Soulevés à une certaine hauteur, ils se fracturent dans leur continuité ou à leur attache costale.

Sur le vieillard, on les trouve souvent ossifiés en partie, soit sur divers points de leur longueur, soit surtout près de l'articulation chondro-sternale, et cela sur une étendue de quelques millimètres à un centimètre.

Le gril chondro-sternal est rempli par la nappe régulière et peu épaisse des muscles intercostaux internes.

Leurs fibres courtes, obliques de haut en bas et de dedans en dehors, sont tapissées en avant par l'aponévrose, aux fibres obliques de dehors en dedans, qui prolonge les intercostaux externes jusqu'au sternum. Elles reposent sur une aponévrose dense qui les sépare du triangulaire du sternum et de la plèvre.

Contre le bord sternal, les espaces intercostaux présentent des solutions de continuité étroites, remplies par de la graisse et de petits ganglions. Cette graisse se continue avec celle qui entoure les vaisseaux mammaires.

Chaque espace intercostal est traversé par des rameaux perforants antérieurs de la mammaire. Nous parlerons plus loin des branches pariétales. Les rapports des nerfs intercostaux sont trop connus pour que nous ayons besoin de les rappeler.

Vaisseaux mammaires. — Les vaisseaux mammaires sont situés entre le plan musculo-cartilagineux de la région et le triangulaire du sternum. Ils reposent sur ce dernier.

Le paquet vasculaire se compose d'une artère et de deux veines.

L'artère a un calibre très variable; elle peut atteindre celui d'une radiale. Branche de la sous-clavière, elle pénètre dans la région au-dessous de la première côte, descend parallèlement aux bords du sternum en formant une légère courbe à convexité interne qui s'accuse surtout depuis le 5e cartilage. La distance qui la sépare du bord sternal était trop importante pour que nous ne l'ayons pas

TABLEAU I. — **Rapports des vaisseaux mammaires gauches avec le bord sternal gauche** [1].

Nos DES CAS correspondant aux numéros des figures.	1er ESPACE	2e ESPACE	3e ESPACE	4e ESPACE	5e ESPACE	6e ESPACE	TERMINAISON
1er	5 5 total 10	15 5 total 20	13 5 total 18	15 5 total 20	5 5 total 10	5 5 total 10	Près de l'attache du 8e cartilage.
2e	10 6 — 16	10 6 — 16	10 6 — 16	12 6 — 18	14 6 — 20	20 6 — 26	1/4 externe de l'esp. xipho-chondral (8e cart.)
3e	15 5 — 20	13 7 — 20	13 7 — 20	13 8 — 21	13 8 — 21	Indéterminé.	1/3 — — —
4e	5 5 — 10	7 5 — 12	9 5 — 14	8 5 — 13	10 5 — 15	10 5 total 15	1/3 interne — — —
5e	4 6 — 10	8 6 — 14	12 4 — 16	10 5 — 15	12 5 — 17	Indéterminé.	1/2 de l'espace xipho-chondral.
6e	8 10 — 18	10 8 — 18	16 5 — 21	20 5 — 25	30 5 — 35	40 5 total 45	Près de l'articulation du 8e cartilage.
7e	6 4 — 10	12 4 — 16	10 4 — 14	10 4 — 14	10 4 — 14	10 4 — 14	1/2 de l'espace xipho-chondral.
8e	8 4 — 12	10 4 — 14	12 4 — 16	10 4 — 14	Indéterminé.	Indéterminé.	Indéterminée.
9e	8 5 — 13	8 7 — 15	8 7 — 15	8 7 — 15	8 7 total 15	8 7 total 15	Près articulation chondrale du 8e cartilage.
10e	Indéterminé.	Indéterminé.	Indéterminé.	Indéterminé.	Indéterminé.	Indéterminé.	Indéterminée.
11e	10 4 total 14	10 4 total 14	10 4 total 14	10 4 total 14	10 4 total 14	—	—
12e	6 4 — 10	6 4 — 10	6 4 — 10	6 4 — 10	6 4 — 10	6 4 total 10	1/3 externe de l'espace xipho-chondral.
13e	6 4 — 10	10 4 — 14	10 4 — 14	12 4 — 16	15 4 — 19	10 4 — 14	— —
14e	10 3 — 13	10 3 — 13	10 3 — 13	12 3 — 15	20 3 — 23	10 3 — 13	— —
15e	10 5 — 15	15 5 — 20	15 5 — 20	15 5 — 20	15 5 — 20	15 5 — 20	— —
16e	10 5 — 15	15 5 — 20	10 5 — 15	20 5 — 25	20 5 — 25	20 5 — 25	Près articulation chondrale du 8e cartil.
17e	10 5 — 15	10 5 — 15	10 5 — 15	10 5 — 15	10 5 — 15	10 5 — 15	1/2 de l'espace xipho-chondral.
18e	8 4 — 12	8 4 — 12	8 4 — 12	8 3 — 11	8 3 — 11	8 3 — 11	Indéterminée.
19e	2 4 — 6	10 5 — 15	5 5 — 10	5 5 — 10	20 5 — 25	Indéterminé.	1/2 de l'espace xipho-chondral.
20e	12 6 — 18	12 6 — 18	12 6 — 18	12 6 — 18	14 6 — 20	—	Indéterminée.
21e	12 4 — 16	10 5 — 15	10 5 — 15	10 7 — 17	10 3 — 13	3 3 total 6	Terminaison dans l'angle xiphoïdien.
22e	5 5 — 10	5 5 — 10	5 5 — 10	5 4 — 9	5 5 — 10	5 3 — 8	Terminais. à 5mm en deh. de l'angle xiphoïdien.
23e	5 10 — 15	10 7 — 17	5 10 — 15	5 8 — 13	8 3 — 11	8 3 — 11	1/3 interne de l'espace xipho-chondral.
24e	10 5 — 15	15 5 — 20	10 5 — 15	10 5 — 15	10 5 — 15	15 5 — 20	1/2 de l'espace xipho-chondral.
25e	10 5 — 15	10 5 — 15	10 5 — 15	6 5 — 11	5 5 — 10	15 5 — 20	1/3 interne de l'espace xipho-chondral.
26e	5 8 — 13	6 10 — 16	6 7 — 13	10 6 — 16	10 6 — 16	15 3 — 18	1/3 externe de l'espace xipho-chondral.
27e	10 5 — 15	4 7 — 11	8 10 — 18	10 7 — 17	15 7 — 22	10 8 — 18	1/2 de l'espace xipho-chondral.
28e	5 5 — 10	10 5 — 15	6 6 — 12	3 5 — 8	2 5 — 7	10 5 — 15	— —
29e	5 5 — 10	15 5 — 20	8 5 — 13	10 5 — 15	12 5 — 17	16 5 — 21	— —
30e	6 4 — 10	12 4 — 16	10 4 — 14	8 4 — 12	11 4 — 15	15 4 — 19	1/3 externe de l'esp. xipho-chondral.

1. Le premier chiffre indique la distance qui sépare les vaisseaux du bord gauche du sternum : le deuxième, l'étendue transversale occupée par l'artère et ses veines satellites ; le troisième, la distance qui sépare le bord gauche du sternum du bord externe des vaisseaux mammaires.

recherchée, d'autant que la plupart des chirurgiens qui en ont parlé ont fourni, au sujet de ses rapports avec le sternum, des chiffres contradictoires.

Nous avons mesuré :

1° La distance qui sépare le bord sternal des vaisseaux;

2° La largeur de ces derniers;

3° Nous avons ainsi obtenu la largeur de l'espace neutre sterno-mammaire dans lequel Baizeau et nous pénétrons et la limite externe de la zone vasculaire nocive.

Elle fournit des branches internes et des branches externes. Les descriptions du trajet de ces branches sont un peu schématisées par les auteurs. Les branches internes, plus ou moins horizontales, sont plus grosses à la partie supérieure qu'à la partie inférieure où elles se réduisent en ramuscules négligeables. Cette disposition a l'avantage de permettre de faire une incision verticale entre l'artère et le sternum, à la partie inférieure de la région, sans crainte d'hémorragie (fig. 2).

Les branches externes, de calibres très variables, nous ont semblé plus volumineuses d'ordinaire à la partie inférieure qu'à l'origine de l'artère mammaire (fig. 2). Elles sont au nombre de deux pour chaque espace intercostal et suivent les bords inférieur et supérieur des côtes correspondantes. Elles s'anastomosent avec les artères intercostales aortiques et émettent les rameaux perforants que nous avons trouvés dans le plan musculaire superficiel.

L'artère mammaire se bifurque à sa terminaison. La branche externe, que les anatomistes appellent branche thoracique, se porte en bas et en dehors derrière les cartilages. La branche terminale interne continue le trajet primitif de la mammaire, passe entre la face profonde du muscle droit et le muscle transverse, à la réunion du 1/3 externe et des 2/3 internes de l'espace xipho-chondral, et pénètre dans la gaine des droits où elle s'unit aux rameaux de l'épigastrique. Cette branche donne une artériole qui contourne l'apophyse xiphoïde et s'anastomose avec une artériole semblable venue de la mammaire interne du côté opposé.

Les veines mammaires sont généralement au nombre de deux, une de chaque côté de l'artère. Il est rare qu'il n'y ait qu'une veine mammaire. Nous avons trouvé plusieurs fois deux veines mammaires à la partie inférieure de la région et une seule à sa partie supérieure. Les deux veines collatérales sont réunies par des canaux transversaux qui passent en avant de l'artère. Les veines mammaires ont le même trajet que l'artère.

L'ensemble du paquet vasculaire étalé sur la face antérieure du

muscle triangulaire du sternum occupe une largeur de 5 à 6 millimètres, parfois de 1 centimètre (voy. tableau I, page 817).

TRIANGULAIRE DU STERNUM. — Ce muscle, insignifiant au point de vue de la physiologie et de l'anatomie descriptive, est au contraire très important au point de vue qui nous occupe.

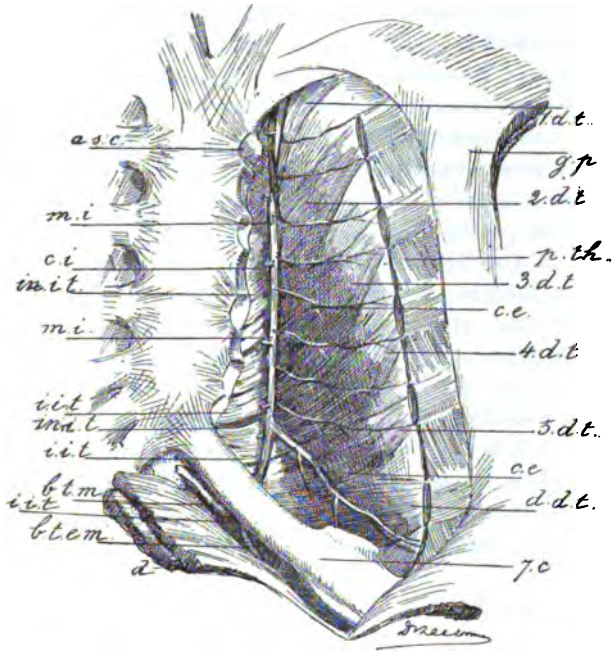

Fig. 2. — *Quatrième plan de la région chondro-sternale gauche.*

Le gril chondro-intercostal a été excisé à gauche pour montrer la mammaire et le triangulaire du sternum. L'une des articulations sterno-chondrales *asc.* On remarquera que les 5e, 6e et 7e articulations sterno-chondrales se touchent presque. *7c*, 7e cartilage.

pth, paroi thoracique costo-intercostale abrosée; *gp*, grand pectoral réfléchi.

1dt, première digitation du triangulaire du sternum s'insérant sous la 1re côte et se portant sur le bord sternal correspondant en coiffant la partie supérieure de la plèvre; *2dt*, 2e digitation insérée sous la 2e côte près de l'articulation chondro-costale; *3dt*, 3e digitation, *4dt*, *5dt*, 4e, 5e digitations; *ddt*, dernière digitation transversale; *iit*, insertions internes ou sous-sternales du triangulaire; *in i t*, interstices compris entre les faisceaux tendineux du triangulaire; *i' i' t*, insertions inférieures ou xiphoïdiennes du triangulaire.

mi, mammaire interne accompagnée de ses deux veines; *ci*, collatérales internes; *ce*, *ce*, collatérales externes dont la direction est celle des bords des cartilages qu'elles suivent, en raison de 2 par cartilage; l'inférieure est la plus volumineuse. *btm*, branche terminale interne ou xiphoïdienne de la mammaire; *btem*, branche terminale externe de la mammaire se perdant dans le muscle droit.

Prenant une attache mobile sur le cartilage chondro-costal de la première côte, moins rarement sur celui de la deuxième, il se fixe en dehors par une lame tendineuse mince et étalée sur le bord infé-

rieur et à la face profonde des articulations chondro-costales des 4e, 5e, 6e, 7e cartilages (fig. 2).

Ses attaches internes ou sternales répondent au bord sternal, à la partie voisine de la face profonde des articulations chondro-sternales et au bord latéral de l'appendice xiphoïde.

Ses fibres supérieures sont d'autant plus obliques qu'elles sont plus élevées; les inférieures sont horizontales et forment une nappe continue. Ces dernières, qui répondent aux articulations chondro-sternales des 5e, 6e, 7e cartilages, sont les plus épaisses; d'un autre côté les tractus fibreux qui représentent leurs tendons sternaux fixes sont aussi les plus résistants. Cette lamelle tendineuse sterno-chondrale formée de faisceaux séparés est, de distance en distance, pénétrée par de gros pelotons adipeux de graisse médiastine.

Même dans les points correspondant aux 3e, 4e cartilages et aux 3e, 4e espaces, où l'on décrit d'ordinaire des digitations musculaires isolées, ce petit muscle représente un plan presque ininterrompu. On retrouve, en effet, entre ses insertions isolables, des fibres dont il est difficile de préciser les attaches et qui relient les premières.

Quel que soit son rôle physiologique, son rôle chirurgical est net : *c'est le protecteur de la plèvre médiastine* et son fixateur. En suivant sa surface extérieure et en décollant ses insertions sternales on dépasse le niveau du bord pleural ou on l'atteint sans le blesser. La connaissance exacte de ses rapports avec la plèvre est donc indispensable lorsqu'on s'adresse au procédé que nous préconisons.

Le transverse de l'abdomen continue en bas le triangulaire du sternum.

Plèvres. Médiastin. Péricarde. Diaphragme.

Rapports de la plèvre gauche avec le bord sternal et les articulations chondro-sternales gauches. — Les rapports de la plèvre gauche n'ont pas été relevés aussi minutieusement qu'il eût été nécessaire pour guider l'opérateur au cours d'une péricardotomie.

Nos recherches nous ont démontré que, contrairement à l'opinion commune, la plèvre gauche a, en avant, un *développement plus grand que la plèvre droite*, qu'elle est sujette à présenter des dispositifs plus anormaux et qu'elle affecte avec le bord sternal et la face postérieure de cet os des rapports étendus. Ces données d'une importance majeure ont été méconnues; c'est la raison pour laquelle on s'est adressé communément à des procédés opératoires de ponc-

tion et d'incision péricardiques que l'anatomie condamne et qu'après elle la clinique ne saurait accepter.

Après avoir tapissé la face profonde du gril costo-intercostal auquel elle adhère solidement, la plèvre gauche, dans la région chondro-sternale, n'est plus qu'en rapport médiat avec la paroi thoracique; elle en est séparée par la nappe musculo-tendineuse du triangulaire sternal, et ce n'est que dans les points où les fibres tendineuses de ce muscle sont interrompues qu'elle tapisse la face profonde du gril chondro-intercostal et se fixe assez étroitement à lui.

Près du bord gauche du sternum ou sous sa face postérieure, suivant les points au niveau desquels on la recherche, elle se replie, se rapproche de la plèvre droite ou s'accole à elle, puis se portant en dehors, elle tapisse la face antérieure du péricarde dans une assez grande étendue, conservant toujours une épaisseur, une continuité et une résistance suffisantes pour pouvoir être séparée de ce dernier sous forme de membrane. Devant le péricarde, on trouve donc un espace variable de dimensions au niveau duquel celui-ci est tapissé par deux surfaces pleurales formant cul-de-sac et le plus souvent inoccupé à gauche par le poumon (voir les fig. des pl. I à VI).

Il résulte des rapports que la plèvre gauche affecte avec le péricarde que celui-ci ne doit être recherché qu'*en dedans du bord de la plèvre gauche*, donnée d'une simplicité presque banale et dont peu d'opérateurs se sont cependant inspirés; d'un autre côté, les adhérences de la plèvre à la paroi thoracique ou au triangulaire lui assurent une fixité telle qu'elle ne saurait se déplacer si le péricarde, en se distendant, pouvait changer la position du feuillet pleural péricardique.

Puisque le péricarde doit être cherché en dedans du bord de la plèvre gauche, la détermination exacte de ce bord acquiert une valeur de premier ordre. C'est pour l'avoir bien compris que nous avons multiplié et précisé nos recherches [1]. Il en ressort que :

a. Au niveau de l'*articulation sternale du 1er cartilage*, 31 fois sur 32, le bord pleural gauche dépassait le niveau du bord sternal cor-

1. Elles ont porté sur 32 cadavres d'adultes et de vieillards, mais avant de nous arrêter à des données fixes, nous nous étions déjà, d'après l'examen d'un nombre assez élevé de sujets, renseigné sur les rapports sommaires de la plèvre gauche.

Nous avons disséqué les plèvres au niveau des espaces intercostaux, enlevé les cartilages et poursuivi ses bords sous le sternum que nous abrasions progressivement avec la pince-gouge. Nous notions, à mesure, sur notre dessin la distance à laquelle ces bords se prolongeaient sous le sternum. Cette façon de procéder est bien plus rigoureuse que la mensuration avec une sonde cannelée engagée à quelque distance du rebord sternal jusqu'à arrêt : une pression légère exercée avec l'instrument pouvant augmenter la profondeur des culs-de-sacs pleuraux.

respondant de 2 à 35 millimètres; 1 fois seulement il était en dehors. Dans la très grande majorité des cas il était donc en dedans. (Voir Tableau II et figures 1 à 35 des Planches I à VI.)

b. Dans le 1er espace, le bord pleural gauche empiétait sur le sternum de 5 à 35 millimètres, 29 fois sur 32; 1 fois même il dépassait le bord droit, 1 fois il s'arrêtait au bord gauche; 2 fois seulement il était en dehors (18 et 20 millimètres). Dans la majorité des cas, il était encore en dedans.

c. Au niveau du 2e cartilage, 28 fois sur 32 il s'engageait en dedans du bord sternal gauche de 2 à 40mm; 4 fois seulement il était en dehors du bord gauche de 3, 5, 22, 30mm.

d. Dans le 2e espace, 26 fois sur 32, ce bord pleural se prolongeait derrière la face postérieure du sternum de 2 à 40 millimètres; 6 fois il était en dehors de 6 à 22 millimètres (6, 8, 10, 10, 15, 22mm).

e. Au niveau du 3e cartilage, habituellement, 25 fois sur 32, le bord pleural gauche dépassait le bord sternal gauche de 2 à 35mm; 7 fois il était reporté en dehors, vers la gauche, de 5, 8, 12, 15, 18, 25, 50 millimètres.

f. Dans le 3e espace, 25 fois encore sur 32, il dépassait le bord sternal gauche; 7 fois il était en dehors de 10 à 50 millimètres.

g. Derrière le 4e cartilage, 21 fois sur 32 le bord pleural gauche répondait au bord sternal ou s'engageait derrière; 11 fois, soit dans le 1/3 des cas environ, il était reporté vers la gauche de 10 à 55 millimètres (10, 10, 12, 18, 20, 20, 22, 22, 26, 30, 55mm).

h. Dans le 4e espace, il était en dedans ou au niveau du bord sternal 17 fois sur 32; 15 fois il était reporté en dehors de 2, 5, 8, 12, 30 et jusqu'à 50 millimètres.

i. Au niveau du 5e cartilage, 15 fois il s'engageait encore sous le sternum et 17 fois il était en dehors, de quelques millimètres jusqu'à 60 millimètres, mais nous croyons devoir faire remarquer que 9 fois sur ces 17, il n'était distant du bord sternal que de 5 à 20 millimètres.

j. Le plus souvent, dans le 5e espace, le bord sternal n'est plus en rapport direct avec le bord pleural gauche (20 fois sur 32), mais dans 12 cas encore, soit presque dans le 1/3 des cas, le bord sternal était encore en contact avec le bord pleural ou dépassé par lui. Cette donnée mérite d'être retenue.

k. Derrière le 6e espace (26 fois), le bord pleural était à gauche du sternum et s'en éloignait bien plus qu'au niveau des autres espaces; 6 fois encore (1/5e des cas environ) il était en rapport avec lui.

Les figures 33, 34, 35 montrent que ces rapports se retrouvent chez de très jeunes enfants. Bien plus, chez eux, la plèvre gauche

semble s'engager davantage sous le sternum, même à sa partie inférieure.

La disposition la plus normale serait la suivante, mais elle comporte de très nombreuses exceptions : après s'être engagé contre la face postérieure du sternum, de la première pièce sternale jusqu'au niveau du 4e cartilage, le bord pleural se dirige obliquement à la rencontre d'un point situé à 5 ou 8 millimètres en dehors du bord sternal, à la partie inférieure du 4e espace; continuant son

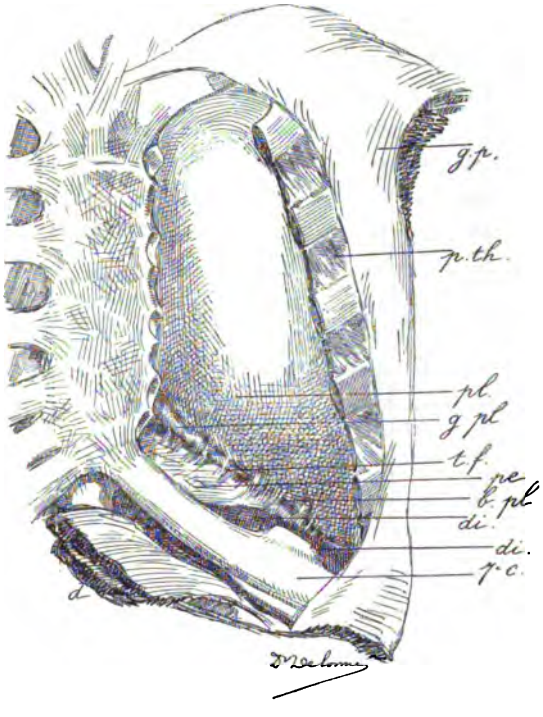

Fig. 3. — *Cinquième plan de la région chondro-sternale gauche.*

(Plèvre, médiastin antérieur, péricarde, diaphragme). *pl*, plèvre gauche; *bp*, bord pleural; *gpl*, graisse pleurale qui double son bord; *tf*, tractus fibreux qui de la plèvre se portent sur le péricarde et fixent le bord pleural; *pe*, péricarde; *di*, *di*, diaphragme.

trajet oblique au dehors, il coupe le 5e cartilage à 1 centimètre en dehors de son articulation sternale, puis le 6e à 2 centimètres, 2 centimètres et demi en dehors de son articulation; il croise ensuite obliquement le milieu de la portion linéaire du 6e espace (partie comprise entre le sternum et le pont cartilagineux qui réunit les 6e et 7e cartilages), à 2 centimètres et demi, 3 centimètres du sternum; enfin il

Rapports de la plèvre gauche avec le bord sternal gauche.

Nos DES CAS corresp. aux Sr. des Planches I à VI.	1er CARTILAGE	1er ESPACE	2e CARTILAGE	2e ESPACE	3e CARTILAGE	3e ESPACE	4e CARTILAGE	4e ESPACE	[illegible]
1er	Ligne médiane du sternum.	15mm *ded.*	5mm *ded.* et artic. ch. st.	2e artic. à 10mm en deh.	15mm deh.	15 à 20mm deh.	26mm deh.	36 à 46mm deh.	[illegible]
2e	20mm jusq. 1/3 moyen sternum.	12 —	8mm *ded.*	3mm *ded.*	6mm *ded.*	5mm *ded.*	6 *ded.*	5mm *ded.*	[illegible]
3e	5 à 18mm *ded.*	8 —	15 —	20 —	18 —	20 —	8 à 2mm *ded.*	Art. à 8mm deh.	[illegible]
4e	25mm *ded.*	25 —	25 —	25 —	25 —	25 — oblique.	10mm —	2mm *ded.*	[illegible]
5e	20 —	40 —	32 —	30 —	30 —	32mm —	30 —	32 —	[illegible]
6e	L. m. du st. soit 20mm *ded.* de son bord.	20	20 —	18 —	15 —	5 —	Croise art.	5 deh.	[illegible]
7e	5mm *ded.*	3 —	2 —	2 —	5 —	3 —	Articul.	2 —	[illegible]
8e	18 —	15 —	Articul.	18 —	18 —	10 —	Croise art. 22mm deh.	5 —	[illegible]
9e	20 —	20 —	18mm *ded.*	20 —	18 —	20 —	20 *ded.*	18 *ded.*	[illegible]
10e	25 —	25 —	12 —	5 —	Croise art.	5 et 10mm deh.	22 deh.	30 deh.	[illegible]
11e	10 —	10 —	8 —	10 —	10mm *ded.*	8mm *ded.*	10 *ded.*	5 —	Artic.
12e	30 —	30 —	30 —	30 —	30 —	30 —	18 —	30 —	[illegible]
13e	Articul.	12 à 18mm deh.	30 deh.	30 deh.	50 deh.	50 deh.	55 deh.	50 —	60
14e	Près bord ster. droit.	Près bord ster. droit.	Artic. st. droite.	10mm deh. b. st. dr.	Art. ch. st. droite.	Bord sternal droit.	18 *ded.*	15 *ded.*	5
15e	20mm *ded.*	5mm deh. à droite.	15mm deh. à droite.	20mm deh. à droite.	18mm deh. droite.	20mm deh. droite.	20 deh. droite.	18 deh. droite.	5 droite.
16e	25 —	20mm *ded.*	18mm *ded.*	10mm *ded.*	4mm *ded.*	Bord st.	10mm deh.	8mm deh.	15mm [illegible]
17e	18 —	5 —	Articul.	0 et 15 deh. oblique.	18mm deh.	20mm deh.	18 —	15 —	8
18e	18 —	Bord ster.	Articul.	10 et 11mm deh.	12 —	20 —	20 —	20 —	30
19e	30 —	30mm *ded.*	35mm *ded.*	30mm *ded.*	32mm *ded.*	25 *ded.*	10 *ded.*	5 *ded.*	Artic.
20e	Articul.	15 —	20 —	25 —	20 —	22 —	20 —	12 —	Partie artic.
21e	10mm *ded.*	10 —	10 —	10 —	12 —	10 —	9 —	9 —	5mm [illegible]
22e	25 —	22 —	20 —	20 —	22 —	20 —	20 —	20 —	12
23e	3 —	25 —	25 —	20 —	10m à 5m	3 —	Artic.	Bord st.	Croise [illegible]
24e	5 —	10 —	5 deh.	8 deh.	8mm deh.	10 deh.	10mm deh.	12mm deh.	35mm [illegible]
25e	5 —	5 —	3 *ded.*	3 *ded.*	2 *ded.*	2 *ded.*	2 *ded.*	Limite de l'espace.	Artic. à 5m en deh.
26e	20 —	20 —	25 —	25 —	25 —	25 —	20 —	20mm *ded.*	15mm [illegible]
27e	15 deh.	20 deh.	22 deh.	22 deh.	25 deh.	30 deh.	30 deh.	36 deh.	40 [illegible]
28e	15 *ded.*	25 *ded.*	25 *ded.*	25 *ded.*	25 *ded.*	25 *ded.*	25 et 20mm *ded.*	20 *ded.*	18 [illegible]
29e	5 —	15 —	12 —	10 —	6 —	6 —	Art. et 2mm *ded.*	3 deh.	5 [illegible]
30e	12 —	35 —	40 —	24 —	22 —	8 —	5mm *ded.*	4 *ded.*	1mm [illegible]
31e	5 à 10 —	10 —	10 —	12 —	15 —	12 —	12 —	10 —	[illegible]
32e	2 —	2 —	3 deh.	6 deh.	5 deh.	10 deh.	12 deh.	15 deh.	16,5mm [illegible]

rts sommaires de la plèvre droite avec le bord sternal droit.

5e ESPACE	6e CARTILAGE	6e ESPACE	7e CARTILAGE	PLÈVRE DROITE
70mm deh.	10e deh.	En deh. artic. chond.-costale.	Bord sup. en deh. artic. ch.-costale.	Empiète régulièrement sur la moitié droite du sternum de 10mm à 5mm mesurés à partir du bord.
5mm *ded.*	Croise artic.	Bord sup. de l'espace.	Bord sup. 7e à partir de 1e de son artic.	Empiète de 20mm à 15mm sur la moitié droite du sternum.
12mm deh.	22mm deh.	30mm deh.	Bord sup.	Empiète régulièrement sur la moitié droite du sternum de 2mm à 12mm.
4 —	5 —	6 —	Id.	Répond presque au bord sternal jusqu'au bord supérieur du 7e cartilage.
15 *ded.*	5 *ded.*	5 *ded.*	5mm au-dessous, b. sup.	Empiète sur le bord sternal de quelques millimètres jusqu'au 7e cartilage.
10e deh.	10e deh.	Bord sup. côte.	Bord sup.	Chevauche sur la gauche de 10mm en haut jusqu'au niveau du 4e espace et se rapproche du bord gauche du sternum jusqu'à 1 cent. et 5mm.
2mm deh.	10 —	4mm deh.	Id.	Empiète en s'arrondissant régulièrement sous le sternum et arrive au contact de la plèvre gauche.
20 —	10mm deh.	40 —	Id.	Empiète régulièrement sous le sternum de 12 à 15mm.
5mm *ded.*	Articul.	5mm deh.	Croise obliq. le 7e cartil.	Empiète sur le sternum de 12 à 15mm.
Pont a 40mm deh.	Bord sup.	Anomalie : 6 cartilages au-dessus		Se met en contact avec la plèvre gauche dans presque toute son étendue.
1mm deh.	Suit bord.			Empiète par une courbe régulière sur la moitié droite du sternum.
18mm *ded.*	12mm *ded.*	12mm *ded.*	Bord infér.	Courbe régulière empiétant de 1 cent. environ sous le sternum.
60 deh.	62 deh.	65 deh.	Distant de 70mm.	Non relevée.
3 *ded.*	Croise par le milieu.	Libre.	Distant de 3mm.	Non relevée
Limite esp. droit.	20mm *ded.*	5mm *ded.*	Empiète sur 1/2 cartil.	Suit le bord pleural gauche à 25mm en dehors du bord pleural droit.
20mm deh.	25 deh.	45mm deh.	Suit 1/2 du cart. de la 7e.	S'arrondit régulièrement en empiétant sur la moitié droite du sternum.
10 —	Articul.	Limite.	Bord sup. à partir de l'art. st. ch.	Empiète sur la moitié gauche du sternum en faisant une courbe symétrique de celle de la plèvre gauche.
20 —	22mm deh.	30mm deh.	Bord sup. à partir du pont.	Empiète sur la moitié droite du sternum dans sa moitié supérieure; est distante de son bord de 1 cent. dans sa moitié inférieure.
Limite.	Articul.	5mm puis suit bord infér. après pont.	Empiète sur le 1/2 cart. par courbe arrondie.	Dépasse régulièrement le bord sternal droit de 5mm.
Bord inf. 5e cart. 1/2 esp.	Bord sup. du pont car.	8mm au-dessus.	45mm en dessus.	S'avance régulièrement à 5mm environ en dedans du bord droit du sternum.
5mm *ded.*	Art. ch. st.	Limite.	1/2 cartilage.	S'accole à la plèvre gauche; répond presque à la ligne médiane du sternum.
11mm *ded.*	18mm *ded.*	5mm ded.	Bord sup.	S'accole à la plèvre gauche dans presque toute son étendue, sur le bord sternal droit.
5mm deh.	15 deh.	Pas de rapports.	Pas de rapports.	Dépasse en dedans le bord sternal droit de quelques millimètres.
35 —	Limite externe.	Lim. inf. du pont, puis 1/2 de la hauteur.	Id.	Dépasse en dedans le sternum à la partie supérieure, se rapproche de son bord pour s'en écarter à partir du 5e cartilage.
5 à 25mm deh.	Croise le 6e cart. jusq. bord inf.	Pas de rapports.	Id.	S'arrondit régulièrement pour atteindre et dépasser la ligne sternale médiane.
10mm *ded.*	5mm *ded.* et art.	Limite inférieure.	Bord supérieur.	Empiète un peu sur le sternum en haut, répond à son bord déjà au niveau du 2e espace et s'en écarte quelque peu au-dessous.
15 deh.	Pas de rapports.	Id.	Id.	Dépasse à gauche la ligne médiane du sternum.
15 *ded.*	15mm *ded.*	2mm *ded.*	Près bord sup.	Empiète de 5mm environ sur la face postérieure du sternum.
5 deh.	5 deh.	10mm deh.	B. s. au niv. du pont.	Atteint en s'arrondissant le milieu de la face postérieure du sternum au niveau du 3e cartilage.
2 —	2 à 20mm deh.	Pas de rapports.	Id.	S'arrondit pour atteindre la ligne médiane du sternum.
4 *ded.*	Croise obliq. deh.	15mm deh. du bord stern.	Pas de rapports.	S'arrondit pour gagner la ligne médiane du sternum et s'accole à la plèvre gauche par sa partie la plus convexe.
20 à 70mm deh.	Pas de rapports.	Id.	Id.	Prend une courbe régulière et peu convexe qui atteint la partie moyenne du sternum sur le plan des 2e, 3e, 4e cartil.

correspond au bord supérieur du 7e cartilage costal ou à moitié de sa hauteur.

Il ressort de ces dispositifs anatomiques qu'il est dangereux de pénétrer dans les *quatre* premiers espaces, même en longeant le sternum;

Qu'on atteint encore la plèvre dans le *cinquième* espace, dans près du 1/3 des cas quand on longe le sternum; or on ne peut préjuger sur le vivant si l'on a affaire à une disposition normale ou au contraire à des rapports anormaux fréquents;

Que dans le *sixième* espace, les instruments ou les manœuvres doivent être encore dirigés en dedans du bord sternal pour éviter sûrement la plèvre.

Ces constatations, sur lesquelles nous reviendrons, nous serviront à apprécier la valeur des procédés de paracentèse ou d'incision du péricarde. Nous nous contenterons de faire remarquer ici qu'elles nous eussent non seulement éloigné de l'emploi de la plupart des modes opératoires indiqués, mais aussi de la recherche de procédés nouveaux si nous n'avions trouvé, dans une disposition anatomique dont nous allons parler, le moyen d'éviter l'atteinte du bord pleural.

Le bord des plèvres et celui de la plèvre gauche en particulier s'accusent parfois lorsqu'ils sont mis à nu par un épaisissement, léger, courbe, net, rougeâtre (voir fig. 3). On observe cette disposition au niveau des 4e et 5e espaces et des 4e, 5e, 6e cartilages; plus souvent au niveau du 5e cartilage. Dans la majorité des cas et de préférence sur les sujets gras, le bord pleural est *perdu* au milieu d'un tissu cellulo-adipeux qui le double (*gpl*, fig. 3). Ce tissu l'épaissit en bourrelet arrondi, épais de près d'un centimètre, régulier et plus dense que les tractus cellulo-adipeux du médiastin qui l'avoisinent. Ce bourrelet avertit de la présence du bord pleural.

D'autres fois ce bord est confondu dans une couche protectrice mal dessinée qui se continue avec le tissu cellulaire du médiastin et le tissu cellulo-adipeux péricardo-pleural.

Nous avons enfin à noter une dernière apparence : le tissu adipeux qui répond au bord pleural est épais et dense du côté du péricarde seulement, tandis qu'il manque du côté de la plèvre pariétale. Cette plève pariétale est si transparente et si bien appliquée sur le feuillet péricardique soulevé par la graisse qu'elle n'affirme pas sa présence, de sorte qu'on pourrait croire dans ce cas qu'un bourrelet adipeux double le bord pleural à la fois du côté pariétal et du côté péricardique. Il nous est arrivé, trompé par cet aspect et croyant le bord pleural bien protégé de chaque côté, de chercher à le dégager à la sonde cannelée et de perforer ainsi la plèvre pariétale.

Si donc, à la vue, il est possible de reconnaître le bord pleural à l'épaississement léger et net qu'il forme, au rebord graisseux qui le double et le protège, ces indices ne peuvent servir toujours et même peuvent tromper. *On ne doit pas chercher à voir le bord pleural, mais le décoller sans le voir.*

Plèvre droite. — Le bord de la plèvre droite dont les rapports sternaux sont plus réguliers que ceux du bord de la plèvre gauche, se prolonge moins sous le sternum que ce dernier, quoiqu'on admette le contraire. Formant une courbe à convexité interne sous la première pièce sternale, il se prolonge ensuite par une courbe très arrondie sous la deuxième pièce, dépassant son bord de 5 millimètres à 1 centimètre jusqu'au niveau du 4e espace. Là il se porte en dehors du sternum, accuse une courbe à convexité inféro-interne, symétrique de celle du bord gauche, pour gagner le bord supérieur du 7e cartilage après avoir croisé le milieu de la portion linéaire du 6e espace. Les deux plèvres se juxtaposent presque vers leur partie moyenne; il n'est pas exceptionnel qu'elles se superposent, la droite recouvrant la gauche ou inversement.

Les plèvres saines, bien isolées, sont absolument transparentes; elles laissent voir au-dessous d'elles la coloration des parties qu'elles recouvrent, en particulier celle du poumon et de la graisse pleuro-péricardique. Cette transparence les ferait distinguer aisément du péricarde qui est opaque.

Très adhérentes à la paroi thoracique, *elles se laissent aisément séparer du péricarde au niveau de leurs bords et jusque sur les parties latérales du sac péricardique.* Pour assurer cette séparation, il suffit d'exercer une traction, une pression de dedans en dehors avec la pulpe de l'index appliquée sur le péricarde et rasant sa face extérieure. Pendant ce refoulement. on ne court aucun risque de déchirer la plèvre, nous avons constaté maintes fois le fait sur des cadavres à péricarde sain ou pathologiquement transformé. On verra le parti que nous avons tiré de cette disposition anatomique dans le procédé d'incision du péricarde que nous préconisons.

MÉDIASTIN ANTÉRIEUR. — Par leur accolement imparfait au niveau de la partie supérieure du sternum et surtout de la partie inférieure du plastron sterno-chondral, les plèvres droite et gauche laissent entre elles l'intervalle du médiastin antérieur. Tantôt allongé vers son milieu et élargi à ses extrémités, d'autres fois virtuel à sa partie moyenne, il est représenté par deux triangles, l'un supérieur, l'autre inférieur, se regardant par un angle. Rempli par le thymus

en haut, ne renfermant qu'un tissu cellulaire très lâche et peu épais en bas, il présente à la base de son triangle inférieur une largeur de 6 à 8 centimètres, qui répond aussi bien au sternum qu'aux cartilages costaux. Le sommet de ce triangle inférieur caché derrière le sternum correspond au 3e cartilage. En indiquant la direction des bords pleuraux, nous avons précisé ses limites externes.

PÉRICARDE. — La poche péricardique a la forme d'une poire dont la partie élargie repose sur le diaphragme. Quand il est insufflé ou injecté, il perd un peu sa forme primitive et devient tronconique grâce au développement de sa partie supérieure qui se laisse fortement distendre. (Voir fig. des Pl. de I à VI.)

Inséré sur le diaphragme, réfléchi sur les gros vaisseaux qui naissent du cœur ou y aboutissent, il nous présente à considérer une base, deux côtés, un sommet. Leur position exacte, surtout celle de la base et des côtés, nous intéresse au premier chef. Nous en avons relevé avec soin la direction sur un certain nombre de cadavres.

La base, légèrement oblique de haut en bas et de droite à gauche, coupe l'appendice xiphoïde à sa base et les 7e cartilages [1] vers le milieu de leur hauteur à leur articulation sternale. Prolongée à droite et à gauche suivant une ligne que ces repères précisent, elle s'arrête à droite à 1 ou 2 centimètres du bord sternal, à gauche à 6 ou 8 centimètres du bord sternal dans le 5e, parfois dans le 6e espace.

Le bord droit, légèrement convexe en dehors, dépasse le bord sternal correspondant de 1 centimètre à 2 centimètres jusqu'au 2e cartilage droit. Là il se cache derrière le sternum.

Le bord gauche, légèrement convexe en dehors, suit approximativement une ligne qui part de la limite gauche de sa base et qui aboutit un peu en dehors de l'articulation sterno-claviculaire gauche [2].

Son sommet se trouve dans le premier espace intercostal, derrière les 2e cartilages costaux ou au niveau de leur bord inférieur.

L'insertion du péricarde ne se fait pas sur le diaphragme au ras de la paroi thoracique antérieure, mais à une certaine distance de cette paroi, de sorte qu'entre la face profonde du sternum et la

1. Rappelons qu'ils limitent en bas la cage thoracique jusqu'à 8 centimètres de l'appendice de chaque côté et qu'ils ont 1 centimètre 1/2 de hauteur.

2. Il nous serait facile de donner d'autres repères, mais comme ils ne peuvent être retrouvés que sur le thorax débarrassé de ses parties molles, nous les croyons sans utilité pratique.

limite inférieure des insertions péricardo-diaphragmatiques, existe un espace dont l'étendue augmente à mesure qu'on s'écarte de la ligne médiane. Au niveau de l'angle péricardique gauche, la distance qui sépare le péricarde de la paroi n'est pas moindre de 3 à 5 centimètres, tandis qu'elle n'est que d'un centimètre près de l'articulation sternale du 7e cartilage. Cet espace chondro-péricardique est en partie occupé par les poumons. Il est utile de se rappeler ces données lorsqu'on pratique la paracentèse du péricarde.

Nous avons assez insisté sur les rapports des bords de la plèvre avec le péricarde pour n'avoir pas besoin d'y revenir; mais nous avons à rappeler qu'après s'être appliquée sur la face antérieure du péricarde dans une assez grande étendue, la plèvre recouvre ensuite sa face externe. Entre elle et le péricarde, au niveau de cette face externe, on distingue les phréniques à leur trajet vertical et aux vaisseaux qui les accompagnent.

Normalement, et *a fortiori* à l'état pathologique, un intervalle libre, diédrique existe entre la base du cœur et le péricarde. Cet intervalle est limité en avant par la paroi verticale du péricarde, en arrière par le plan oblique du diaphragme, en haut par la base horizontale du cœur. A l'état normal, l'insertion péricardo-diaphragmatique est déjà séparée du cœur d'une distance de 1 à 2 centimètres; à l'état pathologique, cette distance est plus considérable lorsque le bord inférieur du cœur est refoulé en arrière et en haut. Dans cet espace, on peut pénétrer la cavité du péricarde sans blesser le cœur. C'est aussi dans cet angle que peuvent être placés les drains après l'incision péricardique.

Dans ses autres points, le péricarde est accolé au cœur ou séparé par une mince couche de liquide.

Bien que le péricarde paraisse plus tendu sur sa face antérieure que sur ses faces latérales, cependant cette tension n'est pas suffisante pour empêcher le chirurgien de le pincer et même de l'attirer quelque peu en dehors.

Il est ordinairement reconnaissable à sa blancheur mate, fibreuse, très caractéristique, tandis que, nous l'avons dit déjà, la plèvre qui le recouvre est transparente. Son épaisseur normale est d'environ un millimètre.

On admet, mais nous n'avons pu contrôler cette assertion, que le péricarde est très vasculaire. Des vaisseaux qui l'irriguent, nous ne retiendrons que les rameaux récurrents assez volumineux provenant des diaphragmatiques. Ils s'insinuent dans le péricarde par la circonférence de son insertion fibreuse sur le feuillet médian du diaphragme (Bourgery, t. IV, p. 32). Dans une dissection nous avons

rencontré sur sa face antérieure une veine ascendante assez volumineuse et, au cours d'une ponction, cette veine sectionnée a donné lieu à une hémorragie abondante.

La distance qui sépare le péricarde du niveau de la peau était de 3 à 5 centimètres et demi sur les cadavres que nous avons autopsiés.

Diaphragme. — Au-dessous de l'insertion péricardique inférieure, on découvre les fibres du diaphragme insérées au rebord inférieur de la cage thoracique (*di*, *di*, fig. 3). Elles sont apparentes dans une étendue d'autant plus grande qu'on les examine plus loin de la ligne médiane. Au niveau de l'appendice xiphoïde, insertions diaphragmatiques et péricardiques se confondent presque; près de l'angle externe gauche du péricarde, elles ont 6 à 7 centimètres de longueur. Cette mesure indique la profondeur à laquelle un instrument devrait pénétrer pour atteindre le péricarde à ce niveau.

Entre les fibres xiphoïdiennes et les fibres costales de ce muscle, existe un espace où la plèvre et le péritoine sont quelquefois accolés; en ce point on trouve aussi un lobule graisseux sous-péritonéal qui fait hernie dans la cavité thoracique.

Cœur.

Le cœur est en rapport médiat, à gauche, avec les 3e, 4e et 5e cartilages costaux et les 3e et 4e espaces intercostaux. (Voy. fig. Pl. I à VI.)

Le ventricule droit occupe presque toute sa face antérieure; il masque l'oreillette droite qui est en haut et en arrière. C'est donc le ventricule droit ou l'oreillette droite qui risquent surtout d'être blessés dans la paracentèse du péricarde. Sa base, à l'émergence des gros vaisseaux, répondrait, au dire des anatomistes, au 2e espace intercostal ou tout au moins au bord supérieur du cartilage de la 3e côte; sa pointe serait en rapport avec le 5e cartilage près de son articulation costale, le bord droit serait à 2 centimètres du bord sternal, le bord gauche à 2 centimètres, 2 centimètres et demi au dedans du mamelon. On a lieu de s'étonner que sa position ait été si peu précisée. Est-ce parce que, suivant la remarque de Baizeau, cet organe est très mobile et susceptible de grands déplacements dans les cas pathologiques?

Nous déterminons ainsi sa position : sa base est à un travers de doigt au-dessus de la ligne de base du péricarde et parallèle à cette ligne; son bord droit dépasse le bord droit du sternum de un travers de doigt, son bord gauche suit approximativement le bord

gauche du péricarde (ligne partant d'un point situé un peu en dehors de l'articulation sterno-claviculaire gauche et s'arrêtant à 6 ou 8 centimètres du bord sternal gauche, sur la ligne de base); l'origine des gros vaisseaux correspond au bord inférieur du 2e cartilage.

III. — Anatomie pathologique de la péricardite.

Nous décrirons l'anatomie pathologique des péricardites d'après les quelques autopsies que nous avons faites et surtout d'après le relevé des observations que nous avons recueillies. Nous n'aurons en vue que les cas dans lesquels l'abondance de l'épanchement peut déterminer de la gêne fonctionnelle du cœur et nous étudierons l'épanchement, les modifications que subissent les parois du péricarde et du cœur et les déplacements des organes voisins produits par la distension du péricarde.

Les épanchements péricardiques sont séro-fibrineux, séro-sanguinolents, hémorragiques, séro-purulents, et purulents. Nous sommes peu fixés sur leur degré de fréquence. Louis, sur 36 cas, avait trouvé 9 fois un épanchement séreux, 5 fois un épanchement séro-sanguinolent, 13 fois une collection séro-purulente et 7 fois une poche purulente, mais ce nombre d'observations est trop faible pour établir le pourcentage des divers épanchements.

D'ailleurs, au point de vue du traitement chirurgical de la péricardite, nous ne voyons pas l'utilité de maintenir ces nombreuses divisions et de tenir compte du rapport entre les quantités de sérosité et des éléments figurés, hématiques ou purulents.

Le liquide des épanchements non purulents est citrin, jaune-paille, plus ou moins limpide et très souvent rendu un peu rougeâtre par la présence de globules sanguins. On doit même dire que la teinte rosée d'un épanchement est un bon signe de son origine péricardique. Quand le liquide provenant d'une ponction intrathoracique conserve jusqu'au bout ses caractères de limpidité et de transparence, on doit songer plutôt à une pleurésie enkystée qu'à un épanchement intra-péricardique. Le liquide séreux a l'avantage de s'écouler facilement par la lumière d'une aiguille aspiratrice. Les flocons auxquels il donne naissance n'ont jamais fait obstacle à l'écoulement, même lorsqu'on a eu recours à la fine aiguille de la seringue de Pravaz pour la paracentèse du péricarde.

On observe tous les degrés entre l'épanchement jaune clair et celui qui a une couleur rouge assez intense pour prendre le nom d'épanchement hémorragique. On a cherché la cause de la fré-

quence du sang dans le liquide intrapéricardique. Les mouvements incessants du cœur, la friabilité des néo-vaisseaux, l'absence de plasticité du sang liée à l'infection générale, la nature tuberculeuse de la péricardite ont été mis en cause.

Nous avons été surpris par l'aveu de H. Roger qui dans « les innombrables autopsies » qu'il a pratiquées n'a pas constaté de péricardites hémorragiques. Au contraire, les observations que nous avons lues pour notre travail font le plus souvent mention d'un épanchement séro-sanguinolent. Nous avons aussi remarqué dans notre dernière paracentèse du péricarde que la teinte hémorragique était plus marquée à la fin qu'au commencement de l'aspiration. Le contact de l'aiguille avec la paroi du cœur ne doit pas être pour peu dans la coloration hématique du liquide.

Le liquide hémorragique peut aller jusqu'à offrir tous les caractères objectifs du sang veineux. En tous cas, il se coagule avec une grande facilité et donne naissance par le refroidissement à de grandes nappes fibrineuses qui flottent dans le vase où il a été reçu.

Quelques auteurs, M. Lejars entre autres, ont affirmé que le sang restait toujours fluide dans la cavité du péricarde. S'ils ont eu en vue l'état de l'épanchement pendant la vie, nous n'avons aucune objection à présenter. Mais s'ils ont parlé de l'épanchement considéré *post mortem*, il y a des exceptions à cette règle, car dans les observations de Cruveilhier et de Brodeur (Soc. Anat., 1882), il est dit que le sang retenu dans le péricarde était légèrement cailleboté.

Les épanchements purulents se reconnaissent à leur opacité et à leur aspect jaune verdâtre. S'il y avait hésitation, au moment d'une ponction exploratrice, sur la purulence du liquide, l'examen microscopique lèverait tout doute. L'épanchement peut être purulent d'emblée ou devenir purulent après avoir été séreux ou séro-sanguinolent. L'infection instrumentale n'est pas une des moindres causes de cette transformation.

Nous n'insisterons pas sur la valeur pathologique de la nature de ces épanchements : ils sont l'indice d'une infection grave de l'économie et quelquefois ils peuvent être diagnostiqués par l'évolution des phénomènes cliniques.

Quelle que soit la nature du liquide péricardique, séreux, séro-sanguinolent ou purulent, son abondance est très variable. On peut classer les épanchements en petits, moyens et grands. Les petits sont de 200 à 300 grammes; les moyens de 300 à 500 grammes. Les grands atteignent des proportions considérables. Vernay, après avoir extrait, par deux ponctions, à trois jours d'intervalle, 900 grammes de liquide du péricarde d'un homme de vingt-trois ans, trouva

encore, au moment de l'autopsie qui eut lieu le 23e jour après la première ponction, cinq bouteilles à bordeaux (près de 4 litres) d'une sérosité citrine, transparente, avec quelques flocons fibrineux au fond. La quantité de 800 à 1000 grammes n'est pas rare. Le pus est aussi abondant que la sérosité. Dans une autopsie que nous relaterons plus loin, le péricarde renfermait 1500 grammes de pus.

Il est à noter que le liquide se reproduit très rapidement, ainsi qu'il est de règle dans les inflammations exsudatives des séreuses dont le processus infectieux n'est pas épuisé. Une observation type, à cet égard, est celle de Bouchut qui a dû revenir 8 fois à la ponction. Tous les trois ou quatre jours, il extrayait de 150 à 510 grammes de liquide séro-fibrineux plus ou moins chargé de globules sanguins.

Le premier effet d'un épanchement intra-péricardique est d'augmenter le volume du péricarde. Ses parois se distendent peu à peu sous l'influence de la sécrétion pathologique et la forme du sac séreux se modifie. Au point de vue de l'intervention comme à celui de la symptomatologie, il est important de savoir que le péricarde distendu constitue une volumineuse tumeur qui fait saillie dans le médiastin et qui est comparable soit à une poire, soit à un triangle à base inférieure. Il présente souvent de 20 à 25 centimètres en largeur et une hauteur de 15 à 20 centimètres (voy. plus loin fig. 4, obs. III). Sa limite supérieure correspond ordinairement au niveau du 1er espace intercostal. Sa limite inférieure se trouve au niveau du 7e cartilage. Transversalement, il déborde le sternum à droite dans une étendue de 2 à 3 centimètres ou plus et empiète surtout sur la cavité pleurale gauche dont il réduit notablement la capacité. En se distendant, le péricarde se met en rapport plus intime qu'à l'état normal avec la paroi thoracique antérieure.

En somme les dimensions du péricarde peuvent devenir assez considérables pour qu'il paraisse pouvoir contenir un cœur trois ou quatre fois plus volumineux que celui qu'il protège.

A mesure que le péricarde se remplit de liquide, le processus inflammatoire l'épaissit et les deux feuillets pariétal et viscéral se recouvrent d'une fausse membrane. L'épaisseur de cette fausse membrane n'est pas constante. Tantôt elle n'est que de un demi-millimètre; d'autres fois, elle a atteint 2 centimètres et plus. Ses faces externes, celles qui sont en rapport avec le myocarde ou avec le péricarde, sont toujours lisses. Mais ses faces internes qui sont en contact l'une avec l'autre, sont tomenteuses, villeuses ou mamelonnées. Les classiques rappellent et nous-mêmes avons pu constater que les saillies sont tantôt disposées en réseau et font ressembler la surface des fausses membranes à un gâteau de miel, et que tantôt

elles forment de petits cônes à bases adjacentes qui donnent au cœur revêtu de sa fausse membrane l'apparence d'un ananas ou d'une pomme de pin.

La couleur des fausses membranes est jaunâtre, jaune verdâtre ou rouge noirâtre et vineuse. Cette dernière coloration provient des hémorragies interstitielles de la pseudo-membrane et de l'imbibition des feuillets du péricarde par la matière colorante du sang qu'il renferme. Cette coloration ne saurait être oubliée de ceux qui voudraient utiliser notre procédé de réclinement de la plèvre avant l'ouverture du péricarde. Ils ne doivent pas s'attendre à voir toujours sur le vivant la teinte gris bleuâtre et la direction transversale de ses fibres, aussi nettement que sur le cadavre, surtout sur ceux des vieillards. On peut constater aussi dans la fausse membrane des productions tuberculeuses à divers stades d'évolution : semis de granulations, nodules grisâtres ou plaques nodulaires avec ramollissement jaunâtre central.

La notion de l'épaisseur de la fausse membrane du péricarde pariétale doit fixer l'attention, car nous manquons de renseignements sur ce point. Cette épaisseur est-elle à peu près la même sur toutes les portions de la séreuse, sur ses faces antérieure et postérieure, à la base et au sommet? C'est ce que nous ne saurions dire. Quoi qu'il en soit, celle-ci augmente évidemment la résistance des parties molles à traverser, si l'on veut pratiquer la ponction, et elle rend aléatoire la valeur de la graduation de l'aiguille aspiratrice destinée à fixer l'opérateur sur la longueur de l'instrument à faire pénétrer dans le médiastin.

De plus, si, pour ménager le cœur, on introduit l'aiguille obliquement dans un péricarde épaissi, on est exposé à faire une ponction interstitielle et à pénétrer aussi profondément que le permet la prudence sans retirer une goutte de liquide.

Dans notre procédé, où cependant l'incision est faite au grand jour, l'opérateur pourrait encore se trouver gêné par l'épaisseur de la fausse membrane. Lorsqu'il aura incisé quelques millimètres d'épaisseur du péricarde et qu'il ne verra pas le liquide apparaître, il n'osera peut-être pas continuer le débridement s'il n'est prévenu de la profondeur du rempart qu'il a à traverser. La prudence serait d'autant plus explicable dans ce cas que nous avons trouvé sur le cadavre des symphyses cardiaques tellement intimes que nous avons intéressé le myocarde par une section faite en dédolant sur le feuillet péricardique. Après avoir pratiqué une incision de quelques millimètres de profondeur, la sonde cannelée, instrument à la fois explorateur et dilacérateur, devra donc remplacer le bistouri.

Les fausses membranes sont disposées en couches successives, d'autant plus difficiles à séparer qu'elles sont moins récentes, d'autant moins résistantes qu'on se rapproche davantage de leur surface libre. Sur le péricarde, on peut distinguer trois couches : la plus externe représente le sac péricardique épaissi; celle qui est immédiatement au-dessous est adhérente, compacte, lardacée et plus ou moins *vasculaire*; la plus interne est molle, aréolaire, élastique sans cohérence, fibrineuse, de la nature des fausses membranes qu'on trouve libres dans la cavité péricardique. La constitution de la fausse membrane qui enveloppe le cœur est-elle la même que celle du feuillet pariétal? Elle ne semble constituée que par deux couches dont l'interne est tomenteuse. Quelquefois, elle est un peu plus épaisse que la membrane pariétale et tous les auteurs sont d'accord pour admettre son adhérence au myocarde.

On admet que dans la plupart des cas le cœur flotte librement dans la nappe liquide et qu'il n'y a aucune jetée fibreuse unissant le cœur au péricarde. Cependant trois fois sur trois autopsies que nous avons pratiquées ou vu pratiquer, il y avait des adhérences entre les deux feuillets du péricarde. Sommes-nous tombés sur une série de faits exceptionnels? La chose est possible; quoi qu'il en soit, nous ne saurions trop insister sur l'utilité qu'il y a pour le chirurgien à se renseigner dorénavant sur ce point d'anatomie pathologique.

En tous cas, le cœur reste suspendu au sommet du péricarde par les gros vaisseaux afférents ou efférents qui ne peuvent subir aucun déplacement; le diaphragme s'affaisse et le liquide s'accumule au-dessous de la pointe du cœur[1]. Surtout dans les cas où l'on aurait lieu de penser que des adhérences unissent les parois cardo-péricardiques, c'est dans l'angle dièdre péricardo-cardo-diaphragmatique que l'instrument doit alors pénétrer. Cette disposition doit être mise à profit à la fois pour la ponction et pour l'ouverture du péricarde.

Quand il n'y a pas d'adhérences, le cœur est-il plus rapproché de la paroi antérieure que de la paroi postérieure du péricarde? Bien peu nous ont renseignés sur ce point, qui mériterait encore d'être éclairci. Trousseau nous dit que sur son malade dont le péricarde

1. A la Société médicale des hôpitaux (24 février 1882) on a discuté la question de savoir si dans les cas d'épanchement péricardique le cœur tombait à la partie déclive de la séreuse ou s'il surnageait, laissant entre lui et le diaphragme un intervalle d'autant plus étendu que la quantité de liquide est plus considérable. Les expériences de Ferrand (Th. Bordeaux, 1892) ont confirmé les assertions de MM. Rendu et Laboulbène. Retenu par les gros vaisseaux, le cœur reste en place tandis que, sous la pression de l'épanchement, le diaphragme s'abaisse.

contenait 1000 grammes de liquide rougeâtre malgré l'incision faite pendant la vie, le cœur reposait *au fond* du péricarde qui avait le volume de la tête d'un homme. Il était au moins à 10 centimètres de la paroi antérieure du kyste. Cette position est vraisemblablement la plus fréquente. Le cœur doit s'éloigner de la paroi thoracique puisque dans le plus grand nombre des cas, ses mouvements ne sont plus appréciables et que les battements de sa pointe cessent d'être perceptibles.

Mais lorsqu'il y a des adhérences établies entre le cœur et les parois du péricarde, celles-ci lui assignent une position qui ne peut être précisée. Tantôt ce sont des colonnes inégales en épaisseur, irrégulières, peu résistantes, qui partent de la base ou de la pointe et qui sont assez souples pour lui laisser sa liberté d'action; tantôt on constate en un point une adhérence partielle qui fixe le cœur en une situation invariable et contribue à modifier les symptômes objectifs de la péricardite.

On voyait, à l'autopsie d'un des malades de H. Roger, au niveau de la pointe du cœur, des tractus cellulo-fibreux qui unissaient les deux feuillets du péricarde dans une étendue d'environ 3 centimètres. Ces adhérences commençaient à la pointe du ventricule gauche et remontaient le long de son bord externe. Elles étaient très solides et empêchaient la sérosité de baigner le cœur de tous côtés et de le refouler en haut et en dehors. La pointe de l'organe était retenue contre la paroi et battait visiblement, pendant la vie, au niveau du cinquième espace intercostal. Le liquide ne pouvait s'accumuler qu'en arrière, aussi ne constatait-on qu'une voussure peu accusée, malgré un épanchement de 800 grammes.

Dans un cas rapporté par Josias à la Société anatomique (1880), le cœur n'était libre que par sa pointe et sur la surface du ventricule gauche; il était retenu à sa base et sur toute l'étendue du ventricule droit par des adhérences fibrineuses organisées et très épaisses. Ces adhérences multiples, développées surtout au niveau de l'oreillette droite, unissaient le cœur à la face pariétale du péricarde et semblaient avoir pris leur point d'implantation sur les bords de ce viscère.

Sur un malade dont nous donnons plus loin l'observation, le cœur était retenu à la paroi par des adhérences courtes dans l'étendue de sa face antérieure à tel point que, chez lui, la ponction eût été des plus dangereuses. Le liquide était collecté en arrière et les fausses membranes libres dans ce liquide étaient accumulées en bas et en arrière.

Sur un autre malade à l'autopsie duquel nous avons assisté, une grosse jetée fibreuse, sous forme de pilier cylindrique, réunissait la face antérieure du cœur à la paroi péricardique, en ne laissant entre eux qu'un intervalle inférieur à un centimètre.

Nous pensons qu'il faut attribuer à ces adhérences antérieures la

constatation de bruits de frottements perçus sur toute la surface de la région précordiale, malgré la présence d'épanchements considérables du péricarde.

M. Camescasse, en 1865, a présenté à la Société anatomique les pièces d'autopsie d'une femme atteinte de pneumonie et chez laquelle les signes d'une péricardite avec épanchement furent remplacés par des frottements péricardiques. On aurait pu croire à la résorption de l'épanchement; mais, à l'autopsie, on trouva 800 grammes de liquide inflammatoire dans le péricarde. M. Albert Robin dans le service duquel cette malade avait été traitée, déclara que la persistance de ces frottements l'avait empêché de recourir à une ponction qui eût peut-être sauvé la malade.

Dans quelques cas les jetées néo-membraneuses cardo-péricardiques ont cloisonné la cavité du péricarde et l'ont en quelque sorte subdivisée en plusieurs loges. Le chirurgien qui serait assez heureux pour déchirer, après incision du péricarde, quelques-unes de ces cloisons facilement accessibles, favoriserait l'écoulement du liquide épanché et augmenterait, par cette opération complémentaire, l'utilité et les avantages de son intervention. Cette pratique est à recommander.

Les lésions que le cœur présente d'ordinaire sont celles de la myocardite : il est augmenté de volume sans hypertrophie de ses parois. Celles-ci sont flasques et molles et offrent une teinte jaune feuille-morte. L'examen histologique qui a été fait plusieurs fois démontre le développement anormal des noyaux du myocarde, la disparition de la striation transversale des faisceaux musculaires et la dégénérescence granuleuse de ces faisceaux. Ce sont là les effets habituels des inflammations des séreuses sur les muscles voisins. Quelques observateurs ont constaté une hypertrophie concentrique avec des cavités plus étroites que normalement. Les lésions de l'endocarde semblent être sous la dépendance de l'infection générale qui cause la péricardite plutôt qu'une conséquence de l'épanchement.

L'influence de la distension du péricarde sur les organes voisins est un des points les plus intéressants de l'anatomie pathologique des péricardites. Pour trouver place dans la cavité thoracique, le péricarde refoule tous les organes qui sont susceptibles de déplacement. Il comprime les poumons, abaisse le diaphragme, projette en avant le sternum et les côtes; il peut aller jusqu'à modifier les courbures de la colonne vertébrale.

Le poumon gauche subit le premier les effets de l'expansion du péricarde. Son bord antérieur quitte le sinus pleural antérieur et

s'éloigne peu à peu de la ligne médiane; mais le retrait vers les parties latérales du thorax est plus marqué en bas qu'en haut, aussi le bord antérieur du lobe supérieur peut-il conserver longtemps ses rapports normaux. Le refoulement du poumon peut être tel qu'il soit repoussé dans l'angle costo-vertébral. Il a été trouvé aussi petit que le poing et semblable à un poumon comprimé par un fort épanchement pleural. En subissant ce retrait, le poumon se congestionne, ses alvéoles s'infiltrent de mucosités, son tissu cellulaire interstitiel s'épaissit et il finit par présenter les caractères de la splénisation. Les mêmes lésions anatomo-pathologiques se passent dans le poumon droit, mais plus tardivement, parce que le péricarde se développe surtout à gauche.

Parfois, les poumons restent fixés au-devant du péricarde, et celui-ci, au moment de l'ouverture du thorax, est recouvert d'une lamelle pulmonaire, comme à l'état normal. Il s'est fait dans ces cas des adhérences entre les plèvres pariétale et viscérale au niveau du sinus antérieur de la plèvre. Les poumons recouvraient presque entièrement le sac péricardique chez le malade de Potain. Un autre malade de Duflocq (Soc. anatomique, 1889) présentait des adhérences qui fixaient le poumon gauche au-devant du cœur.

On a observé, dans presque toutes les autopsies, un épanchement pleural évalué quelquefois à plusieurs litres. L'abondance du liquide pleural incompressible gêne l'expansion du péricarde, contribue à étouffer le cœur, en même temps qu'elle supprime la fonction pulmonaire. Tout épanchement du péricarde impose donc l'examen répété des cavités pleurales et la paracentèse des deux séreuses peut devenir une nécessité.

Il n'y a pas lieu, pour nous, d'insister sur toutes les lésions des poumons ou du médiastin qui accompagnent les péricardites. Elles sont plus souvent cause qu'effets des épanchements de la séreuse.

La péricardite a-t-elle pour résultat de déterminer une inflammation du tissu cellulaire en contact avec la face externe de la séreuse? Dans les autopsies que nous avons faites, le tissu cellulaire du médiastin avait conservé ses caractères normaux. Mais, dans un cas, on a trouvé l'enveloppe du cœur recouverte d'une fausse membrane blanc jaunâtre constituant une véritable gaine au péricarde. Il faudrait que des recherches ultérieures fixent ce point d'anatomie pathologique qui ne manque pas d'importance au point de vue de l'intervention.

(*A suivre.*)

OSTÉOPLASTIES EXPÉRIMENTALES

Par le Dr SAMFIRESCOU
Professeur de chirurgie opératoire à la Faculté de médecine de Jassy.

(Travail du laboratoire de chirurgie opératoire et d'anatomie topographique dirigé par le professeur Samfirescou.)

Les ostéoplasties sont des opérations du domaine de la chirurgie moderne, en usage pour la conservation d'une portion quelconque d'os nécessaire à la solidité du moignon, ainsi que pour lui donner une forme convenable et peu sensible, si le moignon était appliqué dans un appareil de prothèse construit d'après les dernières innovations orthopédiques.

Les travaux que nous avons entrepris ont pour but le coude et le poignet, et pour y arriver nous nous sommes guidé d'après les ostéoplasties du genou de Gritti et Sabanajeff, en les mettant, bien entendu, en relief pour justifier la ligne de conduite de nos travaux.

L'opération faite sur le coude a été dénommée par moi : « Amputation ostéoplastique brachio-olécrânienne », et sur le poignet : « Amputation ostéoplastique métacarpo-radio-cubitale ».

Amputation ostéoplastique brachio-olécranienne.

Les amputations dans la contiguïté ou désarticulations de la jambe et de l'avant-bras ont toujours donné lieu à des discussions nombreuses et variées entre les chirurgiens, qu'elles ont divisés en deux camps, dont l'un est favorable à ces amputations et l'autre donne la préférence à l'amputation dans la continuité de la cuisse et du bras au tiers inférieur.

Les raisons de ces derniers étaient d'un côté les résultats peu satisfaisants obtenus, à cause du nombre restreint de guérisons dans l'amputation totale ou dans la contiguïté de la jambe et de l'avant-bras; d'un autre côté, le moignon osseux, présentant une massue épiphysaire sensible et trop volumineuse, se fût difficilement adapté dans un appareil convenable de prothèse. Ces arguments justifiaient suffisamment certains chirurgiens pour donner la préférence aux

amputations dans la continuité de la cuisse et de l'avant-bras au tiers inférieur.

Néanmoins, en Angleterre, le chirurgien Carden a apporté en 1846 des modifications notables en faveur de la conservation d'une plus grande partie du membre amputé et en ce qui concerne la forme et la dureté du moignon. En formant la partie molle du moignon à l'aide de deux lambeaux inégaux, un antérieur et un postérieur, il désarticulait la jambe, mettait à nu le périoste derrière les condyles et sectionnait transversalement les condyles mis à nu.

Carden opérait vers la fin de la première moitié de ce siècle, la plus belle époque expérimentale, lorsqu'on jeta la base de la *théorie ostéogénique de Duhamel*, courant mis en mouvement par B. Heine en Allemagne en 1834 et par Flourens en France en 1842.

On ne pourrait donc douter que Carden ne se soit appuyé sur le principe ostéogénique, en faisant les amputations transcondyliennes et en gardant le périoste. Son but était d'avoir à l'aide du périoste un moignon osseux plus compact et moins sensible que celui qui résultait de l'ancien procédé commun. Et en effet, aussi bien Carden que les autres chirurgiens qui ont mis ce procédé en pratique, ils ont obtenu des résultats satisfaisants.

A une vingtaine d'années d'intervalle, Gritti, chirurgien milanais, a modifié le procédé de Carden, en le rendant plus approprié au but poursuivi par le chirurgien anglais.

Pour procurer au moignon osseux une dureté et une résistance plus grandes, au cas où il serait directement placé dans un appareil de prothèse, Gritti, après avoir sectionné les condyles à peu près comme Carden, circonscrivait à l'aide d'une incision le bord de la rotule du côté appliqué sur l'articulation; par une section frontale, il sectionnait à l'aide d'une scie toute la partie cartilagineuse de la rotule, et il appliquait sur les condyles sectionnés le segment conservé dans le lambeau antérieur du ligament rotulien.

Ce procédé a été employé avec beaucoup de succès par les chirurgiens de l'école de Vienne, et spécialement par le professeur Albert, qui l'a trouvé sous tous les rapports supérieur à celui de Carden et qui l'a amélioré par l'adjonction de la suture osseuse.

En France, on accorde cependant la préférence à l'amputation de la cuisse dans le tiers inférieur, ou à une simple désarticulation.

En 1890, Sabanajeff a trouvé que le moignon osseux résultant de l'opération de Gritti pourrait être remplacé par un autre plus compact, plus résistant et n'occasionnant pas de douleurs, en s'appliquant directement sur le bout de l'appareil de prothèse. Il employait très ingénieusement un segment d'os de la partie antérieure du tibia,

qu'il gardait dans le tendon rotulien du lambeau antérieur et qu'il suturait à la partie sectionnée du fémur et gardait en même temps la rotule intacte. Il laissait deux lambeaux pour les couches molles, un antérieur plus long et un postérieur plus court.

L'auteur dont il s'agit a appliqué une fois ce procédé sur le vivant, et le résultat obtenu a été splendide sous tous les rapports.

Koch, en adoptant ce procédé, l'a très avantageusement modifié. En tenant compte de la grande rétractilité de la peau et de la forme du creux poplité il coupait le lambeau postérieur tout aussi long que l'antérieur et gardait aussi le périoste au bord du segment tibial.

Nous nous demandons maintenant quelles raisons ont conduit Gritti et Sabanajeff à proposer ces procédés opératoires? L'amputation sous-périostée de Carden formait d'ailleurs déjà un moignon osseux de beaucoup plus résistant et moins douloureux que celui qui résultait de l'amputation de la cuisse au tiers inférieur d'après l'ancien procédé; et tout comme dans l'ancien procédé, le moignon de Carden n'était pas directement placé dans l'appareil de prothèse — dont il était l'unique soutien — du moment que cet appareil s'appuyait contre le bassin et la région lombaire.

Le procédé de Carden a eu pour but, croyons-nous, tout en évitant le trop grand raccourcissement du fémur, comme dans l'ancien procédé, d'obtenir en même temps par la conservation du périoste un moignon plus compact et plus résistant, et rien autre, ce à quoi il est complètement arrivé.

Gritti et Sabanajeff, par leurs procédés ingénieux, ont pour sûr cherché à obtenir un moignon d'une consistance diaphysaire suffisante pour pouvoir s'appuyer directement sur son extrémité dans l'appareil de prothèse et supporter plus tard des pressions plus fortes; le but poursuivi a été atteint. En effet, rien de mieux ne pouvait être offert à un opéré qu'un moignon modelé de manière à fonctionner comme une trochlée dans un appareil mécanique et qui, à côté des services rendus, cachât en grande partie l'absence de la partie amputée.

Les conditions de la lutte pour la vie étant sensiblement modifiées, la chirurgie peut employer aussi pour le coude presque le même procédé que Sabanajeff, et créer aux opérés qui ont subi l'amputation totale de l'avant-bras les mêmes avantages qu'à ceux auxquels on fait l'amputation totale de la jambe, du moment qu'un moignon de l'extrémité inférieure du bras, semblable à celui de Sabanajeff, s'adapterait, comme celui du genou, parfaitement dans un appareil de prothèse convenablement construit.

Fidèle à ces pensées et à ces recherches, nous avons entrepris

dans le courant de l'année de nombreuses expériences, intelligemment aidé par notre assistant au laboratoire, M. H. Solomovici, et par le préparateur, M. Herariu.

Ces expériences nous ont conduit à la conclusion qu'on pourrait employer l'olécrâne pour l'extrémité inférieure de l'humérus sectionné. Travaillant dans cette direction, nous avons adopté le procédé suivant, exécuté en trois temps.

Premier temps : Coupe du lambeau postérieur et section transversale à la base de l'olécrâne.

Deuxième temps : Coupe du lambeau antérieur, désarticulation, section verticale de l'olécrâne et section transversale de l'extrémité inférieure de l'humérus.

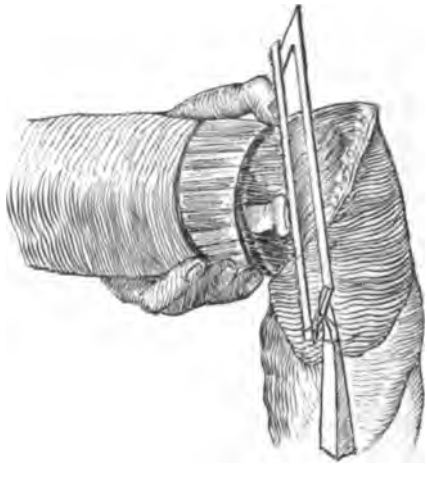

Fig. 1. — Formation et section du lambeau postérieur et section transversale de l'olécrâne à sa base.

Troisième temps : Suture osseuse et suture des parties molles.

1er temps. — Le sujet à opérer est placé dans le décubitus dorsal. L'opérateur se place du côté latéral de la tête, derrière l'épaule et du même côté que le bras à amputer. De la main gauche il saisit l'avant-bras et la main élevée de manière à ce que le bras forme un angle droit avec le tronc, et que l'avant-bras, dont la partie dorsale est dirigée en haut, forme au coude un angle droit avec le bras qui est confié à l'assistant pour le fixer et en rétracter les parties molles.

On prend comme point de repère du côté interne le bord inférieur de l'épitrochlée, ainsi que la proéminence de l'épicondyle du côté externe. La peau étant bien rétractée par l'assistant, on plonge un petit couteau d'amputation, tenu dans la position du couteau de

table, au point épicondylien ou épitrochléen, selon qu'on opère le bras droit ou gauche, on découpe dans la peau un lambeau en forme d'U, terminé à deux doigts sous la base de l'olécrâne. La peau du lambeau se rétrécissant, on recommence la même incision, en coupant profondément jusqu'à l'os, juste au bord de la peau du lambeau rétracté ; on fait racler ensuite à l'aide d'une rugine le périoste de la partie postérieure du cubitus jusqu'au niveau de la base de l'olécrâne, qui correspond à l'extrémité supérieure de la cupule radiale, et à ce niveau on sectionne à l'aide d'une scie la base de l'olécrâne jusqu'à mi-épaisseur de l'os, pour ne le point séparer du corps du cubitus (fig. 1).

2e temps. — On place sur un coussinet le membre éloigné du corps, de manière à former avec lui un angle droit. L'opérateur se place en sorte qu'il ait à sa droite le coude du membre à opérer et à sa gauche

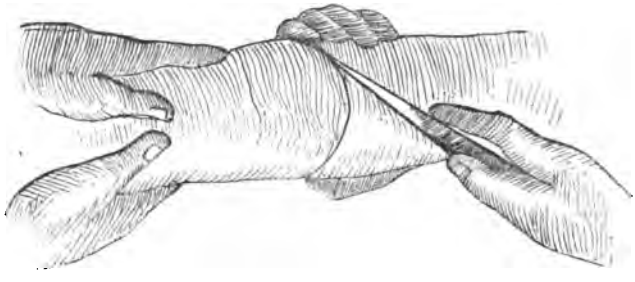

Fig. 2. — Formation et section du lambeau antérieur.

l'avant-bras à enlever, c'est-à-dire qu'il est placé en dedans de la main pour le bras droit et en dehors pour le gauche. Avec le même couteau à opération, tenu dans la même position, il découpe un lambeau en forme d'U, formé tout d'abord de peau et de même longueur que le lambeau postérieur. Cette incision commence à l'épicondyle ou à l'épitrochlée, selon qu'on opère à droite ou à gauche (fig. 2). — La peau se rétractant, on recommence l'incision en coupant les muscles jusqu'à l'os, à l'extrémité de la peau rétractée, et on maintient le couteau avec le tranchant dirigé vers la base du lambeau. On relève la main de sur le coussinet, on coupe le ligament antérieur et les latéraux et alors l'olécrâne, qui n'est plus fixé qu'au tendon du triceps, est luxé en avant. On décolle le périoste qui adhère à l'olécrâne sur une étendue de 8 à 10 millimètres, en faisant à cet endroit, à l'aide d'une scie, une section verticale de haut en bas jusqu'à la rencontre avec la section transversale faite à la base de l'olécrâne, dans le premier temps. L'avant-bras étant ainsi complètement libre, reste

dans la main gauche de l'opérateur (fig. 3 et fig. 4), tandis que le segment olécrânien, entouré d'un périoste assez épais, est resté dans le lambeau postérieur, dans le ligament du triceps.

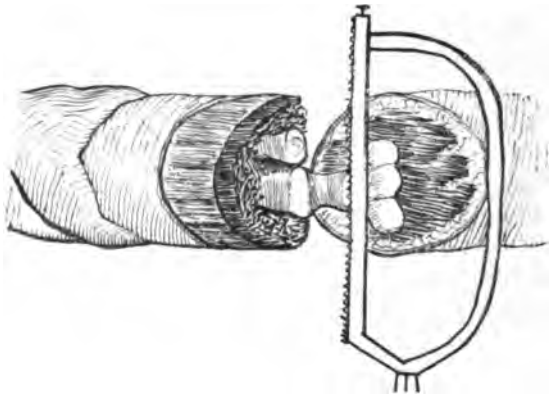

Fig. 3. — Section verticale de l'olécrâne, jusqu'à la rencontre de la transversale.

On décolle ensuite avec une rugine le périoste de l'extrémité inférieure de l'humérus, jusqu'à deux centimètres au-dessus du bord supérieur de l'épitrodilée, en sciant transversalement l'os à ce niveau (fig. 5). La plaie aura alors une forme ovalaire, formée par

Fig. 4. — L'avant-bras avec l'autre moitié olécrânienne. — Segment olécrânien resté dans le lambeau externe.

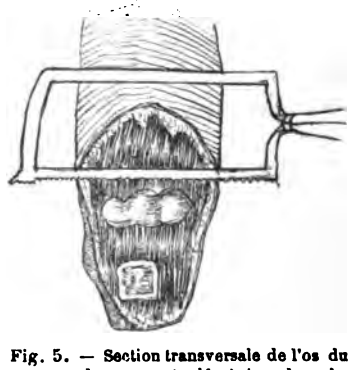

Fig. 5. — Section transversale de l'os du bras et vue du segment olécrânien dans le lambeau postérieur.

les deux lambeaux, l'antérieur restant déjeté en haut (fig. 6). On y verra la section transversale de l'humérus, et plus bas, dans le lambeaux postérieur, on verra le segment olécrânien qui viendra s'appliquer sur la section humérale.

3e temps. — On applique le segment olécrânien sur la section trans-

versale de l'humérus et on le fixe par deux points de sutures osseuses de deux côtés, pour l'immobiliser (fig. 7) et pour obtenir la réunion par la première intention; on fait ensuite la suture des parties molles en deux étages (fig. 8).

Fig. 6. — Vue de la section de l'os du bras et du lambeau ostéo-cutané.

Fig. 7. — Suture osseuse.

AMPUTATION OSTÉOPLASTIQUE MÉTACARPO-RADIO-CUBITALE.

Ayant pratiqué l'amputation du poignet d'après les procédés classiques, si réussie qu'elle soit et quel que soit le procédé choisi,

Fig. 8. — Moignon de l'amputation bracho-olécrânienne.

suivant les circonstances, après la guérison, la plaie cicatrisée, c'est-à-dire le moignon, présentera deux cornes dues aux apophyses styloïdes, plus ou moins proéminentes.

Une pareille cicatrice, outre son aspect désagréable, par la disposition de sa forme et par sa sensibilité assez accentuée, ne nous permet pas de l'utiliser d'une manière efficace dans un appareil de prothèse qui puisse servir au sujet comme main artificielle, quelque ingénieux que fût le mécanisme d'un tel appareil.

Le fait que la forme du moignon manquait d'esthétique et était peu accessible aux appareils de prothèse m'a conduit jadis à sectionner sur le vivant les apophyses styloïdes aux bords de la concavité radiale, en disséquant le périoste et en raclant la partie cartilagineuse du reste de la concavité. Un pareil procédé m'a permis d'obtenir un moignon mieux modelé, qui présentait une forme presque ovale transversalement, sans que les extrémités styloïdes se reproduisent.

M'étant entretenu jadis avec mes amis, les éminents chirurgiens de Bucarest, les professeurs Severeanu et Démosthène, sur les avantages que présenterait ce procédé pour remplacer l'ancien procédé classique, le résultat de notre discussion fut qu'ils se montrèrent, pour le moment, partisans de ce dernier.

Par la suite, je crois par le procédé ostéoplastique que je décris, avoir atteint le but que je poursuivais dans mes recherches, c'est-à-dire de constituer un moignon plus accessible, sous tous les rapports, pour un appareil de prothèse.

Il s'exécute dans les quatre temps suivants :

1er temps. Taille du lambeau radio-carpien et du reste des parties molles à sectionner.

2e temps. Section transversale des parties molles et désarticulation radio-carpienne.

3e temps. Section verticale du métacarpe demeuré dans le lambeau, et section de la mortaise radio-carpienne.

4e temps. Suture osseuse et des parties molles.

1er temps. — On place le sujet à opérer dans le décubitus dorsal, le membre éloigné du corps. L'opérateur se place devant le poignet à amputer, et l'assistant du côté opposé, entourant des deux mains l'avant-bras dans son tiers inférieur, pour pouvoir facilement rétracter les parties molles selon les exigences de l'opération.

Sur la ligne articulaire radio-carpienne, qui correspond au sillon médian des trois sillons qui sont sur le côté antérieur de la région radio-carpienne, on marque des deux côtés un point, à la limite qui sépare le tiers extérieur du tiers médian du poignet; celui qui est situé sur la partie dorsale sera marqué à l'intérieur du tendon du grand extenseur du pouce. Le troisième point sera marqué au milieu du côté dorsal de la première phalange du pouce.

Ces points, servant de points de repère, seront unis à l'aide d'un crayon. On réunit d'abord les points marqués sur la ligne articulaire avec le point phalangien. La direction de ces lignes pourra être un peu oblique en dehors, mais leur réunion dans le point phalangien sera arrondie, de sorte que la figure entière présente presque la forme d'une demi-ellipse, avec la base dirigée vers l'articulation radio-carpienne. On réunit ensuite entre eux les deux points, qui se trouvent sur la ligne articulaire, à l'aide d'une ligne transversale sur la ligne carpo-cubitale.

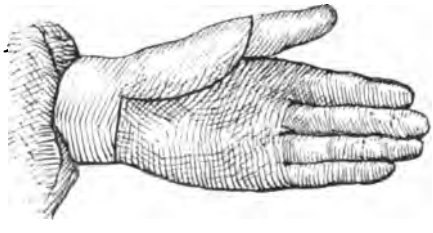

Fig. 9 — Formation du lambeau par le crayon.

Les tracés étant achevés, l'opérateur prend le pouce de la main gauche, et dans la droite il a un petit couteau d'amputation, un plus petit même, qu'il tient comme un couteau de table (troisième position); il le plante dans le point dorsal, s'il opère le poignet

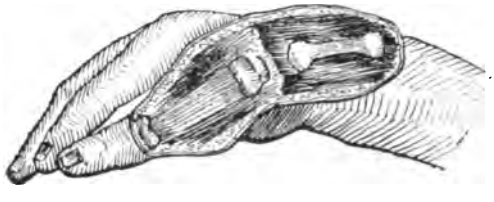

Fig. 10. — Section et renversement du lambeau avec le premier métacarpien.

gauche, et dans le palmaire s'il opère le poignet droit, en n'incisant que la peau sur la ligne dessinée, jusqu'au point phalangien, d'où il revient sur la ligne dessinée du côté opposé, et il coupe jusqu'au troisième point de repère (fig. 9).

Une seconde incision coupe toutes les parties molles jusqu'à l'os en conduisant le tranchant obliquement à l'intérieur du lambeau cutané. On détache le lambeau de bas en haut, jusqu'au niveau de l'articulation métacarpo-phalangienne du pouce; on désarticule en coupant aussi les tendons de l'extenseur et du fléchisseur propre du

pouce, au même niveau. On pénètre à l'aide du couteau dans le premier espace intermétacarpien, en coupant aussi près que possible du premier métacarpien. On ouvre l'articulation trapézo-métacarpienne, on dissèque finement à l'aide du scalpel, ou mieux encore avec la rugine; on passe derrière le trapèze et l'on détache les insertions des muscles thénars du trapèze et du scaphoïde, jusqu'à ce que l'on arrive à avoir un lambeau dans lequel se trouve aussi le premier métacarpien, parfaitement libre jusqu'au-dessus de l'apophyse styloïde du radius (fig. 10).

2e temps. — Section transversale de la peau et des parties molles; désarticulation radio-carpienne. — On réunit les deux points de repère de la base du lambeau par une section en forme de fer à

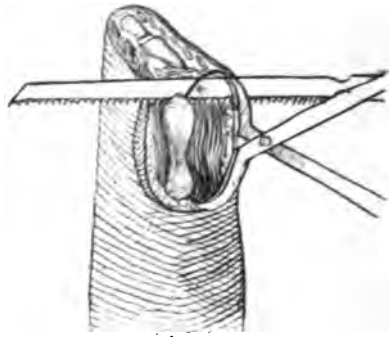

Fig. 11. — Section verticale du métacarpien.

cheval, et après rétraction de la peau on coupe au bord les parties molles jusqu'à l'os et l'on désarticule d'après le procédé classique.

3e temps. — Section verticale du métacarpien demeuré dans le lambeau et section de la mortaise radio-carpienne. — On incise le périoste au milieu de la partie interne du métacarpe dans toute sa longueur, et à l'aide de la rugine, nous raclons de part et d'autre, jusqu'à mi-grosseur de l'os. Ensuite, au moyen d'un davier denté d'Ollier, on saisit le métacarpien, en fixant les dents aux deux extrémités de l'os, et l'on coupe verticalement dans toute sa longueur avec une petite scie (fig. 11).

On relève ensuite, toujours à l'aide d'une rugine, le périoste des apophyses styloïdes et la mortaise radio-carpienne, à un centimètre au-dessus du bord de la mortaise, et l'on coupe transversalement les deux os avec une scie. La figure 12 représente le lambeau externe, avec le segment métacarpien qui y est demeuré, et les apophyses styloïdes avec la mortaise radio-carpienne sectionnée.

4e temps. — Suture osseuse et des parties molles. — On applique le segment métacarpien sur la section transversale des os de l'avant-bras. On applique une suture des deux côtés de chacun des os, cubitus et radius, et l'on coud ensuite le lambeau mou à la section latéro-interne de la peau, qui se présente sous la forme d'un fer à cheval (fig. 13, le moignon).

J'ai présenté ces deux travaux, avec les pièces de laboratoire et les figures schématiques, à la Société des médecins et naturalistes de Jassy, le premier dans la séance du 19 mai et le second à la séance du 12 juin dernier.

Fig. 12. — Vue de la section des os de l'avant-bras et du lambeau ostéo-musculo-cutané renversé.

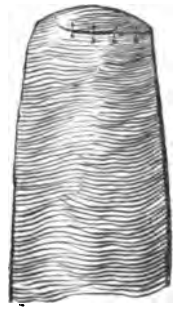

Fig. 13. — Le moignon.

Un des collègues sociétaires a attiré mon attention, quant à l'ostéoplastie du coude, sur une opération presque analogue, qui aurait été faite jadis par Szymanovsky, et serait mentionnée dans le Dictionnaire de Dechambre.

Faisant effectivement des recherches dans le 21e volume (p. 699), imprimé en 1878, j'ai vu que ce chirurgien a exécuté une opération ostéoplastique au coude, en conservant une partie de l'olécrâne, mais cette opération n'est pas identique à la mienne.

Je n'avais pas connaissance d'un pareil travail, et s'il existe certaine ressemblance sous quelques rapports, c'est pour moi une preuve flatteuse de la bonne direction des travaux que j'ai entrepris.

DEUX OBSERVATIONS

DE

TRAITEMENT CHIRURGICAL DU CANCER DE L'ESTOMAC

Par le Dr QUÉNU

Agrégé de la Faculté, chirurgien de l'hôpital Cochin.

OBSERVATION I. — Mme C..., âgée de trente-trois ans, couturière, mariée et mère de trois enfants, vint au dispensaire Pereire, au commencement d'avril dernier, me consulter pour des troubles digestifs et des douleurs à l'épigastre.

Le début de ces symptômes ne remonterait qu'au mois d'octobre 1893. Cependant déjà en 1891 il s'était déclaré des vomissements alimentaires, des douleurs épigastriques et un peu d'ictère qui dura huit jours : à ce moment l'appétit était conservé, les forces intactes, et comme quelques années auparavant une quatrième grossesse avortée avait été suivie d'accidents bien nets de pelvi-péritonite, on peut se demander si les symptômes apparus en 1891 marquent bien réellement le début des lésions actuelles, ou s'il ne convient pas de reculer ce début jusqu'au mois d'octobre 1893. Quoi qu'il en soit, dès cette dernière date, l'appétit jusque-là conservé commença à diminuer, il y eut du dégoût, spécialement pour la viande et le vin : les douleurs épigastriques reparurent très exagérées surtout après l'ingestion des aliments, enfin survinrent des vomissements de matières glaireuses, aucun vomissement noir, pas de melæna. L'amaigrissement devient manifeste dès le mois de décembre.

Au commencement de mai 1894, Mme C... découvre un peu au-dessus de l'ombilic une petite grosseur, du volume d'un haricot.

Nous voyons la malade pour la première fois dans les premiers jours d'avril : elle est maigre, grande, marchant un peu courbée en avant ; son teint est brun, pigmenté, nullement cachectique.

Au niveau de la région épigastrique, presque sur la ligne médiane, on perçoit par le palper une tumeur de la grosseur d'une noix, dure, bosselée, paraissant très superficielle, comme située dans l'épaisseur même de la paroi abdominale. Les caractères sont tellement ceux d'une tumeur intrapariétale que nous nous demandons un instant s'il ne s'agit pas d'une épiplocèle épigastrique. Cependant les troubles alimentaires s'accentuent sous nos yeux, les aliments liquides sont bientôt seuls tolérés : nous pratiquons le 23 avril 1894 une laparotomie exploratrice. Nous constatons que la tumeur saillant à l'épigastre et appréciable au palper est constituée par de l'épiploon et des ganglions dégé-

nérés, lesquels reposent en arrière sur une tumeur plus volumineuse que forme le pylore cancéreux. Le néoplasme occupe annulairement la région pylorique et se prolonge sur la première portion du duodénum. Derrière lui on découvre un ganglion gros comme un œuf de pigeon, et deux ou trois petits ganglions : l'ensemble de cette masse néoplasique est mobilisable et en somme circonscrit.

Le ventre fut refermé, les suites furent des plus simples, il n'y eut pas un seul vomissement chloroformique.

Le 1er mai, les fils de la peau étaient enlevés et la réunion complète. Alors j'expliquai franchement à la malade sa situation et lui proposai une opération radicale qui fut acceptée après quelque hésitation. Cette seconde opération fut pratiquée le 7 mai, soit juste deux semaines après la première, avec la seule assistance de mon interne, M. Duvivier. Dans un premier temps j'anastomosai l'estomac avec le jéjunum à l'aide du bouton de Murphy : je choisis pour cela, à une certaine distance de l'induration, un point de la paroi antérieure de l'estomac, y installai l'un des boutons, dont l'orifice avait été préalablement bouché avec un bouchon de liège; l'autre bouton, également bouché, fut implanté dans le jéjunum attiré en avant du côlon transverse, puis les deux boutons emboîtés l'un dans l'autre. L'incision de la paroi abdominale avait exigé trois minutes, l'anostomose gastro-jéjunale en demanda dix-sept.

Je procédai alors au second temps, c'est-à-dire à l'extirpation des parties malades.

J'appliquai sur l'estomac une longue pince dont les mors étaient garnis de caoutchouc; une seconde fut placée en dehors d'elle et la section opérée entre les deux pinces; la tranche du côté de l'estomac fut nettoyée et garnie de compresses; la pince pylorique devint un instrument de préhension qui nous permit de soulever les parties à extirper, et de les détacher des parties saines à coups de ciseaux, après placement préalable de pinces hémostatiques sur les parties qui devaient ou pouvaient saigner : c'est ainsi que furent détachées et liées successivement les portions adhérentes de grand épiploon et d'épiploon gastro-hépatique [1]. Après avoir côtoyé et rasé le bord supérieur du pancréas, nous arrivâmes à la première portion du duodénum. Une pince munie de caoutchouc oblitéra le duodénum à l'union des première et deuxième portions; une seconde pince fut placée du côté de pylore, et le duodénum sectionné entre les deux. Une toilette de la muqueuse débordant la pince fut rapidement faite, et jusqu'ici, ni pendant la gastro-entérostomie, ni pendant la pylorectomie, aucune goutte du contenu gastro-intestinal n'avait souillé le champ opératoire. Nous nous mîmes en devoir d'oblitérer par des sutures d'abord la tranche gastrique, puis la tranche intestinale. Du côté de l'estomac nous faisons un premier plan de sutures de Lambert sans enlever la pince. Nous

1. Dès le début, le feuillet antérieur de ce dernier avait été troué pour permettre le placement des grandes pinces.

enlevons alors la pince, et refoulant à l'intérieur notre première ligne de sutures, nous en pratiquons une seconde. Même conduite pour la tranche intestinale. Nous rapprochons ensuite l'un de l'autre nos deux moignons, nous les adossons et les fixons par quelques points de suture. Réunion complète sans drainage.

Durée totale de l'opération : une heure cinquante-cinq minutes.

Aucun vomissement *dans la journée*. T. 37°,2, pouls à 110. A cinq heures, injection de 300 grammes de sérum artificiel ; à huit heures, deuxième injection de sérum.

Le lendemain 8 mai, la faiblesse est assez grande ; la T. est à 37°,5 et 37°,6, le pouls à 100. — Urines, 600 grammes.

Injection de 300 grammes de sérum le *9 mai*. Lavement boriqué le matin. Dans l'après-midi, la malade rend des gaz. On lui donne comme depuis le premier jour un peu de grog glacé. Dans la nuit il survient un peu d'agitation ; la température monte pendant quelques heures à 38°,6 ; il y a tendance à la syncope : piqûres d'éther et de caféine. Garde-robe. A cinq heures du matin, le thermomètre redescend à 38°,2, puis à 37°,6.

Le *10 mai* état satisfaisant, 3 selles diarrhéiques, noires, abondantes. On commence l'alimentation avec deux grands verres de lait.

Le *11 mai*, une grande selle noire, un peu diarrhéique. Un demi-litre de lait. — Les jours suivants, un litre de lait.

Aucun vomissement depuis l'opération. T. normale.

Le *15 mai*, on enlève les fils de la paroi. T. 36°,5. A midi, phénomènes d'oppression, toux, point de râles de bronchite, T. 39°,6. Ventouses sèches sur la poitrine ; le thermomètre descend le soir à 38°, et revient définitivement à la normale. Tous les jours suivants, à partir du *18 mai*, potages. Œufs, à partir du 24. Le 1er *juin*, soit trois semaines après l'opération, la malade se lève : elle prend par jour deux litres de lait, deux potages et quatre œufs.

La première pesée depuis l'opération est faite le 4 juin : 44 k,100.

Dès le *8 juin*, viande hachée. Promenades.

Le *11 juin*, 45 k,700. —Le 22, 47 k,500. — Le 27, 50 k,400.

Les forces sont complètement revenues ; l'appétit est tellement développé que l'on est obligé d'ajouter aux quatre degrés du régime ordinaire des bons de supplément.

Le *10 juillet*, 52 k,300. La malade ne ressent aucune douleur, digère bien et toute espèce de nourriture. Je tâche plutôt de la modérer dans son alimentation. Son teint est rouge, coloré, elle est redevenue gaie, alerte, marche bien droite ; aucun renvoi ; garde-robes journalières sans purgatif ni lavement.

Exeat *fin de juillet*. A cette époque, Mme C. fut présentée à l'Académie de médecine. Nous avons recommandé d'examiner les garde-robes pour y rechercher le bouton de Murphy, mais il a été impossible de le découvrir. A la fin de juillet, la malade est allée en convalescence au Vésinet, où elle a été prise de diarrhée après avoir mangé trop de fruits.

Cet accident a été très passager. Dès le mois d'août la malade a pu reprendre sa profession de couturière chez un fourreur. Je l'ai revue le 29 septembre; son poids est de plus de 55 kilogrammes, soit 11 kilogrammes de plus que le 11 juin. Le teint est rouge, coloré, les forces revenues comme aux jours de sa meilleure santé : la menstruation, suspendue pendant sept à huit mois est régulière. Depuis la fin de juillet; aucune douleur abdominale. Digestion facile. Depuis sa sortie de l'hôpital la malade ne prend plus aucune précaution et mange de tout; pas de vomissements, pas de renvois bilieux, selles régulières.

A la palpation abdominale on ne sent aucune induration, au lieu de l'opération, et on ne détermine aucune sensibilité. Nous avons revu la malade au mois de mai 1895. Des douleurs à l'épigastre, le dégoût pour les aliments, la sensation d'une plaque indurée dans la région sus-ombilicale, l'amaigrissement, ne nous laissent aucun doute au point de vue d'une récidive locale; il est intéressant de noter que les quelques vomissements observés étaient glaireux et non alimentaires, que le lait et quelques aliments solides étaient assez bien tolérés, à la condition de faire précéder le repas d'une injection sous-cutanée de morphine : en somme, la communication gastro-jéjunale ne paraît pas avoir été intéressée par la récidive cancéreuse [1].

On ne peut, malgré tout, soutenir que cette pauvre femme n'ait pas reçu un réel soulagement de la chirurgie.

Indépendamment de la survie, la disparition des douleurs, la suppression des vomissements, le retour des forces et de toutes les apparences de la santé justifient à nos yeux les tentatives chirurgicales du même genre. Les difficultés viendront toujours du diagnostic; il faut évidemment que les médecins n'attendent pas la période de cachexie pour en appeler à la chirurgie.

Toute induration, tout empâtement suspect dans la région de l'estomac accompagnés de troubles dyspeptiques autorisent l'exploration directe. Nous nous sommes comporté de la sorte en face d'un malade que nous avait adressé notre ami et collègue le docteur Mathieu; nous avons reconnu la présence de plaques trop étendues, de lésions trop diffuses; nous avons borné là notre intervention, dont les suites ont été insignifiantes, le malade ayant pu se lever le cinquième jour.

Dans un autre ordre de faits, le diagnostic cancer est malheureusement trop clair, le doute ne porte que sur la possibilité d'effectuer une opération radicale.

1. La malade a succombé le 2 octobre; l'autopsie a confirmé nos prévisions : la communication gastro-jéjunale est restée largement perméable. Le bouton de Murphy était libre dans la cavité stomacale. Une note détaillée de l'autopsie sera communiquée prochainement à la Société de chirurgie.

Ici l'ouverture du ventre a pour but non de confirmer le diagnostic, mais de nous révéler ce qu'il est possible de tenter.

Le cancer siège-t-il en dehors du pylore? La laparotomie peut être immédiatement suivie de l'extirpation du néoplasme ou rester purement exploratrice.

Le cancer occupe-t-il la région pylorique? Voici la marche que nous conseillons de suivre :

Faire une laparotomie, reconnaître exactement le siège et la nature du mal, juger si le néoplasme est ou non justiciable d'une opération radicale.

1° Le cancer pylorique n'est pas opérable : il est généralisé ou bien trop diffus, étendu à trop de ganglions, trop adhérent; alors ajouter à la laparotomie exploratrice, séance tenante, une opération palliative, la gastro-entérostomie.

2° Le cancer pylorique est limité, enlevable en totalité. Se borner présentement à aboucher l'estomac dans le jéjunum ; faire encore une gastro-entérostomie, qui ne sera que le premier temps de la cure définitive, car elle sera suivie dix ou quinze jours après de la pylorectomie.

L'opération de la cure radicale en deux temps nous paraît présenter de grands avantages.

Tout d'abord, au moment d'aborder l'opération radicale, la difficile, le chirurgien est d'avance édifié sur le plan qu'il doit suivre, sur les difficultés à vaincre; mais les deux raisons capitales sont les suivantes : en premier lieu, par l'accomplissement antérieur de la gastro-entérostomie, la pylorectomie est abrégée de vingt minutes; en second lieu, la gastro-entérostomie, dans les cas où le malade est très affaibli par l'inanition, permet de nourrir rapidement le malade et de le rendre apte à supporter l'opération toujours laborieuse d'une gastrectomie.

Au point de vue du choix des procédés opératoires, la discussion peut porter sur chacune de nos opérations accomplies : la gastro-entérostomie, la pylorectomie.

Nous avons employé le bouton de Murphy et nous n'hésitons pas à le recommander à nos collègues. Sans l'avoir vu appliquer, nous avons réussi à faire une gastro-entérostomie en moins de vingt minutes, et ce temps comprenait les minutes nécessaires à l'exploration de la tumeur et de ses connexions [1].

La grande objection que Chaput et d'autres ont adressée à la

1. L'emploi d'un petit bouchon qui cache chaque moitié au moment de son introduction dans l'estomac ou l'intestin rend inutile tout lavage préalable de l'estomac; nos gastro-entérostomies s'accomplissent ainsi sans issue d'une seule goutte de liquide.

méthode est vraisemblablement plus théorique que réelle : sans doute nous n'avons pas retrouvé le bouton dans les selles de la malade; nous pensons cependant qu'il a été expulsé [1]. Cette expulsion d'un gros bouton de Murphy à travers l'intestin n'est pas douteuse; l'observation que nous rapportons plus bas en est une preuve qui vient s'ajouter à celles données par les observations du chirurgien américain. Le rétrécissement de l'ouverture gastro-jéjunale n'a pas été prouvé davantage; la perméabilité gastro-jéjunale a persisté malgré la récidive.

Dans notre pylorectomie nous nous sommes appliqué à remplir étroitement deux indications : d'abord ne laisser échapper aucune goutte du contenu gastrique ou duodénal dans le péritoine; ensuite fermer hermétiquement l'estomac et l'intestin. L'application des pinces avant toute section facilite le premier point; la section faite, puis la résection accomplie, il nous paraît recommandable de faire le premier rang de sutures, les pinces oblitérantes demeurant en place, et de ne les enlever que pour placer sa deuxième rangée de sutures de Lembert. Les deux réservoirs une fois fermés chacun de leur côté, l'adossement de leurs deux culs-de-sac, assuré par quelques sutures, vient donner une sécurité de plus.

Il n'est pas inutile d'insister sur la bénignité des suites opératoires chez notre malade : elle n'a eu de véritable malaise que le surlendemain, au moment de l'expulsion des gaz, et ce malaise n'a duré que quelques heures; à aucun moment son état ne nous a inspiré de véritables craintes.

La rapidité avec laquelle elle a repris des forces et de l'embonpoint n'est pas spéciale à la pylorectomie et s'observe aussi bien dans une simple opération palliative supprimant les effets de la sténose pylorique.

Obs. II. — *Gastro-entérostomie. Emploi du bouton de Murphy.* — L'observation suivante, à laquelle nous faisons allusion plus haut, est une démonstration évidente de la valeur de ces opérations palliatives.

M. le docteur Bucquoy, qui à l'Académie avait examiné avec intérêt l'opérée que nous avons eu l'honneur de présenter, nous adressa un malade âgé de cinquante ans, atteint de carcinome pylorique bien évident, avec tous les signes d'une sténose complète : vomissements abondants trois ou quatre heures après le repas, parcelles noirâtres dans les matières vomies, intolérance gastrique absolue, signes d'une cachexie profonde, teint jaune-paille, tumeur à l'épigastre, poids 45 ^{k},500.

Le 19 juillet 1894, nous pratiquons une laparotomie. Nous reconnais-

1. On a vu qu'il était resté dans l'estomac.

sons rapidement que l'extension du néoplasme à l'épiploon gastro-hépatique et aux ganglions voisins rend impossible toute extirpation : nous anastomosons la face antérieure de l'estomac avec le jéjunum à l'aide du gros bouton de Murphy.

A son réveil, le malade rejette sans effort par une sorte de régurgitation un litre et demi d'un liquide brunâtre à odeur intestinale. Ç'a été le seul vomissement post-opératoire. Cognac glacé dès le réveil; cognac et café dans la journée du 20; lait le 21. Le 22, le malade demande à rentrer dans la salle commune.

Le 27 juillet, le bouton de Murphy est expulsé dans les garde-robes.

Exeat le 14 août. Le malade reprend immédiatement son métier de couvreur. Je l'ai revu le 7 octobre, méconnaissable, engraissé, coloré, et presque vigoureux : son poids est de 57 kilogrammes, soit 23 livres et demie gagnées depuis l'opération. Il se sent tellement bien qu'il se considère comme guéri. Aucun vomissement, aucun trouble dyspeptique.

BIBLIOGRAPHIE

LA PRATIQUE DES OPÉRATIONS NOUVELLES EN CHIRURGIE, par le Dr **Guillemain**. Paris, J.-B. Baillière, 1895, 37 fig.

La méthode antiseptique, avec la sûreté qu'elle donne au chirurgien, a permis de faire des opérations auxquelles il n'était pas permis de penser auparavant. Il y a donc beaucoup d'opérations nouvelles dont la plupart sont d'une grande utilité et donnent au malade soulagement ou guérison.

Pour certaines opérations, il y a eu quelques excès, auxquels malades et chirurgiens s'entraînaient mutuellement; on voulait aussi de grosses statistiques; mais on est vite revenu à une pratique plus réservée, au diagnostic clinique et à l'opération comme *ultima ratio*.

Le Dr Guillemain a été bien inspiré en réunissant la plupart de ces opérations nouvelles, dont la description n'est pas encore rassemblée dans les traités de médecine opératoire.

Nous ne pouvons que signaler les opérations décrites, lesquelles sont disposées en sept chapitres, qui traitent de la trépanation, du drainage des ventricules latéraux, de la crâniectomie, de la suppuration des sinus crânio-faciaux, de la névralgie faciale, des opérations sur le rachis, sur le thorax, de la cure radicale des hernies, des anastomoses viscérales, des opérations sur le foie, sur le bassin, sur les voies urinaires, les organes génitaux, l'arthrodèse, etc., etc., — et le nombre en est grand.

Ce relevé, dans lequel beaucoup d'opérations ont été imaginées ou perfectionnées par des chirurgiens français, prouve que notre chirurgie n'est nullement en retard et qu'elle occupe bien la place à laquelle elle a droit. N.

LES SUPPURATIONS DE L'APOPHYSE MASTOÏDE ET LEUR TRAITEMENT, par les Drs **Broca** et **Lubet-Barbon**. Paris, Steinheil, 1895.

Ce mémoire, couronné par l'Académie de médecine en 1894, est basé sur 129 observations. Il contient une étude de la suppuration de l'apophyse prise dans son ensemble. Les auteurs ne s'arrêtent pas spécialement sur les variétés que des causes différentes peuvent amener dans la marche de l'inflammation avant d'aboutir à la suppuration; ils n'insistent pas non plus sur la bactériologie. Les rapports des microbes avec les variétés d'inflammations suppuratives sont encore à l'étude; on a déjà tenté cependant quelque classification des ostéomyélites. — Il s'agit donc surtout dans ce mémoire d'un exposé clinique; les observations appartiennent à la fois à l'adulte et à l'enfant, plus de cent observations ont été recueillies à l'hôpital Trousseau.

L'âge entraîne quelques modifications dans la maladie et dans les opérations, car les cellules mastoïdiennes n'apparaissent guère qu'après la première année et l'apophyse n'atteint son entier développement qu'après la puberté. N.

DIAGNOSTIC ET TRAITEMENT DES TUMEURS DE L'ABDOMEN ET DU BASSIN, par le Dr **Péan**, t. III. Paris, Masson, 1895; 1093 p.

Ce troisième volume traite de la plupart des tumeurs inflammatoires ou organiques qui siègent dans l'utérus, les trompes, les ovaires, les ligaments larges, le péritoine et le tissu cellulaire pelvien. — Le diagnostic et le traitement sont exposés avec de longs développements, un certain nombre d'observations étant intercalées dans le texte, qui renferme 228 figures.

DE LA SUTURE NERVEUSE, par **M. Spijarny**. (Chirurgie Liétapice, 1894, IV, fas. 2, p. 143.)

L'auteur passe en revue tous les travaux faits au sujet de la suture des nerfs et les différentes théories émises sur le rétablissement de la motricité et de la sensibilité des régions de distribution du nerf lésé. Il publie 5 observations dont une personnelle et quatre appartenant aux professeurs Sklifossowsky et Bobroff. Dans un cas la conductibilité nerveuse ne fut pas rétablie, dans le second le rétablissement fut rapide, probablement par suite des anastomoses; dans le troisième l'amélioration était très nette; dans le quatrième l'état est encore douteux, enfin dans le cinquième il n'y a pour le moment aucune amélioration.

M. Spijarny a encore recueilli 197 cas connus en littérature. Sur les 197 cas, il y avait 100 hommes, 32 femmes; dans 65 cas, le sexe n'est pas indiqué.

Suivant l'âge : 7 de un à dix ans; 32 de dix à vingt ans; 44 de vingt à trente; 9 de trente à quarante; 7 de quarante à cinquante; 4 au-dessus de cinquante ans; trois cas sont sous la rubrique : « jeunes sujets », et 16 « adultes ».

Lésions par coupure 113; plaies contuses 11; par arme à feu 8; par piqûre 10; nécrose du nerf 1; lésions opératoires 17, dont 2 pour sarcome, 10 pour névrome et 5 accidentelles.

Suivant le siège : Radial — 43 fois, dont 26 au bras, 3 à l'avant-bras, 2 à la main. Médian — 64 fois, dont 6 au bras, 32 à l'avant-bras, 3 au poignet, 1 à l'aisselle, 1 à la main. Dans 4 cas il y avait ablation de névrome. Cubital — 39 cas, dont 3 au bras, 13 à l'avant-bras, 4 au coude, 3 au poignet; résection d'un névrome 2 fois. Gr. sciatique 4 fois; sciatique poplité externe 2 fois; sciatique poplité interne 1 fois.

Lésion simultanée : du médian et du radial 2 fois, toutes les 2 au bras; du médian et du cubital 27 fois, dont 7 au bras, 8 à l'avant-bras, 3 à la main; du radial et du musculo-cutané 2 fois; du médian, du cubital, du musculo-cutané et du cutané interne 1 fois; du médian, du cubital et du musculo-cutané 1 fois; du médian, du radial et du cubital aux 2 membres supérieurs 1 fois; du plexus brachial 2 fois; du circonflexe et du musculo-cutané 1 fois.

Lésion concomitante des tendons 30 fois, des artères 31 fois.

Troubles fonctionnels : Abolition complète de motricité et de sensibilité 127 fois; abolition de la sensibilité avec conservation des mouvements 2 fois (lésion du médian et du cubital); abolition de la sensibilité avec paresse musculaire 3 fois; paralysie motrice avec conservation de la sensibilité 14 fois; paralysie motrice avec diminution de la sensibilité 8 fois. Outre l'atrophie musculaire on a noté dans 5 cas des troubles trophiques profonds : ulcères, déformations des ongles. Dans 2 cas il y avait abolition de tous les modes de sensibilité, sauf de la sensibilité au tact. Dans 5 cas il y avait rétablissement de la sensibilité et dans 8 de la mobilité avant l'intervention.

La *suture primitive* a été faite dans 75 cas; la suture directe 23 fois, la suture aponévrotique 18 fois, la suture directe et aponévrotique à la fois — 3 fois. Le catgut a été employé 33 fois, la soie 7, les fils métalliques 5 fois. La *suture secondaire* a été pratiquée 96 fois, dont 34 fois la suture directe, 14 aponévrotique, 7 directe et aponévrotique; au catgut 47 fois, à la soie 7, au catgut et à la soie 5, aux fils d'argent 3. Le *temps écoulé de la blessure à la suture* (secondaire) était jusqu'à un mois 7 fois; de 1 à 3 mois 21 fois; de 3 à 6 mois 28 fois; de 6 à 9 mois 8 fois; de 9 mois à 1 an 5; de 1 an à 18 mois 7; de 18 mois à 2 ans 2; jusqu'à 2 ans 1/2 5; à 3 ans 1/2 1; à 6 ans 1; à 14 ans 1. Dans 16 cas on a fait l'élongation du nerf, car la distance entre les bouts coupés était assez considérable, parfois jusqu'à 6 et 7 centimètres.

Outre la suture on a employé d'autres procédés : formation de lambeaux aux dépens des bouts coupés d'après le procédé de Letiévant 11 fois (dont un sans résultat, 2 perdus de vue, 1 guérison), la transplantation du nerf 11 cas (dont 2 sans résultat, 2 perdus de vue, 6 améliorations, 1 guérison). Suture avec un nerf voisin 2 fois, amélioration. Dans deux cas où, après la suture, il n'y avait pas d'amélioration on a ouvert la plaie et libéré le nerf des adhérences; l'amélioration fut

prompte. La tubulisation des bouts des nerfs (dans un os décalcifié) avec réunion concomitante au catgut 2 fois, avec de bons résultats. Tubulisation sans suture 1 fois, guérison au bout de 3 ans 1/2. Formation de lambeau et tubulisation 1 fois, avec succès. Réunion au catgut 1 fois, avec guérison complète. Résection de l'os 1 fois, avec résultats satisfaisants.

La *réapparition de la sensibilité* après l'intervention était dans 5 cas au 1er jour; dans 5 au bout de 2 jours, dans 7 au 4e jour, dans 9 au 8e jour; dans 5 de 8 à 15 jours; dans 13 de 3 à 6 semaines; dans 2 de 6 semaines à 3 mois; dans 4 à 4 mois 1/2; dans 4 à 6 mois; dans 1 à 7 mois; dans 2 à 1 an.

La *réapparition de la motilité* était dans 2 cas au bout d'un jour; dans 1 après 2 jours; dans 1 au 4e jour; dans 1 au 6e; dans 8 de 7 à 15 jours; dans 14 de 2 à 4 semaines; dans 11 de 1 à 3 mois; dans 6 de 3 à 6 mois; dans 8 cas de 6 mois à 1 an; dans deux cas après 2 ans; dans 4 cas « au bout de quelques mois »; dans 2 « bientôt ».

Terminaison : guérison — 84 cas; amélioration — 71; sans résultats — 17; aggravation — 1; mort (non pas à la suite de l'intervention) 2 fois; amputation consécutive 1 fois. A la suite de tout cet exposé, M. Spijarny arrive aux conclusions suivantes :

Dans tous les cas de lésion d'un nerf il faut intervenir d'une façon ou d'une autre pour rétablir la continuité du nerf, afin de faciliter le retour le plus prompt des fonctions normales.

Dans les grands délabrements du tronc nerveux les méthodes de choix sont : l'élongation des bouts du nerf coupé et la « tubulisation » par le procédé de Vanlair. Dans la suture nerveuse il faut appliquer à la fois la suture directe et aponévrotique, et de préférence au catgut.

Le rétablissement rapide de la conductibilité du nerf, de la sensibilité ne prouve pas la réunion par première intention; l'existence des anastomoses est beaucoup plus importante, comme le prouvent les recherches de beaucoup d'auteurs.

Les observations cliniques démontrent la possibilité d'abolition d'un mode de conductibilité nerveuse, avec conservation de l'autre, surtout de la sensibilité; ces cas s'observent dans les lésions du radial.

On n'a pas encore pu établir d'une façon péremptoire que la conductibilité des nerfs des membres inférieurs soit plus lente à revenir que celle des membres supérieurs. Mais on peut affirmer que plus la section est près du centre, plus la conductibilité est lente à se rétablir.

EL.

NÉVRITE PERIPHÉRIQUE PARENCHYMATEUSE CONSÉCUTIVE A UNE OSTÉOMYÉLITE AIGUE. PARÉSIE DU MEMBRE, par **V. Zerenine** (*Annales de Chirurgie de Moscou*, 1894, vol. IV, fasc. 5, p. 795).

Une malade, dix-sept ans, après une ostéomyélite à foyers multiples du tibia qui a duré cinq mois, est entrée à l'hôpital pour cause de

faiblesse et de douleur du membre atteint (après guérison complète de l'ostéomyélite, le traitement par le massage et les courants induits) et impossibilité de marcher. A l'examen, on constata un relâchement de l'articulation tibio-tarsienne par suite de parésie des muscles extenseurs et abducteurs du pied. Se basant sur l'évolution rapide de l'affection antérieure qui était accompagnée de fièvre, de délire, on a fait le diagnostic de névrite parenchymateuse due à l'ostéomyélite aiguë. En effet les courants continus ont produit un très bon résultat (pôle positif à la colonne lombaire, pôle négatif sur la jambe le long du trajet du nerf péronier). EL.

INFLUENCE DES BRULURES ÉTENDUES SUR L'ORGANISME, par le Profes. **Pavlovsky** (*Annales de Chirurgie de Moscou*, IV, fasc. 4, p. 559).

Les expériences faites sur les animaux ont démontré à l'auteur que la température s'élève immédiatement après la brûlure pour un temps très court, puis baisse; ou bien on a un abaissement de la température sans élévation préalable, ce qui démontre une modification profonde du sang. L'examen microscopique du sang a montré que les éléments figurés du sang, surtout les hématies, sont déformés.

L'examen histologique des tissus atteints a dénoté des thrombus multiples des vaisseaux cutanés, sans migration et infiltration le long de ces vaisseaux. Tous les éléments de la peau et du tissu interstitiel sont morts, leur albumine coagulée. Dans le cerveau : thromboses nombreuses formées par des plaques de Bizzozero et des amas d'hémoglobine. Les reins présentent des lésions des tubes droits et contournés, avec dégénérescence granulo-fragmentaire des globules rouges qui remplissent par places la lumière des canalicules et infiltrent l'épithélium tubulaire. Çà et là il y a aussi des lésions semblables dans les glomérules, entre l'endothélium de la capsule de Bowmann et les anses malpighiennes.

Dans le canal intestinal on trouve aussi de nombreuses thromboses. L'épithélium est intact, pas d'ulcération. Thromboses dans les vaisseaux du cœur. Disparition de la striation transversale des muscles, parfois décomposition en fibrilles primitives, des phénomènes de coagulation et homogénisation de la substance musculaire, et des thrombus, toujours par des plaques ou par des globules rouges.

De tout cela l'auteur conclut que la cause première des phénomènes cliniques dans les brûlures, réside dans les modifications profondes du sang, la destruction de ses éléments figurés, l'altération de leur structure et de leur réaction microchimique. Les thromboses étendues dans divers organes et tissus, les lésions parenchymateuses qui en résultent sont dues à cette modification du sang. A ces causes premières et principales s'ajoutent plus tard l'infection venue de l'extérieur ou de l'intérieur, amenant les phénomènes graves qu'on observe chez l'homme.

M. Pavloff ne croit pas à la théorie toxique. En traitant aseptiquement les brûlures on ne trouve des ptomaïnes ni dans le sang, ni dans les organes et tissus des animaux en expérience. EL.

SUTURE DE LA PLAIE TRACHÉALE APRÈS LA TRACHÉOTOMIE, par **M. Krasnobaïeff** (*Annales de chirurgie de Moscou*, 1894, IV, fasc. 4, p. 580).

L'auteur cite sept cas, dont trois personnels. D'après ces observations on peut conclure que si la glotte est libre pour le passage de l'air, on n'a pas besoin de faire une suture hermétique de la trachée. Il suffit d'approcher les lèvres de la plaie pour permettre l'union par première intention. L'air de l'expiration passe par le lieu de moindre résistance, c'est-à-dire par la fente glottique, et il n'y a pas à craindre l'emphysème sous-cutané.

M. Krasnobaïeff résume ainsi son travail : après avoir éloigné le corps étranger, si la respiration reste libre quand on obture la plaie trachéale, on doit faire la suture. Deux ou trois points de suture à la soie suffisent à cet effet. Si les lèvres de la plaie trachéale ne sont pas égales et que l'air puisse passer immédiatement après l'application de la suture, il faut ramener les fils en dehors et laisser la plaie cutanée ouverte pendant quelque temps. Si après la suture il survient un commencement d'emphysème, on peut défaire les points de suture et rouvrir la plaie. Si, au contraire, l'air ne pénètre pas à travers la plaie, on peut couper les fils dès le lendemain et suturer la peau.

Dans tous les autres cas, la plaie cutanée doit être suturée en même temps que la plaie trachéale. On évite ainsi l'action nocive de l'air froid sur les voies respiratoires et on fournit toutes les conditions pour la réunion par première intention. EL.

ÉTRANGLEMENT D'UNE HERNIE EXTERNE COINCIDANT AVEC L'ÉTRANGLEMENT INTERNE, par **M. A. Smirnoff** (*Annales de Chirurgie de Moscou*, IV, fasc. 4, p. 603, 1894).

L'étranglement interne par l'épiploon, produit comme dans le cas de M. Smirnoff, est assez rare; plus rare encore sont les cas de coïncidence d'étranglement interne avec un étranglement herniaire. L'auteur a eu à intervenir par la kélotomie pour un étranglement d'une volumineuse hernie inguinale étranglée chez un homme vigoureux, âgé de cinquante-cinq ans. L'hernie existait depuis l'âge de cinq ans, l'étranglement remontait à deux jours.

A l'ouverture du sac herniaire on a vu qu'on était en présence d'une hernie congénitale, car l'anse intestinale herniée et le testicule se trouvaient dans la même cavité, c'est-à-dire que le sac herniaire était formé par la tunique vaginale. Le collet du sac était très large. Après débridement on a voulu attirer plus en dehors l'anse intestinale, mais ce fut impossible. Il fut aussi impossible de réduire l'intestin dans l'abdomen, malgré le large débridement.

On fit une incision de toute l'épaisseur de la paroi abdominale sur une étendue de quatre centimètres environ en haut et un peu en dehors, mais malgré cela l'intestin ne cédait pas à la traction. Le doigt introduit dans la plaie pouvait sentir autour de l'anse intestinale un bourrelet circulaire épais, en partie appréciable à la vue par la plaie, de couleur blanchâtre. En prolongeant l'incision de la paroi abdominale dans la direction précédente encore sur trois centimètres, on a pu extraire de la cavité péritonéale une boule du volume d'un poing, formée par l'épiploon. D'un pôle de cette pelote sortait l'anse intestinale qui formait la hernie inguinale. Après l'extraction de cette masse il s'est écoulé de la cavité péritonéale un verre environ de liquide analogue à celui du sac herniaire. Après avoir coupé la masse épiploïque on a libéré la partie de l'intestin grêle qui y était enfermée, recourbée sur elle-même en trois points en forme de zigzag, on a détruit les adhérences et l'on a pu constater qu'au niveau des coudures la circonférence de l'intestin était enserrée par des brides épiploïques qui furent sectionnées. L'intestin put alors être attiré au dehors ou être réduit dans l'abdomen. Résection de la masse épiploïque, réduction de l'intestin, suture et pansement.

De ce qui précède on peut voir que l'anse intestinale herniée n'était pas étranglée au niveau par collet du sac qui était très large. On peut plutôt supposer que l'anse est sortie de la cavité abdominale après que l'étranglement interne par l'épiploon s'est produit. Comme cause de cette forme d'étranglement interne on doit considérer la longueur de l'épiploon et sa pauvreté en tissu adipeux, d'où sa mobilité plus grande et la facilité de l'enchevêtrement des anses intestinales.

Le malade a succombé avec des phénomènes d'obstruction intestinale. L'auteur n'indique pas que l'autopsie ait été faite. Quant à la cause de l'obstruction, il est probable qu'elle serait due à la tendance de l'intestin de se couder au niveau des points étranglés par des brides épiploïques, tendance qu'il a conservée même après le débridement. Il est possible que l'intestin réduit s'est coudé de nouveau, la lumière du canal est devenue imperméable pour les matières, et l'intestin était immobilisé dans cette position par des adhérences développées rapidement. EL.

RÉSECTION OSTÉOPLASTIQUE DU TARSE AVEC CONSERVATION D'UN PONT PLANTAIRE, par **N. Volkovitsch** (*Annales de Chirurgie de Moscou*, 1894, vol. IV, fasc. 5, p. 785).

L'auteur a eu à intervenir dans deux cas de tuberculose des os du tarse, où il fut obligé de faire une résection osseuse très étendue.

I. Après avoir réséqué les parties molles du dos du pied, couvertes de fistules, l'auteur a coupé les os à l'aide de deux traits de scie perpendiculaires et verticaux, un à la base des métatarsiens, l'autre en arrière des extrémités articulaires du calcanéum et de l'astragale. Les deux surfaces osseuses coupées furent adaptées l'une à l'autre et fixées

à l'aide de sutures et d'un appareil approprié. Drainage à la partie inférieure des os coupés. Les tendons des extenseurs coupés ne furent pas suturés. Suites opératoires sans accidents, mais pas d'union osseuse. Cependant les résultats obtenus sont très satisfaisants. Il n'y a pas, comme on pouvait le craindre, de formation d'orteils en griffe par suite de la section des extenseurs. Légère tendance au pied équin dû à l'action non contre-balancée du tendon d'Achille. Pas de trouble de sensibilité de la face dorsale du pied, malgré la section du nerf tibial antérieur. En un mot, quoique le pied fût très raccourci et la voûte plantaire effacée, la malade pouvait se servir de son membre pendant la marche.

II. Dans le second cas, l'auteur a un peu modifié le procédé opératoire. Après la résection des os, les limites de la plaie étaient en haut la mortaise tibio-péronière, en bas le calcanéum et la partie inférieure du cuboïde, en avant les cunéiformes. Pour adapter les surfaces osseuses, l'auteur a encore enlevé par un trait de scie les surfaces articulaires des cunéiformes d'une part, la face supérieure du calcanéum d'autre part. Puis il a scié l'extrémité inférieure des os de la jambe de façon à former un angle obtus qui pouvait entrer dans l'angle rentrant que formait la résection des os du tarse.

Bonnes suites opératoires. Le pied est très raccourci, le talon est saillant en arrière. Pas d'union osseuse. Mais la marche et presque tous les mouvements des orteils sont conservés.

M. Volkovitsch n'a pas fait dans ces deux cas l'opération de Pirogoff pour cette cause, qu'avant d'avoir commencé l'opération il ne croyait pas que les lésions fussent si étendues et n'avait pas demandé le consentement du malade avant l'anesthésie. EL.

ARTICULATION DE LA HANCHE ET PRESSION ATMOSPHÉRIQUE, par **M. A. Guerken** (*Wratsch*, 1894, N. 24, p. 678).

La théorie et les expériences des frères Weber sur l'action de la pression atmosphérique sur l'articulation coxo-fémorale est aujourd'hui classique. Seuls Rose [1] et Buchner [2] se sont élevés contre l'opinion de Weber. Mais Rose niait le fait même, résultant des expériences des frères Weber, fait qui est indéniable; Buchner s'est contenté de discussions théoriques sans fournir de preuves valables.

Cependant la théorie des frères Weber pèche par sa base, d'après M. Guerken, *par suite du mode d'expérimentation*. C'est qu'on ne peut sans critique et contrôle admettre les mêmes faits pour l'articulation de la hanche sur le cadavre et le vivant. Or les expériences des frères Weber ont été faites, puis vérifiées par tous les auteurs sur le cadavre seulement.

L'auteur a fait une série d'expériences sur l'articulation de la hanche de chiens curarisés. Après avoir mis à nu le grand trochanter on cou-

1. Rose, *Arch. f. Anatomie u. Physiologie*, 1865.
2. Buchner, *Arch. f. Anatomie u. Entwickelungsgeschichte*, 1877, p. 22.

pait les muscles et on mettait des poids sur la tête fémorale pour écarter les surfaces articulaires. *Ces surfaces articulaires se séparent facilement, même quand on emploie une force de traction beaucoup moindre que celle énoncée par Weber.* On peut donc déjà conclure que sur le vivant la pression atmosphérique ne joue pas le rôle qu'on lui attribue. L'ouverture de l'articulation de la hanche explique facilement la différence de ce phénomène sur le cadavre et le vivant. Sa cavité cotyloïde contient normalement une quantité notable de synovie, plus d'un centimètre cube parfois, les parties molles qui tapissent l'arrière-fond de cette cavité et le ligament rond de l'articulation sont hyperémiés et œdématiés. Dans ces conditions il est facile de comprendre pourquoi pendant la vie la pression atmosphérique ne peut maintenir en contact les surfaces articulaires, et pourquoi on n'obtient le même phénomène que sur le cadavre.

La paroi de la cavité cotyloïde est tapissée par des cartilages et des parties molles; sur le cadavre ces parois ne sont pas dépressibles, et l'on compare le mode d'articulation de la tête fémorale avec la cavité cotyloïde à un piston de pompe enchâssé dans un cylindre creux terminé en cul-de-sac. On ne peut retirer le piston sans vaincre la pression atmosphérique. Mais sur le vivant les parois de la cavité cotyloïde ne sont pas rigides : *les parties molles de l'arrière-fond peuvent changer de volume* suivant leur richesse en sang; elles peuvent sécréter de la sérosité même en quantité notable, comme le prouvent les expériences de l'auteur. La ressemblance de l'articulation avec un piston enchâssé dans un cylindre terminé en cul-de-sac cesse : en un certain point les parois du cylindre creux peuvent céder et suivre le piston dans ses mouvements, et en ce point les parois du cylindre sont tapissées par des tissus vivants, criblés d'orifices qui peuvent laisser passer du liquide destiné à remplir l'espace vide formé après qu'on a retiré le piston. Si toute la cavité cotyloïde était tapissée par du cartilage, les phénomènes seraient identiques sur le cadavre et le vivant. Mais en réalité il en est autrement et les phénomènes diffèrent dans les deux cas.

Au point de vue biologique, le corps humain a un haut intérêt d'être soustrait à la pression atmosphérique, qui est très variable. Le groupe des muscles de la hanche se trouve alors dans les mêmes conditions d'activité que les autres muscles du corps. Les muscles de la hanche ont la même tenue que les autres et il est tout à fait incompréhensible qu'on veuille mettre ce groupe musculaire dans des conditions physiologiques exceptionnelles.

L'auteur passe ensuite en revue la configuration de la cavité cotyloïde chez les différentes classes de vertébrés et démontre qu'à mesure que la cavité devient plus profonde, la nature pourvoit la hanche d'appareils morphologiques nouveaux pour la soustraire à l'action possible de la pression atmosphérique.

Les expériences de M. Guerken peuvent servir de preuves, d'après

l'auteur, que la synovie provient d'une transsudation (Frerichz, Hucter, Tillmans et beaucoup d'autres).

Il a mesuré la pression du liquide synovial dans l'articulation du genou des chiens curarisés et a trouvé que cette pression dépasse celle de l'air ambiant d'une hauteur de 4 à 10 millimètres de mercure. Donc si dans le maintien des surfaces articulaires en contact la pression jouait le rôle prépondérant *ces surfaces devraient toujours être écartées l'une de l'autre.* Il y a enfin des faits cliniques qui démontrent que la théorie de Weber n'est pas applicable à l'articulation vivante, telles les luxations paralytiques de la hanche qui peuvent être comparées en quelque sorte aux expériences de M. Guerken. Quand dans la paralysie infantile le groupe des muscles, qui entourent la hanche, est atteint, il se développe une atrophie progressive du tissu musculaire. D'après la théorie de Weber, le fémur doit dans ces cas être maintenu dans sa position normale par la pression atmosphérique. Cependant avec l'atrophie des muscles l'articulation se relâche, et quand la capsule articulaire est suffisamment distendue, les luxations se produisent, luxations qui prouvent péremptoirement l'écartement des surfaces articulaires.

EL.

SOMMAIRE DES PÉRIODIQUES DE CHIRURGIE

LANGENBECK'S ARCHIV FUR KLINISCHE CHIRURGIE, t. XLVII. *Bassini* : Nouveau procédé opératoire de cure radicale de la hernie crurale, p. 1. — *L. von Stubenrauch* : Sur un cas de parotidite tuberculeuse, p. 26. — *V. Lange* : Remarques cliniques sur les affections de l'apophyse mastoïde consécutives aux suppurations aiguës de l'oreille moyenne, p. 33. — *J. Fabricius* : Des complications qui surviennent au cours de la guérison des fractures sous-cutanées, p. 68. — *K. Büdinger* : Des paralysies consécutives aux anesthésies par le chloroforme, p. 121. — *J. Herzfeld* : Pathologie et traitement des suppurations du sinus sphénoïdal, p. 146. — *G. Muscatello* : Des fentes congénitales du crâne et de la colonne vertébrale, p. 257. — *James Israël* : Expériences de chirurgie rénale, p. 302. — *Theodor Hitzig* : Contribution à l'étude histologique et histogénique du goitre, p. 464.

W. Müller : Contribution au traitement opératoire de l'arthrite déformante et du rhumatisme articulaire chronique, p. 1. — *Th. Walzberg* : Deux communications de la clinique chirurgicale privée de Minden, p. 40. — *Ernst Becker* : Contribution à l'étude des tumeurs épithéliales bénignes centrales des maxillaires, p. 52. — *W. Kramer* : Des abcès extra-duremériens consécutifs aux suppurations de l'os temporal, p. 94. — *Gies* : Trois années d'activité policlinique, p. 153. — *Riedel* : Des inflammations adhésives de la cavité abdominale, p. 123. — *Riedel* : Œdème permanent et éléphantiasis consécutif à l'extirpation des ganglions lymphatiques, p. 216. — *Hildebrand* : De la structure de certaines tumeurs du rein et de leurs rapports avec l'adénome rénal et les capsules surrénales, p. 225. — *H. Hœckel* : Contribution à l'étude des tumeurs de la mamelle, p. 274. — *W. Willemer* : Contribution à l'étude des nécroses des os du crâne, p. 304. — *F. Schultze* : Contribution à l'étude de l'ostéo-psathyrose idiopathique, p. 327. — *E. Thomas* : Une sphinctéroplastie du rectum pour guérir une incontinence des matières, p. 340. — *Th. Wette* : Fistules et tumeurs de la région sacro-coccygienne, p. 343. — *G. Hensel* : Résultats du traitement des pieds bots à la clinique chirurgicale d'Iena de 1888 à 1893, p. 358. — *Landow* : De l'importance de la fibrine et de ses modifications dans l'hydarthrose fibrineuse chronique, plus particulièrement de nature tuberculeuse, p. 376.

T. XLVIII. — *A. Obalinski* : Laparotomie dans les cas d'occlusion intestinale, p. 1. — *R. Trzebicki* : Des limites de la résection de l'intestin, p. 54. — *A. Hoffmann* : Un cas de sarcome mammaire, remarquable par le grand nombre des récidives et par les intervalles extraordinairement longs d'absence de récidive, p. 93. — *R. Steiner* : Contribution à l'anatomie chirurgicale de l'artère méningée moyenne, p. 101. — *F. Neugebauer* : Sur un carcinome psammeux de la mamelle chez la femme, p. 127. — *A. Ciechomski* et *M. Jakowski* : Anus contre nature de durée insolite, avec recherches bactério-chirurgicales du contenu de l'intestin grêle, p. 136. — *F. König* : Contribution à l'étude anatomique des kystes dermoïdes et athéromateux de la peau, p. 164. — *E. Lexer* : Productions expérimentales de foyers ostéo-myélitiques, p. 181. — *E. Lexer* : Un cas de torsion du testicule avec malformation de l'épididyme, p. 201. — *Bruns* : Terminaison de la coxalgie tuberculeuse traitée par la méthode conservatrice, p. 213. — *E. Furls* : Statistique d'anesthésies, p. 223.

A von Bardeleben : De la mobilisation précoce des membres fracturés, p. 275. — *Korsch* : Traitement des fractures de cuisse et de jambe au moyen des appareils plâtrés à déambulation, p. 282. — *Albers* : Des appareils à déambulation dans les fractures des membres inférieurs, p. 287. — *A. Bier* : Nouvelle communication sur le traitement des tuberculoses chirurgicales par la congestion passive, p. 306. — *Hildebrand* : Nouvelle contribution à l'anatomie pathologique des tumeurs de rein, p. 343. — *L. Heidenhain* : Les résections du pied à lambeau dorsal, p. 372. — *L. Heidenhain* : Sur 36 cas d'ostéo-myélite aiguë, p. 390. — *W. J. Rasumowsky* : Taille sus-pubienne avec suture totale de la vessie et sans sonde à demeure, p. 442. — *E. G. Ssalistschew* : Observations de goitres accessoires, p. 452. — *A. Barth* : De l'ostéoplastie au point de vue histologique, p. 466. — *F. Grimm* : Abcès du foie et abcès du poumon à protozoaires, p. 478. — *F. Grimm* : Observation d'ostéo-myélite non purulente (séro-mucineuse), p. 483. — *Von Eiselsberg* : Fonction physiologique d'une métastase de cancer thyroïdien, développée dans le sternum, p. 489. — *K. Middeldorpf* : Contribution de l'étude des métastases osseuses dans les tumeurs du corps thyroïde, p. 502. — *Credé* : Technique des amputations des membres, p. 509. — *J. Kaarsberg* : Sur la galvano-chirurgie, p. 519. — *C. Lauenstein* : Forme rare d'étranglement de l'intestin grêle dans la hernie inguinale, p. 557. — *C. Lauenstein* : Traitement de la rotation interne dans le pied bot varus équin congénital, p. 552. — *K. Cramer* : Des résections de la ceinture du bassin, et spécialement de la résection de l'articulation sacro-iliaque, p. 563. — *J. Rotter* : Forme bizarre de gangrène cutanée et de production pustuleuse, p. 575. — *E. Reger* : La propagation de différentes affections contagieuses dans les établissements clos, p. 585. — *F. Sasse* : Ostéite cancéreuse dans le cancer de la prostate, p. 593. — *H. Hœckel* : Kyste du conduit thyro-glosse, p. 607. — *H. Kehr* : Ablation d'un calcul biliaire enclavé dans le canal cystique, p. 619. — *Staffel* : Contribution à l'étude de l'ostéo-chondrite disséquante, p. 634. — *K. Büdinger* : Contribution à la chirurgie de l'uretère, p. 639. — *L. Heusner* : Communications orthopédiques, p. 683. — *Leser* : Traitement du genu valgum léger, p. 690. — *Leser* : Nécrose sèche des os, p. 693 — *F. Petersen* : Traitement de la fracture typique du radius, p. 708.

W. Körte : Résection étendue de l'intestin pour tuberculose, p. 715. — *W. Körte* : Traitement chirurgical des suppurations et nécroses du pancréas, p. 721. — *E. Küster* : Opérations précoces dans l'ostéo-myélite, p. 753. — *E. Küster* : Rhinoplastie, p. 779. — *E. Küster* : Traitement chirurgical de l'ulcère de l'estomac, p. 787. — *P. Klemm* : Nouvelle contribution à l'étude des affections osseuses dans la fièvre typhoïde, p. 792. — *Rincheval* : Nouveau procédé opératoire pour traiter les absences congénitales des os de l'avant-bras ou de la jambe, p. 802. — *Otto Ihle* : Désinfection des couteaux à amputation, p. 811. — *J. Wolff* : Nouvelles communications sur l'opération des fentes congénitales du palais, p. 821. — *Bogdarrik* : Résection du rectum pour prolapsus, p. 847. — *Ledderhose* : Déchirures de l'aponévrose plantaire, p. 853. — *Sonnenburg* : Myxœ-

dème opératoire aigu traité par l'alimentation par corps thyroïde, p. 857. — *Helferich* : Nouveau procédé opératoire pour guérir l'ankylose osseuse de la mâchoire, p. 864. — *Helferich* : Moules artificiels et naturels de la vésicule biliaire, p. 861. — *Helferich* : Ablation d'un calcul enclavé dans l'uretère et diverticule typique de la vessie, p. 879. — *Nasse* : Expériences sur le foie et la vésicule biliaire, p. 885. — *L. Sior* : Contribution à l'étude de l'étranglement intestinal aigu, p. 894. — *Herhold* : Contribution à l'étude de la fente génienne oblique, p. 901. — *F. Bähr* : Fracture du second cartilage costal gauche avec phénomènes accessoires bizarres, p. 908. — *Af. Schulten* : Sur « Paget's disease of the nipple », avec communication d'un cas typique de cette affection, p. 917. — *Greiffenhagen* : Néphrolithotomie, p. 932.

T. XLIX. — *C. Löwenthal* : De l'origine traumatique des tumeurs, pp. 1 et 267. — *Koloman Buday* : Contribution à l'étude des tumeurs du pénis, p. 101. — *G. Tietze* : Contributions cliniques et expérimentales à l'étude de l'étranglement intestinal, p. 111. — *O. Hildebrand* : Kystes et fistules congénitales du cou et de la région coccygienne, p. 167. — *Von Eiselsberg* : Troubles végétatifs dans le développement des animaux après ablation précoce du corps thyroïde, p. 207. — *G. Neuber* : Traitement de la tuberculose osseuse et articulaire, p. 235. — *Petzholdt* : Cas rare de luxation divergente des deux os de l'avant-bras, p. 243. — *H. Grisson* : Absence congénitale de la diaphyse fémorale, p. 252. — *A. Niché* : Nouvelle indication et modification à la résection ostéo-plastique du pied d'après Wladimirow-Mikulicz, p. 259. — *A. Tietze* : Traumatisme grave de la main, p. 265.

J. Mikulicz : Réduction non sanglante de la luxation congénitale de la hanche, p. 368. — *L. Schellenberg* : De l'intoxication par la glycérine dans les injections de glycérine iodoformé, p. 387. — *A. Tietze* : Fracture isolée de la tête du péroné, p. 397. — *Th. Rovsing* : Diagnostic et traitement des tumeurs malignes du rein chez l'adulte, p. 407. — *J.-P. zum Busch* : Contribution à l'étude des affections chirurgicales du système nerveux périphérique, p. 451. — *G. Joachimsthal* : De l'action de la suspension par la tête sur la circulation, p. 460. — *F. Franke* : Affections des os, articulations et ligaments au cours de l'influenza, p. 487. — *O. Föderl* : Cas de grenouillette congénitale de la glande de Nuhn, p. 530. — *L. Löwenstein* : Prolapsus de l'intestin avec persistance du conduit omphalo-mésentérique, p. 541. — *P. Reichel* : Étiologie et traitement de la suppuration, p. 564. — *S.-G. Schalita* : Extirpation de la rate, p. 629. — *Carl Bayer* : Affection des ganglions lympathiques, p. 637. — *P.-G. Postnikow* : Hydro-uretère et hydro-néphrose; néphro-urétérectomie, p. 675. — *F. Karewski* : Contribution à l'étude des tumeurs de la vaginale, p. 688. — *E. Pfister* : Contribution à l'étude des affections septiques, p. 697. — *Th. Köllikex* : Contribution à l'étude de la fente génienne oblique, p. 734. — *Schmidt* : Sur un cas insolite de plaie de l'artère fémorale, p. 736. — *A. Bier* : Suture intestinale circulaire, p. 739. — *D. Nasse* : Deux cas de fente médiane congénitale du nez, p. 767. — *A. Rosenbaum* : Extirpation totale de l'épiglotte, p. 773. — *Th. Jeremitsch* : Pharyngotomie sus-hyoïdienne, p. 793. — *W. Bittner* : Cure radicale des hernies inguinales chez l'enfant, p. 803. — *A. Henle* : Désinfection des plaies récentes, p. 835. *A. Henle* : Kyste hydatique du corps thyroïde, p. 852. — *Curt Brœm* : Résection du pharynx, p. 873. — *V. Hirsch* : Mortalité de la diphtérie à la clinique chirurgicale de Berlin, p. 888. — *R. Lehmann* : Trachéotomie en deux temps, p. 903. — *W. Rosanoff* : Hernie de l'utérus gravide, p. 918. — *O. Thilo* : Communications orthopédiques, p. 925.

R.

Le propriétaire-gérant : Félix Alcan.

Coulommiers. — Imp. Paul BRODARD.

NÉCROLOGIE

PASTEUR
(1822-1895)

La mort de Pasteur est un deuil pour le monde entier, car nul plus que lui ne fut par ses découvertes un bienfaiteur de l'humanité, et notre pays est heureux d'avoir produit un tel citoyen du monde.

Cet homme, dont l'esprit fut toujours tendu vers un but unique, qui ne s'est laissé détourner par rien, qui aurait pu en donnant une autre orientation à ses travaux amasser des trésors, est toujours resté un homme de science, qui divulguait ses secrets aussitôt qu'ils étaient trouvés.

Par son génie, par ses aptitudes prodigieuses dans l'expérimentation, il est arrivé à créer pour ainsi dire, un monde nouveau, seulement entrevu jusqu'à lui. Il est permis de dire, en effet, qu'il a fondé un nouveau règne dans la nature. Nous avions le règne minéral, le règne végétal et le règne animal, il y a maintenant en plus le *règne microbien*, sorte de règne intermédiaire entre les trois autres.

Il est remarquable, en effet, de voir que les travaux de Pasteur ont profité à la fois aux végétaux, aux animaux et à l'homme.

Si Pasteur ne gardait pas ses secrets et travaillait pour tout le monde, il s'est toujours montré comme un vrai patriote, et il tenait à ce que l'on fût pénétré de cette idée qu'il travaillait pour l'humanité au nom de la France.

La chirurgie doit à Pasteur la situation merveilleuse dans laquelle elle se trouve; car jamais, à aucune époque de son histoire, elle n'a atteint pareille élévation. Sans la doctrine de Pasteur, la renaissance de la méthode antiseptique, antisuppurative, qu'a tentée et accomplie Lister, n'aurait pu aboutir et persister. Elle aurait disparu comme a disparu la méthode que Théodoric et Mondeville ont voulu introduire dans la chirurgie, il y a 600 ans; ils ont échoué, car ils n'avaient pas de doctrine vraie sur laquelle ils pussent s'appuyer.

Pasteur est assuré de notre reconnaissance, la chirurgie continuera à marcher dans la voie que lui a tracée sa doctrine.

CONGRÈS FRANÇAIS DE CHIRURGIE

NEUVIÈME SESSION TENUE A PARIS DU 21 AU 26 OCTOBRE 1895

Président : M. Eugène BŒCKEL (Strasbourg). *Vice-président :* M. X.

Présidents d'honneur : MM. Ratimoff (Russie), lieutenant-colonel Gubbins (Angleterre), Socin (Bâle), Ehrmann (Mulhouse), Poncet (Lyon), Delorme (Val-de-Grâce), Roux (Lausanne), Périer (Paris), Nicaise (Paris), Monod (Paris), Th. Anger (Paris), Kirmisson (Paris), Reclus (Paris).

Secrétaire général : M. Picqué (Paris). *Secrétaire général adjoint :* M. Guinard (Paris).

QUESTIONS MISES A L'ORDRE DU JOUR

I. CHIRURGIE DU POUMON. — MM. *Reclus* (rapporteur). — *Péan, Bazy, G. Marchant, Tuffier, Michaux, Walther, Doyen, Delagenière, Jonnesco.*

II. TRAITEMENT DES COMPLICATIONS PRÉCOCES ET TARDIVES DANS LES SOLUTIONS DE CONTINUITÉ DES OS. — *Heydenreich* (rapporteur). — *Berger, Demons, Moty, Lejars, Adenot, J. Bœckel, Péan, Redard, Villard, Jonnesco.*

QUESTIONS DIVERSES

Pathologie et thérapeutique générales.

Malherbe et Perrochaud : Tumeurs à tissus multiples. — *Lannelongue* : Ostéomyélite. — *Delbet* : Anévrysmes. — *Ricard* : Suture des veines. — *Legueu* : Hernies musculaires.

Tête et face.

Arragon : Fractures multiples du crâne. — *Chalot* : Hydroméningocèle. — *Doyen* : Chirurgie du cerveau. — *Raugé* : Ophtalmoplégie. — *Moure* : Ostéome du conduit auditif. — *Jonnesco* : Rhinoplastie. — *Lentz* : Ankylose de la mâchoire. — *Poncet* : Actinomycose temporo-maxillaire. — *Malherbe, Guinard* : Névralgie faciale. — *Broca* : Végétations adénoïdes du pharynx.

Cou et tronc.

Monnier : Fistules du cou. — *Périer* : Laryngotomie. — *Sorel* : Pleurésie purulente. — *Hassler* : Fistules pleurales. — *Reboul* : Actino-

mycose thoracique. — *Chipault* : Chirurgie médullaire. — *Hassler* : Fibrome de la paroi abdominale.

Appareil digestif.

Doyen : Chirurgie de l'estomac. — *Roux, Buscarlet, Mauny* : Appendicite. — *Michaux* : Volvulus de l'S iliaque. — *Boiffin* : Rétrécissement de l'intestin. — *Tillaux* : Rétrécissement du rectum. — *Berger, Julliard, Guinard, Villard, Poullet, Phocas* : Hernies. — *Reynier* : Epiploïtes. — *Le Dentu* : Anus contre nature. — *Reverdin* : Fistules stercorales. — *Duplay* : Suture intestinale. — *Demme* : Dérivation des matières comme opération préliminaire. — *Terrier* : Chirurgie des voies biliaires. — *Walther* : Kyste hydatique du foie. — *Delagenière* : Cholécystotomie. — *Hartmann* : Rate mobile.

Voies urinaires.

Lentz : Néphrolithotomie. — *Tuffier* : Néphrectomie. — *Picqué et Reblaub* : Hémophilie rénale. — *Vigneron* : Contusion de l'uretère. — *Poussion* : Tumeur de la vessie. — *Mauclaire* : Exstrophie de la vessie. — *Albarran* : Lithotritie. — *Jonnesco* : Taille hypogastrique. — *Guyon, Routier, Albarran, Desnos* : Traitement de l'hypertrophie de la prostate. — *Boiffin* : Epispadias. — *Loumeau* : Urétroplastie. — *Lavaux* : Gravelle phosphatique.

Organes génitaux.

I. — Hommes : *Heydenreich* : Tumeur du testicule.

II. — Femme : *Bouilly* : Incision vaginale. — *Reynier, Lejars, Demoulin* : Hématocèle péri-utérine. — *Vautrin* : Fibrome du ligament large. — *Pamard* : Ablation des ovaires. — *Picqué et Février* : Tuberculose génitale. — *Richelot, Tournay, Péan, Segond, Lebec, Moulonguet, Delaunay* : Hystérectomie. — *Chalot* : Opération d'Alexander. — *Berrul* : Procidence du vagin.

Membres.

Reclus : Ecrasement des membres. — *J. Bœckel* : Amputation interscapulothoracique. — *Bousquet* : Anévrysme de l'avant-bras. — *Girard* : Désarticulation de l'os iliaque. — *Montaz* : Enclouage coxo-fémoral. — *Calot* : Luxation de la hanche. — *Roux* : Méniscite traumatique. — *Campenon* : Genus recurvatum. — *Gross* : Résection du genou. — *Redard et Hennequin* : Ostéotomie oblique. — *Kirmisson* : Arthrodèse tibio-tarsienne. — *Ménard* : Tuberculose du pied. — *Phocas* : Hypertrophie du pied.

QUESTIONS MISES A L'ORDRE DU JOUR

I. — La chirurgie du poumon.

M. Reclus (Paris), rapporteur, rappelle tout d'abord l'essor qu'a pris la chirurgie pulmonaire, depuis que les expérimentateurs ont démontré qu'on pouvait, chez le lapin, extirper tout, ou partie du poumon, sans provoquer d'accidents graves. Après vingt ans d'expérimention vraiment scientifique, avec la sécurité que donnent les méthodes contemporaines, il appartient aujourd'hui à la clinique de dire si les espérances du début se sont réalisées.

Les affections pulmonaires, qui peuvent réclamer l'intervention de la chirurgie, se groupent dans trois catégories : les hémorragies, les tumeurs, les collections cavitaires.

Les interventions chirurgicales dans les hémorragies traumatiques du poumon sont infiniment rares, et les observations manquent qui permettraient de juger la méthode. On connaît les deux échecs d'Amboni et de Delorme. Mais ils ne sont pas pour décourager. Dans les cas où, malgré le repos, l'immobilité et l'occlusion de la plaie, l'écoulement sanguin persiste, lorsque, par sa durée, il menace d'amener une syncope mortelle ou, par son accumulation dans la plaie, de paralyser le jeu du cœur ou du poumon, une large ouverture de la paroi thoracique pourra exposer la plaie et permettre de tarir l'hémorragie par la ligature du vaisseau ou du parenchyme ou par un tamponnement avec de la gaze iodoformée.

Plus grande est la déception éprouvée à l'égard de la chirurgie des tumeurs; l'excision ne compte que comme intervention exceptionnelle, et le nombre des pneumectomies est dérisoire. Cette opération est pratiquée pour extirper des masses tuberculeuses et des noyaux cancéreux, — Dans le premier groupe on compte, depuis la thèse de Truc de 1886. six nouvelles observations, qui appartiennent à Krönlein, Ruggi, Tuffier et Lawson. Ces deux derniers ont guéri chacun un malade. Malgré ces succès, la pneumectomie dans la tuberculose semble condamnée sans appel; car, ou les lésions sont diffuses, et l'entreprise devient trop dangereuse, ou l'infiltration est médiocre, et on peut espérer que le traitement médical en aura raison à moins de frais. — Les observations de pneumectomie pour cancer sont encore plus rares. Si l'on élimine le cas d'Antony Milton, qui est douteux, on ne trouve que deux succès appartenant à Krönlein et à Müller, et un échec à Weinlechne. — Pour compléter le bilan de la pneumectomie, il faut encore rappeler l'observation de Denines, qui fut obligé d'exciser une portion de poumon herniée à travers une plaie du thorax et sphacélée. — Tel est le bilan. Quelles conclusions en tirer? Dans les cas exceptionnels de tumeurs propagées de la paroi thoracique au poumon, l'extirpation des masses parenchymateuses énucléées peut être défendue, bien que l'abstention soit le plus souvent préférable; mais la pneumectomie pour les cancers primitifs est condamnée sans appel.

Le troisième groupe des lésions accessibles à la chirurgie comprend les cavités closes et remplies de sécrétions. Elles sont rares, et il est nécessaire de passer en revue les cavernes tuberculeuses, les dilatations bronchiques, la gangrène, les abcès et les kystes hydatiques.

Malgré l'enthousiasme des premiers temps, l'intervention doit être exceptionnelle dans les cavernes tuberculeuses, car si la caverne ou les accidents qu'elle provoque peuvent être améliorés par une pneumotomie, la tuberculose persiste, que l'incision ne saurait guérir. Aussi la ferveur opératoire est-elle à peu près tombée. L'intervention n'est d'ailleurs pas sans danger, Täufert et Veills montrent que sur 100 opérés la mort immédiate survint chez 5; 70 ne survivent que deux semaines, et 15 moins de quatre semaines. Il n'y en aurait que 10 qui bénéficieraient de la pneumotomie, sans toutefois atteindre la guérison.

Il en est sensiblement de même pour la dilatation bronchique. Un foyer ouvert amène une amélioration; mais bientôt les accidents de résorptions putrides reprennent, grâce aux ectasies multiples qui se creusent dans les autres lobes. Il en fut ainsi dans les cas de Bull et de Riss et dans une observation personnelle de M. Reclus. Cependant dans ces dix dernières années on relève 5 interventions avec 5 guérisons ou améliorations. Il faut ajouter qu'on ne publie guère que les cas favorables.

Pour les kystes hydatiques la pneumotomie est vraiment efficace; elle est la méthode de choix. Abandonnée à elle-même, cette affection amène la mort dans les deux tiers des cas, suivant plusieurs statistiques concordantes. Or depuis 1873 les cas d'intervention sont assez nombreux, et, depuis la récente statistique de Lopez, sur 32 opérés 5 sont morts et 27 ont guéri. Dans un relevé qui va de 1885 à 1895 M. Reclus trouve 11 interventions avec 9 guérisons et 2 morts.

La gangrène pulmonaire bénéficie de l'intervention au moins autant que les kystes hydatiques. Abandonnée à elle-même, la gangrène pulmonaire donne une léthalité de 75 0/0. Or si l'on s'en rapporte aux relevés de Fabricant, on y voit que sur 26 cas, il y a 16 guérisons et 10 morts, soit une mortalité qui n'atteint pas 50 p. 0/0. Täufert, sur 10 cavernes gangreneuses ouvertes, compte 7 guérisons et 3 morts. Les résultats s'amélioreront encore lorsque les interventions seront plus rapides, et que certains facteurs qui influencent le pronostic opératoire, tels que l'âge, le sexe, seront mieux connus. Toute grangrène pulmonaire n'est pas justiciable de la pneumotomie. Le foyer doit être limité et toute gangrène diffuse échappe à l'opération. Mais de ce que la caverne est bien circonscrite, on n'en conclut pas toujours à la nécessité de l'incision, et lorsque le noyau sphacélé est petit, que l'état reste bon, qu'aucun signe avant-coureur de la septicémie n'apparait, surtout lorsque le malade est jeune, il faut s'abstenir — M. Reclus a relevé 18 observations de gangrène pulmonaire publiées depuis la thèse de Truc; sur ces 13 cas on trouve 11 guérisons et 2 morts.

Dans les abcès pulmonaires la pneumotomie ne saurait davantage être contestée. Il en est qui peuvent guérir spontanément; mais les cavernes vastes et anfractueuses, situées à la base de l'organe, avec de médiocres voies d'écoulement, sont des plus redoutables; il faut intervenir. Fabricant donne un total de 38 cas avec 29 guérisons et 9 morts. Täufert enregistre 5 succès sur 5 interventions. D'après les relevés de M. Reclus, qui portent sur les dix dernières années, on trouve 23 interventions avec 20 guérisons et 3 morts.

Au point de vue du manuel opératoire, point n'est besoin d'entrer dans le détail des manœuvres que nécessiteraient l'hématose dans les plaies pulmonaires, la pneumectomie et la pneumotomie. Les deux premières ne peuvent encore être soumises à des règles fixes. — Quant à la pneumotomie, l'incision des parties molles doit être telle qu'elle donne un large accès sur les côtes. On doit pouvoir manœuvrer à l'aise; il faut pouvoir inspecter la plèvre et reconnaître si les feuillets en sont libres ou adhérents, condition capitale qui commande à la fois l'opportunité et le mode de l'intervention. — En effet, dans les cas exceptionnels où la caverne pulmonaire n'a pas provoqué la coalescence des plèvres, un certain nombre de chirurgiens renoncent à la pneumotomie. Cependant, pour parer à cette condition fâcheuse, il y a plusieurs moyens. On peut agir en deux temps : arrivé sur la plèvre pariétale, on l'ouvre avec précaution, puis on applique sur le feuillet viscéral mis à nu un tampon de gaz iodoformée stérilisée; on le laisse en place cinq jours au moins, puis, les adhérences formées, on peut ouvrir la caverne sans crainte. — Mais, s'il y avait urgence à ouvrir la caverne immédiatement, il faudrait aussitôt saisir le poumon, l'appliquer contre les lèvres de la plaie, dont les lèvres seraient juxtaposées à la séreuse viscérale par des points séparés très serrés. Reste à ouvrir la caverne. On en déterminera le siège précis par une ponction exploratrice. On laissera l'aiguille en place, et pour pénétrer dans le foyer, c'est sur elle qu'on se guidera. L'instrument de choix est la lame du thermocautère à peine chauffée au rouge sombre; on évite ainsi les hémorragies redoutables chez les affaiblis. — Une fois la caverne ouverte, il faut la drainer avec soin; mais on s'abstiendra des lavages antiseptiques.

M. Reclus conclut de la façon suivante : la chirurgie pulmonaire n'obéit pas, comme le prétendait Glück, aux mêmes lois que la chirurgie générale : ligatures pour les vaisseaux ouverts, extirpation pour les tumeurs, incisions pour les collections morbides. La structure de l'arbre aérien, ses fonctions dans l'hématose, ses rapports avec le cœur, l'existence d'une cavité pleurale imposent une grande réserve et limitent nos interventions.

La résection temporaire ou définitive d'une portion de la paroi thoracique pour atteindre une plaie pulmonaire et tarir une hémorragie mortelle à brève échéance peut être une ressource suprême qu'il faut connaître, mais elle est dangereuse, et l'expérience ne l'a point encore sanctionnée.

La résection des masses tuberculeuses doit être proscrite : en effet, si les lésions sont graves ou diffuses, elles nécessiteraient un délabrement trop étendu que supporterait mal l'organisme; si le noyau de bacillose est circonscrit, le traitement général en aura aussi facilement raison qu'une intervention qui n'est pas innocente.

La pneumotomie dans les cancers primitifs n'est même pas discutable. Une tumeur accessible, unique et circonscrite serait une rareté clinique que ne révèleraient pas nos moyens actuels d'investigation. A la rigueur, on pourrait,comme Krönlein l'a fait, poursuivre jusque dans le poumon certains sarcomes propagés de la paroi thoracique. Mais ce ne sera jamais là qu'une chirurgie d'exception.

Avec les lésions cavitaires l'intervention se précise et se généralise. Cependant l'incision se pratique bien rarement pour les cavernes tuberculeuses et les ectasies bronchiques, car les lésions sont presque toujours diffuses. En tous cas la pneumotomie n'est alors que palliative.

Au contraire, les kystes hydatiques, la gangrène et les abcès peuvent beaucoup bénéficier de l'incision; cette intervention est vraiment radicale et sauve souvent l'opéré. Aussi la pneumotomie ne saurait être trop recommandée dans ces cas, et les médecins ne devraient pas oublier cette ressource précieuse que leur offre la chirurgie.

La technique de la pneumectomie varie trop suivant le genre de tumeurs que l'on attaque pour qu'on puisse en tracer les règles. Les manœuvres de la pneumotomie sont déjà plus précises : incision large des parties molles, résection suffisante des côtes, opération en deux temps ou suture rigoureuse des deux feuillets de la séreuse lorsque la plèvre est libre, ouverture des poumons avec le thermocautère au rouge sombre; pas d'injections dans la cavité, respect prudent des vaisseaux, dont la rupture provoquerait des hémorragies, drainages de la caverne avec des tubes souples et de la gaz iodoformée.

M. Péan (Paris). — *Quelques cas de chirurgie du poumon.*

La chirurgie du poumon comprend deux genres d'indications bien différentes suivant qu'il s'agit de traumatismes ou de maladies spontanées.

En ce qui concerne les affections traumatiques, laissant de côté les cas dans lesquels les plaies, par leur gravité même, échappent à l'intervention du chirurgien, M. Péan pose tout d'abord les indications de l'intervention dans les contusions pulmonaires. Une longue pratique lui a enseigné que ces dernières sont souvent moins graves que ne le ferait supposer l'intensité des traumatismes, et M. Péan cite le cas d'une femme qui, renversée par une voiture, dont la roue lui passa sur la poitrine, eut le sternum, la clavicule et quatre côtes fracturées; il y avait en outre un emphysème généralisé et un épanchement considérable de sang dans la poitrine. Cette femme guérit sans intervention. Il ne faut donc pas trop se hâter d'intervenir.

Il en est de même des blessures du poumon faites par des instruments

piquants ou tranchants. En pareil cas, la gravité du traumatisme dépend bien moins de la blessure du parenchyme pulmonaire que de celle des gros vaisseaux qui s'y rendent ou de celle des organes importants du voisinage.

Lorsqu'il s'agit de plaies par armes à feu, la gravité augmente avec le volume du projectile. S'agit-il de balles de revolver ou de fusil de petit calibre, l'expérience montre que la plaie pulmonaire se cicatrice rapidement malgré la production d'accidents en apparence formidables. Le projectile peut y séjourner sans préjudice pour le malade. Aussi M. Péan conseille-t-il de ne pas se hâter de l'extraire. Lorsque le projectile est de gros calibre, les statistiques montrent que le mieux est également de s'abstenir, dans l'intérêt du malade, quitte à en tenter l'extraction lorsque les accidents les plus redoutables ont disparu, si sa présence est facile à constater.

Les maladies spontanées du poumon, au point de vue de l'intervention chirurgicale, peuvent être divisées en tumeurs liquides et tumeurs solides.

Les tumeurs liquides pour laquelle M. Péan est intervenu sont des suppurations franches ou d'origine septique, des abcès tuberculeux, des kystes. Dans deux cas il a été appelé à ouvrir des foyers suppurés, primitivement développés entre les lobes pulmonaires, et les malades ont guéri. Plus souvent il a eu l'occasion de traiter avec succès des suppurations sphacéliques des poumons, compliquées de pleurésie. Il a eu également l'occasion d'aborder chirurgicalement des foyers tuberculeux qui s'étaient propagés du poumon à la paroi thoracique ou inversement. Mais il n'a jamais pensé qu'il serait utile pour le malade de réséquer une partie plus ou moins étendue de l'organe lui-même. — Une seule fois M. Péan a dû intervenir pour un kyste primitif du poumon. Une erreur de diagnostic avait été commise, et la vraie nature de l'affection ne fut reconnue qu'au cours de l'opération. Les parois du kyste furent fixées à la plaie pariétale, et la guérison fut obtenue par le drainage et les injections iodées.

Quant aux tumeurs solides, très rares lorsqu'elles ne sont pas de nature cancéreuse, c'est-à-dire inopérables, M. Péan n'a eu qu'une seule fois l'occasion d'intervenir. Il s'agissait d'une malade qui portait au niveau du quatrième espace intercostal une petite tumeur douloureuse. Appelé à l'enlever, M. Péan fut fort étonné de voir que la tumeur appartenait au poumon. L'examen histologique démontra qu'il s'agissait d'un chondrome.

En résumé, toutes les affections pulmonaires ne sont pas toutes également favorables à l'intervention chirurgicale. Les blessures guérissent habituellement bien, et le chirurgien ne doit pas trop se hâter d'intervenir dans ces cas. Les gros projectiles donnent lieu, surtout sur un champ de bataille, à des désordres qui sont habituellement au-dessus des ressources de la chirurgie. — Un certain nombre d'affections spontanées du poumon peuvent être abordées avantageusement. Le chirur-

gien ne doit pas craindre d'aborder les abcès simples ou gangreneux, lorsqu'ils sont limités, qu'ils n'ont aucune tendance à la guérison et qu'ils menacent l'existence. Il est avantageux d'ouvrir, de gratter, de drainer, de cautériser même les abcès tuberculeux du poumon, quand ils causent de vives douleurs ou des fistules et qu'ils ont contracté des adhérences étendues avec la plèvre. Mais il est rarement utile d'exciser les fragments des poumons qui entourent les cavernes tuberculeuses, parce que le bacille de Koch s'est déjà propagé aux tissus et aux vaisseaux qui entourent les limites apparentes du foyer. Il est indiqué d'ouvrir les kystes hydatiques primitifs et secondaires du poumon, en utilisant les adhérences, quand elles existent, en les créant quand elles ne sont pas assez étendues. — Les tumeurs solides du poumon, si l'on prend les mêmes précautions, peuvent être extirpées, quand elles sont superficielles, mais les occasions de les aborder seront d'autant plus rares qu'elles sont presque toujours secondaires.

M. Bazy (Paris). — *De l'incision exploratrice de la plèvre dans les lésions pulmonaires.*

M. Bazy appelle l'attention sur l'utilité de l'exploration de la cavité pleurale pour se rendre compte de l'étendue des lésions pulmonaires.

En janvier 1894, il était appelé auprès d'un jeune homme de vingt ans, atteint depuis trois mois de gangrène pulmonaire, avec signe de localisation à la base du poumon droit. Bien qu'une intervention fût déconseillée par M. Millard, les insistances du malade firent que M. Bazy se décida à la tenter le 13 janvier. Sur le côté droit et en arrière, il fit une longue incision parallèle à la neuvième côte et réséqua celle-ci. La plèvre apparut normale. Il réséqua alors 6 centimètres de la huitième côte; la plèvre était également saine. Faisant ensuite une petite boutonnière dans la plèvre, ce qui amena la pénétration d'une petite quantité d'air, il introduisit un doigt et explora toute la cavité pleurale. Vers la partie supérieure il sentit une adhérence, dont il ne put atteindre que l'extrémité inférieure, et à ce niveau le poumon paraissait induré. Il n'hésita pas à transporter son intervention à ce niveau, réséqua 4 centimètres de la quatrième côte. Aussitôt la plèvre apparut avec une coloration de feuille morte. Avec le thermocautère on l'incisa, et à une profondeur considérable on pénétra dans un foyer rempli d'air et de matières putrides. Un drain fut placé, pénétrant à 11 centimètres de profondeur. Le résultat immédiat fut remarquable. Tout marchait à souhait, quand au dixième jour, dans un accès d'épilepsie, le drain sortit. Il fut impossible de le réintroduire, néanmoins en quelques jours la guérison était parfaite. Environ cinq mois après le malade fut trouvé mort un matin dans son lit; il avait probablement succombé dans un accès d'épilepsie.

Cette observation comporte un double enseignement : 1° la plèvre saine peut être incisée sans inconvénient dans un but d'exploration de

la cavité pleurale ; 2° cette exploration peut fournir des renseignements utiles.

M. GÉRARD MARCHANT (Paris). — *Sur deux cas de pyo-pneumothorax.*

Les succès de l'intervention dans les cas de pyo-pneumothorax sont encore trop rares, pour que les deux observations suivantes ne méritent pas d'être rapportées.

I. Un homme, tuberculeux depuis longtemps, entre à l'hôpital pour une pleurésie purulente qui s'ouvrit dans les bronches le 31 décembre 1894. A partir de ce moment, il expectore des flots de pus d'une odeur extrêmement fétide. Une fièvre continue et un amaigrissement rapide appellent une intervention. Le 22 février 1895, M. Marchant pratique l'opération de Letiévant-Estlander. La cavité pleurale apparaît extrêmement dilatée, et sur la paroi pulmonaire à la partie moyenne, on aperçoit deux perforations. Après avoir gratté la première, on peut la suturer facilement; il n'en fut pas de même de la seconde, qu'il fallut renoncer à fermer. Néanmoins, dès le soir les phénomènes pathologiques s'amendèrent, et le malade guérit rapidement.

II. Le second malade était atteint d'une pleurésie purulente droite qui avait été ponctionnée sept fois. M. Marchant pratique également l'opération de Letiévant-Estlander. Après l'incision de la plèvre, on aperçoit le poumon rétracté et fixé à la colonne vertébrale. Vers sa partie moyenne il présentait une perforation considérable. Toutes les tentatives de sutures échouèrent, et on dut se borner au simple grattage. L'expectoration purulente diminua rapidement ; la fistule était fermée le quatorzième jour. Malheureusement la tuberculose continua d'évoluer.

M. TUFFIER (Paris). — *Résection du sommet du poumon droit pour tuberculose pulmonaire.*

M. Tuffier présente un jeune homme qui a subi le 5 mars 1891 la pneumectomie du sommet droit, pour une tuberculose pulmonaire localisée en ce point. Cette extirpation fut pratiquée à travers le deuxième espace intercostal sans aucune espèce de résection osseuse ni de délabrement quelconque de la paroi. Le principe de la méthode réside dans la formation d'un pneumothorax extra-pleural par décollement de la plèvre pariétale dans une étendue aussi grande que possible. Le sommet du poumon, hernié à travers la plaie, peut être exploré. Le noyau tuberculeux, du volume d'une noix, fut facilement reconnu dans son étendue et réséqué à 2 centimètres au-dessus des limites du mal. La plaie fut réunie sans aucun drainage. Depuis cette époque, le malade a fait les métiers les plus pénibles; il n'a jamais eu le moindre accident pulmonaire. L'auscultation ne permet de constater aucune trace de récidive ; la respiration est identique dans les deux sommets ; l'état général est parfait.

Ce cas montre qu'il faut atténuer l'absolutisme de la conclusion du rapport de M. Reclus. La tuberculose pulmonaire est généralement au-dessus des moyens d'action de la chirurgie; mais dans certains cas, exceptionnellement rares, l'extirpation des noyaux tuberculeux peut donner des résultats aussi complets et aussi durables que ceux que fournit l'excision de toute tuberculose locale.

M. MICHAUX (Paris). — *Intervention sur le poumon dans le cas de traumatisme et d'affections médicales.*

M. Michaux apporte trois faits d'intervention, l'un pour traumatisme, les deux autres pour cavernes pulmonaires.

I. Le 29 novembre 1894, un jeune homme de 18 ans se tire un coup de revolver dans le côté gauche de la poitrine. Le lendemain l'état général est grave; on constate l'existence d'un épanchement sanguin considérable dans la plèvre. M. Michaux taille, sur le thorax, un grand lambeau en U à concavité supérieure et externe ; il résèque 8 à 10 centimètres des septième et huitième côtes, et incise la plèvre comme la paroi thoracique. Il a ainsi sous les yeux la plèvre remplie d'un épanchement de sang dont la quantité est d'environ un litre ; dans sa cavité on voit le poumon animé de l'expansion respiratoire ; de sa face interne s'écoule un filet de sang mélangé d'air. En rejetant en dehors le bord antérieur du lobe inférieur on aperçoit à la face interne du hile et à sa partie inférieure une blessure difficile à atteindre. M. Michaux se borne à tamponner la plaie ; deux drains sont mis dans la plèvre ; le lambeau est suturé sur les côtes. Trois semaines après, le malade était complètement guéri.

Les cas de ce genre sont rares. Est-ce à dire que les plaies du poumon guérissent seules ? La thèse de Nélaton répond que la mortalité dans les gros épanchements sanguins d'origine pleuro-pulmonaire est d'au moins la moitié des cas. L'intervention chirurgicale est donc justifiée. A côté des indications provenant de l'hémorragie, il y a encore celles qui se tirent des hernies du poumon, de la présence des corps étrangers plus ou moins volumineux.

II. Dans les deux faits d'intervention chirurgicale ayant trait à des cavités pulmonaires, il s'agissait de jeunes femmes, atteintes de sécrétions bronchiques purulentes, si tenaces qu'elles avaient résisté aux traitements médicaux les plus prolongés. Chez toutes deux M. Michaux se décide à ouvrir la plèvre en pratiquant la section des septième et huitième côtes : le poumon se présente sans grande lésion apparente ; il n'existait qu'un peu d'œdème, de congestion et de sclérose. Avec une aiguille fine, il ponctionna, dans huit ou dix sens différents, le lobe inférieur du poumon sans découvrir de caverne. Il incisa ensuite au thermocautère dans le sens où devait se trouver la cavernule à une profondeur de 4 à 5 centimètres; il divisa des bronches purulentes ; mais nulle part il ne sentit de cavité. Il fut forcé de borner là son intervention. Les malades finirent par succomber à la continuation des phé-

nomènes. Dans les deux cas on trouva une toute petite cavité de la base, peu éloignée des incisions, de la bronchectasie purulente, de la pneumonie séreuse par places et de la tuberculose disséminée.

Les conclusions à tirer de ces deux faits sont : le diagnostic des petites cavernes de la base du poumon est extrêmement difficile; le poumon est un organe extrêmement tolérant pour le traumatisme.

M. Walter (Paris). — *Pneumotomie pour dilatation bronchique. Des modes de réparation des grandes cavités pulmonaires.*

Il y a, au point de vue de la réparation, une division capitale à établir entre les cavités pulmonaires de formation récente et les cavités anciennes. — Après l'ouverture large d'une cavité récente, on voit que la paroi se met à bourgeonner, s'élève et vient au-devant de la paroi thoracique libérée par la résection costale. Dans ce cas, le poumon participe lui-même à la réparation. — Dans les cavités anciennes, le foyer est entouré d'une zone, d'ordinaire très étendue, de sclérose, qui peut envahir tout le lobe pulmonaire; elle s'accompagne d'inflammation chronique des branches de l'artère pulmonaire. De plus l'infection persistante des bronches par l'évacuation continue des produits septiques du foyer, a provoqué des lésions profondes de bronchite chronique avec dilatation; c'est précisément la sclérose pulmonaire et la bronchite chronique avec dilatation qui fournissent les principaux obstacles à la réparation de la cavité. Après l'ouverture large des cavités très anciennes, le poumon ne participe plus à la réparation. Il est fixé dans sa position, le tissu périphérique est inextensible, et la cavité ne peut se combler que par la dépression très profonde de la paroi thoracique. Aussi, ici, la résection costale pure et simple est-elle le plus souvent insuffisante, et c'est à la résection totale de toute la paroi costale, suivant la méthode de Schede, qu'il faut avoir recours. Dans les cas de grandes dilatations des bronches, les mauvaises conditions sont à leur maximum, la sclérose est très étendue, et cependant l'intervention peut encore donner de bons résultats. Témoin le cas suivant :

Une jeune fille de vingt-six ans se présente avec un pyopneumothorax de la base du poumon gauche. A l'âge de douze ans, à la suite d'un gros rhume, elle avait eu brusquement une vomique abondante, et tous les jours, depuis lors, elle avait 3 ou 4 vomiques. En 1892 elle avait eu en Angleterre une pleurésie purulente qui nécessita une incision dans le 5e espace intercostal. Le diagnostic porté par tous les médecins fut : pleurésie purulente enkystée de la base gauche avec fistule pleuro-bronchique. Cette malade fut opérée le 9 mai 1894, et l'incision du tissu pulmonaire sclérosé, dur, donne accès dans une cavité occupant tout le lobe inférieur du poumon et offrant bien l'aspect d'une énorme dilatation bronchique. On fit une large résection des 7e, 8e et 9e côtes; en haut, la cavité se prolongeait sur les 6e et 5e côtes et se terminait en cul-de-sac admettant l'extrémité du doigt.

A la suite de l'intervention les vomiques cessèrent, l'expectoration bronchique diminua, et la cavité se combla rapidement. Il ne restait plus que le petit diverticule supérieur, et, au mois de juillet, on le mit à découvert après avoir réséqué les 4e et 5e côtes sur une petite étendue, puis on détruisit au thermocautère plusieurs orifices qui le faisaient communiquer avec les bronches. Au mois d'avril 1895, la guérison paraissait définitive.

M. Doyen (Reims). — *Quelques cas de chirurgie du poumon.*

M. Doyen pense qu'un très grand nombre d'affections pulmonaires guérissent spontanément, et qu'il est bon de ne pas trop se presser d'intervenir chirurgicalement. Pour sa part, il n'a fait que trois interventions de chirurgie pulmonaire.

Dans le premier cas, il avait diagnostiqué un kyste hydatique du poumon avant toute ponction, s'appuyant seulement sur le fait d'un épanchement persistant depuis trois ans. Au moment où il fit une ponction avant d'intervenir, il se produisit une vomique de 4 litres et des accidents de broncho-pneumonie se déclarèrent aussitôt. L'intervention eut lieu trois jours après. Le kyste fut largement ouvert, et la membrane hydatique fut enlevée. Le malade succombe au bout de quelques jours avec une péricardite et une pleurésie purulente.

Le second malade était un tuberculeux, opéré à Menton pour une caverne de la base. On fit rapidement l'ablation de 3 côtes. Ce malade mourut dans la nuit.

Enfin dans le troisième cas, également chez un tuberculeux, après avoir enlevé 3 côtes pour des abcès externes, M. Doyen réséqua une caverne tuberculeuse du poumon. Le malade guérit.

M. Delagenière (Le Mans). — *Nécessité du drainage du cul-de-sac costo-diaphragmatique dans la plupart des interventions sur le poumon.*

M. Delagenière insiste tout d'abord sur les relations qui unissent l'une à l'autre la chirurgie pleurale et la chirurgie pulmonaire. Cette vérité est surtout incontestable, quand il s'agit d'affections septiques. Or, la grande majorité des opérations pratiquées sur le poumon s'adressent à des affections septiques, de sorte que l'inoculation de la plèvre peut être considérée comme fatale. Il faut donc, en même temps qu'on agit sur le poumon, drainer la plèvre et la désinfecter, double but qu'on atteint sûrement en drainant le cul-de-sac costo-diaphragmatique.

L'ouverture de la plèvre sur le trajet de la 8e côte permet l'exploration de la plèvre, des lobes inférieurs du poumon et des scissures interlobaires, à la condition d'enlever une côte de plus, la 5e. L'accès de la lésion peut être facilité par la résection de la plèvre pariétale libérée de ses côtes, ainsi que M. Delagenière a eu l'occasion de faire

récemment, pour décortiquer les noyaux pulmonaires de la plèvre viscérale.

Il a pu mettre en pratique ces données générales dans trois cas de chirurgie pulmonaire des lobes inférieurs. Les trois malades ont guéri rapidement sans fistule. Or il s'agissait d'un cas de gangrène étendue de lobe inférieur, d'un kyste hydatique volumineux et suppuré, enfin d'un abcès du poumon.

Pour les affections du lobe supérieur et du sommet du poumon, les indications pleurales restent les mêmes, mais la lésion pulmonaire doit être traitée à part par une deuxième opération, faite dans la même séance ou, dans certains cas, dans une séance ultérieure. M. Delagenière n'a eu qu'une fois l'occasion d'intervenir dans ces conditions. Il s'agissait d'un pyo-pneumothorax avec caverne tuberculeuse du sommet du poumon. Il fit, dans une première opération, la résection des 6e, 7e et 8e côtes et le drainage du sinus costo-diaphragmatique. Puis il isola par des sutures la caverne pulmonaire de la cavité pleurale, se réservant de traiter directement la caverne dans une deuxième opération. Malheureusement, le malade, très amélioré par sa première intervention, refusa de se laisser opérer à nouveau. Il finit par succomber, plusieurs mois après, aux progrès de sa tuberculose pulmonaire.

M. Jonnesco (Bucarest). — *Kyste hydatique du poumon, pneumotomie; guérison.*

Il s'agit d'un enfant de dix-sept ans dont l'affection débute, le 20 février 1895, par une violente douleur au niveau de l'angle de l'omoplate gauche, suivie bientôt de deux hémoptysies. On fait une ponction exploratrice de la poitrine, et on ramène un liquide limpide, contenant des crochets d'hydatides. A l'examen clinique on constate que la moitié gauche du thorax est très développée; en arrière matité absolue avec absence de bruit respiratoire depuis la fosse sous-épineuse jusqu'à la base du poumon correspondant; en avant, sonorité tympanique avec absence de murmure vésiculaire; dans l'aisselle gauche, jusqu'à la 7e côte, matité et absence de tout bruit; au-dessus de cette côte une région de forme triangulaire à base inférieure où l'on constate tous les signes d'une cavité. Le cœur est fortement déplacé à droite.

Opération le 11 mars. Incision de 10 centimètres dans le 7e espace intercostal; résection sous-périostée de 6 centimètres de la 7e côte. Incision de la plèvre suivie de la sortie d'une certaine quantité de liquide purulent. Incision du poumon au thermocautère, qui traverse 5 centimètres 1/2 de parenchyme. Pénétration dans la cavité du kyste d'où s'écoulent 800 grammes d'un liquide citrin mélangé à du pus, nettoyage de la poche, lavage à l'eau bouillie, drainage à la gaze iodoformée. Pendant l'opération le malade a eu une vomique. — Les suites de l'intervention furent très simples. Le 27 avril, le malade quittait l'hôpital à peu près guéri.

II. — De l'intervention opératoire précoce ou tardive dans les solutions de continuité des os (crâne et rachis exceptés).

M. Heydenreich (Nancy), rapporteur, s'en tient rigoureusement au programme tracé et traite successivement de l'intervention opératoire précoce ou tardive dans les fractures, et des tentatives faites dans le but de remédier aux pertes de substance des os.

I. *Intervention opératoire précoce.* — Passant très rapidement sur les cas où de véritables broiements osseux, de larges lésions des parties molles, des blessures graves des artères ou des nerfs nécessitent soit l'amputation, soit des opérations spéciales, le rapporteur aborde les autres indications d'intervention opératoire et considère isolément les fractures ouvertes et les fractures fermées.

Une fracture ouverte non septique évolue à la manière d'une fracture fermée; tous les efforts des chirurgiens doivent donc tendre à rendre aseptique le foyer de la fracture. Lorsqu'on reconnait l'existence de désordres profonds, il ne faut pas hésiter à faire un débridement, à enlever les corps étrangers et les esquilles mobiles. Cependant on ne perdra pas de vue qu'un corps étranger, tel qu'une balle, peut être toléré par les tissus, et qu'une esquille, même complètement libre, est susceptible de se recoller. — Une question délicate est celle de l'indication des résections dans les fractures ouvertes. Il est souvent indiqué de réséquer un fragment qui a perforé la peau et dont la réduction pourrait amener des accidents sérieux. Une résection partielle est indiquée aussi quand le fragment se termine par une pointe aiguë, dangereuse pour les parties molles voisines, ou quand il gène manifestement la réduction. Mais dans les fractures ouvertes accompagnées de graves désordres, y a-t-il lieu de pratiquer une résection diaphysaire typique ? Les faits ne semblent pas en sa faveur. Abstraction faite des pseudarthroses qu'elle amène souvent, elle a l'inconvénient d'aggraver souvent les désordres osseux. Les résections articulaires primitives, à la suite de fractures articulaires ouvertes, ne paraissent pas non plus devoir être recommandées.

Dans les fractures fermées, les indications de l'intervention sont rares. Indépendamment des cas où des lésions artérielles ou nerveuses peuvent commander une opération, on peut être amené à évacuer une collection sanguine qui risque de suppurer ou d'entraver la consolidation de la fracture. Faut-il intervenir pour enlever des esquilles? L'expérimentation a prouvé qu'elles peuvent se fusionner de nouveau avec l'os; il ne faut donc pas se hâter de les considérer comme des corps étrangers et se montrer réservé dans l'intervention. L'intervention est justifiée quand l'esquille constitue un danger pour les parties molles voisines.

Il arrive, dans les fractures ouvertes ou fermées, que l'on éprouve de grandes difficultés à maintenir les fragments en contact. L'idée de

les fixer l'un contre l'autre devait se présenter tout naturellement. M. Heydenreich passe en revue les différentes méthodes imaginées pour établir cette fixation, puis discute les résultats obtenus par ces procédés. Les chirurgiens qui y ont eu recours disent avoir obtenu de beaux succès. Cependant Verety, sur huit cas de fractures ouvertes dans lesquelles il est intervenu par la suture au fil d'argent, compte six succès et deux amputations, dont l'une suivie de mort. Cela explique la réserve sur laquelle se tiennent bien des chirurgiens. A la Société de chirurgie, dans un rapport, M. Nélaton s'est prononcé contre la suture dans les fractures du fémur et dans celles de l'extrémité supérieure de l'humérus, dont la contention est d'ordinaire facile. Il n'admet l'intervention dans les fractures de la clavicule que s'il existe une menace pour le paquet vasculo-nerveux, ou à la rigueur s'il s'agit d'éviter une déformation chez une jeune fille. Il fait remarquer que les fractures de jambe laissent parfois après elles des membres déviés, volumineux, incapables de servir. La cause de cette consolidation vicieuse semble être souvent l'interposition d'un faisceau musculaire entre les deux fragments. L'intervention chirurgicale est alors indiquée. Mais tous les chirurgiens sont loin d'être d'accord sur ces différents points, et à l'heure actuelle il est encore impossible de conclure.

II. *Intervention opératoire tardive.* — M. Heydenreich n'insiste pas sur l'intervention chirurgicale nécessitée par la suppuration du foyer d'une fracture : débordement, drainage, trépanation de l'os en cas d'ostéomyélite, etc. Si ces moyens sont insuffisants, une opération sera nécessaire. On réséquera si les désordres paraissent limités; on amputera si les lésions osseuses remontent trop haut.

Des interventions tardives d'un tout autre ordre sont parfois indiquées. Un nerf fixé contre le cal ou englobé par lui doit être libéré par une opération sanglante. Les cals vicieux et les cals exubérants sont également de nature à commander une intervention. En présence d'un cal exubérant, on enlève à la gouge et au maillet une portion plus ou moins étendue de la saillie osseuse. Les cals vicieux peuvent être attaqués par l'ostéoclasie ou l'ostéotomie. Cette dernière, pratiquée avec l'asepsie voulue, ne fait pas courir à l'opéré plus de risques que l'ostéoclasie ; par contre elle donne des résultats beaucoup plus sûrs et plus précis. Enfin les pseudarthroses nécessitent un traitement chirurgical. L'intervention sanglante à ciel ouvert est devenue aujourd'hui la méthode de choix. Quelques chirurgiens se contentent d'aviver les fragments; le plus souvent on pratique une résection, complétée ou non par une suture. Si les tentatives opératoires échouent, si le membre est nuisible et gênant, s'il serait suppléé utilement par un appareil prothétique, la question d'amputation peut se poser.

III. *Intervention opératoire dans les pertes de substance des os.* — Différentes méthodes ont été imaginées pour remédier aux pertes de substance des os. Tantôt on a cherché à remplacer la fraction man-

quante en déplaçant un os voisin. Ailleurs on s'est appliqué, à l'aide de greffes osseuses ou d'autres greffes, à susciter, au niveau de la perte de substance, une néoformation osseuse. Enfin une troisième méthode a pour but de réaliser une véritable prothèse interne, en fixant dans l'espace vide un corps étranger, destiné à jouer le rôle de la partie osseuse manquante.

La méthode consistant à déplacer un os voisin a été rarement employée. Bardenheuer et Poirier sont les seuls chirurgiens qui y aient eu recours.

La greffe osseuse, dont la possibilité a été démontrée expérimentalement par Ollier en 1859, a reçu la première application chez l'homme par Mac Even en 1879. On a cru tout d'abord que les fragments osseux greffés continuaient à vivre et à s'accroître. Les recherches récentes ont montré qu'il n'en est rien. L'os vivant greffé agit comme corps étranger aseptique; il est destiné à être remplacé par du tissu osseux nouveau. On comprend dès lors que les greffes puissent être faites avec d'autres substances. En pratique celles qui ont surtout été employées sont l'os vivant ou mort et l'os décalcifié.

Dresmann a fait connaître, en 1892, une méthode nouvelle ayant pour but de combler une perte de substance osseuse à l'aide de corps étrangers, et il a nommé cette méthode le plombage des os, par analogie avec le plombage des dents. Le plâtre, la gutta-percha, le ciment d'Hénard, l'amalgame de cuivre des dentistes ont été essayés tour à tour. La méthode a donné des succès; mais le grand obstacle, c'est la difficulté d'obtenir l'asepsie de la cavité osseuse qu'il s'agit de combler. De plus elle ne semble pas donner la possibilité de rétablir un os long ayant subi une perte de substance. Gluck en 1892 a cherché à réaliser ce fait, en faisant une véritable prothèse interne, à l'aide de tiges d'ivoire, et les succès ont été assez encourageants. Péan, en 1894, a fait une opération analogue, en remplaçant la tête et la moitié supérieure d'un humérus par un appareil de caoutchouc ayant cuit pendant vingt-quatre heures dans de la paraffine et de platine iridié. Le résultat fut assez satisfaisant.

M. Berger (Paris). — *Le traitement des fractures non compliquées de plaie par l'intervention opératoire.*

Il faut distinguer entre les fractures des diaphyses et les fractures articulaires.

En ce qui concerne les fractures des diaphyses non compliquées de plaies, l'intervention chirurgicale prématurée ne peut être mise en question que dans des cas tout à fait exceptionnels. Pour la plupart d'entre elles, nous possédons des appareils qui permettent d'obtenir avec certitude et sans nul risque, une consolidation parfaite. On n'a d'ailleurs sérieusement proposé l'opération prématurée que pour les fractures de la clavicule et surtout pour les fractures de la jambe.

Dans les fractures de la clavicule, sauf dans les cas très rares où il

y a une lésion vasculaire ou nerveuse, l'opération paraît tout à fait injustifiable. Au point de vue de la fonction on obtient avec les appareils les plus simples un résultat aussi satisfaisant que possible. Au point de vue de la forme, avec de la surveillance et du soin, on doit arriver à une consolidation sans déformation très apparente ni saillie appréciable des fragments : la saillie du cal ne serait d'ailleurs pas sûrement évitée par la suture osseuse, et celle-ci laissera toujours une cicatrice plus fâcheuse que la déformation qui résulterait de la fracture elle-même. Dans le cas où un fragment isolé fait une saillie en pointe irréductible, on peut obtenir la disparition de cette difformité avec cicatrice moins étendue, en réséquant cette pointe après consolidation effectuée.

Pour les fractures de jambe, particulièrement pour les fractures obliques et pour les fractures en V, il est certain que l'appareil parfait qui permettrait d'obtenir la consolidation sans aucun raccourcissement est encore à trouver. La cause de l'irréductibilité partielle réside dans l'obliquité des surfaces par lesquelles les fragments se correspondent et dans la puissance des masses musculaires postérieures. La suture osseuse serait tout à fait insuffisante pour lutter contre ces agents ; elle ne peut ajouter que des risques et des difficultés nouvelles ; un cal obtenu par la suture osseuse est toujours plus volumineux et plus sensible qu'un cal spontanément développé. Enfin la présence des fils métalliques dans l'intérieur des masses osseuses peut être la source d'inconvénients graves.

Avec de la persévérance on arrive à réduire les fractures les plus rebelles et à obtenir des consolidations de très bonne forme. Pour cela il faut renoncer absolument, pour les fractures de jambe, à l'emploi de l'appareil plâtré immédiat. La réduction doit être graduelle, progressive, et ce n'est que lorsqu'elle est aussi complète que possible que l'appareil inamovible peut être appliqué.

Sauf dans les cas tout à fait exceptionnels, où l'irréductibilité, due à l'interposition de fragments isolés, de brides ligamenteuses ou périostiques, de faisceaux musculaires, se maintient au bout de plusieurs jours d'efforts sérieux, on n'est jamais autorisé à ouvrir une fracture de jambe.

Dans certaines fractures comminutives à grand fracas, il pourrait sembler indiqué d'extraire des fragments isolés qui, se plaçant en travers, rendent une consolidation régulière impossible ; mais en enlevant ces fragments on peut être entraîné bien plus loin qu'on ne le pense, et créer ainsi des pertes de substance osseuse que la nature a la plus grande peine à combler et qui laissent des déformations définitives du membre.

Parmi les fractures articulaires, celles du coude et du genou seules pourraient prêter à une intervention prématurée en raison des mauvais résultats fonctionnels qu'elles donnent si souvent. Il faut tout d'abord séparer de la question tout ce qui a trait aux fractures de la rotule et

de l'olécrâne, sujet trop important et trop particulier pour pouvoir être traité incidemment.

Les fractures du coude laissent souvent des déformations osseuses persistantes et une limitation des mouvements ; mais il est douteux que la suture osseuse ou l'enchevillement des fragments puisse modifier ces résultats défectueux. Il en serait peut-être autrement pour les fractures condyliennes du genou, dans lesquelles les fragments, plus superficiels, offrent une plus large prise aux moyens de contention directe, chevilles osseuses ou sutures métalliques. Mais ici le danger de l'infection opératoire du genou est si considérable qu'on ne saurait conseiller l'intervention que dans des cas de déplacement exceptionnellement étendu et ayant résisté à des tentatives tres sérieuses de coaptation. Pour ces deux sortes de fractures les tentatives sont permises, mais elles doivent être conduites avec la plus grande réserve et limitées aux cas les plus difficiles.

M. Demons (Bordeaux). — *Traitement par la suture de certaines fractures et luxations de la clavicule.*

M. Demons est convaincu qu'on est trop sobre d'interventions sanglantes dans le traitement de certaines fractures de la clavicule. La grande majorité des cas de solution de continuité de cet os guérissent avec des résultats satisfaisants au point de vue esthétique et surtout au point de vue fonctionnel. Mais il existe un bon nombre de fractures dont la terminaison ne satisfait que médiocrement. Il y a des fractures à déplacement considérable, impossible à réduire ou à maintenir réduit ; il y a des fractures exposant le blessé à la production d'un cal osseux ou d'une pseudarthrose ; il y a des fractures menaçant le paquet vasculo-nerveux ; il y en a dont les fragments aigus et saillants constituent un danger sérieux pour l'intégrité des ligaments ; il y a des fractures comminutives ; il y a, enfin, des fractures ouvertes.

Toutes ces fractures sont justiciables d'une opération. M. Demons est intervenu dans cinq cas, toujours avec succès. L'opération a consisté en une incision transversale au niveau de la fracture et la mise au jour du foyer, en l'extraction d'esquilles, en la régularisation des fragments dans quelques cas, enfin en la coaptation des fragments au moyen de la suture avec un fil d'argent. Parfois, les fragments étaient tellement aigus et minces qu'il a fallu ajouter à la suture la ligature métallique. Les téguments ont été suturés sans drainage. Comme pansement un carré de gaze iodoformé maintenue par du collodion ou encore un morceau de coton aseptique recouvert de pâte de Socin. Aucun bandage ni appareil, sauf une écharpe pendant quelques jours. Très rapidement le malade a été autorisé à se servir doucement de son bras.

Cette opération est simple, l'os étant superficiel à souhait ; elle est sans gravité ; elle est efficace, et le blessé, dispensé de porter pendant des semaines un appareil gênant et douloureux, se trouve à l'abri des

raideurs articulaires et des atrophies musculaires que produit si souvent l'immobilisation prolongée.

M. Moty (Lille). — *Intervention dans les solutions de continuité des os longs.*

Il y a trois grandes classes de pseudarthroses : celles qui résultent d'une maladie générale ou d'une cachexie : pseudarthroses pathologiques ; celles dont la cause est incertaine et qui sont souvent rebelles à tous les traitements : pseudarthroses trophiques; enfin celles qui résultent de perte de substance osseuse, d'insuffisance de contention ou d'interposition de tissus : pseudarthroses mécaniques.

M. Moty vise particulièrement les pseudarthroses trophiques pour les greffes osseuses qui semblent indiquées dans ce cas en vue de réveiller l'activité ostéogénique des fragments.

Sur deux observations, l'une de pseudarthrose du tibia au tiers moyen, l'autre de pseudarthrose du fémur au tiers moyen également, M. Moty a eu dans la première un succès rapide suivi de l'élimination ultérieure de parcelles d'os provenant des greffes. Dans la seconde, les os furent tolérés. Mais il n'y eut pas consolidation et, dans une intervention ultérieure, on trouva les deux attelles latérales adhérentes au fragment supérieur seul et en voie de résorption très accusée. Cette deuxième intervention échoua comme la première, et le malade fut perdu de vue.

M. Moty conclut que les pseudarthroses, qu'il appelle trophiques, se produirent à la suite de fractures dans la partie rétrécie des os, et que la transversalité, la faiblesse de l'exsudat interfragmentaire, l'oblitération de l'artère nourricière et l'apparition d'une névrite précoce sont leurs conditions pathogéniques ordinaires. L'interposition primitive du tissu cellulaire, plus rebelle à l'ossification que le muscle, entre les fragments, produit des pseudarthroses mécaniques d'un pronostic relativement favorable.

En conséquence, toutes les fois que l'on opère des pseudarthroses trophiques, il faut affronter les os sur de larges surfaces, multiplier les greffes pour lesquelles les fragments réséqués pourraient être utilisés, ne pas absterger complètement le sang épanché et immobiliser sans trop comprimer. Le périoste conservé des deux côtés peut être suturé au catgut. Enfin M. Moty pense que plus on opère de bonne heure, meilleures sont les chances de succès, et que l'intervention est indiquée à partir du 6e mois, quand les méthodes d'injection sont restées sans résultat.

M. Lejars (Paris). — *De la ligature des os; technique et procédés; la ligature en cadre.*

Une technique sûre et suffisamment aisée de la réunion chirurgicale des os est un élément d'importance majeurs dans le traitement « à ciel ouvert» des fractures compliquées et d'autres fractures, irréductibles, ou

incoercibles. Il y a là une question purement mécanique qui mérite d'être étudiée.

Pour les fractures obliques, en particulier, la suture ordinaire, fût-elle double, ne suffit pas toujours à prévenir toutes les variétés de déplacements secondaires des fragments; la ligature, et spécialement les ligatures combinées, donnent des garanties autrement certaines.

Il a semblé utile à M. Lejars d'expérimenter sur le cadavre ces divers procédés et de compléter ainsi les remarques qu'il a faites au cours de dix opérations de suture et de ligature osseuses, pratiquées pour des fractures, récentes ou anciennes de la clavicule et de la jambe.

La ligature simple, fût-elle perpendiculaire au plan de fracture et retenue par une encoche d'arrêt, ne réalise une immobilisation *définitive* que pour certaines fractures très obliques et d'engrènement facile. La double ligature imaginée par Dollinger ne met pas non plus à l'abri des mécomptes.

Aussi les opérateurs n'ont-ils pas tardé à combiner la ligature à la suture. En 1892, M. Hennequin a décrit une double ligature enchaînée, recommandée depuis par MM. Wille et Sann, et qui donne d'excellents résultats. M. Lejars a employé deux fois ce procédé, et dans les deux cas la contention mécanique était bien assurée. Pourtant, chez ces deux malades (il s'agissait de fractures de la clavicule), il a dû, pour affaiser plus complètement le fragment interne, adjoindre à la double ligature enchaînée une ligature en simple anneau.

Ces faits lui ont donné l'idée du procédé suivant, qu'il a expérimenté maintes fois sur le cadavre, et deux fois utilisé sur le vivant. Il fore dans les fragments préalablement coaptés, deux trous perpendiculaires au plan de fracture et très rapprochés de ses extrémités; il prend une anse de fil d'argent, et, dans chacun des orifices, il fait passer l'un des bouts du fil. L'anse médiane est alors coudée, recourbée au contact de l'os, et ramenée en arrière et au-dessous de lui, jusqu'aux points d'émergence des deux bouts libres du fil. Les deux bouts libres passent au-dessous et en arrière d'elle, le chargent, pour ainsi dire, et, à leur tour, sont infléchis sur l'os et ramenés en avant et au-dessus de lui. Enfin chacun d'eux glisse, en sens contraire, sous les coudures de l'anse, à son émergence supérieure, puis on les rapproche et on les tord.

Il est aisé de se rendre compte que le système est ainsi composé de deux ligatures circulaires, de deux fils horizontaux, parallèles à l'axe de l'os, de deux fils verticaux, perpendiculaires à cet axe, tous appareillés entre eux et solidaires les uns des autres. L'immobilisation est complète dans tous les sens.

M. Lejars a eu récemment recours à cette ligature en cadre pour une fracture comminutive à quatre fragments de la clavicule gauche, et a obtenu une coaptation régulière et absolument solide. Il compte, du reste, revenir sur ces recherches, avec d'autant plus d'intérêt qu'en pareille matière perfectionner la technique, c'est élargir le champ des indications.

M. ADNOT (Lyon). — *Suture osseuse dans les fractures de la rotule et de l'olécrâne.*

M. Adnot a eu l'occasion de pratiquer trois fois la suture de la rotule et une fois la suture de l'olécrâne. Il insiste sur ce fait qu'il s'agissait alors de fractures graves de ces os et que le traitement par l'abstention aurait très probablement donné de très mauvais résultats.

I. Chez le premier malade, très vigoureux, âgé de quarante et un ans, la fracture datait de quatorze jours. Malgré cela l'épanchement intra-articulaire était énorme, l'écartement des fragments considérable. Après ouverture de l'articulation, nettoyage de la cavité, vidée d'une quantité vraiment énorme de caillots sanguins, il rapproche les fragments par un fil entourant la rotule à la manière d'un anneau antéro-postérieur et pénétrant dans l'intérieur de l'articulation.

Suture des ailerons au fil de soie; attelle plâtrée. Fils enlevés le vingt-cinquième jour. Les jours suivants les fils de soie qui avaient servi à suturer les ailerons s'éliminent au milieu d'un petit abcès. Leur stérilisation était sans doute insuffisante. Les suites furent simples. Le malade sort en très bon état. Actuellement il marche très bien. La plupart de ses amis ne se doutent pas qu'il boite légèrement. Flexion de la jambe sur la cuisse, assez étendue, mais pas complète. *Pas d'atrophie musculaire.* Triceps crural aussi puissant que du côté sain. Solidité du genou à toute épreuve.

II. Le deuxième malade, âgé de cinquante-huit ans, cultivateur, a eu une première fracture de la rotule il y a huit ans. Depuis il a toujours très mal marché. Il montait difficilement les escaliers, se plaignait de douleurs dans le genou et surtout du défaut de solidité de cette articulation.

Les mouvements manquaient d'aplomb, disait-il, et s'accompagnaient de perte de l'équilibre au moindre effort. Au mois de janvier dernier il fit une seconde chute et se fractura de nouveau la rotule. Écartement considérable des fragments; au moment où on le voit, cal ostéofibreux ancien. La seconde rupture s'est produite à la réunion du cal avec le fragment inférieur. Le cal est à lui seul aussi long que la rotule du côté sain. Une crête saillante et transversale indique le point de l'ancienne fracture; ecchymoses très étendues. Arthrotomie. Quantité considérable de caillots sanguins. Résection du cal ancien au moyen du couteau ostéotome. On arrive sur une couche irrégulière de tissu fibro-cartilagineux en partie arraché et dissocié qui se confond latéralement avec du tissu synovial et capsulaire très épaissi. On régularise les fragments, pour obtenir des surfaces osseuses bien coaptées; suture au moyen de deux fils métalliques placés à l'aide du poinçon. Drainage. Attelle plâtrée. Les fils sont enlevés un mois après. Le malade marche bien et fait des progrès rapides. Le membre est très solide, lorsqu'il quitte l'hôpital deux mois après l'accident. Bien que les mouvements de flexion soient encore en partie limités, il est très

satisfait du résultat obtenu, bien supérieur à celui qui avait suivi la première fracture.

III. La 3e observation concerne une femme de cinquante-quatre ans chez laquelle fut pratiquée de même la suture pour un écartement de 2 à 3 centimètres. Bien que chez cette dernière malade la flexion laisse beaucoup à désirer, elle boite fort peu, au point que l'ayant vue ces derniers jours M. Adnot ne s'en est pas d'abord aperçu. Pas d'atrophie.

De ces trois cas de suture de la rotule, le premier et le second ont fourni surtout des résultats très satisfaisants.

Le second présente le fait intéressant et rare d'une fracture itérative avec cal défectueux très améliorée par l'opération.

M. Adnot termine par une observation de suture de l'*olécrâne* pour fracture ouverte chez un homme vigoureux de vingt-cinq ans. Après désinfection soignée, il rapprocha les fragments distants de deux travers de doigt, au moyen de deux fils métalliques.

Attelle plâtrée en extension légère. Fils enlevés le vingtième jour. Le malade a recouvré tous les mouvements de la jointure du coude. La force est égale des deux côtés. Le triceps n'est pas atrophié. Il se contracte énergiquement. Le résultat est excellent et a dépassé toute les prévisions. Cette suture, pratiquée avec les précautions antiseptiques indispensables, est sans danger. Elle ne présente que des avantages et peut éviter bien des ennuis au malade. Les cas récents publiés par MM. Vercoustre, Demons, Tachard, etc., démontrent l'utilité de cette suture. Elle prévient l'atrophie, qui n'est pas un des accidents les moindres des fractures de la rotule et de l'olécrâne. Elle remédie d'emblée à toutes les complications résultant de l'éloignement des fragments.

En outre dans la fracture de l'olécrâne la suture est seule capable de lutter contre une disposition sur laquelle les auteurs n'insistent pas et qu'ils signalent à peine, c'est-à-dire le *mouvement de bascule* de l'olécrâne secondaire à la contraction du triceps et causé par le mode d'insertion de ce muscle sur la face postérieure de l'os et non sur son sommet. M. Adnot a pratiqué des fractures expérimentales de l'olécrâne et disséqué ensuite la région. Or ce mouvement de bascule existe toujours, mais plus ou moins accentué.. Si l'écartement des fragments osseux s'exagère, le mouvement de bascule de l'olécrâne s'accentue en même temps. En exerçant des tractions sur la partie supérieure du triceps isolée préalablement de manière à simuler la contraction de ce muscle, on obtenait par cet artifice une exagération telle du mouvement de bascule que la surface de fracture de l'olécrâne se plaçait à angle droit par rapport à la surface correspondante du cubitus. De plus, en cherchant à rapprocher les fragments par des appareils, des liens élastiques, etc., on obtenait rarement la coaptation suffisante, parce que la pression irrégulière exercée sur les attaches inférieures du triceps, sollicitait ce même mouvement de bascule à se reproduire contre toute attente. Il était surtout prononcé lorsque les

ailerons de l'alécrâne et les attaches aux tubérosités latérales de l'humérus se trouvaient déchirés.

En résumé, dans les fractures de l'olécrâne, la suture osseuse apparaît de plus en plus comme le procédé de choix. Il faut, ainsi que le conseillent M. Le Dentu et son élève Vercoustre, mobiliser prudemment et rapidement (vers le onzième jour) l'articulation. Les résultats immédiats et éloignés sont excellents.

La suture de la rotule est certainement plus délicate. Lorsque les fragments sont très écartés et l'épanchement intra-articulaire considérable, la suture peut seule assurer ultérieurement la solidité de l'articulation et la régularité des mouvements.

M. J. Bœckel (Strasbourg). — *Quelques faits de chirurgie osseuse.*

M. J. Bœckel apporte les résultats de son expérience, basée sur 59 observations d'intervention qu'il a faites ou vu faire.

Il n'a suturé qu'une clavicule et un maxillaire pour des fractures récentes, et a eu deux guérisons. Pour la rotule, il est intervenu deux fois seulement d'une façon précoce, et dans un cas il s'est produit une ankylose; c'était il y a 19 ans, et il y avait eu de la suppuration.

Les interventions tardives ont des indications plus nombreuses.

Quatre ostéotomies pour cals vicieux ont donné quatre guérisons; deux ostéotomies temporaires de la clavicule ont été suivies de succès, ainsi que cinq ostéotomies complémentaires dans des cas de fractures de jambe.

M. Bœckel a fait 7 résections du coude, une résection du genou et une résection de l'épaule. Ces 9 malades ont guéri, et, pour le coude en particulier, le résultat fonctionnel a été absolument parfait dans 4 cas; moins bon, mais suffisant dans les 3 autres.

Sur 5 cas de pseudarthroses dans lesquels on intervint, 4 ont été suivis de succès; dans le 5e la pseudarthrose a persisté.

En résumé, M. Bœckel pense que dans certaines fractures récentes de la clavicule et du maxillaire inférieur, difficiles à réduire ou à maintenir réduites, le seul traitement rationnel et efficace réside dans l'emploi de la suture osseuse précédée de l'ouverture du foyer, de la mise à nu et de l'avivement des fragments, s'il y a lieu. Les fractures anciennes des mêmes os, vicieusement consolidées, réclament le même traitement.

Les fractures de la rotule devront être traitées d'après les méthodes anciennes. Exceptionnellement, on pourra tenter la suture de la rotule, en s'entourant des précautions antiseptiques les plus minutieuses.

Les opérations, dans les fractures anciennes des os longs, mal ou pas consolidées, sont de deux ordres, suivant que la fracture est consolidée ou ne l'est pas : elles comprennent d'abord l'ostéotomie simple ou cunéiforme, et l'ostéotomie temporaire, et l'ostéotomie complémentaire, destinées, la première à rendre accessibles les régions profondes, la seconde à rétablir l'égalité de longueur des os dans les

fractures des membres à deux os, avec perte de substance étendue de l'un d'eux. Vient ensuite la suture osseuse à l'aide d'un fil métallique ou l'enchevillement des os. Enfin l'opération qui convient aux fractures articulaires anciennes consiste à faire la résection. Elle a pour but de rétablir les fonctions du membre lorsque celui-ci est plus ou moins ankylosé (coude, épaule), ou au contraire (genou) de produire l'ankylose, lorsque, par suite d'une fracture mal consolidée ou d'une difformité consécutive, le membre est devenu impotent.

La gravité de ces différentes interventions est nulle.

M. Péan (Paris). — *Modes artificiels de consolidation des os.*

Le traitement opératoire des solutions récentes ou anciennes des os varie avec la cause, l'étendue et la nature des désordres qui les accompagnent.

Les fractures simples, récentes, guérissent aisément si l'on a soin d'assurer la réduction, la coaptation, le maintien des fragments et de faire disparaître, par le massage méthodique, la rigidité des muscles et des surfaces articulaires; mais il est avantageux de relier l'un à l'autre les fragments par la suture métallique lorsqu'il s'agit de fractures de l'olécrâne, de la rotule, de la face, et surtout lorsque les fragments sont trop disjoints ou trop enfoncés.

Les fractures ouvertes, récentes, doivent être converties le plus tôt possible en fractures fermées, lorsque les plaies des parties molles sont nettes, petites et lorsque les fragments osseux sont faciles à maintenir.

Les fractures, lorsqu'elles sont multiples et compliquées d'un grand écartement des fragments, devront être traitées de façon que ces derniers, même lorsqu'ils sont petits, peu adhérents, dépouillés de leur périoste, soient lavés, réduits, et au besoin maintenir en place à l'aide de sutures métalliques.

Le chirurgien doit employer tous ses efforts à conserver les membres vulnérés, lors même qu'une portion étendue du squelette osseux et des parties molles qui l'entourent a été détruite; l'amputation doit être considérée comme une ressource suprême.

Les cals vicieux sont faciles à combattre par la résection méthodique des portions osseuses déformées.

Les pseudarthroses rebelles cèdent toujours à la résection faite de manière que les surfaces des fragments aient la forme la plus propre à faciliter leur maintien, ainsi qu'à la suture des surfaces avec des fils d'argent ou des attelles d'aluminium faciles à enlever.

L'ankylose confirmée exige la résection des surfaces articulaires.

Les pertes de substance traumatiques ou accidentelles des os peuvent être comblées : dans les régions superficielles, à la face, par exemple, par des lames de platine minces et fenêtrées pour faire disparaître la difformité; au milieu des os des membres par des appareils prothétiques, dont la construction varie avec la nature et l'étendue de la

perte de substance à combler, dont la configuration doit représenter exactement celle de la portion d'os extrait, et qui ne doivent pas être altérables par les liquides de l'économie. Ces appareils prothétiques sont d'autant mieux tolérés qu'ils sont plus profondément cachés au milieu des parties molles. Ils permettent d'obtenir des résultats surprenants en conservant au membre sa forme, ses fonctions. Si, au bout de plusieurs mois, de plusieurs années, le chirurgien juge utile de les retirer, il peut arriver, toutes les fois qu'une portion importante du périoste aura été conservée, qu'on trouve une portion du squelette osseux reproduite sous forme d'un étui assez solide pour que le malade puisse s'en servir sans mettre un nouvel appareil.

M. Redard (Paris). — *Traitement des pseudarthroses de l'humérus par les attelles en aluminium.*

Le nombre des pseudarthroses incurables a beaucoup diminué, grâce à l'intervention sanglante à ciel ouvert. Mais si tous les chirurgiens sont d'accord sur les premiers temps de ce genre d'opérations, ils ne s'entendent pas sur les moyens de fixation et de coaptation des fragments.

Ayant eu récemment à traiter un cas grave de pseudarthrose de l'humérus, M. Redard a eu recours à l'emploi des attelles en aluminium. Il appliqua à la face externe de l'humérus une plaque d'aluminium de 6 centimètres de longueur sur 2 centimètres de largeur et la fixa avec quatre vis à tête plate, assez longues et résistantes, deux dans le fragment supérieur et deux dans le fragment inférieur. Les deux fragments sont ainsi très solidement maintenus, la coaptation est parfaite, sans aucun mouvement dans le sens vertical ou latéral. Les suites de l'opération furent extrêmement simples. Ces plaques furent enlevées, grâce à un petit trajet fistuleux au 87e jour.

Ce procédé est un excellent procédé d'exception, convenant surtout aux pseudarthroses compliquées, à fragments très mobiles et à coaptation difficile, telles que les pseudarthroses de l'humérus, surtout lorsqu'elles siègent au tiers supérieur. Le tibia, à raison de ses larges faces, de l'absence d'insertion musculaire à sa face antérieure, se prêtera admirablement à l'application des plaques métalliques de fixation.

M. Villar (Bordeaux). — *De l'intervention chirurgicale tardive dans quelques cas de fracture.*

M. Villar a eu l'occasion d'intervenir neuf fois pour des solutions de continuité des os, en dehors du crâne et du rachis. Dans cinq cas, il s'agissait de fractures anciennes; les quatre autres se rapportent à des fractures récentes.

Dans un premier cas, il s'agissait d'une pseudarthrose des deux os de la jambe chez un homme de 40 ans; suture osseuse; guérison.

Chez un homme de 42 ans, ayant eu une fracture bimalléolaire

suivie de consolidation vicieuse, avec cal exubérant, M. Villar fit la résection de l'extrémité inférieure des deux os de la jambe.

Un troisième malade, âgé de 63 ans, avait une luxation de l'épaule non réduite cinquante-deux jours plus tard; on essaie la réduction, et l'humérus se fracture. On dut reséquer l'extrémité supérieure de cet os.

Dans un quatrième cas, on dut pratiquer la désarticulation de la hanche chez un homme de 41 ans ayant eu une fracture compliquée du fémur avec une ostéomyélite étendue à toute la diaphyse.

Enfin, la cinquième intervention pour fracture ancienne se rapporte à une femme de 68 ans atteinte de luxation de l'épaule avec fracture du col anatomique de l'humérus. On fit l'ablation de la tête humérale, et le malade a parfaitement guéri.

En ce qui concerne les fractures récentes, M. Villar a fait la suture pour une fracture du maxillaire inférieur, la ligature au fil d'argent dans un autre cas de fracture du même os, et enfin la suture dans deux cas de fracture de la clavicule.

M. Jonnesco (Bucarest). — I. *Fracture ancienne du col fémoral, consolidation vicieuse, ankylose de la hanche. Ostéotomie oblique du fémur. Guérison.*

II. *Fracture comminutive de la rotule; ablation de deux fragments; suture du reste de la rotule; guérison.*

I. Il s'agit d'un homme de 39 ans qui fut précipité avec sa voiture dans un fossé. Il garde le lit pendant deux mois, au bout desquels la marche est très difficile. M. Jonnesco l'examine 4 mois après l'accident et constate l'existence d'une fracture ancienne extra-capsulaire du col fémoral vicieusement consolidé, avec ankylose de la hanche. Le 22 mars 1895, il pratique une ostéotomie oblique du fémur pour obtenir le redressement du membre. Le 16 mai, le malade quittait l'hôpital marchant bien, sans appui, avec une légère boiterie.

II. Un homme de 31 ans reçoit sur la face antérieure du genou un fort coup de bâton. Il tombe et voit son genou gonfler aussitôt. Il fut transporté immédiatement à l'hôpital, où M. Jonnesco pose le diagnostic de fracture comminutive de la rotule avec épanchement sanguin péri-articulaire. Il incise et tombe dans un foyer sanguin plein de caillots, au milieu desquels apparaît la rotule en quatre fragments, dont deux médians ne tenant plus que par quelques brides fibreuses. Ablation de ces fragments; suture du reste de l'os. Guérison complète avec résultat fonctionnel parfait.

Pathologie et thérapeutique générales.

MM. Malherbe et Perrochaud (Nantes). — *Sur quelques tumeurs à tissus multiples. Epithélioma calcifié de la peau. Epithélioma polymorphe des glandes salivaires.*

M. LANNELONGUE (Paris). — *Statistique microbienne de l'ostéomyélite aiguë.*

La doctrine de l'ostéomyélite, telle que M. Lannelongue l'a présentée en 1878 en opposition à celle de la périostite, a prévalu; en outre la microbiologie est venue confirmer l'hypothèse, émise alors par lui, de la nature infectieuse de cette affection. Les recherches faites dans ce sens ont démontré que les microbes qui provoquent cette affection, sont de diverses espèces. Mais ils n'interviennent pas tous avec une égale fréquence. C'est incontestablement aux staphylocoques qu'appartient le premier rôle.

Quelle est la fréquence relative de ces divers agents dans l'étiologie de l'ostéomyélite? La statistique de M. Lannelongue comprend actuellement 90 cas, qui se décomposent ainsi :

Staphylocoque	orangé	56	cas
—	blanc	11	
—	orangé et blanc	1	
—	citron	1	
—	orangé et colibacille	1	
Streptocoque pyogène		10	
—	et staphylocoque blanc	1	
Pneumocoque		3	
Microcoque indéterminé		2	
Bacille d'Eberth		4	
		90	

On voit que les staphylocoques prédominent beaucoup dans ce tableau.

Un point digne d'être noté dans le relevé de ces observations, c'est la prédilection marquée avec laquelle le streptocoque et le pneumocoque frappent les très jeunes enfants. En effet les 10 ostéomyélites à streptocoques correspondent aux âges suivants : 5 dans le cours de la première année, 3 de un à cinq ans, 1 de cinq à dix ans, 1 au-dessus de dix ans. Celles à pneumocoques donnent : 1 dans le cours de la première année; 2 dans le cours de la deuxième année.

Les associations microbiennes se sont montrées particulièrement graves; les 3 cas se sont terminés par la mort.

La distinction de la pluralité des ostéomyélites n'est pas uniquement une question microbienne. Selon l'espèce, la maladie prend une physionomie nouvelle que M. Lannelongue a déjà indiquée au Congrès de 1891.

Cette distinction conduit à ne pas lui appliquer un traitement unique. A l'ostéomyélite à staphylocoques, on devra appliquer, à une période précoce, la trépanation large et les grandes ouvertures des os longs. — Les ostéomyélites à streptocoques donnant lieu à des désordres osseux beaucoup moins étendus, il suffira d'une trépanation simple. — Enfin il semble jusqu'ici qu'on puisse se borner à l'incision des abcès jusqu'à l'os dans les ostéomyélites à pneumocoques.

M. DELBET (Paris). — *Traitement des anévrysmes. Statistiques nouvelles.*

M. Delbet a entrepris, en 1888, de montrer la supériorité de l'extirpation sur la ligature dans le traitement des anévrysmes. De nombreuses objections lui ont été faites et on lui a reproché, à ce propos, de n'avoir compris dans ses statistiques que des extirpations postérieures à l'antisepsie, alors que les observations de ligatures étaient les unes antérieures, les autres postérieures à la méthode antiseptique. Or c'est exactement le contraire qu'il a fait.

Depuis 1888, il n'a eu que deux fois l'occasion de pratiquer l'extirpation. Dans le premier fait il s'agissait d'un anévrysme de la radiale, du volume d'une noix. L'autre se rapportait à un anévrysme poplité assez volumineux, très adhérent à la veine poplitée et dont la dissection fut très difficile. Ce malade, opéré le 16 février 1894, s'est maintenu dans une guérison parfaite.

Depuis 1888, M. Delbet a réuni de nouvelles statistiques qui sont plus favorables encore que les précédentes à l'intervention directe sur les anévrysmes, soit par l'incision simple, soit par l'extirpation.

Le nombre de ces interventions directes a augmenté dans une proportion considérable. Tandis que de 1875 à 1888, M. Delbet n'avait trouvé que 63 cas d'extirpation ou d'incision, de 1888 à 1895 il compte 75 opérations de ce genre, en n'y comprenant que les cas dans lesquels il s'agissait d'anévrysmes des gros troncs artériels.

La mortalité, dans ces interventions, s'est modifiée considérablement. Alors qu'en 1888 M. Delbet l'évaluait à 11,32 p. 100, celle que donnait la ligature étant de 18,95 p. 100, dans sa nouvelle statistique il n'a plus un seul cas de mort sur 76 cas d'incision ou d'extirpation ; la mortalité restait de 8,3 p. 100 pour les ligatures.

Si on envisage la fréquence des accidents gangreneux, on trouve que, sur 109 ligatures, il y a 12 cas de gangrène, dont 9 se sont terminés par la mort. Sur les 76 interventions directes, on note 7 cas de gangrène; mais dans 4 de ces faits la gangrène existait auparavant, ce qui réduit à 3 le nombre des gangrènes observées sur 72 opérations, et dans 2 cas seulement une amputation a été nécessaire.

Les chiffres que l'on pourrait citer, au point de vue des qualités de la guérison, c'est-à-dire principalement au point de vue de la fréquence relative des récidives dans l'une ou l'autre méthode, plaident aussi éloquemment en faveur de l'action chirurgicale directe sur les anévrysmes. M. Delbet est donc en droit de maintenir d'une façon absolue les conclusions qu'il a formulées en 1888.

M. RICARD (Paris). — *Suture des plaies accidentelles ou opératoires des gros troncs veineux.*

La ligature totale, la ligature latérale, le maintien d'une pince à demeure ou même le simple tamponnement suffisent généralement pour arrêter l'hémorragie résultant d'une plaie veineuse. Mais cette hémo-

stase ne s'obtient que par la suppression complète de la circulation dans le calibre du vaisseau, suppression qui peut entraîner la perte d'un membre s'il s'agit de la veine fémorale, ou même occasionner la mort, s'il s'agit de la veine cave ou de la veine porte.

Or, la suture appliquée sur les parois des veines, comme on l'applique sur les parois intestinales blessées, procure une hémostase parfaite, tout en conservant le calibre de la veine et en respectant la circulation. Dans deux cas, M. Ricard a pratiqué une fois la suture du tronc brachio-céphalique veineux droit, et une autre celle de la veine fémorale.

I. Il s'agit d'un cancer du corps thyroïde, dont l'extirpation nécessite la résection totale de la veine jugulaire interne jusqu'à son embouchure dans le tronc brachio-céphalique. La ligature latérale n'était pas possible, et il ne fallait pas compter sur la suppression totale de ce tronc veineux. M. Ricard fit la suture par points séparés, d'après la méthode de Lambert, et fit une suture de soutien avec les tissus voisins. La réunion fut parfaite; il n'y eut ni hémorragie, ni trouble circulatoire consécutif.

II. Dans le second cas il s'agit d'une dilatation ampullaire de la veine fémorale, dilatation qui s'était produite sous l'influence d'un bandage porté depuis la première enfance. Cette dilatation n'était pas limitée sur la saphène, mais s'étendait à la veine fémorale elle-même et rendait la résection totale impossible. L'incision du sac fut oblitérée par quatre points de suture, comme s'il s'agissait d'une plaie ordinaire, et la peau fut réunie par-dessus. Les suites furent des plus simples.

On peut donc conclure que, dans les cas de plaies accidentelles ou opératoires de veines volumineuses, lorsque la ligature, soit totale, soit latérale, est impossible ou dangereuse, le chirurgien trouve dans la suture, méthodiquement et aseptiquement pratiquée, une ressource d'indiscutable valeur.

M. Legueu (Paris). — *Les hernies musculaires.*

Si les hernies musculaires sont aujourd'hui bien différenciées des ruptures, avec lesquelles elles furent longtemps confondues, il est cependant, dans quelques cas, entre les unes et les autres, un rapport de cause à effet. Une hernie à début insidieux, une hernie ayant les caractères cliniques propres à cette affection et étant constituée anatomiquement par cet amincissement extrême de l'aponévrose, recouvrant un faisceau musculaire sain, une hernie vraie par conséquent, peut être cependant la conséquence éloignée d'une rupture musculo-tendineuse ou musculaire.

M. Legueu a observé un homme de cinquante-deux ans, qui présentait à la partie supérieure et externe du biceps brachial une tumeur dont les caractères étaient ceux de la hernie. L'inspection montra à son niveau un amincissement très accentué et circonscrit de l'aponévrose; au-dessous le muscle était intact. Mais à quelques centimètres au-dessus, on trouvait sur le tendon de la longue portion de triceps un

noyau cicatriciel, dont la dureté indiquait l'ancienneté. Vingt-cinq ans avant, le malade avait été mordu au bras par un cheval, qui l'avait soulevé de terre. A la suite avait paru une ecchymose, du gonflement, de l'impotence fonctionnelle pendant quelques semaines, il y avait eu rupture musculo-tendineuse. Ce n'est que quelques semaines avant l'entrée du malade à l'hôpital qu'avait paru la hernie. Celle-ci fut réparée par excision et suture de l'aponévrose, et le résultat thérapeutique, qui remonte à trois mois, est très bon.

Des expériences auxquelles M. Legueu s'est livré, il résulte que la section sous-aponévrotique d'un tendon rend plus facile la production sur le même muscle, mais à distance, d'une hernie musculaire par perforation aponévrotique, ou rend celle-ci plus volumineuse, lorsqu'elle est déjà produite.

Dans l'histoire des hernies musculaires, il y a donc une place à faire pour celles qui sont la conséquence éloignée d'une rupture.

MM. Monod et Macaigne (Paris). — *Valeur antiseptique de l'oxycyanure du mercure. Étude expérimentale et clinique.*

MM. Monod et Macaigne rappellent tout d'abord que c'est M. Chibret (de Clermont-Ferrand) qui a le premier attiré l'attention sur la valeur antiseptique de l'oxycyanure de mercure.

Les conclusions qu'ils apportent eux-mêmes, reposent à la fois sur une pratique hospitalière, qui date de plus de quatre ans, et sur trois séries d'expériences, analogues à celles de MM. Tarnier et Vignal, par lesquelles ils démontrent que l'oxycyanure en solution à 5 pour 1000 peut aussi bien, sinon mieux que la solution normale du sublimé à 1 pour 1000 : 1° empêcher le développement d'une culture ; 2° tuer une culture développée; 3° stériliser un corps souillé.

Ils ont eu soin, pour donner plus de force à leur démonstration, de faire leurs essais non sur des cultures pures de streptocoques et de staphylocoques dépourvus de spores et par conséquent de médiocre résistance, mais sur des poussières de salles d'hôpital contenant des microbes variés : bacille pyocyanique, streptocoque, bacterium coli, et surtout un bacille ressemblant à la bactéridie charbonneuse, pourvu de spores résistant à une température de 100 degrés.

Jamais aucun accident grave d'intoxication n'a suivi l'usage de la solution sus-indiquée; on évitera cependant de l'employer en lavages, lorsqu'on aura à craindre que le liquide ne séjourne dans le lieu où il aura été injecté.

Donc, sans vouloir proscrire l'acide phénique ou le sublimé, M. Monod recommande la solution d'oxycyanure de mercure à 5 pour 1000 aux chirurgiens qui, comme lui, ont eu à souffrir de l'emploi des antiseptiques ordinairement en usage. Le fait que l'oxycyanure de mercure n'attaque pas les instruments d'acier est aussi à considérer, puisqu'il permet de n'utiliser qu'un seul produit au cours de l'opération, ce qui est encore une simplification.

M. Monod termine par les propositions suivantes :

1° L'oxycyanure de mercure, en solution à 5 pour 1000, se montre, dans les expériences de laboratoire, de valeur antiseptique aussi grande, sinon plus grande, que le sublimé ;

2° Sans présenter plus d'inconvénients que le sublimé, il offre l'avantage de n'attaquer ni les mains, ni les instruments des chirurgiens ;

3° L'oxycyanure de mercure pourrait donc être substitué au sublimé dans la pratique chirurgicale.

Tête et face.

E. Arragon (Nancy). — *Fractures multiples par éclatement des os du crâne et fracture indirecte du maxillaire inférieur par une balle du fusil modèle 1886. Étude de la fracture perpendiculaire à l'axe du rocher.*

Un soldat, se trouvant debout, place l'extrémité du canon de son fusil au-dessus du cartilage thyroïde, et, baissant la tête, appuie sur la gâchette avec le gros orteil du pied déchaussé. La balle traverse la boîte cranienne. La mort fut instantanée. Il y eut une abondante hémorragie par le nez et les oreilles. — L'autopsie montre que la balle a détruit le corps de l'os hyoïde, et, traversant le repli glosso-épiglottique, a déchiré le sommet de l'épiglotte. Elle a passé ensuite dans la cavité pharyngienne, rasant, sans le toucher, le bord inférieur du vomer, pour aboutir à la surface basilaire de l'occipital, dans sa moitié postérieure. Ce point d'arrivée sur la base du crâne, et dans ces conditions, explique l'absence de lésions osseuses du côté des os de la face et du sphénoïde, ainsi que les fractures nombreuses de la moitié postérieure du crâne qui suivent.

La partie de l'apophyse basilaire touchée a transmis la force vive, divisée par sa rencontre avec l'extrémité antérieure du trou occipital, à travers les parties les plus solides, les condyles, jusqu'aux plus faibles, les fossettes condyliennes postérieures. A ce niveau, ces forces, de nouveau divisées et arrêtées par ces fossettes, trouvant des parties moins résistantes, ont produit une fracture nette suivant une ligne bimastoïdienne, et divisant le trou occipital et les fossettes elles-mêmes en deux parties égales. — Il s'est aussi produit un mouvement de bascule, déterminant un angle dièdre aigu à ouverture inférieure, dont le sommet est le trait de fracture, le plan antérieur la portion basilaire, le postérieur la portion écailleuse de l'occipital. Cet angle n'a pu se produire que parce que le bord supérieur de l'occipital était libéré de ses connexions. Le choc avait libéré l'occipital de toutes ses sutures occipito-mastoïdiennes et lambdoïdes ; la portion écailleuse était fracturée en quatre fragments inégaux. — De plus, les sutures de jonction des grandes ailes du sphénoïde avec le bord antérieur étaient écartées ; le cartilage comblant le trou déchiré antérieur était arraché. Les sommets de la portion pierreuse du temporal des deux côtés étaient complètement

fracturés suivant un plan perpendiculaire à l'axe du rocher, et passant par l'orifice interne du canal carotidien.

Le mécanisme de cette fracture bilatérale des deux rochers paraît à M. Arragon être le suivant : la percussion s'est produite sur le sommet, le point fixe étant la résistance des branches du maxillaire inférieur, le point fixe le sommet du rocher. Celui-ci n'était plus abrité par le cartilage du trou déchiré antérieur et avait été brusquement frappé par l'écartement central dû au passage de la balle à travers l'apophyse basilaire. Cette pression a déterminé la fracture en ce point peu résistant du rocher, où sont superposés de bas en haut : le canal carotidien, le conduit osseux de la trompe et la gouttière terminale du conduit auditif interne.

M. Chalot (Toulouse). — *Un cas d'hydrencéphalocèle occipitale.*

Il s'agit d'un enfant de soixante-huit jours qui portait à la région occipitale une tumeur du volume d'une orange moyenne, et qui avait été diagnostiquée hydroméningocèle. L'extirpation a eu lieu le 28 février 1895 par le procédé de MM. Périer et Berger. L'enfant a parfaitement guéri, et aujourd'hui encore sa santé est excellente.

Contrairement au diagnostic, l'examen histologique a démontré que M. Chalot avait eu affaire à une véritable hydrencéphalocèle, ce qui l'amène à se demander si la méningocèle pure cranienne ne doit pas être rayée du cadre anatomo-clinique de Spring. Cet examen a démontré, en outre, que la poche était uniquement formée par la peau sans aucune méninge; la couche de substance nerveuse trouvée à l'intérieur était en contact immédiat avec la peau, fait très important au double point de vue théorique et pratique.

M. Doyen (Reims). — *Chirurgie de l'encéphale.*

Le cerveau est, au même titre que les autres viscères, justiciable des tentatives les plus audacieuses. Seul son abord est plus difficile. M. Doyen propose d'ouvrir le crâne, comme on ouvre l'abdomen, de mettre à découvert et d'explorer, en cas de diagnostic incertain, tout un hémisphère cérébral du front à l'occiput.

Il incise la peau de la bosse nasale à la protubérance occipitale ; latéralement il prolonge la section vers l'arcade zygomatique en avant, et en arrière vers le pavillon de l'oreille. L'artère temporale et ses principales branches occupent le pédicule de ce vaste lambeau. Il ouvre alors le crâne en cinq ou six points, en dehors du sinus longitudinal supérieur, au-dessus du sinus latéral et en bas de la fosse temporale. Il emploie à cet effet une fraise d'un modèle spécial. Le crâne ainsi perforé, il s'agit de sectionner les ponts osseux intermédiaires. M. Doyen se sert pour cela d'une double instrumentation : 1° une pince emporte-pièce d'une extrême puissance qui se manie à la main ; 2° plusieurs types de mortaises dentées, spécialement construites pour la section des os, qui doivent

être actionnées par un moteur électrique à grande vitesse. Le lambeau ostéo-cutané ainsi formé est rabattu sur l'oreille.

Cela fait, si aucune coloration spéciale ne vient indiquer le siège de la lésion, M. Doyen pratique de bas en haut, entre les branches de l'artère méningée, des sections curvilignes parallèles, de manière à explorer successivement toute la surface de l'hémisphère ainsi mis à nu. — Les caillots ou la tumeur extirpés, on referme le crâne en mettant en place le vaste volet ostéo-cutané qui, le plus souvent, est réuni sans drainage par une suture à points séparés au crin de Florence et ne portant que sur les téguments.

On peut explorer dans la même séance tout un hémisphère, y compris sa face interne, jusqu'au corps calleux. Une telle crâniotomie n'offre pas plus de gravité qu'une laparotomie exploratrice.

M. Raugé (Challes). — *Analyse d'un cas d'ophtalmoplégie traumatique.*

Chute sur la région pariétale gauche. Signes classiques de fracture de la base (coma, vomissements, otorragie, surdité gauche persistante). Guérison. Un mois après l'accident, apparition de troubles moteurs de l'œil gauche. Rien d'anormal dans le regard à droite ou en avant. Dans le regard à gauche, insuffisance d'abduction de l'œil gauche. Pas d'insuffisance conjuguée de l'abduction de l'œil droit, mais, au contraire, déviation secondaire de cet œil en dedans. Fausse projection à gauche pour l'œil gauche. Vertige oculaire. Diplopie homonyme. Diminution progressive et disparition en deux mois des troubles oculo-moteurs.

Diagnostic fonctionnel. — Paralysie limitée à l'abduction de l'œil gauche sans paralysie conjuguée de l'abduction de l'œil droit.

Diagnostic anatomique. — 1° *Localisation musculaire* : paralysie isolée du droit externe gauche. 2° *Localisation nerveuse* : lésion de la sixième paire ne portant pas sur son noyau d'origine (intégrité du droit interne du côté opposé), mais sur le tronc nerveux lui-même, probablement au voisinage du point où le moteur externe contourne le sommet du rocher (otorragie, troubles auditifs). 3° *Nature probable de la lésion* : compression du moteur externe par le cal d'une fracture du rocher (apparition tardive et disparition progressive de la paralysie).

M. Moure (Bordeaux). — *Des exostoses du conduit auditif.*

Après avoir rappelé en quelques mots combien sont relativement rares les exostoses du conduit auditif assez considérables pour nécessiter l'intervention chirurgicale, M. Moure énumère les différents procédés mis en usage, à l'étranger surtout, pour opérer ces néoplasmes osseux. La gouge et le foret ont été particulièrement employés dans le but de réduire le volume des exostoses, ou surtout de mettre leur surface au niveau des autres parois du conduit. L'opération a presque toujours nécessité l'emploi du chloroforme, car elle a été longue et dif-

ficile à pratiquer, ce qu'explique du reste l'exiguité du champ opératoire. Généralement ces tumeurs sont éburnées et par conséquent très dures. — Chez l'un de ses malades M. Moure mit plusieurs minutes pour forer un trou d'un demi-centimètre de profondeur à l'aide d'un trépan mû par un moteur électrique, exécutant près de 2000 tours à la minute. Il présente même cette pièce pathologique au Congrès. — En présence de ces difficultés opératoires, il résolut d'essayer l'ablation pure et simple, qui lui avait facilement réussi dans un cas analogue quelques jours auparavant. Une fois la peau du conduit incisée vers la base de la tumeur, il passa une gouge vers le point où elle semblait adhérer au conduit et, imprimant à son instrument un mouvement de bascule, il mobilisa très rapidement le néoplasme, qui fut ensuite extrait aisément avec une pince à griffe. Ainsi pratiquée, l'opération fut plus rapide, très simple et à peine douloureuse. Les suites furent nulles dans les deux cas. Un simple traitement à l'iodoforme finit de guérir les malades sans la moindre suppuration. L'auteur termine en rapportant les observations détaillées de deux malades.

M. Jonnesco (Bucarest). *Sur un cas de rhinoplastie.* — Il s'agit d'un jeune homme atteint d'acné hypertrophique diffuse du nez, ayant résisté à des scarifications multiples et auquel M. Jonnesco fit la décortication du nez, suivie de la rhinoplastie totale par la méthode italienne modifiée. Le lambeau fut pris sur la région antérieure du bras. Le pédicule est coupé au septième jour, le résultat obtenu est excellent, et M. Jonnesco pense que la rhinoplastie doit être la méthode de choix de l'acné hypertrophique diffuse du nez. Elle est supérieure à la simple décortication, qui laisse un nez disgracieux, petit et d'aspect cicatriciel, supérieure aussi aux rhinoplasties par la méthode française et par la méthode indienne, qui laissent des cicatrices toujours visibles sur la face et le front.

M. Lentz (Metz). *Ankylose osseuse de la mâchoire inférieure. Résection avec interposition du muscle temporal entre les surfaces de section. Guérison.* — Il s'agit d'un garçon de quatorze ans qui, à l'âge de six ans, après une scarlatine, fut atteint d'une arthrite temporo-maxillaire. Une ankylose osseuse en fut la conséquence, et l'enfant fut dans l'impossibilité de manger des aliments solides. M. Lentz se détermine à faire une intervention qui consiste dans la résection d'un coin osseux avec le ciseau et le maillet, la désinsertion du muscle temporal et l'interposition de ce muscle entre les deux fragments osseux. A part une hémorragie secondaire de la maxillaire interne, la guérison se fit sans encombre. Le résultat est excellent.

M. Poncet (Lyon). *De l'actinomycose temporo-maxillaire.* — M. Poncet a observé une douzaine de cas d'actinomycose temporo-maxillaire avec début à l'angle inférieur de la mâchoire. Cette affection

est en somme assez fréquente dans la région lyonnaise. Elle se montre à la tête, à la face, au cou. Dans un tiers des cas, elle siège au voisinage de l'articulation temporo-maxillaire. Trois signes la caractérisent surtout : un trismus très prononcé dès le début; des douleurs extrêmement vives; un gonflement dur très spécial. Cette affection est très grave; elle entraîne la mort dans la moitié des cas.

M. MALHERBE (Nantes). *Trois opérations dirigées contre une névralgie faciale rebelle.* — Il s'agit d'un homme de cinquante-quatre ans, atteint depuis treize ans d'une névralgie faciale portant sur les nerfs maxillaires supérieur et inférieur gauches. Le 12 avril 1892, M. Malherbe résèque le nerf dentaire inférieur par la bouche, au-dessus de l'épine de Spyx, et le nerf maxillaire supérieur derrière la tubérosité du maxillaire, par le procédé de Lossen-Braun. Le malade reste guéri pendant sept mois, puis la névralgie revient peu à peu.

Le 8 avril on résèque les nerfs auriculo-temporal et buccal gauches. Nouvelle cessation de douleurs pendant sept mois encore. Les douleurs reviennent ensuite plus vives.

Le 10 novembre 1894, on pratique l'ablation du bord alvéolaire, après avoir fendu largement la joue. Mais le soulagement fut nul, et actuellement le malade souffre encore.

M. GUINARD (Paris). *Deux nouveaux cas de résection du ganglion de Meckel pour la cure de la névralgie faciale.* — M. Guinard a pratiqué trois fois la résection du nerf sous-orbitaire et du ganglion de Meckel, mais le dernier est trop récent. Les deux premiers malades sont restés guéris depuis deux et trois ans. Comme procédé opératoire, M. Guinard a employé le procédé de Segond, qui est facile. Il pose les conclusions suivantes :

1° Toutes les fois qu'une névralgie faciale a débuté par la sphère du nerf sous-orbitaire, il faut pratiquer la résection de ce nerf et du ganglion de Meckel, et cela, même si les phénomènes douloureux ont atteint ultérieurement les autres branches du trijumeau.

2° La résection du ganglion de Gasser ne doit jamais être pratiquée d'emblée, quelle que soit l'étendue du territoire douloureux. On n'y aura recours qu'après avoir tenté l'extirpation extra-cranienne des branches du trijumeau, opération incontestablement plus innocente et plus facile.

3° La résection du nerf sous-orbitaire et de son ganglion peut amener la guérison d'accidents douloureux siégeant même dans des régions éloignées.

M. DUBOIS (Cambrai) rapporte trois observations de prosopalgies avec tic spasmodique traitées avec succès par les sections nerveuses extra-craniennes.

M. CHALOT (Toulouse) a fait deux fois avec succès l'opération de Lossen-Braun. Il a pratiqué également, dans un cas, l'extirpation du

ganglion de Gasser; le malade est mort par suite de la compresion nécessitée par une lésion du sinus caverneux. L'extirpation du ganglion de Gasser n'est pas difficile; ce qui l'est, c'est d'éviter l'ouverture du sinus caverneux, si on veut faire une extirpation vraiment complète.

M. Broca (Paris). *Végétations adénoïdes du nasopharynx.* — M. Broca a plus de cinq cents fois pratiqué l'ablation de végétations adénoïdes du pharynx. Sauf chez les enfants au-dessous d'un an, qu'il opère à la pince, il se sert toujours du couteau de Gottstein, selon la technique classique. Lorsqu'il existe une hypertrophie amygdalienne concomitante, il en fait l'ablation au bistouri, instrument qu'il trouve infiniment préférable à l'amygdalotome. On peut presque toujours tout faire en une séance, à condition de commencer par l'amygdalotomie, de façon à n'être pas gêné par le sang dans la prise des tonsilles. L'anesthésie est souvent sinon indispensable, au moins utile; il s'est toujours loué du bromure d'éthyle, donné à doses massives.

Les points actuellement en litige sont les suivants : Les végétations adénoïdes sont-elles toutes de même nature? Y en a-t-il de tuberculeuses? Peuvent-elles récidiver?

Certains auteurs ont pensé, tout récemment, qu'il fallait différencier les végétations adénoïdes simples, tuberculeuses et syphilitiques. C'est peut-être poser la question d'une manière qui prête à la confusion. Il faut réserver le nom de végétations adénoïdes à l'hypertrophie lymphoïde simple, et ajouter qu'il peut exister dans le cavum certaines productions végétantes, tuberculeuses, syphilitiques et peut-être épithéliomateuses, dont le diagnostic différentiel est souvent obscur. Tout comme on s'entend sur ce qu'est l'hypertrophie amygdalienne.

Parmi ces productions végétantes, quelle est la fréquence des lésions tuberculeuses? La chose est discutée. D'après Lermoyez, qui a eu le mérite d'attirer l'attention sur ces faits, cette tuberculose végétante est possible, mais rare. Il en donne une observation probante, où les végétations ont récidivé et ont été examinées histologiquement et bactériologiquement. Quant à sa deuxième observation, elle séduit moins : la seule preuve y est fournie par l'évolution d'une phtisie chronique après l'opération et c'est là un mode d'argumentation qui disparaîtra en même temps que l'influence de Verneuil. Mais en tout cas, pour Lermoyez, c'est rare, et à cet égard l'expérience de M. Broca concorde avec celle de M. Lermoyez. Une seule fois, il a vu évoluer une angine tuberculeuse après l'ablation de végétations. Il ne sait d'ailleurs pas, en l'absence d'examen histologique immédiat, si la lésion primitive était tuberculeuse ou s'il y a eu inoculation secondaire de la plaie opératoire.

Après avoir observé ce fait il a envoyé à M. Pilliet les pièces de cent malades consécutifs : pas une seule fois le microscope n'a révélé la tuberculose.

Cette rareté va mal avec la fréquence de résultats positifs que l'ino-

culation au cobaye a fournis au professeur Dieulafoy. Mais des bacilles semés à la surface d'une muqueuse saine peuvent fort bien donner ces résultats : le professeur Straus l'a montré pour la muqueuse pituitaire. La muqueuse est alors infectée, dangereuse, mais elle n'est pas tuberculeuse : et même sans le devenir elle peut se laisser traverser, d'où une infection ganglionnaire sans lésion spécifique de la porte d'entrée. Ce fait, prouvé expérimentalement par Cornet, doit faire faire des réserves sur la preuve tirée par M. Dieulafoy de ce que chez ces sujets les adénopathies cervicales tuberculeuse ne sont pas rares.

Pour les végétations adénoïdes vraies, la récidive doit s'expliquer, par le développement de fragments non enlevés. La preuve en est qu'elle a lieu surtout, en bas et à gauche, là où le coup de curette est plus difficile à donner; que M. Broca l'a observée assez souvent au début de sa pratique et qu'aujourd'hui elle est exceptionnelle sur ses opérés, tandis qu'elle est assez fréquente sur ceux de ses élèves. Aussi des deux facteurs, nature de la lésion et maladresse de l'opérateur, c'est au second qu'il fait la plus large part, sans hésiter à reconnaître que parfois le reproche l'a atteint.

Cou et tronc.

M. Monnier (Paris). — *Note sur la guérison de deux fistules de la région antérieure du cou.*

M. Monnier présente deux malades traités tous deux pour une fistule de la région antérieure du cou, mais de nature différente.

Chez le premier malade, jeune homme de dix-neuf ans, il s'agissait d'une fistule consécutive à l'ablation d'un kyste dermoïde adhyoïdien. Il avait été opéré 21 fois depuis l'âge de sept ans, date de la première intervention. Au moment où M. Monnier l'opéra, l'orifice de la fistule était fermé et son conduit dilaté, formant kyste. Il disséqua la poche, absolument adhérente au bord supérieur de l'os hyoïde, notamment à la petite corne gauche, qu'il réséqua ainsi qu'un peu du corps de cet os. Il aperçut alors un trajet allant à la base de la langue contre la muqueuse : cautérisation soignée de ce trajet avec le stylet galvanique. Drainage et suture. L'orifice laisse écouler encore pendant trois semaines du liquide filant et s'oblitère définitivement.

Le second malade est âgé de dix ans; il fut trachéotomisé à l'âge de deux ans pour le croup. On essaya en vain de lui enlever la canule. Il dut la porter pendant quatre ans, puis vécut avec la fistule. En décembre 1894, opération par le procéder de Beyer, c'est-à-dire que deux incisions elliptiques sont tracées à un centimètre de l'orifice trachéal; dissection de la moitié inférieure, puis de la moitié supérieure du lambeau cutané ainsi circonscrit; invagination partielle de cette sorte de pavillon, la face cutanée tournée vers la trachée; suture de Lembert au catgut adossant sur 2 à 3 millimètres les faces cruentées de ce pavillon, qui comble ainsi l'infundibulum; fixation de ce bouchon par trois

points profonds au crin de Florence; suture de la peau par trois autres points. Guérison en dix jours.

M. Monnier tire les conclusions suivantes :

1° Les fistules consécutives à l'ablation incomplète de kystes dermoïdes adhyoïdiens sont souvent très rebelles. La dissection soignée des parois de la fistule, avec résection des points osseux auxquels elle adhère et cautérisation au galvanocautère du prolongement qui va ordinairement à la muqueuse de la base de la langue est le meilleur traitement.

2° Pour la cure radicale des fistules consécutives à la trachéotomie, le procédé de choix est celui de M. Beyer, consistant essentiellement dans l'oblitération de l'orifice par un bouchon cutanéo-muqueux invaginé.

M. Périer (Paris). — *Sur la laryngotomie.*

M. Périer rappelle qu'il a présenté à l'Académie trois malades opérés de laryngotomie pour tumeur du larynx. Chez l'un, la trachéotomie avait été faite; mais chez les deux autres, l'opération put être exécutée sans ouverture de la trachée. Quand on opère d'urgence, il est certain que l'opérateur agit comme il peut, incisant là où c'est possible sans choisir; mais, dans la plupart des cas, il opère à loisir, avec le secours de l'anesthésie, et alors il a le devoir de choisir le procédé le plus favorable.

M. Périer conseille la technique suivante : par une incision transversale faite parallèlement au-dessous et dans toute l'étendue de l'os hyoïde, il met à nu la membrane thyro-hyoïdienne, puis, sur la ligne médiane et verticalement, il pratique une deuxième incision perpendiculaire à la première et descendant jusqu'aux premiers anneaux de la trachée. Les lambeaux étant bien disséqués et rabattus, l'opérateur ouvre à petits coups, sur la ligne médiane, le cartilage thyroïde et, si besoin est, le cricoïde. L'hémorragie est insignifiante; on peut alors inspecter l'intérieur du larynx. La lésion est sous le doigt de l'opérateur et, suivant sa nature, son volume, sa consistance, il aura recours au bistouri, au termo ou au galvanocautère. Si le larynx en totalité est dégénéré, et qu'il faille en pratiquer l'extirpation, il suffit de faire en bas une incision transversale parallèle à la première et de mettre à nu tout le larynx, d'inciser transversalement la trachée et d'enlever le larynx de bas en haut, suivant le procédé que M. Périer a communiqué à la Société de chirurgie en 1890. Grâce à la position déclive qu'on a soin de faire prendre à la tête, aucune goutte de sang ne tombe dans l'arbre aérien.

Après l'extirpation de la tumeur, il s'agit de refermer le larynx avec soin, et de bien coapter les bords du cartilage thyroïde, à l'aide de fils bien placés sur les membranes sus et sous-thyroïdiennes, et grâce à quelques fins catguts placés sur le périchondre. Un drain est placé à la partie inférieure de l'incision, et une suture soignée des téguments soutient la réunion profonde.

D'après M. Périer, ce procédé est d'une exécution des plus simples et permet l'extirpation des tumeurs les plus considérables.

M. Sorel (le Havre). — *Traitement de la pleurésie purulente par l'ouverture large du thorax et la décortication du poumon.*

Malgré les opérations thoracoplastiques, il est encore des pleurésies qui ne guérissent pas et laissent encore persister des fistules. Ce sont, les cas où le poumon est rétracté contre la colonne vertébrale et maintenu dans cette position par une fausse membrane épaisse. M. Delorme a montré que la vraie méthode de traitement est de chercher à ramener le poumon vers la paroi, en lui rendant ainsi son fonctionnement physiologique, et non d'abattre et d'affaiser la paroi vers le poumon.

Ayant rencontré deux cas où pareille opération était indiquée, M. Sorel l'a proposée à ces malades. L'un d'eux a refusé et est mort peu de jours après; le second a accepté l'intervention. Il s'agissait d'un homme atteint de pleurésie purulente ancienne. La poitrine fut largement ouverte, et le poumon décortiqué. Les accidents disparurent, mais reparurent un an après, et le malade succomba. A l'autopsie, on trouva une tuberculose généralisée; le lobe supérieur du poumon opéré avait repris son volume, mais l'inférieur était resté affaissé.

En présence d'une pleurésie purulente, M. Sorel pense qu'on doit tenir la conduite suivante :

1° Dès que le diagnostic de la purulence est fait dans les cas récents, il faut faire d'emblée l'empyème antiseptique sans lavage de la plèvre, ni pendant ni après l'opération ;

2° S'il se forme une petite cavité dans le sinus costo-diaphragmatique, il sera bon de réséquer les dernières côtes ; dans ces cas, on s'explique également le succès des opérations thoracoplastiques.

3° Si on peut faire le diagnostic de la rétraction du poumon contre la colonne vertébrale, il faut ouvrir largement le thorax, aller à la recherche du poumon et le libérer de la coque qui le comprime.

4° Si le poumon revient incomplètement sur lui-même, il faut terminer l'opération par l'ablation des dernières côtes.

M. Hassler (Lyon). — *Fistule pleurale ancienne. Opération de Letiévant-Estlander. Extraction d'une épingle et de deux drains perdus depuis dix mois dans la plèvre. Guérison.*

Un soldat de vingt-deux ans subit l'opération de l'empyème le 5 mai 1894. Pendant plusieurs jours, à la suite de cette intervention, il présente des accidents graves avec délire, pendant lequel il défait à plusieurs reprises son pansement. Il guérit avec une fistule pleurale, et cette dernière ne se tarissant pas, il revient à l'hôpital, et M. Hessler, ayant constaté que le trajet conduisait dans une cavité assez considérable, résolut de pratiquer l'opération de Letiévant-Estlander. Il réséqua 14 centimètres de la 6e côte, 11 centimètres de la 5e, 9 centimètres de la 4e et 6 centimètres de la 3e. Il explore la cavité, et aussitôt une piqûre

au doigt lui fait reconnaître et extraire une épingle rouillée, qui sort d'un petit orifice intrathoracique. Ce dernier, largement ouvert avec le dilatateur de Tripier, permet de reconnaître et de retirer successivement deux drains en caoutchouc rouge de 7 à 9 centimètres de longueur. Les suites opératoires furent simples; le malade rentra complètement guéri dans ses foyers.

M. Reboul (Nimes). — *Un cas d'actinomycose thoracique.*

M. Reboul communique un cas d'actinomycose thoracique. C'est le premier cas d'actinomycose connu dans le sud-est de la France.

Il s'agit d'un jeune homme de vingt-quatre ans, qui a joui d'une bonne santé jusqu'à son service militaire en 1893. A la suite de fatigues éprouvées pendant les grandes manœuvres en été 1893 il maigrit, perd ses forces. Après sa libération (novembre 1893), fièvre typhoïde. En pleine convalescence (décembre), douleurs vives dans l'épaule droite. Amyotrophie scapulo-humérale, scoliose, douleurs rachidiennes. Pendant l'année 1894, ces phénomènes s'accusent. Toux sèche le matin. Amaigrissement, diminution de forces et de poids.

En janvier 1895, les Drs Reboul et Lafon voient le malade; il y a de l'induration du sommet droit; l'amyotrophie scapulo-humérale, la scoliose sont très marquées; les douleurs rachidiennes persistent. Diagnostic : névrite des racines du plexus brachial à droite, liée à une infection typhique; tuberculose pulmonaire à droite, peut-être mal de Pott cervico-dorsal. En juin 1895 le malade va consulter les professeurs Cavrieu et Grasset, de Montpellier, qui confirment le diagnostic de tuberculose et prescrivent un corset orthopédique. Le 28 juillet, le Dr Reboul constate au niveau de la partie moyenne du septième espace intercostal une tumeur volumineuse, vaguement fluctuante; matité absolue dans les deux tiers inférieurs de la partie droite du thorax; dans le tiers supérieur, du souffle, de la pectoriloquie, de l'égophonie. Diagnostic : pleurésie purulente fusant entre les espaces intercostaux ou abcès par congestion d'origine costale ou vertébrale.

Le malade vient s'installer à Nimes, à la Maison de Santé des sœurs Franciscaines. Le 30 juillet, ponction; pas de pus liquide; on obtient environ 80 grammes de liquide épais séro-purulent, puis franchement sanglant contenant des grumeaux et des filaments grisâtres au milieu desquels on découvre des grains jaunes soufrés qu'un examen microscopique ultérieur montre fourrés de touffes d'actinomycès. Pas de bacilles de Koch.

Le 1er août, le Dr Reboul pratique une opération sous chloroforme. Incision large de la tumeur parallèlement au septième espace intercostal. Le foyer actinomycosique est immédiatement mis à découvert; le néoplasme a envahi les muscles superficiels, après avoir détruit les muscles intercostaux. La septième côte, érodée et dénudée, est réséquée dans une étendue de quatre à cinq centimètres. Le poumon est absolument adhérent à la paroi costale; pas d'espace pleural. Le néo-

plasme actinomycosique plonge profondément dans le lobe pulmonaire; le centre du néoplasme est ramolli; le doigt pénètre à cinq ou six centimètres de profondeur dans une cavité qui paraît se diriger en haut et en dedans; la périphérie du néoplasme, épaisse, dure, paraît diffuser dans le tissu pulmonaire. Nettoyage du foyer actinomycosique pulmonaire avec des mèches de gaze imbibées de naphtol camphré-iodé; une large mèche de la même gaze est introduite au fond du foyer. Réunion partielle des parties molles. Pansement au salol ouaté. Comme traitement, le malade prend 9 grammes d'iodure de sodium par jour.

3 août. Crachats muco-purulents contenant des grains actinomycosiques.

A la fin d'août, plus de crachats; beaucoup moins de grains d'actinomycès dans le pus de la plaie. État général excellent. Le malade prend désormais cinq grammes d'iodure.

Le 20 septembre, au cours d'un voyage en chemin de fer, le malade est pris d'une douleur vive dans le côté droit; écoulement par la plaie d'une quantité assez considérable de pus. Cet écoulement persiste un jour, puis diminue. Le 1er octobre, un petit abcès actinomycosique se produit un peu au-dessus et en avant de la plaie. Injection de naphtol.

Le 16 octobre, examen du malade par les Drs Dussaud, Reboul et Lafon. Matité dans la fosse sus-épineuse droite; sonorité dans la gouttière vertébrale. En avant, sonorité dans toute l'étendue, sauf près de la plaie. Vibrations thoraciques conservées dans tout le poumon. Souffle dans les deux tiers inférieurs, murmure vésiculaire très net au sommet Foyer de double souffle cardiaque dans le deuxième espace intercostal avec irradiations à droite. Thrill de la sous-clavière droite. Plus de toux ni d'expectoration. La plaie opératoire est cicatrisée; la fistule du petit abcès actinomycosique continue à donner, en quantité variable suivant les jours, du pus qui contient de rares grains d'actinomycès. L'état général du malade est très amélioré; son poids a augmenté de 4 kilog. en deux mois et demi, depuis l'opération. La marche ne le fatigue plus; il doit reprendre ses fonctions d'agent voyer. Étant donnés les résultats obtenus, il y a lieu d'espérer que ce malade, en poursuivant son traitement ioduré et tonique, reviendra à la santé.

Le Dr Reboul insiste sur la difficulté du diagnostic de l'actinomycose pulmonaire, sur la nécessité de faire l'examen microscopique des crachats des malades présentant une affection pleuropulmonaire à signes et marche insolites, s'accompagnant d'amaigrissement progressif et sur l'urgence d'une intervention opératoire ouvrant largement le foyer d'actinomycose pulmonaire, sur sa stérilisation par des antiseptiques énergiques comme le naphtol camphré ou iodé et l'institution d'un traitement ioduré, tonique et hygiénique.

M. Chipault (Paris). — *Quelques types cliniques nouveaux de lésions médullaires et radiculaires.*

A côté des types cliniques dus à des lésions radiculaires pures, et qui

produisent des troubles sensitifs à topographie radiculaire, il existe des types cliniques qui établissent la réalité d'une topographie sensitive médullaire toute différente.

M. Chipault cite un certain nombre de signes de lésions radiculaires peu connues : la névralgie radiculaire idiopathique, dont il a observé un exemple portant sur la huitième racine cervicale postérieure droite, exemple traité avec succès par la résection intra-durale de cette racine; les écrasements mono et pauci-radiculaires traumatiques et les élongations radiculaires, tantôt brusques, tantôt chroniques.

M. Chipault décrit ensuite une variété nouvelle de commotion médullaire avec troubles sensitifs à topographie médullaire.

Il termine en démontrant la possibilité, dans un cas de mal de Pott ou de fracture vertébrale, de distinguer cliniquement, parmi les troubles sensitifs, ce qui revient à la moelle et ce qui revient aux racines.

M. Hassler (Lyon). — *Fibrome pur de la paroi abdominale chez l'homme. Extirpation. Guérison.*

Un jeune soldat, sans tare héréditaire ni personnelle, se présente avec une tumeur de la paroi abdominale qui aurait débuté à sa première enfance et depuis lors serait restée stationnaire. Elle siège sur la ligne médiane à un centimètre et demi au-dessous de l'ombilic. Elle est grosse comme un marron, de consistance dure, indépendante de la peau et paraissant reposer sur l'interstice des muscles grands droits. — Cette tumeur fut extirpée le 3 avril 1895 avec la plus grande facilité; elle adhérait à la ligne blanche. Aucune trace de pédicule.

L'examen histologique montra qu'il s'agissait d'un fibrome pur.

De cette observation M. Hassler conclut :

1° Les fibromes de la paroi abdominale peuvent se rencontrer chez l'homme;

2° Leur immobilisation par la contraction de la paroi est pathognomonique : signe de Bouchecourt;

3° Ils n'ont pas de pédicule vasculaire;

4° Il faut les opérer le plus tôt possible.

Appareil digestif.

M. Doyen (Reims). — *Traitement chirurgical des affections de l'estomac.*

Les premières opérations de gastro-entérostomie pratiquées par M. Doyen dans les cas d'ulcères de l'estomac et de dispepsie grave datent de juillet 1892.

Il a dès cette époque démontré le rôle capital que joue en pathologie gastrique le spasme du pylore. L'estomac vide est vertical. Il ne retient les aliments que grâce à la fermeture réflexe du sphincter. Le pylore s'entr'ouvre lorsque le chyme est suffisamment élaboré.

Toute altération grave du chimisme gastrique compliquée ou non d'ulcère rond s'accompagne de spasme réflexe du pylore. C'est ainsi

que la dilatation de l'estomac attribuée à tort à une atonie de l'organe, ne saurait reconnaître pour cause qu'une contracture pylorique habituelle.

Il possède aujourd'hui les observations de malades guéris depuis plus de trois ans. Le nombre de ses tentatives opératoires pour affections de l'estomac et du duodénum est de 74.

La mortalité totale dans ces 74 cas est de 22 p. 100. 14 laparotomies exploratrices chez des cancéreux qui furent reconnus inopérables, n'ont donné aucune mortalité.

Les 60 interventions effectives comprennent : 3 pyloroplasties avec 2 morts; 2 pylorectomies typiques ou en raquette avec 2 morts; 14 pylorectomies gastro-entérostomies avec 5 morts; 40 gastro-entérostomies avec 8 morts, et une gastroplastie suivie de guérison.

Soit sur 60 opérations 17 morts ou 29 p. 100.

Dès 1892, M. Doyen a jeté la défaveur sur les opérations pour cancer de l'estomac.

Sur les 60 opérations notées plus haut, 19 fois il s'est agi de cancer. Ces 19 opérations comportent 9 insuccès; 11 pylorectomies pour cancer ont donné 5 insuccès, 8 gastro-entérostomies, 4 insuccès.

Ces résultats défectueux sont dus à ce qu'il a presque toujours, à part deux ou trois cas, opéré des cancéreux cachectiques et atteints d'un néoplasme étendu.

Bien différents ont été les résultats de la chirurgie pour affections non cancéreuses de l'estomac et du duodénum, puisque sur 41 cas nous avons eu 8 insuccès (19 p. 100) survenus, soit autrefois par l'emploi d'un manuel opératoire défectueux, soit en raison de l'état de cachexie.

Plusieurs malades étaient en effet atteints de phlébite, d'escarres au sacrum ou d'œdème cachectique des jambes. Les résultats chez tous les malades guéris ont été très remarquables et, à part deux sujets qui souffrent encore d'autres affections, la gastro-entérostomie, combinée ou non à la fermeture du pylore, a donné la guérison complète des cas les plus graves de dyspepsie avec dilatation, et d'ulcère de l'estomac.

Tous ces résultats récents ont confirmé pleinement l'importance que M. Doyen a attribuée à la non-évacuation de l'estomac dans la pathologie gastrique.

Dès qu'un nouveau pylore est créé au point opportun, les cas les plus graves d'ulcère se cicatrisent sans plus donner lieu à la moindre hématémèse. La gastro-entérostomie est donc l'opération de choix dans les cas d'affection non cancéreuse de l'estomac.

Quelle méthode opératoire doit être préférée?

Le procédé de gastro-entérostomie antérieure avec colopexie gastrique a donné sur 29 cas 3 insuccès, soit 10 p. 100. Les résultats sont très satisfaisants si on songe que deux des insuccès se rapportent à des malades atteints de cancer de plus du 1/3 de l'estomac, et le 3e à un malade qui présentait 5 ulcères gastriques, un estomac en bissac,

et mourut accidentellement à la suite de l'ingestion d'une bouteille de limonade qui détermina une torsion de l'estomac et un étranglement du nouveau pylore.

L'examen de ce dernier cas fit regretter de n'avoir pu explorer la face postérieure de l'estomac, inaccessible dans la gastro-entérostomie ordinaire.

Si on avait eu un large accès à la face postérieure de l'estomac, on eût certainement évité tout accident fatal, car les ulcères invisibles à la face antérieure auraient été reconnus et on aurait pu remédier au rétrécissement gastrique, qui, siégeant surtout sur la face postérieure, était passé inaperçu au cours de l'opération.

M. Doyen a eu alors l'idée de modifier son procédé opératoire en ce qui concerne la situation respective de l'estomac, du côlon et du jéjunum.

L'estomac sorti du ventre, il soulève le grand épiploon, détache entièrement la partie moyenne du côlon transverse qui n'est uni à l'épiploon que par un feuillet péritonéal transparent et peu vasculaire. Il suture alors le côlon à la petite courbure de l'estomac et pratique la gastro-entérostomie postérieure.

Cette modification ingénieuse du premier procédé permet de réaliser à la fois les bénéfices de la gastro-entérostomie antérieure et postérieure et d'assurer une libre évacuation de l'estomac, demeurerait-il dilaté quelque temps après l'opération. Sur 4 cas, M. Doyen a eu 4 succès.

M. Roux (Lausanne). — *Remarques sur 95 nouvelles opérations d'appendicite « à froid ».*

Les réflexions que M. Roux désire soumettre au Congrès sont basées sur plus de 300 observations personnelles de périty phlite et sur 95 pièces provenant de ses dernières opérations « à froid », qui ont été pratiquées à des moments assez variés pour qu'il puisse surprendre les procédés de suppuration et de guérison spontanée.

A part un *très petit* nombre d'empyèmes de l'appendice, le pus est toujours situé au dehors de l'appendice, et il s'agit toujours d'un phlegmon de l'appendice. La distinction entre l'appendicite catarrhale ulcéreuse, perforante, etc., n'a aucune valeur pratique.

Dans les guérisons spontanées, le pus s'élimine par perforation ou résorption. La perforation a lieu le plus souvent dans l'intestin *grêle*, ce qui explique l'absence du pus dans la première évacuation qui accompagne la crise favorable. L'ouverture intestinale se guérit très rapidement et la péristaltique détruit bientôt toutes les adhérences, faisant même disparaître leurs traces. La résorption simple est au moins aussi fréquente que la perforation; M. Roux l'a observée d'une manière indiscutable depuis le simple épaississement du pus jusqu'à caséification, calcification et disparition complète. Le pus devient peu à peu stérile et il a trouvé des calculs encapsulés en plein péritoine, assez loin de l'appendice perforé.

Parmi les causes de la récidive il est une seule lésion commune à toutes ces pièces anatomiques : des adhérences ou des traces d'exsudat organisé, même dans les cas où l'appendice semble libre et normal. Preuve que l'inflammation dépasse toujours les parois du diverticule. Dans la moitié des cas il y avait des matières fécales ou des calculs; 6 fois oblitération centrale. Deux empyèmes, deux hydrops, dans des appendices à peine augmentés de volume.

Dans 61 p. 100 des cas, l'appendice présentait une perforation, cicatrice, rétrécissement; dans 73 p. 100 il était perméable. Les 39 p. 100 sans lésion apparente étaient perméables, la moitié avec des calculs ou matières fécales. Les coudures peu nombreuses, les ulcérations apparentes exceptionnelles.

Des appendices perméables, rectilignes, intacts en apparence ou complètement isolés du cæcum font admettre comme la plus ingénieuse la comparaison, d'origine anglaise ou américaine, de l'appendicite avec l'amygdalite. Espèces d'épidémies, jeune âge aux premières atteintes, atrophie sénile, hérédité (40 p. 100 environ), disposition à la récidive par microbisme latent des cicatrices résiduales périappendiculaires ou par réceptivité du tissu adénoïde : voilà les analogies avec l'amygdalite. L'opération (qui a donné une seul mort, par embolie d'origine cardiaque, après guérison irréprochable) peut être conseillée à tous ceux qui ne peuvent se ménager et accordée aux autres; car la récidive est probable. Elle est notée dans les observations après un, deux, dix, vingt et quarante ans.

M. Roux n'opère jamais sans avoir constaté un appendice anormal ou douloureux. Mais il vaut mieux attendre cinq ou six semaines au moins après la guérison de la dernière crise; à ce moment l'exsudat est dissipé au point qu'on peut faire l'opération à blanc, en 15 minutes au plus.

Toute opération laborieuse ou impossible était prématurée, sauf pour la tuberculose, actinomycose et les cas à clapiers multiples. La seule suppression des adhérences ou le redressement avec ou sans fixation de l'appendice ne donne aucune garantie et on ne doit jamais parler de guérison absolue tant que le malade garde son appendice.

Comme prophylaxie M. Roux recommande l'ingestion de légumes et fruits cuits pour régler la péristaltique; en outre l'usage de la bicyclette en lieu et place de massage. De même pour ceux qui *croient* avoir eu des appendicites (coliques gazeuses).

M. Buscarlet (Genève). — *Périty phlite à marche anormale. Laparotomie. Guérison.*

M. Buscarlet a opéré un enfant, âgé de douze ans, qui présentait les signes d'une appendicite perforante aiguë. L'intervention a eu lieu au sixième jour, alors que la température était à 40° et qu'il y avait une tuméfaction sensible dans la fosse iliaque droite avec des signes de péritonite généralisée au début. Aucune collection purulente n'ayant

pu être constatée, on se borna à faire un tamponnement. Le lendemain, les douleurs avaient cessé et la température était redevenue normale. Mais quelques jours après, elle s'élevait de nouveau insensiblement jusqu'à 40°, des épistaxis, de la diarrhée survenaient, et l'on était sur le point de se demander s'il ne s'agissait pas d'un cas de fièvre typhoïde lorsque le quatorzième jour la plaie livra passage à une collection purulente abondante. Une amélioration considérable ne tarde pas à se produire, sauf qu'il persiste pendant un an une fistule purulente qui résiste à tous les moyens simples de traitement. Au bout de ce temps on dilate le trajet avec des laminaires et l'on voit sortir un fragment de noyau de fruit sauvage.

Cette observation montre que la simple incision suffit pour faire tomber la température, alors que tous les antithermiques ont été essayés sans résultat. Si cette incision ne livre pas immédiatement passage à une collection purulente, elle dirige son évacuation ultérieure vers la peau et enraye la péritonite généralisée.

M. Mauny (Saintes). — *Note sur sept cas d'appendicite aiguë traités avec succès par la laparotomie.*

Sur sept cas d'appendicite qu'il a eu l'occasion de traiter par la laparotomie, M. Mauny a rencontré trois fois la forme la plus simple, c'est-à-dire l'abcès iliaque bien circonscrit, qu'il a drainé en pratiquant l'incision classique, et dans ces trois cas, il a observé une guérison rapide. Deux fois il a eu affaire à des abcès abdominaux multiples plus ou moins éloignés du foyer primitif; il a fait la laparotomie, a ouvert la collection et pratiqué le lavage et le drainage du péritoine; ces deux malades ont guéri. Enfin il est intervenu avec succès pour deux cas extrêmement graves, chez des malades *in extremis*, en pleine péritonite; l'un d'eux a conservé, à la suite de l'intervention, une fistule stercorale qui a persisté neuf mois et a guéri spontanément.

M. Michaux (Paris). — *Sur le volvulus de l'S iliaque et son traitement chirurgical.*

En octobre 1893, M. Michaux fut appelé auprès d'un homme de cinquante ans pour des accidents d'obstruction intestinale remontant à quatre jours. Il n'y avait pas d'élévation de la température, pas d'oscillation du pouls; le ventre était ballonné, sonore à la percussion dans toute son étendue, gonflé dans sa partie médiane, surtout dans le flanc droit et jusque dans le creux épigastrique. M. Michaux porta le diagnostic d'occlusion chronique par cancer probable de l'S iliaque. Deux lavements électriques n'ayant donné aucun résultat, on décida de pratiquer un anus iliaque.

Après une incision dans la fosse iliaque gauche, la main introduite dans l'abdomen permet de sentir nettement un obstacle qui n'a aucun des caractères du cancer et qui siège nettement dans le petit bassin. Faisant rapidement une grande incision médiane allant de l'ombilic au

pubis, M. Michaux peut s'assurer qu'il s'agit d'un volvulus de l'S iliaque, variété rectum en arrière de M. Potain. Il sort l'intestin, le détord, puis le réduit; et comme le gros intestin est extrêmement distendu, il n'hésite pas à l'inciser. L'intestin s'affaisse aussitôt; la boutonnière intestinale est refermée par un triple rang de sutures de Lambert; enfin les deux incisions abdominales sont refermées, les suites opératoires furent excellentes; au quinzième jour le malade put partir pour le Midi.

Au point de vue opératoire M. Michaux insiste sur quatre points : 1° la nécessité d'une incision étendue et d'une évacuation large; 2° l'incision évacuatrice de l'intestin; 3° la détorsion du volvulus; 4° l'absence de toute fixation de l'anse tordue.

M. Boiffin (Nantes). — *Des rétrécissements de l'intestin et de leur traitement.*

M. Boiffin a eu l'occasion d'intervenir neuf fois pour des rétrécissements simples ou cancéreux de l'intestin, rectum excepté. Il a fait cinq fois l'entéro-anastomose. Deux fois il s'agissait d'un rétrécissement simple : l'un des malades est opéré depuis plus de cinq ans, l'autre depuis un an passé, tous deux avec des résultats fonctionnels satisfaisants. Dans trois cas de cancer du cæcum l'entéro-anastomose a supprimé les accidents; les malades sont morts de simple cachexie plusieurs mois après l'opération.

Il a pratiqué deux fois la résection intestinale suivie d'entérorrhaphie circulaire. Dans un cas de rétrécissement simple, il a obtenu une guérison définitive; dans l'autre il s'agissait d'un cancer du côlon transverse; l'opéré est mort par péritonite le troisième jour.

Enfin, chez deux autres malades, il a fait une simple laparotomie exploratrice. Dans un cas il a constaté des rétrécissements multiples disséminés sur tout l'intestin grêle; dans l'autre, il ne put trouver la cause des douleurs, il n'y avait pas de rétrécissement. Ces deux malades d'ailleurs se levaient quinze jours après l'opération.

L'intervention précoce constitue la condition essentielle au succès opératoire. Dès qu'un rétrécissement intestinal est reconnu ou seulement soupçonné, l'intervention devra être admise.

Tous les malades ainsi atteints passent par une période de troubles prémonitoires attribués à la dyspepsie et des coliques hépatiques, etc.; une laparotomie exploratrice permettrait d'établir le diagnostic de bonne heure. A la période d'état, les crises de douleurs atroces ne sont que des coliques de miséréré passagères, se répétant régulièrement et aboutissant dans la période ultérieure à l'obstruction complète. L'intervention a lieu alors dans de très mauvaises conditions.

M. Boiffin conclut que dans les rétrécissements de l'intestin l'entéro-anastomose est l'opération de choix et assure par sa bénignité des résultats immédiats très heureux; les résultats fonctionnels éloignés sont aussi durables, la survie ne dépendant que de la nature du rétrécissement.

M. TILLAUX (Paris). — *Des rétrécissements partiels du rectum.*

Il y a bon nombre d'années, M. Tillaux a été le premier à signaler une variété de rétrécissement du rectum, qui ne lui parait pas encore suffisamment connu. Ce rétrécissement peut donner lieu à des fistules à l'anus, habituellement graves et qui pourtant peuvent guérir à peu de frais.

Son attention fut appelée pour la première fois sur ce sujet à propos d'un officier de cavalerie, atteint de deux fistules à l'anus, siégeant en pleine fesse, l'une à droite, l'autre à gauche, à 5 centimètres de l'anus. Ce malade était à l'hôpital depuis quatre mois, dans le plus profond découragement, parce que son chirurgien n'osait lui faire l'opération classique; l'avis de M. Tillaux fut demandé. A l'examen, ce dernier constata que le stylet pénétrait à une très grande profondeur, parallèlement à la paroi rectale, et qu'il ne pouvait pas être senti par le doigt introduit dans l'anus. Néanmoins, la communication n'était pas douteuse, car une injection poussée par l'une des fistules ressortait par l'anus et l'autre fistule. Il n'y avait pas trace de tuberculose, pas de lésion osseuse, pas de lésion du rectum, de sorte que M. Tillaux fut bien embarrassé, quand, retouchant le rectum et promenant le doigt sur sa paroi postérieure, il sentit nettement une bride transversale. Il se demanda aussitôt si là n'était pas la cause des fistules. Avec un bistouri boutonné, conduit sur le doigt, il fit la section de cette bride, et quinze jours après le malade était radicalement guéri de ses deux fistules.

Depuis lors, M. Tillaux a observé un certain nombre de faits semblables. Le dernier, qui date de 1894, est des plus intéressants. Il s'agit d'un homme de cinquante-deux ans qui entre à la Charité pour douze fistules situées sur le pourtour de la région anale; les unes se dirigeaient vers le scrotum, les autres vers le sacrum; la première avait apparu il y a quinze ans. M. Tillaux trouva la bride sus-mentionnée, et la sectionna. Dès le lendemain, le malade allait mieux, et, après 8 jours, les deux tiers des fistules étaient absolument taries. La guérison fut complète.

Cette bride occupe toujours le même point; elle siège à la partie postérieure du rectum; les parois latérale et antérieure sont absolument normales et souples, de sorte que, si on ne fait pas une exploration complète avec le doigt, la lésion peut passer inaperçue. Son siège constant est aussi à 3 centimètres au-dessus de l'anus, au niveau du sphincter supérieur. Au-dessus de cette bride, l'ampoule rectale est dilatée, et il se produit une cavité en arrière de la bride. Ainsi se trouvent constituées les conditions qui, comme pour les fistules urinaires, favorisent les fistules anales.

Quant à l'origine de cette bride, M. Tillaux dit qu'il s'agit d'une disposition congénitale qu'il faut mettre en rapport avec le mode de développement du rectum.

M. Berger (Paris). — *Résultats de l'examen de dix mille observations de hernies recueillies à la consultation des bandages du Bureau central du 4 février 1881 au 11 août 1884.*

Pendant trois ans et demi, M. Berger a recueilli lui-même l'observation de tous les sujets qui se sont présentés à la consultation des bandages. Leur dépouillement l'a conduit à des constatations sur bien des points absolument opposées à celles de ses devanciers.

I. Fréquence générale des hernies. — M. Berger a trouvé 7433 hernieux du sexe masculin, et 2534 femmes, soit une proportion de 3 à l'unité.

La hernie inguinale représente à elle seule 96 0/0 des cas observés. Pour les hommes seulement, 6220 étaient atteints de hernie inguinale, double dans 4526 cas, simples dans 1042, siégeant à droite plutôt qu'à gauche dans la proportion de 1,46 à l'unité. Sur la totalité de ces examinés, M. Berger n'a pu constater d'une façon certaine que 479 cas de congénitalité.

La hernie crurale ne s'est trouvée que chez 6,6 0/0 des sujets masculins atteints de hernie. Il ne semble pas que la hernie crurale soit plus fréquemment double que simple, mais on peut dire qu'elle est aussi souvent bilatérale qu'unilatérale. Chez la femme, la proportion des hernies crurales correspond à 37,1 0/0, parmi les sujets atteints de hernie; elle est moins fréquente que la hernie inguinale dans une proportion de 1 à 1,35.

L'association de la hernie inguinale et de la hernie crurale se rencontre assez souvent dans le sexe masculin.

Pour ce qui est de la hernie ombilicale, sa fréquence correspond à une proportion de 5,46 0/0 chez l'homme et de 27,34 0/0 chez la femme.

Les hernies de la ligne blanche et les hernies épigastriques sont beaucoup plus communes qu'on ne le croit, surtout chez l'homme, elles donnent 1,37 0/0 du chiffre total des hernies.

En ce qui concerne le département de la Seine seulement, les relevés montrent qu'on rencontre un hernieux sur 14,9 sujets pour le sexe masculin, et sur 44,7 pour le sexe féminin, ou encore sur 22,3 individus de tout sexe et de tout âge.

II. Fréquence des hernies suivant les âges. — M. Berger a établi des courbes qui donnent l'échelle de fréquence suivant les âges pour chaque variété de hernie. Cette échelle fournit pour la première année un maximum très élevé, correspondant à l'apparition des hernies congénitales, puis une décroissance rapide aboutissant à un minimum observé pendant la période de 20 à 24 ans; à partir de cet âge la courbe se relève pour atteindre, entre 70 et 74 ans, un deuxième maximum auquel fait suite une chute définitive et très rapide.

III. Considérations étiologiques diverses. — L'influence de l'hérédité sur la production des hernies est manifeste, elle est homo-sexuelle. L'influence de la profession est également indiscutable; elle se fait sentir surtout dans les professions manuelles, puis dans celles qui exi-

gent le travail debout. L'influence de la parturition n'est pas niable. Enfin certains états pathologiques ont une part évidente dans la production des hernies.

IV. Complications et accidents. — L'irréductibilité est relativement rare, 1 sur 28. Quant aux accidents d'étranglement, ils sont plus graves chez la femme que chez l'homme, dans la hernie crurale que dans les autres hernies.

M. Julliard (Genève). — *Deux cas d'entérectomie pour la cure radicale des hernies non étranglées.*

Au cours d'opérations de cure radicale des hernies, il arrive qu'on ne puisse réduire l'intestin. En pareil cas, M. Julliard n'hésite pas à pratiquer une entérectomie. C'est ce qu'il a fait dans les deux cas suivants :

I. Un homme de cinquante-cinq ans est atteint depuis cinq ans d'une hernie inguinale volumineuse qui descend jusqu'au genou. Toute espèce de bandage étant insuffisant, M. Julliard fait la cure radicale. Il trouve dans le sac de l'intestin grêle, de l'épiploon et beaucoup de gros intestin. Il réduit l'intestin grêle, résèque l'épiploon ; quant au gros intestin, il est tellement adhérent, que toute séparation est impossible. Après avoir attiré les deux bouts supérieur et inférieur, il les sectionne, fait une entérorrhaphie circulaire et réduit alors avec facilité. La partie intestinale exclue est excisée dans le sac ; elle mesurait 47 centimètres. Guérison complète.

II. Dans le second cas, il s'agit d'un homme qui porte depuis douze ans une hernie inguinale gauche difficile à maintenir et très douloureuse. M. Julliard rencontre la même disposition que dans le cas précédent, avec la même impossibilité de détacher le gros intestin. Il fait la même opération avec extirpation du gros intestin et du testicule et le malade guérit.

M. Guinard (Paris). — *Traitement des hernies gangrenées par l'invagination partielle ou totale de l'intestin.*

Quant au cours d'une kélotomie, le chirurgien se trouve en présence d'un intestin plus ou moins sphacelé, il en est réduit à pratiquer un anus artificiel, à moins qu'il ne se décide à faire une résection des parties malades et à réduire l'intestin après entérorrhaphie. Entre ces deux procédés extrêmes, M. Guinard en a imaginé un troisième qui n'a aucun des inconvénients de l'anus artificiel et tous les avantages de l'entérectomie. Il consiste à invaginer dans le bout inférieur toute l'anse sphacélée sans l'ouvrir ; on fait alors sur les parois saines de l'intestin une double couronne de points de suture à la soie, qui fixent le cylindre invaginé dans l'intérieur de la cavité intestinale.

Il faut avoir bien soin de faire un très large débridement de l'anneau pour que la réduction de l'anse ainsi traitée puisse s'effectuer sans effort et sans tiraillement. Au bout de trois à quatre jours l'anse

gangrenée est éliminée par les voies naturelles, et on en retrouve les débris dans les selles.

Deux conditions seulement s'opposent à l'invagination totale : 1° l'étendue de la lésion; 2° l'état des parois intestinales. La longueur de l'anse qu'on peut invaginer dépend avant tout de l'état physique de ses parois (œdème, rigidité).

M. VILLARD (Lyon). — *Traitement de la gangrène herniaire par l'entérectomie et le bouton anastomotique.*

M. Villard s'est trouvé quatre fois en présence de hernies gangrenées; dans les quatre cas il a largement réséqué l'intestin, il en a uni les deux bouts au moyen d'un bouton anastomotique, et tous les opérés ont guéri avec des suites remarquablement simples. Il s'est servi du modèle spécial anastomotique qu'il a présenté au dernier Congrès.

Voici le manuel opératoire qu'il a suivi : une fois l'anneau herniaire largement débridé, attirer l'anse au dehors et pratiquer aussitôt au catgut la ligature du coin mésentérique adhérent à la portion à réséquer; sectionner aux ciseaux l'anse gangrenée, tandis qu'un aide, par des pressions digitales, empêche l'issue des matières; fixer par une suture en bourse successivement chacune des moitiés de bouton dans chacun des bouts de l'intestin sectionné; articuler les deux moitiés en serrant fortement, laver à l'eau bouillie et réduire. Pour réduire, il faut débrider très largement l'anneau, le diamètre du bouton employé étant de 20 millimètres.

L'élimination de la pièce métallique s'est effectuée sans incident, au quatorzième, au neuvième et au quinzième jour. Dans un cas elle a passé inaperçue.

Ces cas doivent éclairer d'un jour nouveau la thérapeutique des étranglements herniaires avec gangrène de l'intestin. A l'heure actuelle, l'entérectomie avec suture donne une très forte mortalité, et l'anus contre nature n'est qu'un pis aller. Avec le bouton anastomotique les deux principales causes de mort de l'entérectomie avec suture, le shock et la péritonite, sont à peu près abolies.

M. Villard croit donc pouvoir formuler les conclusions suivantes :

1° Dans la gangrène herniaire, l'entérectomie avec application du bouton anastomotique, suivant le type de Murphy ou tout autre plus ou moins modifié, semble la méthode de choix.

2° Cette méthode fait bénéficier les malades des avantages considérables de l'entérectomie sans lui faire courir les dangers de shock et de péritonite par filtration que l'on observe dans la méthode des sutures.

3° Elle réalise enfin au maximum les conditions désirables dans une intervention où il faut aller vite, tout en créant une anastomose solide.

M. POULLET (Lyon). — *Utilisation de certains tendons pour guérir les hernies et fixer le rein mobile.*

Dans une série d'expériences faites sur le chien, M. Poullet a constaté

que les tendons arrachés avec quelques barbes de muscle peuvent être transportés ailleurs, qu'ils s'y greffent et continuent de vivre. — Il a appliqué ce fait à la guérison de deux affections : la hernie inguinale et le rein mobile.

Il a fait 83 cures radicales de hernie inguinale, en appliquant le procédé suivant : incision des téguments au niveau du collet du sac, pédiculisation de ce dernier et réduction de son contenu. A travers ce collet on passe un fil métallique pour séparer la cavité péritonéale du sac herniaire. On fait ensuite une seconde incision parallèle au tendon du premier adducteur, on le soulève et on l'arrache, puis on le fait passer sur les téguments dans la plaie inguinale, où on le fixe ; on a ainsi tendu entre les deux piliers un troisième pilier.

Pour le rein mobile on procède de même, en prenant sur le long dorsal une lanière tendineuse de 25 centimètres environ, que l'on insinue dans la capule du rein et qui suspend ainsi l'organe. M. Poullet n'a pratiqué que trois fois cette opération.

M. Phocas (Lille). — *Cure radicale de la hernie inguinale sur l'enfant.*

M. Phocas a pratiqué la cure radicale de la hernie inguinale sur 48 sujets. 32 étaient âgés de cinq ans et au-dessus, et 12 âgés de moins de deux ans.

La première partie de cette série d'opérations a été publiée dans la thèse de M. Jacquemelle (1893). Depuis, il a pratiqué vingt-trois nouvelles opérations, et n'a jamais eu de mort, sauf dans un cas de hernie étranglée, operée sur un enfant de six mois.

Ces chiffres viennent déposer, avec les statistiques de MM. Félizet et Broca, en faveur de la cure radicale de la hernie sur l'enfant.

M. Phocas divise les hernies inguinales, au point de vue de l'opportunité opératoire, en trois catégories : 1° hernies qu'on doit opérer ; 2° hernies qu'il ne faut pas opérer ; 3° hernies qu'on peut opérer.

Dans la première catégorie, il range les hernies accompagnées d'accidents d'irréductibilité, de cachexie herniaire. Dans la seconde, il ne trouve que le mauvais état général comme contre-indication absolue de l'opération. Il pense aussi que les grosses hernies engouées, étranglées et irréductibles ne doivent pas être opérées sur les très jeunes enfants. La troisième catégorie est celle qui a provoqué le plus de discussions. En principe, il conseille l'opération à l'âge de cinq mois pour les enfants pauvres, à l'âge de trois ans, après une tentative de cure par le bandage, sur les enfants riches. En réalité, des circonstances accessoires l'obligent à opérer souvent après le sevrage.

Il pratique l'opération selon la manière habituelle avec les modifications suivantes : il fend toujours le canal inguinal, quitte à le reconstituer après, et il ne suture pas la peau, tout en reconstituant soigneusement par des surjets au catgut les plans profonds.

Les accidents opératoires qu'il a observés sont l'*hémorragie* peu grave, l'*irruption de l'intestin au dehors* ; la *blessure de l'intestin.*

Les *accidents post-opératoires* sont l'*infection secondaire de la plaie*, l'*hématome du cordon et des bourses*, la *funiculite*.

L'accident le plus regrettable est l'*opération incomplète*.

Malgré ces accidents, les suites opératoires ont toujours été apyrétiques et les résultats éloignés excellents.

La récidive a été très rare.

La cure radicale de la hernie inguinale de l'enfant, pour être une opération bénigne, efficace et souvent indiquée, n'est pas moins une opération délicate qui demande à être conduite avec méthode, propreté et rapidité. Mais elle est d'autant plus importante à connaître et son succès paraît assuré.

M. Reynier (Paris). — *Du danger de la ligature à la soie dans les épiploïtes enflammées.*

Il y a, après les opérations de hernies, des accidents tardifs qu'il est bon de signaler. Si on lie un organe infecté avec une soie, au moment où ce fil coupe, il peut s'infecter et donner lieu à des abcès. Il en est ainsi dans les hernies étranglées ou même dans les épiploïtes. M. Reynier a observé deux cas de ce genre, dans lesquels la suppuration est apparue un mois ou deux mois après l'opération.

I. Cure radicale pour une hernie volumineuse. On trouve une masse épiploïque adhérente, que l'on lie avec un double fil de soie. Suites simples; le malade sort le seizième jour. Un mois après, il revient avec une douleur fixe sous le foie. A la palpation, on sent à ce niveau une grosse masse. Laparotomie sur le bord externe du muscle droit. On trouve l'épiploon ramené sur lui-même et adhérent de tous côtés. On arrive cependant à l'isoler et l'enlever. Au centre de cette masse épiploïque se trouvait le fil de soie, entouré de pus.

II. M. Reynier est appelé à voir un malade, opéré de cure radicale par un autre chirurgien. Six semaines après cette opération, le malade avait de nouveau souffert du ventre et avait dû s'aliter. M. Reynier retrouve la même masse sous le foie. La laparotomie le conduit encore sur l'épiploon adhérent, et les premières tentatives d'isolement font sourdre du pus. On se contente alors de faire un simple drainage à la gaze iodoformée. Le malade se rétablit lentement : un mois après l'intervention, il éliminait successivement cinq fils.

M. Le Dentu (Paris). — *Sur le traitement des anus contre nature.*

M. Le Dentu insiste tout d'abord sur la nécessité d'un diagnostic très précis de la constitution même de l'anus contre nature, de l'existence ou non d'un éperon et d'un infundibulum. A cet effet, il faut dilater l'orifice externe et introduire le doigt. Dans deux cas même, M. Le Dentu a dû faire la laparotomie à distance pour s'assurer de l'état de l'anse et fixer le choix de la méthode.

Les petites fistules peuvent être traitées par l'autoplastie directe; mais les échecs sont nombreux. Restent alors comme méthode possible :

l'entérotomie de Dupuytren, l'entérorrhaphie latérale, l'entérectomie et l'entéro-anastomose.

L'entérotomie donne, d'après la statistique de Gœtz, 3,53 0/0 de morts, 29,17 0/0 de guérisons, 69 0/0 d'insuccès. Si on y ajoute une autoplastie directe, les guérisons s'élèvent à 77 0/0 et les insuccès tombent à 21 0/0.

Pour l'entérectomie, la statistique de Gœtz, qui porte sur 77 cas, donne une mortalité de 32,47 0/0. Si on y ajoute les 40 cas, relevés depuis lors par Le Dentu, et qui donnent 32 guérisons et 5 morts, la mortalité s'abaisse à 26 0/0.

L'entérorrhaphie latérale, qu'il faut pratiquer, en faisant une incision péritonéale à distance, ce qui permet d'explorer le ventre et de constater la bonne condition de l'intestin, en même temps que l'antisepsie locale et la protection du péritoine se trouvent mieux assurées, donne comme résultats d'après Gœtz : 13 cas avec 13 guérisons. M. Le Dentu a relevé depuis 24 nouveaux cas avec 24 guérisons. Cette opération ne mérite donc pas le discrédit dans lequel elle se trouve. M. Le Dentu préconise une méthode mixte : opération préalable pour sectionner l'éperon ; secondairement, entérorrhaphie latérale.

M. A. Reverdin (Genève). — *Fistules stercorales dues à une perforation du rectum, guéries par l'établissement d'un anus artificiel.*

Un homme, qui avait toujours joui d'une excellente santé, fut pris subitement en octobre 1879 de violentes douleurs dans le ventre, qui durèrent trois jours, puis se calmèrent. En mai 1888 vint pointer dans la région sacrée un abcès qui fut ouvert; puis de nouveaux abcès se produisirent et furent ouverts. Ces abcès restèrent fistuleux et des matières fécales s'en écoulèrent. Dans les années suivantes, des poussées toujours plus graves se produisirent. En 1892, la cuisse gauche devint le siège d'un énorme abcès qui fusa dans le creux poplité. — M. Reverdin le voit en août 1893. Les trajets fistuleux aboutissent les uns à la partie inférieure des fesses; d'autres sillonnent les cuisses; il s'écoule non seulement du pus, mais des matières fécales.

M. Reverdin se décide à faire préalablement la dérivation des matières avant d'attaquer les fistules. Dans une même séance il fit le premier temps de l'opération de l'anus iliaque et pratiqua le raclage, l'incision et le drainage des fistules. Six jours après, l'intestin est sectionné et l'anus artificiel constitué. A partir de ce moment, les matières ne passant plus par les fistules, celles-ci guérissent progressivement, si bien qu'après cinq mois toutes les fistules étaient taries. Quant à l'anus artificiel, il fonctionne si régulièrement que le malade se refuse à toute tentative de cure.

M. Duplay (Paris). — *Sur un nouveau procédé de suture intestinale à l'aide d'un bouton perfectionné.*

MM. Duplay et Cazin ont eu l'idée de substituer à tous les procédés

de suture intestinale, la ligature des deux bouts de l'intestin sur un cylindre métallique creux après invagination des deux bouts de l'intestin divisé. Ils se servent à cet effet d'une pièce métallique, dont le modèle moyen, destiné à l'intestin grêle de l'homme, présente un diamètre extérieur de 22 millimètres, et un diamètre intérieur de 18 millimètres, alors que le diamètre intérieur du bouton de Murphy atteint à peine 7 millimètres.

Ce procédé n'a pas encore été appliqué sur l'homme; mais huit chiens ont été opérés, et tous, sans exception, ont complètement guéri, l'opération a duré quinze minutes en moyenne. La pièce métallique a toujours été rendue du troisième au cinquième jour de l'opération.

Les avantages que les auteurs trouvent à ce procédé de suture intestinale, comparé à celui de Murphy, sont les suivants : 1° la simplicité de la pièce métallique, qui ne présente aucun mécanisme spécial; 2° la rapidité et surtout la sûreté de l'opération résultant de ce que le chirurgien est absolument maître du degré de striction qu'il exerce, alors qu'avec le bouton de Murphy il doit compter sur l'action essentiellement variable d'un mécanisme spécial; 3° la facilité que trouve l'écoulement des matières et des gaz, en raison du diamètre relativement considérable du cylindre interne; 4° le peu d'obstacles que semble rencontrer l'évacuation du cylindre métallique et la rapidité de son expulsion.

M. Demons (Bordeaux). — *De la dérivation des matières appliquée systématiquement comme opération préliminaire à la cure de certains rétrécissements de l'œsophage et de certaines tumeurs du rectum.*

Le traitement des rétrécissements fibreux de l'œsophage est difficile; la dilatation est souvent impossible; l'œsophagotomie est toujours pénible et difficile. M. Demons s'est arrêté à la conduite suivante : après plusieurs séances de recherches prudentes, si le rétrécissement est reconnu infranchissable ou très serré ou rebelle à la dilatation, il fait la gastrostomie. Celle-ci est pratiquée d'après le procédé de Frank qui donne d'excellents résultats au point de vue de la rapidité de l'opération et de l'absence ultérieure d'écoulement de suc gastrique.

A partir du moment où la bouche stomacale est ouverte, le malade n'avale plus rien par la bouche, afin de laisser à l'œsophage le temps de se reposer. Après trois semaines ou un mois on reprend les tentatives de cure du rétrécissement, et on est tout étonné de la facilité avec laquelle on franchit le rétrécissement. Si la dilatation échoue, on peut alors avoir recours à la section du rétrécissement. Grâce à la gastrostomie préalable l'œsophagotomie externe devient d'une bénignité remarquable; plus de spasme, plus d'inflammation, plus de fistule. La guérison du rétrécissement obtenue, on referme la bouche stomacale, ce qui est facile.

En s'inspirant du même principe, M. Demons préconise l'établissement d'un anus contre nature provisoire avant toute intervention pour

extirper un cancer du rectum. Le passage des matières fécales sur le champ opératoire est la cause des échecs des opérations de ce genre. En détournant le cours des matières, on obtient des résultats infiniment supérieurs.

M. Terrier (Paris). — *Traitement chirurgical des angiocholites et cholécystites infectieuses.*

La thérapeutique médicale des angiocholites et cholécystites est absolument impuissante parce que ces affections sont toujours de nature infectieuse. Pour les angiocholites suppurées, les médecins acceptent déjà l'intervention. M. Terrier pense qu'il faut aller plus loin; il y a d'autres angiocholites infectieuses où l'intervention est justifiée, parce que les malades sont voués à une mort certaine si l'on se borne au traitement médical.

L'opération indiquée est, selon M. Terrier, la cholécystostomie. Elle a pour avantage de permettre aux liquides de s'écouler en dehors; les calculs, qui sont souvent la cause de l'angiocholite, peuvent être évacués; les voies biliaires accessoires sont rendues perméables; enfin la bile septique, en s'écoulant, entraîne mécaniquement les agents infectieux et permet de désinfecter les voies biliaires d'une façon continue. Les faits suivants viennent à l'appui de cette opinion.

I. Femme de 43 ans avec accès multiples de coliques hépatiques. En février 1895, état fébrile, ictère foncé, inappétence, urines albumineuses, état grave. Cholécystostomie, évacuation de quelques calculs. Suites opératoires très simples. Au quinzième jour matières fécales colorées. Après un mois la malade sort de la maison de santé avec sa fistule biliaire. L'examen histologique montre l'existence dans la bile de colibacilles dont le nombre va en diminuant.

II. Femme de 48 ans avec crises hépatiques multiples et fièvre. État général mauvais. Cholécystostomie. La vésicule est très volumineuse et contient un grand nombre de calculs; elle est bilobée, ce qui nécessite la résection de sa partie antérieure. Au bout de 17 jours la malade se lève et retourne chez elle.

III. Femme de 33 ans atteinte de lithiase biliaire avec cholécystite et angiocholite. Cholécystostomie. Les suites furent très simples. La bile contenait un colibacille très virulent. La malade conserve encore sa fistule.

M. Walther (Paris). — *Sur quelques phénomènes observés à la suite de l'ouverture large des kystes hydatiques intra-hépatiques.*

Après l'ouverture large des kystes hydatiques du foie aseptiques, on observe certains phénomènes encore peu connus. M. Walther a observé trois fois des épanchements pleuraux, deux fois après une intervention par la méthode d'Israël, et une fois après une laparotomie. Cette pleurésie était absolument aseptique; elle durait de huit à dix jours.

Il a souvent observé également une douleur épigastrique, un état saburral de la langue avec élévation de la température, bref un état

gastrique fébrile se produisant le soir ou le lendemain de l'opération, durant six, huit ou dix jours pour disparaître ensuite. M. Walther l'explique ainsi : avant l'incision, la pression du kyste est considérable; après l'ouverture, il y a décompression brusque. Celle-ci détermine une congestion hépatique qui se traduit par le cortège symptomatique précité. L'examen de l'urine montre qu'il y a à ce moment des pigments biliaires, de l'urobiline en quantité considérable. Dès que la cellule hépatique ne fonctionne pas, le foie s'infecte par l'intestin.

M. Delagénière (Le Mans). — *Cholécystotomie intra-pariétale et transmusculaire ou cholécystotomie temporaire.*

Cette opération consiste à aboucher la vésicule biliaire à l'aponévrose antérieure du muscle droit de l'abdomen à travers une boutonnière pratiquée dans l'épaisseur du muscle. La vésicule est d'abord isolée de la séreuse péritonéale par une rangée de sutures séro-séreuses. Cette fixation peut être première ou dernière. Une boutonnière est alors pratiquée verticalement à 5 ou 6 millimètres du bord libre du muscle droit; la vésicule est attirée à travers cette boutonnière, puis maintenue en place par une suture qui unit toute l'épaisseur de ses parois à l'aponévrose antérieure du muscle. Enfin un drain est placé dans la vésicule, et la peau est suturée.

M. Delagénière a eu l'occasion de pratiquer trois fois cette opération avec un plein succès.

L'opération présente la plus grande sécurité possible, puisqu'on peut aussi bien faire une fixation première qu'une fixation dernière, et que la séreuse est complètement isolée de la bouche biliaire. En outre elle est d'une exécution facile, n'expose pas les opérés aux tiraillements exercés sur la vésicule et le foie, comme cela a lieu dans les fixations à la peau. Le drain, placé dans la vésicule, est une sauvegarde qui permet l'écoulement au dehors de la bile et des liquides que peut contenir la vésicule; il peut aussi servir à surveiller l'état des voies biliaires et à désinfecter la vésicule. Lorsque les fonctions sont devenues normales, on retire le drain; l'ouverture, faite à la vésicule, n'a plus de raison de rester ouverte, ses bords se rapprochent à la manière d'une soupape, toute prête à s'ouvrir, si la tension augmente dans les voies biliaires.

Au point de vue des indications, la cholécystotomie réunit toutes celles de la cholécystotomie ordinaire et de la cholécystotomie idéale.

M. Hartmann (Paris). — *Quelques remarques à propos de quatre cas de rate mobile.*

M. Hartmann a observé quatre cas de rate mobile : deux fois il a eu recours au simple port d'un bandage; deux fois il a pratiqué la splénectomie.

Dans un des cas, il s'agissait d'une jeune fille de dix-huit ans qui, à part des fièvres intermittentes et une grosse rate douloureuse, avait

toujours joui d'une bonne santé. Le 26 mai 1893, elle fut prise brusquement de douleurs abdominales et de vomissements. Elle entre à l'hôpital avec des symptômes de péritonite. M. Hartmann pratique l'extirpation de la rate; son pédicule présentait une double torsion, et elle ne pesait pas moins de 2190 grammes. Actuellement, deux ans et demi après la splénectomie, cette malade est dans un état de santé parfaite.

La deuxième observation se rapporte à une femme âgée de quarante ans, qui souffrait depuis deux ans de troubles digestifs et qui fut prise d'accidents péritonéaux assez intenses. M. Hartmann constate une augmentation assez considérable du volume de la rate et, le 8 avril 1894, pratique la splénectomie. Aujourd'hui, après dix-huit mois, la malade va bien.

Dans les deux autres faits, M. Hartmann a obtenu un résultat satisfaisant sans intervenir chirurgicalement. Grâce au port d'une ceinture appropriée, une des malades qui souffrait de crises douloureuses assez rapprochées, n'a pas eu une seule crise depuis l'an dernier et jouit d'une santé excellente. L'autre malade, âgée de cinquante-six ans, se plaint depuis trois à quatre ans de troubles digestifs, et sa rate, non augmentée de volume, est prolabée et facilement réductible; l'estomac est un peu abaissé et dilaté, et le rein droit est aussi abaissé. Cette femme porte une sangle de Glénard, mais le cas est encore trop récent pour qu'on puisse se prononcer sur le résultat définitif.

Voies urinaires.

M. Leutz (Metz). — *Néphrolithotomie pour calcul volumineux du rein gauche.*

M. Leutz a opéré un jeune homme de dix-huit ans qui, depuis l'âge de six ans, accusait fréquemment, surtout après la marche, des douleurs dans la région lombaire du côté gauche, avec des hématuries se répétant à des intervalles plus ou moins éloignés, sans toutefois avoir jamais eu de coliques néphrétiques. Il ne trouve rien de particulier de ce côté du rein, qui ne paraissait pas augmenté de volume et qui était simplement douloureux. Il fit le diagnostic de calcul rénal et proposa une néphrotomie qui fut acceptée. L'opération fut pratiquée le 5 décembre 1894; on trouva un volumineux calcul qui fut enlevé sans difficultés; malgré des hémorragies qui se prolongèrent pendant vingt-cinq jours consécutifs, au niveau de la plaie drainée, et qui furent inquiétantes à certains moments, le malade guérit.

M. Tuffier (Paris). — *De la néphrectomie partielle dans les tumeurs bénignes du rein.*

M. Tuffier a fait cinq néphrectomies partielles avec cinq succès complets. Trois de ces faits ont été publiés dans la thèse de M. Gervais de Rouville. Les deux autres sont les suivants.

I. Une femme de trente-six ans souffrait depuis longtemps de coli-

ques néphrétiques frustes. Ayant constaté que son rein était malade, M. Tuffier lui fit porter un appareil pendant quelques mois; puis voyant qu'il n'y avait aucune amélioration et que les accès devenaient de plus en plus fréquents, il se décida à l'opérer. Il aborda facilement le rein, et, en l'explorant, il sentit sur sa face antérieure, au voisinage du hile, un corps arrondi, dur, ressemblant à un calcul du bassinet recouvert de parties molles. Il fit l'ablation complète du néoplasme qui siégeait à ce niveau. Les suites opératoires furent simples, et depuis lors la malade n'a présenté aucun accident douloureux.

II. La dernière observation se rapporte à une femme de quarante-quatre ans, qui était également traitée depuis longtemps pour des coliques néphrétiques. Dans le flanc droit on sentait une masse dont la partie inférieure parut formée par le rein abaissé et augmenté de volume. M. Tuffier fit l'incision lombaire classique et trouva, sur la face postéro-inférieure du rein, une saillie qui bombait légèrement. Il résèque toute cette partie qui était constituée par un adénome végétant et comble la perte de substance par une série de points de suture au catgut. La malade a très bien guéri; sa santé est actuellement parfaite.

MM. Picqué et Reblaub (Paris). — *Hématuries rénales graves sans substratum anatomique.*

MM. Picqué et Reblaub rapportent deux observations d'hématurie rénale grave, sans substratum anatomique, assez improprement appelée hémophilie rénale.

I. Dans la première observation il s'agit d'une femme de soixante-quatre ans, habituellement bien portante, qui, en décembre 1894, fut prise subitement à son réveil d'hématurie. Celle-ci persiste d'une façon continue, avec des alternatives d'intensité et sans provoquer tout d'abord d'autre symptôme que parfois de fausses coliques néphrétiques. Par sa continuité cependant elle finit par mettre la malade dans un état d'anémie grave qui l'amène à l'hôpital dans le but de se soumettre à une intervention. A l'examen la vessie apparut saine; mais le rein gauche était manifestement augmenté de volume. A l'examen cystoscopique, la vessie se montre remplie de caillots impossibles à évacuer. M. Picqué fit la taille sus-pubienne, dans le but d'évacuer les caillots et d'explorer la paroi vésicale au point de vue de l'existence possible d'une tumeur. Cette recherche fut absolument négative. Mais aussitôt après l'opération les hématuries cessèrent d'une façon définitive. Néanmoins quinze jours après M. Piqué fit une néphrotomie exploratrice, qui décéla un kyste séreux de l'extrémité inférieure de l'organe; tout le reste était parfaitement sain. La malade guérit et jouit actuellement d'une santé parfaite.

II. La seconde observation appartient à M. le professeur Guyon. Il a traité une femme de trente-huit ans qui en 1892 fut prise d'hématurie subite et persistante. A l'examen on trouve la vessie saine et le rein droit augmenté de volume et douloureux. La cystoscopie montre que

l'hématurie a son point de départ dans le rein droit. Une incision lombaire met ce rein à nu, et, comme l'exploration externe ne fournit rien d'anormal, si ce n'est une certaine mobilité de ce rein, M. Guyon se contente de le fixer, sans même l'ouvrir. Cette intervention suffit pour arrêter complètement les hématuries, qui n'ont plus reparu depuis dix-huit mois, date de l'opération.

M. VIGNERON (Marseille). — *Contusion de l'uretère.*

L'histoire du cas observé peut se résumer ainsi : chute brusque, le flanc droit portant sur un corps résistant; douleur immédiate très aiguë, qui s'amende peu à peu au repos; à la première miction, trente-quatre heures après l'accident, hématurie qui persiste en s'atténuant pendant deux jours. Elle cesse le troisième jour pour réapparaître le soir après une promenade; le quatrième jour elle a disparu; c'est à cette date que le blessé est vu : urines limpides, jamais de difficulté de la miction. Ecchymose et éraflures superficielles dans le flanc droit, au niveau du détroit supérieur, allongées dans le sens et le long du trajet de l'uretère. A ce niveau douleur superficielle légère, et profonde plus aiguë, irradiée dans le petit bassin, siégeant sur l'uretère, autour duquel on constate un peu d'empâtement. Pas de météorisme. Rien du côté des autres organes urinaires ou en dehors. Au bout de quatre jours troisième hématurie légère et courte, encore après une promenade. Les symptômes douloureux s'amendent de plus en plus : et trente jours après l'accident le malade est bien, n'a plus éprouvé le moindre symptôme. Il ne conserve plus que des traces extérieures insignifiantes de l'accident et un peu d'induration péri-urétérale. En l'absence de toute affection antérieure de l'appareil urinaire, M. Vigneron démontre l'origine traumatique de l'hématurie et localise la lésion dans l'uretère, sur le trajet duquel seul on a trouvé des signes physiques. Il semble donc qu'en dehors des traumatismes graves de l'uretère, des ruptures seules décrites, on doit admettre la contusion de l'uretère dans laquelle les lésions doivent se limiter à une simple érosion de la muqueuse avec intégrité de la couche musculeuse. Ces lésions peuvent se compliquer de contusion péri-urétérale. Elles peuvent siéger plus bas que les ruptures de l'uretère, au niveau du détroit supérieur. Le choc direct et la compression du canal, peu mobile, pris entre deux corps résistants, le détroit supérieur et le corps sur lequel on tombe, en sont la cause. Cliniquement la contusion de l'uretère ne semble guère se démontrer que par la douleur localisée et l'hématurie : son pronostic immédiat est bénin, mais on doit craindre pour l'avenir la possibilité d'accidents de rétention rénale, soit par sténose du canal, soit surtout par rétraction des lésions péri-urétérales qui peuvent coexister.

M. POUSSON (Bordeaux). — *Valeur de l'intervention chirurgicale dans les tumeurs de la vessie.*

L'extirpation de tumeur de la vessie est susceptible de donner une

survie dont la moyenne est de neuf mois chez l'homme, de vingt-six mois chez la femme. La résection partielle ou totale de la vessie, bien que beaucoup plus grave, ne semble pas avoir donné des résultats supérieurs.

Sur 16 malades observés par M. Pousson, 8 ont été opérés, dont 6 par lui-même.

Chez tous, la considération des symptômes fonctionnels et parmi eux l'hématurie, jointe à la constatation des signes physiques, a suffi à l'établissement du diagnostic, et l'examen endoscopique n'a jamais servi qu'à en contrôler l'exactitude. Une fois cependant la cystoscopie a été d'une réelle utilité en faisant dépister un néoplasme siégeant sur le côté gauche du col.

Chez 12 de ces malades, le temps qui s'est écoulé entre le début des accidents révélateurs de l'affection et le jour où le malade est venu consulter pour la première fois a varié entre six mois et six ans.

Tandis que la survie des malades non opérés donne une moyenne de huit semaines, celle des malades opérés est de un an, cinq mois et deux semaines. La plus longue survie des malades de M. Pousson a été de deux à quatre ans.

Chez aucun de ses malades il n'a pratiqué la résection de la vessie.

Au point de vue de leur nature histologique, les néoplasmes enlevés étaient des papillomes dans 3 cas, des épithéliomes lobulés dans les autres cas.

M. Mauclaire (Paris). — *Quelques essais de chirurgie expérimentale applicable au traitement de l'exstrophie de la vessie et des anus contre nature complexes.*

Parmi les différentes variétés de traitement qui ont été proposées pour la cure de l'exstrophie de la vessie, l'abouchement des uretères dans le rectum a été préconisée par nombre d'auteurs; mais ce qui a fait hésiter à employer ce procédé, c'est l'infection ascendante des uretères et des reins. M. Mauclaire a essayé de remédier à cet inconvénient par la greffe des uretères dans le rectum aseptisé. Pour cela, chez plusieurs chiens, il a sectionné le rectum à son union avec l'S iliaque, et a greffé les deux uretères dans le rectum, dont l'extrémité supérieure était oblitérée, par invagination séro-séreuse. Enfin, chez le chien l'S iliaque n'étant pas flottante dans le petit bassin, il s'est contenté d'établir un anus contre nature artificiel inguinal. Mais chez l'enfant, ainsi qu'il l'a constaté sur le cadavre, il est facile d'amener le côlon pelvien à travers le muscle releveur de l'anus et d'établir un anus périnéal dans la fosse ischio-rectale droite avec moins de tension que dans la fosse iliaque du côté gauche. Mais la disjonction du côlon et du mésocôlon pelvien est assez variable chez les enfants.

Ces essais expérimentaux paraissent donc réalisables chez l'enfant. Pour cela, la voie abdominale est préférable à la voie sacrée. En ce qui concerne l'établissement de la suture urétéro-rectale, la méthode de

Murphy parait difficile à appliquer. Peut-être pourrait-on se servir d'un tube creux introduit dans l'uretère et le rectum.

Dans une autre série d'expériences, M. Mauclaire s'est trouvé en présence d'un anus contre nature complexe, caractérisé par un plastron abdominal étendu et entourant plusieurs petites fistules stercorales. Par l'intermédiaire d'un de ces trajets cathétérisé avec une sonde qui indiquait le courant descendant des matières, il a établi, sur un point sus-jacent de l'intestin, un anus contre nature ordinaire et a mis de la gaze iodoformée dans le bout inférieur de celui-ci. Quelques jours après, il fut facile de nettoyer les fistules pyostercorales, d'arriver sur les ouvertures de l'intestin et de les oblitérer sans être gêné par les matières fécales. Enfin, dans une troisième séance opératoire, l'anus temporaire sus-jacent a été fermé facilement.

M. Albarran (Paris). — *Sur une série de 80 lithotrities.*

La statistique personnelle de M. Albarran porte sur 80 lithotrities pour calculs vésicaux. Sur ce nombre il s'agissait 46 fois de calculs phosphatiques, 29 fois de calculs uriques, 4 fois de pierres uro-phosphatiques et 1 fois d'un calcul oxalique. Parmi ces malades, 20 avaient atteint ou dépassé soixante-dix ans, 7 étaient âgés de plus de soixante-dix-huit ans. Le plus vieux était un malade âgé de quatre-vingt-quatre ans, atteint d'insuffisance aortique et qui fut opéré sans anesthésie d'un calcul urique pesant 36 grammes. Le plus gros calcul que M. Albarran ait broyé était une pierre urique de 87 grammes; elle avait 65 millimètres dans son plus grand diamètre. 75 de ces lithotrities ont été faites chez l'homme, 4 chez la femme et 1 chez une fillette de dix ans.

Dans les deux tiers des cas on a eu affaire à des vessies infectées, souvent à des vessies très irrégulières et à de très grosses prostates. Dans plusieurs cas il y avait de la pyélonéphrite. Huit fois M. Albarran a pratiqué l'opération sans anesthésie, parfois parce qu'il s'agissait de petits calculs dans des vessies tolérantes, d'autres fois parce qu'il existait des contre-indications à l'anesthésie. Tous ces malades ont guéri, sauf 1 qui est mort d'anémie; il s'agit d'une malade de soixante et un ans, qui avait une fièvre moyenne; l'opération marcha très régulièrement et dura vingt minutes; l'autopsie ne put être faite.

Ces chiffres confirment que la lithotritie est une opération bénigne et facile à pratiquer dans la plupart des cas. Mais même pour ceux qui sont habitués à faire cette opération, il existe des contre-indications, et, pour son compte, M. Albarran a fait quatre fois la taille hypogastrique pour calculs. Dans les cas ordinaires, lorsque la vessie est régulière, facile à distendre et la prostate de moyen volume, la lithotritie est une opération simple, à la portée de tous les chirurgiens qui opèrent attentivement. On fait à la lithotritie le reproche de pouvoir laisser des fragments. Si on a quelques doutes à cet égard, on peut ne pas se contenter de la vérification au lithotriteur et pratiquer un examen cystoscopique.

M. JONNESCO (Bucarest). — *Sur la taille hypogastrique.*

M. Jonnesco a eu l'occasion de pratiquer six fois la taille hypogastrique : cinq fois pour calculs, une fois pour hématurie rebelle sans cause appréciable (hémophilie rénale).

Sur les cinq premiers cas, un opéré, vieillard de soixante-dix ans, porteur d'un énorme calcul (300 grammes), est mort le troisième jour d'une pneumonie double, constatée le soir même de l'opération. Les quatre autres opérés ont parfaitement guéri. Dans tous ces cas il a fait la suture de la vessie à double étage au catgut. Dans un cas (homme, vingt ans), la réunion de la vessie par première intention a été obtenue et le malade a quitté le service le 7e jour. Dans les trois autres cas, le 3e et le 4e jour, il s'est produit une fistule vésicale, petite dans deux cas, plus large dans le troisième. Ces fistules ont guéri assez rapidement (15, 20 et 30 jours), malgré l'épanchement d'urine dans la cavité de Retzius dans deux cas (enfants de sept ans et demi et onze ans et demi). Dans ces cinq cas, il a fait la taille longitudinale.

Dans le 6e cas (homme cinquante-sept ans), hématurie rebelle, il a fait la taille transversale de Trendelenbourg, et la suture de la vessie à double étage. La réunion s'est faite incomplètement; une petite fistule vésicale se forma le 15e jour. L'hématurie cessa complètement après l'intervention.

Ces six opérations m'ont prouvé les faits suivants :

1° La taille hypogastrique est une opération facile; jamais je n'ai rencontré le péritoine; le ballon de Petersen est absolument inutile.

2° La suture de la vessie est toujours indiquée, si ce n'est quand celle-ci est profondément altérée et l'urine purulente. Alors même que la réunion totale de la plaie vésicale n'est pas obtenue, on se trouve en face d'un petit orifice vésical, au lieu de la large plaie nécessaire pour extraire le calcul ou pour explorer la cavité vésicale.

3° Les fistules vésicales se ferment avec une grande rapidité.

4° Les épanchements d'urine dans la cavité de Retzius n'ont aucune gravité, et cèdent à un simple lavage et drainage de Mikulicz de la cavité.

5° La taille hypogastrique est préférable à la taille périnéale, même chez les enfants en bas âge.

6° La taille longitudinale est de beaucoup préférable. La taille transversale de Trendelenbourg est mauvaise, à cause de la difficulté d'une parfaite réunion de la plaie abdominale.

7° La taille hypogastrique est indiquée dans les hématuries rebelles sans cause appréciable (hémophilie rénale), qui cèdent immédiatement après l'intervention.

M. F. GUYON (Paris). — *Note sur la résection des canaux déférents et son influence sur l'état de la prostate.*

La solidarité qui existe entre l'appareil testiculaire et la prostate est purement fonctionnelle. A part quelques anastomoses veineuses, leurs

circulations sont absolument indépendantes l'une de l'autre. Il était donc rationnel de penser que l'isolement physiologique de ces deux organes, par la suppression des canaux déférents, suffirait pour produire des effets semblables à ceux réalisés par l'enlèvement des testicules. Après quelques expériences pratiquées sur des chiens, avec l'aide de M. Legueu, M. Guyon a exécuté la résection bilatérale des canaux déférents sur deux malades; M. Legueu a fait une troisième opération sur un malade du service de M. Guyon.

Les expériences sur les chiens ont été comparatives et ont porté sur la castration double, la résection bilatérale des canaux déférents et enfin la section d'un déférent avec castration de l'autre côté. — Les chiens castrés, au nombre de trois, furent sacrifiés, deux au bout de cinq mois, le troisième après deux mois et demi. Chez les deux premiers la prostate avait diminué des deux tiers, et chez le troisième l'atrophie était déjà évidente. Elle était caractérisée histologiquement par une disparition très avancée du tissu glandulaire. Quatre chiens ont été soumis à la résection bilatérale des canaux déférents. L'un a été sacrifié après cinq mois, le second au bout de quatre mois, et les deux derniers au bout de deux mois et demi. Chez aucun d'eux la prostate ne parut changée de volume, mais l'examen histologique a montré une condensation du tissu interstitiel au contact des culs-de-sac glandulaires et chez l'un d'eux une atrophie réelle de tissu glandulaire. Chez l'animal auquel on fit la castration d'un côté et la résection du déférent de l'autre côté, et qui ne fut sacrifié qu'après cinq mois, aucun changement dans le volume de la prostate et aucune modification du tissu glandulaire ne furent constatés.

Il résulte de ces expériences que, si la résection bilatérale des canaux déférents n'a pas la même action immédiate que la castration, les modifications du stroma dans tous les cas permettent de penser que l'action atrophiante, quoique beaucoup plus lente, est réelle.

Le premier malade opéré par M. Guyon était rétentionniste complet depuis dix ans et avait des fréquences exagérées du besoin d'uriner qui le mettaient dans la nécessité de se sonder à chaque instant. La traversée prostatique était souvent difficile, et le contact de la sonde la faisait souvent saigner. La section bilatérale des deux déférents fut pratiquée le 11 juin 1895. Au bout de peu de jours, il y eut diminution manifeste dans la fréquence des mictions; le cathétérisme put être pratiqué avec facilité et à de plus longs intervalles. Au bout de six semaines, le toucher rectal fit constater une turgescence beaucoup moindre de l'ensemble de la prostate.

Le second malade, également rétentionniste depuis plusieurs années, avait été obligé de beaucoup multiplier les sondages et éprouvait aussi quelques difficultés dans le cathétérisme. La prostate, très volumineuse, était partout uniformément résistante. L'opération fut pratiquée à la fin de juin. Le résultat obtenu au point de vue de la fréquence des mictions a été remarquable. Par contre on ne constata

pas de modification dans la consistance et le volume de la prostate.

Chez ces deux malades, âgés de près de soixante-dix ans, les suites opératoires furent des plus bénignes. Chez l'un et l'autre, au bout de six semaines à deux mois, on ne constatait aucune modification dans la consistance et le volume des testicules. Ni l'un ni l'autre n'ont retrouvé à aucun degré la faculté d'uriner sans sonde.

Le malade opéré par M. Legueu était âgé de soixante-dix ans, et n'était en état de rétention complète que depuis un mois; il avait à gauche une épididymite volumineuse. Un mois après la résection bilatérale des déférents, il n'y avait d'autre changement dans l'état du malade que la disparition du gonflement épididymaire. Mais il ne devait pas tarder à uriner en partie sans sonde.

Il ne semble pas douteux à M. Guyon que les résultats obtenus sur la prostate par l'isolement physiologique de l'appareil testiculaire sont le fait d'une diminution de l'état congestif, et sans nier l'action directe de la castration sur la constitution même du tissu de la prostate, il n'est pas éloigné de croire que la castration double obtient une partie de ses succès par son action anti-congestive. Quoi qu'il en soit, on ne saurait conclure d'une façon positive, au point de vue de l'action définitive, de la résection bilatérale des canaux déférents.

Celle-ci peut trouver une autre indication. Les malades qui sont fréquemment atteints d'orchite sous l'influence du cathétérisme, pourraient, grâce à elle, être mis à l'abri de cet accident. A ce titre elle mériterait de prendre place dans la thérapeutique chirurgicale.

La technique recommandée par M. Guyon est la suivante : de chaque côté du raphé, en se rapprochant d'un à deux centimètres, on incise le plus commodément pour arriver directement sur le canal déférent. On l'isole dans toute l'étendue de l'incision, puis on sectionne l'extrémité inférieure. Une ligature est placée ensuite dans l'extrémité supérieure, et une nouvelle section est pratiquée immédiatement au-dessus. Le canal déférent se trouve ainsi réséqué dans presque toute l'étendue de sa portion scrotale.

M. Routier (Paris). — *Du cathétérisme rétrograde chez les prostatiques.*

M. Routier ne vient ni parler d'une méthode nouvelle ni préconiser un moyen à employer fréquemment : il s'en est servi deux fois depuis près de trois ans qu'il est à la tête d'un service de maladies des voies urinaires.

Ce qu'il veut surtout faire ressortir, c'est la facilité du procédé et ses bons résultats.

Dans ces deux cas, il s'agissait de prostatiques avérés chez lesquels on avait, par divers essais de cathétérisme, tellement labouré le canal que toute tentative de sa part avait échoué ; il entrait toujours dans la fausse route produite.

Chez l'un de ces malades, on avait même six jours durant fait la

ponction aspiratrice de la vessie, mais l'état général se gâtait, il y avait de la fièvre, des frissons; il fallait faire autre chose.

Frappé des bons effets obtenus par la cystotomie sur les congestions prostatiques, M. Routier pensa que l'ouverture de la vessie exercerait ici comme toujours sa bonne influence, et il espérait en même temps pouvoir remettre le canal en état par la mise à demeure d'une sonde.

Chez ces deux malades, il a pratiqué d'abord la cystotomie sus-pubienne, rendue très facile par la réplétion pathologique de leur vessie, il a pu faire une très petite incision à la vessie et par là, avec l'index pour guide, conduire facilement de la vessie vers le méat une bougie n° 20 par laquelle il ramena dans la vessie de ses deux malades une sonde à bout coupé du même calibre, n° 20.

Il attire l'attention sur une petite modification dans la technique pour passer les fils suspenseurs si utiles pour toutes les manœuvres ultérieures. Soit avec l'aiguille courte de Reverdin, soit avec une aiguille de Hagedorn, avant d'inciser la vessie, il passe deux anses de fils parallèles à la suture incision de la vessie et distante de celle-ci, c'est-à-dire de la ligne médiane, de un centimètre environ.

Ces deux fils passés et noués chacun, il incise entre eux deux; de cette façon, la vessie est du même coup ouverte et suspendue.

Dans ces cas, une ouverture de deux centimètres à la vessie suffit, l'index fait l'exploration vésicale, reconnait la prostate, ses saillies, les calculs quand il y en a, et enfin le col vésical, toujours largement béant.

Rien n'est plus facile que de faire glisser sur le doigt une bougie qui s'engage dans le col vésical et vient par une douce pression parcourir le canal et sortir au méat.

Sur l'extrémité de cette bougie, un aide fixe avec un nœud de soie une sonde à bout coupé dans laquelle pénètre l'olive de la bougie, et on retire le tout jusqu'à ce que la sonde soit dans la vessie.

Comme il arrive souvent chez les vieux prostatiques que la sonde à demeure la mieux fixée soit expulsée, M. Routier passe dans les yeux de la sonde une anse de soie qui sort ensuite par la plaie hypogastrique et assure un conducteur en cas d'accident.

Puis, il fait un pansement à plat, sans fixer aucunement les parois de la vessie; en un mot, il fait une cystotomie, non une cystostomie.

Ces deux malades sont sortis guéris, leurs plaies hypogastriques étaient fermées chez l'un le douzième jour, chez l'autre le dix-septième.

L'un d'eux doit continuer à se sonder, ce qu'il fait facilement matin et soir.

L'autre avait une prostate si grosse, si rougeâtre, que M. Routier a cru devoir lui pratiquer la ligature des canaux déférents; le résultat a été parfait, il urine sans sonde et vide sa vessie.

Il a eu, du reste, à plusieurs reprises (cinq fois), l'occasion de lier les canaux déférents pour remédier à la congestion prostatique, et il n'a eu qu'à se louer de ce procédé très supérieur à la castration.

M. ALBARRAN (Paris). — *De la castration dans l'hypertrophie de la prostate.*

Pour juger de la valeur de la castration dans l'hypertrophie prostatique, on s'est contenté de réunir un grand nombre d'observations disparates. M. Albarran se propose d'étudier de plus près les observations et d'analyser les résultats suivant la période évolutive de la maladie.

I. *Effet de la castration double sur le volume de la prostate.* — Il faut être très prudent avant d'affirmer par le simple examen macroscopique de la prostate que la glande est atrophiée. De même il n'y a pas de rapport constant entre le poids de la prostate et le poids de l'animal. Seul l'examen histologique permet d'affirmer l'atrophie de la prostate à la suite de la castration. M. Albarran a constaté que cette atrophie débute rapidement et est déjà très marquée un mois et demi à deux mois après l'opération.

Mais les expériences sur les animaux ne peuvent renseigner sur l'atrophie de la prostate hypertrophiée ; la preuve anatomique de cette atrophie ne peut être faite. Mais au point de vue clinique, plusieurs observations le démontrent, en particulier celle d'un malade de M. Albarran, qui avait une hypertrophie moyenne avec une glande faisant fortement saillie dans le rectum; trois mois après l'opération, on ne pouvait plus sentir la prostate par le toucher rectal. Dans la plupart des cas l'atrophie est plus lente.

A côté de la diminution de volume due à l'atrophie, il faut faire une grande place à celle qui est due à la décongestion de la glande. A elle seule, la congestion peut augmenter, au moins d'un tiers, le volume cliniquement appréciable de la prostate hypertrophiée.

II. *Effets de la castration double sur la contractilité vésicale.* — Dans l'hypertrophie de la prostate, la castration agit sur la contractilité vésicale en diminuant le volume de la glande, ce qui améliore ou guérit même certaines rétentions. L'opération agit peut-être aussi sur la vessie, d'un côté en décongestionnant l'organe, et d'un autre côté par dynamogénie de l'organe inhibé, comme tendent à le montrer certaines observations dans lesquelles les malades récupèrent au bout de quelques heures après l'opération, la faculté d'uriner spontanément absente depuis des années.

La castration agit sur la contractilité d'une manière différente suivant les cas.

1° Chez les prostatiques avec dysurie sans rétention d'urine, elle a pour résultat presque constant de diminuer le nombre des mictions.

2° Chez les prostatiques avec rétentions aiguës, elle paraît agir surtout en décongestionnant la prostate et la vessie.

3° Chez les prostatiques avec rétentions chroniques incomplètes, on peut penser que les bénéfices obtenus doivent être mis sur le compte de l'atrophie, qui en diminuant le volume de la prostate rend plus aisé le travail du muscle vésical.

4° Chez les prostatiques avec rétentions chroniques incomplètes, on

peut observer des améliorations extrêmement rapides et des guérisons complètes qui ne peuvent être comprises qu'en supposant une sclérose nulle ou peu marquée de la couche musculaire de la vessie.

M. Legueu a pratiqué deux fois la castration pour remédier à des accidents de prostatisme.

Un malade de soixante-dix-huit ans était atteint de rétention complète depuis trois ans : déjà cystostomisé au début de ses accidents, il n'urinait qu'avec la sonde. La prostate était volumineuse, mais ferme et dure. On lui fit sur sa demande la castration le 9 août dernier : deux mois après, il n'avait encore obtenu de l'opération aucun bénéfice appréciable. Il n'a jamais pu uriner sans sonde, et la prostate n'a pas changé de volume.

Tout autre a été le résultat obtenu chez un second malade : c'était un individu de soixante ans, qui avait eu sa première attaque de rétention trois semaines avant d'entrer à l'hôpital. La prostate était énorme et fortement congestionnée : chaque cathétérisme déterminait du saignement, les hématuries se continuaient même dans l'intervalle des cathétérismes, et la sonde à demeure ne déterminait aucun soulagement. M. Legueu pensa que dans un cas de ce genre la castration devait prouver son effacacité sur l'élément congestif, et donner rapidement un résultat qu'on aurait pu obtenir avec d'autres moyens et un peu de patience. L'opération, acceptée par le malade, fut pratiquée le 28 août dernier : le soir, le malade urinait seul, et pendant les trois semaines qu'il resta à l'hôpital ce malade, en état de rétention complète, ne fut plus une seule fois sondé. Les hématuries cessèrent définitivement le quatrième jour, pour ne plus se produire. Le malade a été revu le 14 octobre : il ne s'est jamais sondé depuis l'opération, il lui reste encore, il est vrai, un résidu de trente grammes, mais sa prostate a déjà beaucoup diminué de volume.

M. Legueu pense que la castration agit surtout sur l'élément congestif : elle réussira surtout chez les malades qui en sont comme ce dernier à leur première attaque de rétention, alors qu'elle restera le plus souvent impuissante dans les cas où la prostate est ferme et la rétention depuis longtemps établie. Cette action décongestive, nous avons d'autres moyens que la castration de l'obtenir : et il n'y aurait de raison de considérer le castration comme préférable en ces circonstances à tout autre moyen, que si l'avenir de ces malades nous les montrait mis à l'abri par l'opération des attaques de congestion et de rétention, que l'on voit se répéter si souvent chez ceux qui sont abandonnés à eux-mêmes.

M. Desnos (Paris). — *Conditions physiologiques de la résection de la prostate dans l'hypertrophie de cet organe.*

On sait que le prostatisme n'atteint pas exclusivement la prostate, mais frappe simultanément tous les organes de l'appareil urinaire; un

processus scléreux les envahit peu à peu. Mais ce qu'on peut constater c'est l'inégale répartition de ce travail de sclérose. Pour ce qui est de la vessie, dont le degré d'intégrité commande le pronostic de l'affection, cette sclérose est lentement progressive; elle amène une inégale répartition des fibres musculaires qui, se condensant en certains points, donnent lieu à ces saillies connues sous le nom de colonnes. De cette répartition anormale résulte ce fait que les contractions, tout en se produisant avec énergie, ne concourent plus à la production de l'effet utile; de là aussi la diminution de la pression intra-vésicale constatée chez les prostatiques par M. Genouville.

La présence d'un obstacle prostatique contre lequel la vessie doit lutter crée ou accentue ces lésions. Ce qui le prouve, c'est que, lorsqu'on intervient par le cathétérisme répété chez des prostatiques avec rétention, on observe ordinairement que la quantité d'urine retenue diminue et que la tension vésicale augmente.

Il semble donc rationnel de penser qu'en supprimant l'obstacle prostatique chez des malades dont la vessie est encore très contractile, on arrêtera dans une certaine mesure le développement des lésions vésicales.

En s'appuyant sur ces données, M. Desnos a pu pratiquer 22 résections de la prostate. Les résultats ont été les suivants : 2 morts (1 par infection et 1 mort subite au huitième jour), 1 aggravation (apparition d'une légère incontinence), 4 états stationnaires, 15 améliorations ou guérisons. Dans ces derniers cas, la rétention a diminué ou a cessé, les douleurs ont disparu, et surtout les vessies ne se sont pas réinfectées. Le fait le plus important à signaler est l'absence de récidive; tous les sujets opérés ne vident pas complètement leur vessie, mais la quantité retenue n'augmente plus. Deux malades, opérés il y a sept ans, ont continué à uriner normalement et sans avoir besoin du cathétérisme. Ces bons résultats n'ont été obtenus que chez des malades dont la vessie était suffisamment contractile et qui étaient relativement jeunes. Tous les malades opérés au-dessus de soixante-cinq ans n'ont retiré aucun bénéfice de l'intervention.

M. Boiffin (Nantes). — *Épispadias complet péno-pubien. Reconstitution du col vésical après symphyséotomie.*

Dans l'épispadias complet, l'incontinence d'urine constitue l'infirmité la plus pénible. Elle est due à une division profonde des fibres circulaires du col de la vessie; pour rétablir la miction volontaire, il faut donc réunir les deux extrémités séparées de ces fibres.

C'est ce que M. Boiffin a réalisé chez un jeune garçon de quinze ans, atteint d'épispadias complet avec incontinence absolue d'urine. Il pratiqua d'abord la symphyséotomie selon les principes formulés par Farabeuf, mit aussi à découvert, sur une longueur de 5 centimètres, la région du col vésical et de la prostate, où la muqueuse existait seule sur la ligne médiane. Il disséqua sur les côtés, jusqu'à ce qu'il trouvât des parties charnues épaisses qu'il pût suturer au catgut et ramener sur la

l'hématurie a son point de départ dans le rein droit. Une incision lombaire met ce rein à nu, et, comme l'exploration externe ne fournit rien d'anormal, si ce n'est une certaine mobilité de ce rein, M. Guyon se contente de le fixer, sans même l'ouvrir. Cette intervention suffit pour arrêter complètement les hématuries, qui n'ont plus reparu depuis dix-huit mois, date de l'opération.

M. VIGNERON (Marseille). — *Contusion de l'uretère.*

L'histoire du cas observé peut se résumer ainsi : chute brusque, le flanc droit portant sur un corps résistant; douleur immédiate très aiguë, qui s'amende peu à peu au repos; à la première miction, trente-quatre heures après l'accident, hématurie qui persiste en s'atténuant pendant deux jours. Elle cesse le troisième jour pour réapparaître le soir après une promenade; le quatrième jour elle a disparu; c'est à cette date que le blessé est vu : urines limpides, jamais de difficulté de la miction. Ecchymose et éraflures superficielles dans le flanc droit, au niveau du détroit supérieur, allongées dans le sens et le long du trajet de l'uretère. A ce niveau douleur superficielle légère, et profonde plus aiguë, irradiée dans le petit bassin, siégeant sur l'uretère, autour duquel on constate un peu d'empâtement. Pas de météorisme. Rien du côté des autres organes urinaires ou en dehors. Au bout de quatre jours troisième hématurie légère et courte, encore après une promenade. Les symptômes douloureux s'amendent de plus en plus : et trente jours après l'accident le malade est bien, n'a plus éprouvé le moindre symptôme. Il ne conserve plus que des traces extérieures insignifiantes de l'accident et un peu d'induration péri-urétérale. En l'absence de toute affection antérieure de l'appareil urinaire, M. Vigneron démontre l'origine traumatique de l'hématurie et localise la lésion dans l'uretère, sur le trajet duquel seul on a trouvé des signes physiques. Il semble donc qu'en dehors des traumatismes graves de l'uretère, des ruptures seules décrites, on doit admettre la contusion de l'uretère dans laquelle les lésions doivent se limiter à une simple érosion de la muqueuse avec intégrité de la couche musculeuse. Ces lésions peuvent se compliquer de contusion péri-urétérale. Elles peuvent siéger plus bas que les ruptures de l'uretère, au niveau du détroit supérieur. Le choc direct et la compression du canal, peu mobile, pris entre deux corps résistants, le détroit supérieur et le corps sur lequel on tombe, en sont la cause. Cliniquement la contusion de l'uretère ne semble guère se démontrer que par la douleur localisée et l'hématurie : son pronostic immédiat est bénin, mais on doit craindre pour l'avenir la possibilité d'accidents de rétention rénale, soit par sténose du canal, soit surtout par rétraction des lésions péri-urétérales qui peuvent coexister.

M. POUSSON (Bordeaux). — *Valeur de l'intervention chirurgicale dans les tumeurs de la vessie.*

L'extirpation de tumeur de la vessie est susceptible de donner une

consécutive à l'incision dorsale du prépuce était complètement cicatrisée. Deux mois après l'opération, une bougie n° 20 traverse sans difficulté le canal. La verge, maintenant pourvue d'un filet large et très nourri, supporte sans la moindre gêne les fréquentes érections auxquelles le sujet, âgé de quarante-quatre ans et très vigoureux, est prédisposé par plus d'une année d'abstinence forcée.

M. Lavaux (Paris). — *Deux observations de gravelle phosphatique primitive.*

Il s'agit de deux malades âgés, l'un de quarante-six ans, l'autre de quarante-trois ans, qui ont eu, dans ces dernières années, plusieurs crises de coliques néphrétiques et ont expulsé des graviers, même de petits calculs, composés de phosphate de chaux. Il n'existait pas d'inflammation des voies urinaires et l'urine était *aseptique*. Ces deux malades, d'un tempérament nerveux, travaillent beaucoup et présentent souvent des troubles dyspeptiques très accusés. Leur urine est presque toujours neutre ou alcaline. De temps en temps, on y trouve du mucus, qui agglomère les sels précipités, d'où la formation de masses plus ou moins volumineuses dont l'expulsion cause des douleurs vives dans l'urètre.

Ces deux observations montrent que la gravelle phosphatique primitive est bien due à l'alcalinité de l'urine et à l'existence, dans ce liquide, d'une substance organique, comme l'ont soutenu Ultzmann et Ebstein. Si cette variété de gravelle est rare, alors que la phosphaturie est au contraire fréquente chez les neurasthéniques, entre autres, cela tient à l'absence habituelle chez les malades d'une quantité suffisante de substance organique dans l'urine. Pour que cette substance existe en proportion notable, il faut qu'une cause produise l'altération de l'épithélium rénal ou de l'épithélium des voies urinaires. Il me paraît logique d'admettre, avec Ebstein, que cette cause est habituellement une intoxication ou une *infection générale*. Chez mes deux malades, il s'agissait très probablement d'une résorption des poisons intestinaux ou d'une infection générale produite par le *bacterium coli commune* ou toute autre infection.

Le *traitement préventif* doit répondre à deux indications : 1° supprimer, si possible, les causes qui produisent l'alcalinité de l'urine : mauvaise nutrition, excès de travail, fatigue nerveuse, etc... ; 2° éviter les intoxications et l'infection générale par les poisons et les microbes contenus dans l'intestin ou toute autre infection.

Le *traitement curatif* est le même que dans les autres variétés de gravelle ; mais il faut éviter de prescrire des boissons alcalines.

Organes génitaux.

I. — Homme.

M. Heydenreich (Nancy). — *Un cas de tumeur énorme du testicule.*

Il s'agit d'une énorme tumeur du testicule gauche, descendant jus-

qu'aux genoux, largement ulcérée à la partie inférieure, fluctuante en avant et à gauche, de consistance dure à droite et en arrière. C'était un néoplasme malin avec épanchement considérable dans la cavité vaginale. La castration fut pratiquée, et l'examen histologique montra qu'on avait affaire à un sarcome à petites cellules.

C'est la tumeur la plus considérable qui ait été observée jusqu'à présent sur le testicule.

II. — Femme.

M. Bouilly (Paris). — *Des indications et de la valeur de l'incision vaginale.*

Dans cette communication, M. Bouilly ne s'occupe que des moyens fournis par la voie vaginale pour aborder des collections du petit bassin et pour opérer des néoplasmes; c'est l'hsytérectomie vaginale qui a enseigné cette voie.

Pour l'ablation des kystes de l'ovaire, la voie vaginale constitue une voie d'exception. Elle est recommandable quand il s'agit des petits kystes pelviens, bas situés et qu'on a la notion qu'on tombera facilement sur la tumeur à enlever. Dans les conditions inverses, la laparotomie s'impose. M. Bouilly a fait trois fois l'ablation de petits kystes de l'ovaire par la voie vaginale.

En ce qui concerne l'extirpation des fibromes, la voie vaginale doit encore constituer une voie d'exception. Cependant, dans un certain nombre de cas, elle est l'opération idéale. Il en est ainsi dans les cas de petits fibromes développés dans la paroi antérieure de l'utérus, ou encore dans les fibromes cavitaires qui se traduisent par l'abondance et la persistance des métrorragies. M. Bouilly possède deux observations de la première et deux de la seconde catégorie. Dans un cinquième cas il commit une erreur de diagnostic; croyant avoir affaire à des lésions annexielles, il tomba sur un fibrome du ligament large et put extraire a tumeur.

La voie vaginale lui a donné des résultats opératoires excellents, quand il s'est agi d'extirper des annexes d'un seul côté. Il possède six observations de ce genre. Mais il faut que les annexes soient bas situées dans le cul-de-sac postérieur. Dans un cas il dut abandonner la partie, parce que les annexes étaient trop haut situées. La première opération de ce genre date de 1886.

Enfin la voie vaginale est l'opération de choix dans les collections hématiques du bassin. M. Bouilly a eu l'occasion d'opérer dix cas de ce genre, et a toujours obtenu la guérison. Il faut pour cela inciser largement, faire une évacuation complète des caillots, puis laver et même curetter au besoin, et drainer au moyen d'un gros tube en T.

M. Reynier (Paris). — *Traitement de l'hématocèle péri-utérine.*

Depuis longtemps M. Reynier préconise l'intervention précoce dans

les cas d'hématocèle rétro-utérine, et les statistiques récentes sont venues lui donner raison.

Si l'on se reporte à l'étiologie, on trouve que, dans 80 0/0 des cas, cette affection est le fait d'une erreur de fécondation. Hématocèle veut dire lésion des annexes, et rien d'étonnant à ce qu'une femme, atteinte de cette affection, continue à souffrir après l'évacuation simple du sang. Il faut donc intervenir dans le double but d'arrêter l'hémorragie et d'évacuer la cavité péritonéale du sang et des débris fœtaux qu'elle contient.

Quelle est la meilleure voie à suivre? — Si l'hématocèle est suppurée, la voie vaginale est la méthode de choix, car il faut éviter l'infection du péritoine. — Mais quand l'hématocèle n'est pas suppurée, il n'en est plus de même. Dans certains cas on peut se contenter d'une incision vaginale; mais on risque de ne pas tout enlever, et de laisser en particulier un placenta saignant. On peut aussi, à la rigueur, faire une hystérectomie vaginale; mais elle peut ne pas réussir, et d'ailleurs, la lésion étant habituellement unilatérale, on n'est pas autorisé à faire la castration utérine.

Par la voie abdominale, au contraire, on arrive toujours et plus rapidement au but que l'on se propose : arrêter l'hémorragie, enlever la trompe, explorer le petit bassin et voir ce qu'il y a à faire. On a dit que cette voie est plus dangereuse. Cela est possible pour les hématocèles anciennes; mais pour les cas récents cela n'est certainement pas exact.

M. Reynier est intervenu douze fois pour des hématocèles rétro-utérines: dans trois cas il s'agissait de grossesses tubo-péritonéales; dans neuf cas, c'étaient des salpingites hémorragiques, et dans quatre de ces cas l'examen histologique montre l'existence de villosités placentaires.

Au point de vue du manuel opératoire, M. Reynier insiste sur l'inutilité du drainage, qu'il ne fait que deux fois dans ses douze observations. Ce drainage expose à des fistules consécutives. Il n'y a d'ailleurs aucun danger à fermer complètement le ventre, l'examen bactériologique montrant que les collections hématiques de l'hématocèle sont dénuées de microbes.

M. Picqué pense qu'on confond trop souvent des lésions qui ne sont pas comparables. Il faut distinguer les grossesses extra-utérines en évolution d'avec les hématocèles proprement dites, qui ne sont que des grossesses arrêtées dans leur évolution. Pour les premières, la seule opération qui leur convienne est la laparotomie. Jusque dans ces derniers temps, pour les hématocèles proprement dites, M. Picqué avait recours à la laparotomie. M. Bouilly, dans un cas récent qu'il lui avait soumis, l'a converti à la pratique de l'incision vaginale. Au point de vue de l'anatomie pathologique, M. Picqué est convaincu qu'il s'agit toujours d'hémato-salpinx.

Enfin, pour ce qui est de l'hystérectomie vaginale dans les cas de ce

genre, à raison même de l'unilatéralité des lésions, M. Picqué croit qu'elle ne peut être indiquée qu'exceptionnellement.

M. Lejars (Paris). — *Un fait d'hématocèle sous-péritonéo-pelvienne traitée par l'incision ischio-rectale et la décortication de la poche.*

L'histoire de l'hématocèle sous-péritonéo-pelvienne est encore trop incomplète pour qu'il ne soit pas utile d'en recueillir et d'en analyser tous les faits. L'observation suivante se marque d'ailleurs, et par le volume de la tumeur sanguine, et par la localisation très nette que l'opération a permis de constater, et par la voie qui a été suivie pour l'ouverture et la décortication de la poche.

Il s'agit d'une femme de quarante-sept ans, bien portante jusqu'à quarante-deux ans, mal réglée depuis cinq ans; la menstruation, très irrégulière, s'accompagna de douleurs et d'une gêne croissante de la miction et de la défécation. Il y a un an, la malade s'aperçoit de la présence d'une tumeur au-dessous de la fesse droite, tumeur qui grossit peu à peu.

Voici ce que nous constatons : à la région ischio-rectale droite, les téguments, légèrement violacés, sont soulevés par une bosselure arrondie, aussi grosse que le poing, résistante plutôt que fluctuante, et qui forme le pôle inférieur, apparent d'une vaste poche. En effet, la paroi latérale droite du rectum et la paroi postéro-latérale du vagin sont occupées par un relief volumineux, qui obture en partie la lumière des deux canaux et se continue manifestement avec la masse ischio-rectale; l'utérus, de volume normal, est remonté, et se laisse explorer facilement par le palper hypogastrique. Enfin, la fosse iliaque droite est remplie, dans toute sa moitié inférieure, par le cul-de-sac supérieur de l'énorme poche sanguine. Une ponction, pratiquée par M. Lapointe, interne du service, avait, en effet, ramené un liquide brunâtre, évidemment hématique.

Nous étions donc en présence, selon toutes probabilités, d'une hématocèle sous-péritonéo-pelvienne. Le 7 septembre 1894, j'attaquai la collection par la région ischio-rectale : je l'ouvris largement, et il s'écoula environ 1 litre de liquide chocolat mêlé de gros caillots noirs, qui remplissaient tout l'arrière-fond de la cavité : cavité close de toutes parts en occupant toute la moitié droite du bassin. Je me mis alors en devoir de pratiquer la décortication de la poche, long travail, qui fut surtout difficile en dedans, au niveau de la paroi rectale, où les adhérences étaient extrêmement intimes. Enfin, grâce à l'abaissement progressif du cul-de-sac supérieur, profond d'au moins 20 centimètres, mais qui devenait de plus en plus accessible à mesure que la poche était libérée et attirée au dehors, la décortication totale put être menée à bien; le péritoine n'était pas ouvert.

Pourtant l'amincissement de la paroi rectale était tel, en quelques points, qu'il y avait lieu de craindre l'accident qui se produisit au quatrième jour : une fistule stercorale. La guérison n'en eut pas moins

lieu, sans autre complication : le trajet recto-cutané fut opéré et guéri ultérieurement.

L'examen de la poche et de son contenu n'a rien révélé d'intéressant. Je me garderai donc de formuler aucune hypothèse pathogénique, j'insisterai seulement sur la topographie, nettement relevée au cours de l'opération, de la collection sous-péritonéo-pelvienne. La voie ischio-rectale, ici tout indiquée par le relief apparent de la tumeur, semble très favorable, puisqu'elle m'a permis de pratiquer une décortication totale; et la fistule stercorale pourrait être évitée, dans un autre cas de ce genre, en ne poursuivant pas la dissection jusqu'au bout, au niveau de la paroi latérale du rectum.

M. Demoulin (Paris). — *Sur un cas de grossesse tubaire terminée par rupture et guérie par l'intervention.*

M. Demoulin relate un cas de grossesse tubaire gauche chez une femme de trente ans, grossesse qui se rompit vers la sixième semaine, donnant lieu à une abondante hémorragie intra-péritonéale. Laparotomie huit heures après le début des accidents, toilette du péritoine avec des compresses aseptiques, pas de drainage. Guérison.

M. Demoulin se range parmi les interventionnistes des premières heures, considérant comme dangereuse l'expectation. Il cite, à l'appui de son opinion, différentes statistiques tirées de la thèse de Certus et qui donnent pour les interventions faites immédiatement une proportion d'environ 80 p. 100 de guérisons, alors que les relevés des non-interventionnistes accusent une mortalité de 85 p. 100 et une proportion de 14 à 15 p. 100 seulement de guérisons. Devant de pareils résultats on ne saurait hésiter, d'autant mieux que les forces des malades, que les non-interventionnistes redoutent de voir diminuer encore par le shock opératoire surajouté à la dépression hémorragique, peuvent être efficacement soutenues par les injections abondantes de sérum artificiel et l'emploi de l'éther comme anesthésique.

M. Vautrin (Nancy). — *Quelques considérations sur l'extirpation des fibromes du ligament large.*

M. Vautrin a rassemblé 42 observations de fibromes ligamentaires, parmi lesquels quelques-uns sont des trouvailles d'autopsie. Au point de vue du traitement, on peut les distinguer en trois catégories : 1° fibromes pédiculés; 2° fibromes de moyen volume; 3° fibromes énormes.

Pour les fibromes pédiculés, le traitement est simple et se borne à la ligature du pédicule suivie d'excision. Cependant on a enregistré quelques accidents : pelvi-péritonite, hémorragie intra-abdominale suivie de suppuration. Sur 5 cas d'ablation de fibromes pédiculés, trois fois il y eut complication sérieuse.

Pour les fibromes de moyen volume, la méthode de choix est l'énucléation. Il suffit d'inciser l'enveloppe séreuse de la tumeur parallèle-

ment à la direction de la trompe et d'énucléer. Parfois la vascularisation est grande et le pincement préalable des vaisseaux intra-ovariens s'impose. Rarement l'hémorragie est considérable. Toutes les interventions de ce genre ont donné des succès. Aussi est-il préférable d'opérer par voie abdominale plutôt que de tenter par le vagin une extirpation plus difficile et plus aveugle. La voie para-péritonéale, conseillée par Polosson, semble aussi moins facile et moins sûre.

Les fibromes énormes remplissent généralement le bassin et débordent dans la cavité abdominale. Ils repoussent l'utérus, en haut ou en bas, en avant ou en arrière, s'insinuent parfois sous son revêtement séreux et peuvent envahir l'autre ligament. Les tumeurs sont très vasculaires et changent, en se développant, le rapport des organes pelviens. Sur 9 observations on compte 6 morts. Les dangers de l'opération résident dans l'hémorragie résultant de l'ouverture des nombreuses veines qui entourent la tumeur d'un réseau serré, dans les adhérences qui existent, tantôt avec la vessie et l'uretère, tantôt avec l'intestin et principalement le rectum. Presque tous les insuccès ont eu pour cause l'hémorragie pendant l'opération.

M. Vautrin a opéré un de ces volumineux fibromes ligamentaires chez une femme de vingt-sept ans, qui portait en outre une hernie ombilicale en partie réductible. Le ventre ouvert, il trouva une tumeur remplissant le bassin, et dans l'idée qu'il s'agissait d'un fibrome utérin intra-ligamentaire, il pratiqua l'hystérectomie abdominale totale. L'examen de la tumeur montra ensuite qu'il n'existait entre l'utérus et cette dernière que des rapports de voisinage. Malgré la suture de deux perforations faites à la vessie, la malade guérit.

M. Vautrin propose pour l'extirpation des fibromes volumineux du ligament large l'hystérectomie totale. On substitue ainsi à une énucléation difficile et dangereuse, une opération bien réglée que l'on peut exécuter sans hémorragie sérieuse, grâce au pincement des vaisseaux qui constituent le cercle vasculaire utérin. Cette opération a encore l'avantage de permettre l'écoulement facile des liquides exsudés dans la cavité cruentée, par la voie vaginale, tandis que l'énucléation du fibrome laisse un large espacé qu'il est nécessaire de drainer par la plaie abdominale.

M. Pamard (Avignon). — *Ablation des deux ovaires kystiques, chez une jeune fille hystérique, n'ayant pas guéri la maladie nerveuse.*

Religieuse cloîtrée, vigoureuse, présentant toutes les manifestations de l'hystérie.

Examen sous le chloroforme permettant de constater l'augmentation de volume des deux ovaires.

Ablation de ceux-ci, qui présentent un volume égal à celui d'un œuf de poule et ont subi la dégénérescence kystique.

Disparition des accidents nerveux pendant huit mois : au bout de ce laps de temps apparition de douleurs abdominales qui nécessitent une

deuxième intervention : ablation d'une portion d'épiploon adhérente à la cicatrice.

Rémission pendant plusieurs mois de tous les accidents.

Puis reprise : la malade est envoyée à Lourdes et de là dans sa famille. Elle rentre dans sa communauté, où, au bout de quelques mois, réapparaissent de nouveau chez elle les phénomènes hystériques avec la même intensité qu'avant l'intervention chirurgicale.

MM. Picqué (Paris) et Février (Nancy). — *Tuberculose génitale chez la femme.*

MM. Picqué et Février ont observé le fait suivant : Une jeune fille de dix-huit ans, dont la mère est tuberculeuse, a présenté, il y a quelques mois, dans la fosse iliaque droite, une tumeur volumineuse qui alla en augmentant; elle n'avait jamais eu auparavant de troubles dans sa santé générale ni dans la menstruation. La tumeur, assez volumineuse, allait de la fosse iliaque jusque vers la ligne médiane; elle était en connexion avec les annexes, indépendante de l'utérus et formait une grosse masse dans le cul-de-sac postérieur. On fit la laparotomie et on trouva un double pyosalpinx tuberculeux.

M. Richelot (Paris). — *L'hystérectomie abdominale totale.*

Le procédé d'hystérectomie abdominale totale institué par M. Richelot diffère de tous les autres par quelques points essentiels.

Il ne dit plus qu'il faille se placer entre les jambes de la femme; il a trouvé le moyen de se servir du plan incliné, construit de façon à permettre le maniement facile des pinces.

Le premier des temps essentiels du procédé, quand la situation l'exige, c'est l'énucléation préliminaire des fibromes. Ensuite vient la taille du lambeau péritonéal antérieur, pour séparer la vessie et la rejeter derrière le pubis. Ensuite l'ouverture du cul-de-sac antérieur. Pour guider les ciseaux on introduit l'index gauche dans le vagin. Quand la perforation est faite, le doigt quitte la cavité vaginale et n'y revient plus; celle-ci est lavée et aseptique; il n'y a donc dans cette manœuvre aucun danger d'infection.

On ouvre le cul-de-sac antérieur seul, et on ne s'occupe pas du postérieur; pour passer en arrière le mors postérieur de la pince longue destinée à saisir le ligament large dans toute sa hauteur, on fait avec la pointe des ciseaux mousses un étroit orifice à la base de ce ligament; il est facile de trouver le point et de guider les ciseaux. Cet orifice est au point précis où on met la pince dans l'hystérectomie vaginale, pour saisir l'utérus. Il est bien au-dessus de l'uretère, qui passe obliquement sous le pied du ligament large, pour gagner la vessie rejetée vers le pubis. Quand les deux ligaments sont pincés, il reste à détacher rapidement l'utérus et à couper en dernier lieu l'insertion postérieure du vagin. Celle-ci donne toujours du sang et il est indispensable d'y faire une hémostase complète.

Après la suture de la plaie abdominale, tout est fini, et le résultat est exactement celui d'une hystérectomie vaginale.

M. Tournay (Bruxelles). — *Modification au procédé définitif d'hystérectomie abdominale totale pour fibromes utérins (méthode de Richelot).*

Cette modification consiste à faire préalablement, par voie vaginale, la désinfection du vagin. Par cette voie elle est toujours possible, tandis que par l'abdomen elle est souvent rendue difficile, voire même impossible par la position du fibrome.

M. Péan (Paris). — *Statistique des opérations faites sur l'utérus pour fibromes.*

Dès 1867, M. Péan a fait une ablation de l'utérus pour une grosse tumeur utérine. En 1882, il a enlevé par le vagin des tumeurs fibreuses, de petit volume. Petit à petit on enleva par le vagin des tumeurs de plus en plus volumineuses, et ces opérations ont été rendues possibles grâce à la méthode du morcellement. Souvent aussi il y a avantage à enlever tout l'utérus par le vagin en même temps que les tumeurs, et, en 1886, M. Péan imaginait de faire l'ablation totale de cet organe soit en passant par l'abdomen, soit en passant par le vagin ou en passant à la fois par le vagin et l'abdomen.

Il a employé toutes ces méthodes successivement, et voici la statistique de 1890 à 1894, statistique qui ne vise que les grandes tumeurs fibreuses.

Il a opéré par voie vaginale, en 1890 et 1891, 102 femmes avec 100 guérisons et 2 morts; en 1892, 57 femmes avec 56 guérisons et une mort; en 1893, 35 femmes avec 35 guérisons; en 1894, 55 femmes avec 54 guérisons et une mort.

Par voie abdominale ou par voie mixte, il a opéré, en 1890 et 1891, 47 cas avec 44 guérisons et 3 morts; en 1892, 24 avec 24 guérisons; en 1893, 23 avec 23 guérisons; en 1894, 26 avec 26 guérisons.

M. Segond (Paris). — *Des plus gros fibromes justiciables de l'hystérectomie vaginale.*

Dès que les fibromes atteignent l'ombilic, la plupart des chirurgiens renoncent à l'hystérectomie vaginale pour lui préférer l'hystérectomie abdominale totale. M. Segond considère que tout fibrome dont les limites supérieures sont simplement tangentes à l'ombilic, est justiciable de l'hystérectomie vaginale.

Il a groupé ensemble tous les cas de fibromes qu'il a opérés dans ces conditions, et a réuni ainsi 66 cas avec 7 décès, ce qui donne une mortalité de 10 p. 100. Sur les 7 opérations qui ont été suivies de mort, 3 avaient duré plus de trois heures, et les 4 autres deux heures et demie. Une de ces 7 malades est morte d'occlusion intestinale au quinzième jour avec un volvulus au milieu de la cicatrice vaginale;

une autre, au troisième jour, d'hémorragie par suintement derrière un tamponnement; deux autres ont succombé au shock le soir même de l'opération, sans avoir pu se réchauffer.

Les 59 autres malades ont parfaitement guéri; l'opération avait duré une heure pour 43 cas, une heure et demie pour 6, deux heures pour 2, deux heures et demie pour 4, et enfin cinq heures pour les 6 derniers cas.

Tout en préférant l'hystérectomie vaginale, M. Segond reconnaît qu'il peut exister des cas où celle-ci peut être contre-indiquée, et lorsque, dès le début de l'opération, il se rend compte que l'intervention par le vagin sera trop longue, il commence par cette voie et finit par la voie abdominale.

M. Lebec (Paris). — *Hystérectomie abdominale totale par ligatures. Nouveau procédé.*

Les gynécologues se préoccupent vivement de trouver un procédé sûr et facile permettant de faire la suppression du pédicule dans l'hystérectomie abdominale.

Le procédé que je présente est une combinaison des procédés employés avant moi par Chrobak Martin, Guermonprez, Doyen, etc. Il est basé sur la disposition des vaisseaux dans le ligament large. Le voici en résumé :

Les vaisseaux forment deux groupes très distincts; pour les voir il suffit de tendre en dehors le ligament large. On voit : 1° un groupe externe et supérieur en haut du ligament large contenant les vaisseaux utéro-ovariens; 2° un groupe inférieur et interne accolé à l'utérus et situé à la base du ligament large.

Entre ces groupes vasculaires existe toujours un espace celluleux, mince, transparent, haut de trois à cinq centimètres, large de deux à trois, que l'on voit facilement par transparence. C'est dans cet espace que seront passés les fils qui vont serrer les vaisseaux utéro-ovariens.

Nous avons toujours pu trouver et montrer aux assistants ce triangle où passent les ligatures.

Laparotomie. — Sortir la tumeur du ventre, soulever les annexes et les tendre fortement en haut et en dehors; avec une pince, perforer l'espace décrit ci-dessus, y passer deux gros fils de soie. Le premier est serré en dehors de l'ovaire, sur les vaisseaux utéro-ovariens. Le second sera placé en dedans de l'ovaire pour empêcher l'hémorragie venant de la tumeur; couper entre les deux ligatures, lier à droite et à gauche les ligaments ronds, disséquer la vessie de haut en bas jusqu'au niveau du col utérin, la tumeur ne tient plus que par la base des ligaments larges. Introduire une longue pince dans le vagin, soulever le cul-de-sac antérieur et le perforer. Renverser la tumeur sur le pubis. Introduire la pince dans le cul-de-sac vaginal postérieur. Le perforer.

Passages des fils. — Introduire la pince vaginale par l'ouverture

du cul-de-sac postérieur dans le Douglas. Saisir un gros fil de soie, le descendre dans le vagin, le ramener dans le ventre par l'ouverture du cul-de-sac antérieur, lier fortement sur un côté de l'utérus, passer un autre fil pour l'autre côté. Toute circulation est alors arrêtée. Couper la tumeur en travers à deux centimètres au-dessus des ligatures. Fendre en deux le moignon formé par le col en enlevant la muqueuse du canal cervical. Il ne reste plus que deux petits moignons latéraux suffisants pour empêcher les ligatures de tomber. Faire passer les fils de haut en bas du ventre dans le vagin et les surfaces péritonéales viennent s'adosser, les suturer au catgut. Fermer le ventre, drainer le vagin. On coupe les fils vaginaux du troisième au quinzième jour.

Ce procédé offre les avantages suivants : on lie tous les vaisseaux avant de les couper. On peut refaire toutes les ligatures si elles viennent à glisser. Il est applicable aux fibromes enclavés comme aux fibromes élevés. Il est assez rapide dans son exécution. Il ne nécessite point une double manœuvre comme dans l'extirpation du pédicule par le vagin.

Nous présentons dix-neuf opérations, seize ont guéri sans incidents. Une opérée est morte d'une hémorragie d'une artère vaginale dont le fil a été trouvé dénoué dans une injection. Une seconde est morte faute de soins. En mon absence le drainage vaginal et les injections n'ont pas été faits. J'ai trouvé, au retour d'un voyage, le vagin plein d'un pus infect, la malade a eu des accidents de septicémie. La troisième est morte un mois après l'opération par rechute d'une entérite glaireuse dont elle avait déjà souffert.

Dans aucun des trois cas mortels il n'y a eu d'accident du côté des pédicules, ni des vaisseaux utéro-ovariens, ni de la vessie, ce qui est essentiel pour le procédé.

M. Moulonguet (Amiens). — *De l'hystérectomie vaginale-abdominale totale.*

Dans ce procédé, on commence l'opération comme si on allait faire une hystérectomie vaginale, en pratiquant successivement l'incision circulaire du vagin, le décollement en avant et en arrière de la vessie et du rectum, le placement sur la base des ligaments larges de deux grandes pinces à mors longs et enfin la résection du col.

On abandonne la voie vaginale pour n'y plus revenir; on ouvre le ventre, on isole la tumeur, on l'enserre dans un lien élastique et on résèque toute la masse située au-dessus pour avoir du jour et de la place. Grâce à une pression légère exercée par l'aide sur l'extrémité des deux grandes pinces vaginales situées entre les cuisses, les mors de ces pinces font saillie dans la cavité abdominale et forment un point de repère qui facilite le décollement complet de la vessie et l'ouverture des culs-de-sac péritonéaux, s'ils n'ont point été incisés par le vagin. On pousse alors avec la main droite les deux grandes pinces vaginales

en les voyant et en les conduisant sur les doigts de la main gauche jusqu'à ce qu'elles embrassent toute la hauteur des ligaments larges; on sectionne ces ligaments larges en dedans des pinces et on extrait par l'abdomen le col et ce qui reste du moignon utérin. Une deuxième pince, introduite par le vagin, prend en dedans de la première le sommet du ligament large, pour l'empêcher de déraper. On draine le vagin avec une mèche de gaze iodoformée.

M. DELAUNAY (Paris). — *Note sur l'ablation totale des grosses tumeurs de l'utérus.*

J'apporte au congrès 4 nouvelles observations d'hystérectomie abdominale totale. Les deux premières malades ont été opérées et guéries suivant les procédés que j'ai décrits dans ma communication de Lyon. Je vous entretiendrai surtout des deux dernières. La première de ces malades a été opérée par le procédé de M. Richelot, avec cette légère variante que les deux culs-de-sac avaient été légèrement ouverts. L'opération fut rapide et simple et cependant, trente-six heures après, ma malade mourait avec 40° de température. Après avoir cherché à quelles causes devait être attribué cet échec, j'en suis arrivé à penser qu'il pouvait être imputé au procédé lui-même.

En effet, dans le temps abdominal de l'opération, lorsqu'on introduit par le vagin les grandes pinces destinées à assurer l'hémostase définitive, il arrive souvent que ces pinces ne se présentent pas directement aux orifices vaginaux, elles rencontrent le col, pénètrent peut-être même dans sa cavité et arrivent infectées sur des ligaments larges.

Dans l'hystérectomie vaginale, la manœuvre est la même, dit-on; non, car ici on voit ce que l'on fait, le vagin est écarté, le col est visible et on met les pinces où l'on veut.

Dans ma dernière opération, j'ai essayé de parer au danger dû à la présence du col, et voici comment j'ai procédé : dans un premier temps je désinsère le col par le vagin, je décolle aussi loin que possible les faces antérieure et postérieure et j'ouvre largement les culs-de-sac. Je place ensuite deux pinces à mors longs sur les artères utérines et je remplis le vagin de gaze iodoformée. Ceci fait, je passe au temps abdominal de l'opération. Lorsque la tumeur est hors du ventre et maintenue, soit par un aide, soit par l'appareil de M. Reverdin, je sectionne les ligaments larges après avoir successivement placé une série de pinces et la tumeur est enlevée en totalité. Il est alors facile de remplacer les pinces abdominales, soit par des ligatures, soit par d'autres pinces passées par le vagin qui ne courent plus le risque d'être infectées par le col, puisqu'il n'y est plus. C'est à ce dernier mode d'hémostase que j'ai donné la préférence, et ma malade a parfaitement guéri. On pourrait, il est vrai, désinfecter le col en le curettant, mais je crois qu'il vaut mieux encore ne pas le rencontrer que de s'exposer à incriminer, en cas d'insuccès, un curettage insuffisant.

Il me semble aussi qu'il est préférable d'assurer l'hémostase par une

série de pinces en étages que par une pince unique. Cette dernière, en effet, prend quelquefois dans ses mors une trop grande épaisseur de tissus, sa pression peut être suffisante pour une hémostase temporaire, elle peut ne pas l'être pour une hémostase définitive, et une hémorragie secondaire pourrait survenir au moment de son ablation.

Ce procédé vaut-il mieux que les autres? Je n'ai pas cette prétention, je le donne pour ce qu'il vaut, tout en restant convaincu que bien des fois encore le chirurgien devra s'écarter de tous les procédés connus pour mener à bien son intervention.

M. CHALOT (Toulouse). — *L'opération d'Alexander modifiée.*

M. Chalot apporte la statistique des opérations d'Alexander qu'il a pratiquées, par son procédé, depuis 1892, époque où il la publia au congrès pour l'avancement des sciences. Durant cette période de quatre ans, il a fait 31 opérations avec résultats définitifs parfaits dans tous les cas.

M. BERRUT (Paris). — *Traitement de la procidence du vagin.*

Membres.

M. RECLUS (Paris). — *De l'abstention systématique dans les grands écrasements des membres.*

Depuis plus de sept ans, M. Reclus propose de proscrire absolument les amputations dans les traumatismes des membres. Il embaume le foyer blessé dans des substances antiseptiques et attend que la nature elle-même sépare le mort du vif.

Les cas dans lesquels il a eu l'occasion de mettre cette méthode à l'épreuve sont au nombre de sept; deux sont encore trop récents pour mériter d'être déjà publiés.

I. Le premier fait a trait à un jeune homme de vingt-cinq ans qui eut les pieds écrasés sous les roues d'un wagon. Une double amputation de jambe semblait nécessaire. M. Reclus embauma les pieds vraiment réduits en bouillie. Quand il retira les pansements il y trouva 3 orteils et 3 métatarsiens d'un côté, 2 orteils et 2 métatarsiens de l'autre. Néanmoins le tout s'arrangea si bien que le blessé pouvait faire, au bout d'un an, une marche de vingt-sept kilomètres.

II. La seconde observation est celle d'un jeune homme de vingt-trois ans qui eut le membre inférieur droit broyé sous un train. La désarticulation de la hanche semblait seule possible, et comme le blessé était dans le coma, l'entreprendre eût été achever le malheureux. M. Reclus appliqua son pansement et, grâce à lui, put plus tard se contenter de faire une simple amputation de cuisse.

III. Le troisième cas se rapporte à un homme qui tomba sur la voie au moment du passage d'un train et eut les deux jambes broyées. L'amputation des deux cuisses au tiers inférieur était la seule opération à

pratiquer. M. Reclus enlève tout ce qui ne tenait plus et embaume le membre. Au bout de six semaines il put se contenter de régulariser les moignons fournis après détachement de toutes les parties broyées. Le malade a pu conserver ainsi l'extrémité supérieure de ses deux jambes.

IV. Le quatrième malade avait eu le bras pris entre une roue de voiture et un bec de gaz. La peau était détachée et détruite sur presque toute la circonférence du membre; les muscles étaient déchirés, si bien que l'amputation du bras semblait indiquée. Après quatre mois de pansements, le blessé avait conservé son membre entier.

V. Le cinquième fait concernait un jeune mécanicien de dix-neuf ans qui avait eu le membre supérieur broyé et auquel il aurait fallu pratiquer la désarticulation de l'épaule. Tout allait bien sous l'embaumement lorsqu'il fut pris brusquement, le vingtième jour, d'un tétanos aigu qui l'emporta en deux jours.

Ce dernier fait a engagé M. Reclus à pratiquer d'emblée et dans tous les cas, à titre préventif, une injection d'antitoxine tétanique. Quant au pansement, il consiste en un nettoyage complet, long et minutieux, au savon, à l'éther, à l'alcool et au permanganate de potasse et puis aussi avec de l'eau portée de 60 à 65 degrés. On applique ensuite une substance antiseptique que l'on porte dans toutes les anfractuosités de la plaie; on recouvre de gaze et de ouate, et on serre fortement le membre.

M. Moulonguet (Amiens) a soigné un jeune homme de vingt et un ans dont le membre supérieur avait été pris dans une courroie de transmission. Il avait une fracture des deux os de l'avant-bras, un gonflement énorme de tout le membre et des brûlures superficielles produites par la vapeur d'eau de la machine. La torsion et l'arrachement des muscles avaient été tels qu'on retrouvait sur la face dorsale de la main les muscles de la face antérieure de l'avant-bras. M. Moulonguet essaya de conserver le membre. Pendant une vingtaine de jours le malade alla bien; il n'y avait pas de phénomène d'infection. Mais à ce moment, il se mit brusquement à pâlir et à maigrir; il eut pendant deux jours des hémorragies intestinales qui hâtèrent la cachexie. L'état local restait en apparence très satisfaisant. Le blessé mourut dans la quatrième semaine après le traumatisme. M. Moulonguet eut le regret d'avoir tenté la conservation de ce membre, car si l'amputation du bras avait été pratiquée, ce malade aurait certainement guéri.

M. Jules Bœckel (Strasbourg). — *Amputation interscapulo-thoracique.*

M. J. Bœckel a pratiqué une amputation interscapulo-thoracique chez une jeune fille de vingt-quatre ans, atteinte d'ostéo-sarcome de l'extrémité supérieure du bras; une opération partielle antérieure avait été suivie de récidive. Deux mois après cette première intervention, on procède à la désarticulation de l'épaule, grâce à la ligature préalable de la sous-clavière et à l'ostéotomie provisoire de la clavi-

cule, l'opération se fit sans hémorragie notable, et la malade a très bien guéri de son opération. Malheureusement trois mois plus tard nouvelle récidive inopérable.

M. Bousquet (Clermont-Ferrand). — *Anévrysme diffus de l'avant-bras consécutif à un coup de feu. Ablation du sac. Guérison.*

Il s'agit d'un jeune homme de vingt-six ans qui aurait reçu en septembre 1895 toute la charge de son fusil. Les plombs étaient entrés dans les parties molles de l'avant-bras jusqu'au coude, en laissant intacts os et articulations. Quinze jours après l'accident, apparition au niveau du pli du coude d'un anévrysme artério-veineux. La ligature de l'humérale, proposée, fut refusée. Trois mois après, une tumeur volumineuse occupait la partie inférieure du bras, le coude et une partie de l'avant-bras. M. Bousquet pratiqua l'ablation de la tumeur et obtint une guérison absolue. Tous les mouvements sont suffisamment revenus pour que le conseil de revision n'ait pas cru devoir réformer le sujet.

M. Girard (Berne). — *Désarticulation de l'os iliaque pour sarcome.*

Dans un cas de sarcome énorme du tiers supérieur du fémur droit, chez une jeune fille de dix-sept ans, M. Girard avait pratiqué la désarticulation de la cuisse le 23 mai 1894. La malade resta en bonne santé jusqu'à la fin de l'année, puis revint avec une récidive le 18 février 1895. Comme il ne paraissait y avoir aucune altération des organes internes, après un essai infructueux de traitement par les injections de toxines de streptocoques, M. Girard fit, le 27 mars, l'amputation interpelvienne ou désarticulation de l'os iliaque, y compris l'ischion et le pubis, en laissant cependant la portion du pubis voisine de la symphyse, afin de ménager l'insertion du muscle droit abdominal. Après trois semaines, la malade se levait, et six semaines après l'opération, elle rentrait chez elle, marchant avec deux béquilles. La miction et la défécation ne sont pas troublées, et il n'y a aucun déplacement des organes abdominaux.

L'amputation interpelvienne ou supra-iliaque du membre inférieur est donc parfaitement réalisable et ne laisse à sa suite aucun trouble en dehors de la perte du membre inférieur. Elle est applicable non seulement aux cas dans lesquels un néoplasme intéresse à la fois le bassin et la cuisse, mais encore, pour prévenir des récidives, aux cas de sarcomes du tiers supérieur de la cuisse trop rapprochés du bassin pour que la désarticulation coxofémorale puisse véritablement suffire. On peut aussi se demander si l'amputation interpelvienne, dans certains cas graves de coxalgie d'origine pelvienne à pronostic définitivement mauvais, après une résection infructueuse, ne serait pas tout aussi justifiée que l'amputation de cuisse si souvent nécessaire pour bien des cas de tuberculose du genou.

M. Montaz (Grenoble). — *De l'enclouage de l'articulation coxo-fémorale après sa résection.*

La hanche a besoin de solidité autant que le genou. L'histoire de la

coxalgie est là pour le prouver, qu'une coxalgie guérisse avec des mouvements, la marche est pénible, douloureuse; qu'elle guérisse par ankylose, on voit le sujet marcher avec aisance. Mais rien de semblable ne s'obtient par les procédés habituels de résection, et l'ankylose osseuse est une rareté. Pour l'obtenir, M. Montaz emploie le procédé suivant :

La résection étant terminée, prendre un ou deux clous d'acier nickelé de longueur suffisante pour traverser le fémur et pénétrer d'environ deux centimètres dans la partie la plus épaisse du sourcil cotyloïdien. Avec un marteau on plante ce clou dans l'extrémité du fémur transversalement. Puis, lorsque la pointe apparaît sur la face interne, on la place sur le point coxal choisi, tout en remarquant la longueur du clou non enfoncé. Quelques nouveaux coups de marteau, et le fémur est fixé. Un deuxième clou peut être nécessaire, mais rarement. On laisse à nu, au fond de la plaie, la tête du clou, ce qui permettra de l'extraire plus tard.

M. Calot (Berck). — *Le traitement de la luxation congénitale de la hanche.*

En dehors des opérations osseuses, il n'y a pas de remède aux luxations congénitales de la hanche.

Chez les enfants âgés de moins de trois ans, l'on a pu sans doute dans certains cas tout à fait exceptionnels et du reste impossibles à déterminer d'avance, obtenir par des manœuvres externes une réduction qui paraît s'être maintenue.

Mais ces faits sont tellement rares, que l'on peut dire, en toute vérité, que pour guérir cette infirmité, en dehors des opérations osseuses il n'y a rien.

La raison de la proscription presque universelle en France des opérations osseuses est double :

Les uns disent avec Farabeuf (*et c'est la première objection*) : « Leur début à Paris a été déconcertant par la mortalité » : 2 morts sur 7 opérations, d'après une statistique donnée par Kirmisson; 3 morts sur 24, d'après une autre statistique donnée au Congrès de Bordeaux.

J'ai fait cette opération neuf fois, cinq fois pour des luxations congénitales, quatre fois pour vieilles luxations consécutives à la coxalgie. Non seulement je n'ai pas perdu un seul de ces malades, mais encore, il n'en est pas un qui ait couru à aucun moment le moindre danger.

Les autres disent avec Lannelongue (*et c'est la deuxième objection*) : « Les résultats orthopédiques sont médiocres, la boiterie n'est pas diminuée. »

Pour mon compte je n'ai pas eu une seule récidive, et l'on pourra toujours l'éviter, si ce n'est dans les deux cas suivants :

1° Lorsque la tête est par trop atrophiée ou que le col n'existe pas;

2° Lorsque la tête est portée sur un plan très antérieur à la diaphyse fémorale.

Dans le 1er cas, la tête est trop imparfaitement encastrée dans la cavité cotyloïde pour qu'on puisse la maintenir sûrement.

Dans le 2e cas, la tête ne pourrait rester dans la cavité cotyloïde que si l'on portait la cuisse dans une très grande rotation interne; or c'est là une condition défavorable à la marche et il est douteux que par une ostéotomie faite quelques semaines après la réduction on puisse remédier d'une manière satisfaisante à cette rotation interne.

Mais ces deux dispositions défavorables sont l'exception, et ne se rencontrent que quatre ou cinq fois sur 100.

Dans les autres cas, si la récidive se produit, la faute en revient à l'opérateur.

Pour être assuré de ménager tous les muscles, il faut recourir à l'incision antérieure passant dans l'interstice du moyen fessier et du tenseur du fascia lata et non à l'incision classique de Langenbeck ou d'Hoffa; il faut masser ensuite les masses charnues de la fesse et de la cuisse et surveiller l'attitude du membre pendant de longs mois.

Grâce à ces exercices et à cette surveillance, les enfants arrivent au bout de 6, 8, 10 mois à marcher d'une manière parfaite ou à peu près parfaite.

Les résultats obtenus à l'étranger et les miens sont là pour appuyer ce que j'avance.

En résumé l'opération est d'une exécution délicate, la contention doit être faite avec soin et les opérés doivent être massés et revus pendant 6, 8, 10 mois.

Mais à ce prix les chirurgiens expérimentés, antiseptiques, persévérants arriveront à guérir les malades atteints de luxation congénitale de la hanche.

M. Calot (Berck). — *Traitement des luxations pathologiques de la hanche.*

Les luxations pathologiques de la hanche sont une des pierres d'achoppement de la chirurgie orthopédique. Pourquoi ne pas leur appliquer le traitement de la luxation congénitale? C'est ce que j'ai fait récemment pour des luxations iliaques très hautes, consécutives à la coxalgie.

Ouvrant la région de la hanche par l'incision antérieure, passant entre le moyen fessier et le tenseur du fascia lata, incision qui me sert pour la résection de la hanche, je suis allé creuser au niveau de l'ancienne cavité cotyloïde, presque entièrement comblée, une cavité nouvelle, très profonde. Abaissant ensuite la tête fémorale luxée, je l'ai réduite dans cette cavité.

Ces opérations m'ont donné les résultats immédiats qu'on pouvait souhaiter, c'est-à-dire que la réduction du fémur à sa place normale est bien assurée et la direction du membre devenue par suite absolument correcte.

La contention se fait comme dans le cas de luxation congénitale, par un grand appareil plâtré.

Au 50e jour, les enfants sont en état de marcher sans appareil et sans béquilles, ce qui est un avantage immense. En outre, ils conservent quelques mouvements très utiles. On pourrait les développer, mais on ne fera rien pour cela chez les sujets tuberculeux, pour ne pas réveiller un processus morbide qui peut être mal éteint.

La boiterie, grande au début, disparaît après un exercice de quelques mois.

Cette intervention, qui est d'une exécution assez délicate, mais d'un pronostic absolument bénin, est bien la thérapeutique la plus efficace des luxations pathologiques de la hanche. Malheureusement elle n'est pas toujours applicable.

En premier lieu il faut se garder d'y avoir recours quand le processus morbide n'est pas entièrement éteint, et malheureusement pour le cas de tuberculose il peut rester pendant un très long temps dans la profondeur de la hanche un foyer latent, mais prêt à se rallumer.

Cependant lorsqu'un sujet est en liberté et marche depuis dix-huit mois à deux ans sans que l'exercice ait réveillé aucune manifestation clinique, l'on est autorisé à procéder à l'intervention sanglante.

En deuxième lieu il ne faut y recourir que lorsque la tête fémorale a conservé un volume presque normal; c'est malheureusement ce qui est, je crois, le cas le moins fréquent dans les luxations que laisse la coxalgie. Dans ce cas en effet la luxation se reproduirait.

Le traitemeut qui convient le mieux dans ces cas c'est le redressement forcé fait par le procédé un peu spécial que nous avons décrit il y a trois ans ici même, et dont l'exposé détaillé se trouve dans notre livre du traitement de la coxalgie.

M. Roux (Lausanne). — *Méniscite chronique traumatique.*

Sous le nom de méniscite chronique traumatique je désigne un simple épaississement inflammatoire circonscrit du bord du cartilage interarticulaire du genou : c'est une maladie nettement caractérisée par son étiologie, son siège exact, ses conséquences anatomiques et fonctionnelles et même par le mode de traitement qui lui convient le mieux.

Elle reconnait pour causes : très rarement la contusion; quelquefois une entorse ou un traumatisme analogue, dont elle est le dernier reste; le plus souvent c'est un vrai pincement du ménisque. Celui-ci a lieu : 1° dans l'hyperextension du genou, sans que les ligaments croisés ou postérieurs aient nécessairement souffert; 2° dans le mouvement de rotation du corps, la jambe tendue, lorsque la pointe du pied servant de pivot est arrêtée (dans ce cas le condyle fémoral fait en quelque sorte l'ascension du ménisque); 3° au début du mouvement d'extension à partir de la flexion extrême (position accroupie); 4° dans la rotation brusque du pied en dedans, le genou étant fléchi à 90° par ex., etc.

Ce qui frappe souvent, c'est le peu d'énergie du mouvement qui a provoqué le pincement; on peut même dire que la nonchalance ou

l'inattention est nécessaire pour que le ménisque ne soit pas mobilisé au devant du condyle auquel il cède d'ordinaire la place.

La rareté de la contusion isolée du ménisque explique pourquoi — grâce au mécanisme de l'articulation du genou — c'est le ménisque *interne* qui est lésé 90 fois sur 100.

Le ménisque pincé s'épaissit et sera désormais dans tous les mouvements limités exposé à un nouveau pincement, ce qui entretiendra le mal.

L'engorgement reste très longtemps limité au bord du ménisque, puis à la partie voisine du coussinet graisseux.

Plus tard il passe à la capsule sous forme de synovite proliférante.

L'immobilisation et les autres traitements classiques n'ont aucun effet sur cette affection, si bien que j'ai vu des cas durer jusqu'à neuf ans avant guérison, et j'ai entendu un malade calculer qu'il avait déjà fait trois ans de lit sur les conseils de chirurgiens distingués.

On trouve un *épaississement douloureux* (comparer avec le genou sain) au milieu, entre le ligament latéral interne et le bord du ligament rotulien.

On distingue facilement la méniscite de la tuberculose, de l'arthrite proliférante, de la luxation du ménisque, des déchirures de Pauzat (accompagnées d'ecchymoses). Le corps étranger provoque toujours un certain épaississement de *toute* la capsule synoviale, un peu d'épanchement, etc., et ces accidents ne sont pas provoqués à volonté par le malade.

Intégrité du reste de la capsule; manque d'épanchement; possibilité pour le malade de provoquer le pseudo-pincement par tous les mouvements indiqués dans l'étiologie possible du mal ; voilà surtout ce qui caractérise la méniscite chronique traumatique, de même que l'effet merveilleux du massage, comme traitement.

Il faut masser tout le membre, réparer l'atrophie du quadriceps dont la fonction énergique commande le glissement des ménisques; et surtout il faut *écraser* le bord turgescent du ménisque au lieu de passer consciencieusement à côté de lui comme cela se pratique dans les meilleures stations de bains. Il faut 30 à 40 séances de massage avant que le malade se sente guéri, c'est-à-dire avant qu'il puisse descendre sans gêne une pente raide ou un escalier.

Les 40 malades dont j'ai pris notice détaillée étaient, sauf un (seize ans), des adultes, dont 8 femmes. Ils appartiennent à toutes les classes de la société : la moitié à la clientèle hospitalière ou modeste. Tous ont été guéris en quelques semaines après de longues séries d'appareils, de mois de lit, de cures de bains et de chirurgiens impuissants.

M. Campenon (Paris). — *Le genu recurvatum dans les affections chroniques de la hanche.*

M. Campenon a été frappé depuis longtemps de la fréquence du genu recurvatum dans les affections de la hanche. Cette attitude est carac-

térisée par la flexion antérieure de la jambe et une saillie du creux poplité simulant une luxation du tibia en arrière. Pour examiner le sujet, il faut le placer sur un plan horizontal et, par comparaison avec le membre sain, mesurer la différence de hauteur des deux talons, différence qui varie de 12 à 20 centimètres. Si on fait contracter le quadriceps, on voit le membre sain rester dans l'extension, tandis que la jambe malade s'élève. Suivant le degré de l'affection, on peut distinguer un genu recurvatum peu accusé, bien accusé et très étendu.

Le genre recurvatum ne se présente habituellement pas comme seule lésion; il s'accompagne de mouvements de latéralité, d'atrophie des muscles de la cuisse, atrophie qui porte surtout sur les muscles postérieurs.

Quand cette affection a débuté, elle va s'exagérant en raison directe du temps que le sujet reste dans son lit.

Au point de vue étiologique, il faut évoquer comme cause prédisposante l'âge; plus le sujet était jeune, quand il s'est mis au lit, plus il est prédisposé. L'affection est fréquente jusqu'à dix ans, moins fréquente de dix à quinze ans; après quinze ans elle n'existe plus. L'état plus ou moins misérable des enfants, de même que la durée du séjour au lit sont des causes prédisposantes réelles.

Au point de vue pathogénique, la première idée a été d'incriminer la traction continue. Mais M. Campenon l'abandonna vite en faveur de l'explication suivante : Dans le décubitus au lit, les points qui portent sont le talon et la fesse; le genou porte à faux. Cette position est encore exagérée par l'habitude que l'on a de placer un coussin sous les talons. A cela il faut ajouter l'atonie des muscles postérieurs qui ne s'opposent plus à la déformation.

Peu accentué, le genu recurvartum ne gêne pas le muscle; dans les cas accusés, au contraire, la marche est entravée. Il faut donc mettre tous ses soins à prévenir cette déformation, en veillant à ce que les tractions continues se fassent uniquement sur la cuisse, à ce que le genou ne porte pas à faux et à ce que l'inertie musculaire soit combattue le plus tôt possible par une électrisation méthodique.

M. Gross (Nancy). — *Déviation angulaire consécutive à la résection du genou chez l'enfant.*

M. Gross a observé deux cas de flexion progressive consécutive à la résection du genou pour tumeur blanche chez l'enfant.

I. Un garçon de sept ans, atteint d'arthrite du genou droit depuis trois ans, subit la résection intra-épiphysaire; dans l'épaisseur du condyle interne du fémur se trouve un foyer tuberculeux qu'on poursuit avec la curette. Le cartilage conjugal est découvert dans sa région interne. Immobilisation dans la rectitude. Suites simples. A partir du 4e mois, flexion progressive du membre. En 1893, angle de flexion à 130°.

II. Enfant de sept ans; tumeur blanche du genou droit. Résection

intra-épiphysaire. On est obligé de compléter l'exérèse de l'épiphyse fémorale par quelques coups de curette. Le cartilage conjugal se montre en quelques points. Immobilisation du membre dans la rectitude. L'opéré marche prématurément avec son appareil qui se détériore. Flexion du membre qui, malgré tous les soins, atteint 120°.

En compulsant les statistiques, M. Gross réunit un total de 643 observations qui démontrent que les déformations secondaires diminuent de fréquence à mesure que l'âge des opérés augmente. Elles se distinguent encore chez les enfants par leur apparition plus ou moins tardive et leur aggravation progressive.

Leurs causes sont complexes. Certains n'y ont vu que la conséquence d'une faute opératoire; il semble plus juste d'en accuser la suppression prématurée des appareils de soutien et la marche trop hâtive sans tuteurs. La déformation se produit alors sous l'influence de l'action prépondérante des muscles fléchisseurs et du poids du corps. Aisé à comprendre lorsque la consolidation manque, ce mécanisme s'applique encore aux cas où elle est imparfaite. D'après Ollier, la majorité des flexions secondaires seraient la conséquence d'une lenteur de la soudure osseuse. La déformation survenue dans ces conditions s'arrête au bout de quelque temps.

Elle peut aussi augmenter malgré la soudure. C'est la marche spéciale de la déviation chez les réséqués jeunes. L'aggravation de la déviation s'explique par une inégalité d'accroissement des deux cartilages de conjugaison. Celle-ci peut tenir à une inégalité de surchage ou d'une évolution irrégulière des cartilages lésés par l'acte opératoire ou altérés par la lésion tuberculeuse.

Les déformations secondaires sont aussi fréquentes, sinon plus, après l'arthrectomie qu'après la résection.

Au point de vue de la prophylaxie, il convient de ménager d'une façon absolue les cartilages de conjugaison dans les résections et d'assurer la coaptation et la contention par une immobilisation convenable et suffisamment prolongée. Pour enrayer la déformation accomplie, on aura recours à l'ostéotomie cunéiforme ou à une deuxième résection avec traitement consécutif rigoureusement suivi.

MM. Redard et Hennequin (Paris). — *De l'ostéotomie oblique dans les ankyloses vicieuses de la hanche.*

MM. Redard et Hennequin ont pratiqué une ostéotomie oblique intertrochantérienne chez un homme de vingt-six ans, ayant une coxalgie ancienne. La flexion du membre sur le bassin était de 45°, jointe à une adduction et à la rotation interne. Le talon se trouvait à 25 centimètres du sol. Le mode opératoire fut le suivant : incision verticale externe de 10 centimètres, en avant du grand trochanter et jusqu'au périoste. Avec ostéotome n° 2 de Hennequin, section oblique de l'os. Un drain est laissé en place et l'appareil à extension de Hennequin est appliqué, au troisième mois le malade peut marcher sans béquille.

L'ostéotomie oblique est le procédé de choix, car seule elle peut permettre l'allongement du membre.

M. KIRMISSON (Paris). — *Manuel opératoire et résultats de l'arthrodèse tibio-tarsienne.*

M. Kirmisson proclame, avec Santer, la nécessité d'étendre l'arthrodèse à l'articulation astragalo-calcanéenne. Déjà, en 1890, il avait posé en principe la nécessité de faire porter à la fois l'ankylose sur l'articulation tibio-tarsienne et sur l'articulation sous-astragalienne, et a proposé de faire l'arthrodèse du pied au moyen d'une cheville en ivoire suffisamment longue pour traverser de part en part l'astragale et venir s'implanter dans l'épaisseur du calcanéum.

M. Kirmisson reste fidèle au procédé qu'il a employé tout d'abord et qui est calqué sur celui de MM. Richet et Rolaillon pour la résection de l'articulation tibio-tarsienne. A l'aide d'une incision étroite, juste suffisante pour le passage de l'ostéotome, on commence par faire la section du péroné au-dessus de la malléole externe; on circonscrit ensuite la malléole interne par une incision en L remontant plus ou moins haut derrière le tibia, à la partie inférieure de la jambe. Le périoste étant détaché et les ligaments sectionnés, il est facile, grâce à l'ostéotomie préliminaire du péroné, de luxer complètement le pied en dehors, et de mettre à nu les différentes surfaces articulaires pour les dépouiller de leur revêtement cartilagineux. L'opération se termine par l'enchevillement à l'aide de chevilles en os de 2 à 3 millimètres de diamètre sur 5 centimètres de longueur.

Dans les 15 faits où M. Kirmisson a pratiqué les divers modes d'arthrodèse du pied, les opérés ont guéri de la façon la plus simple. 11 fois il a fait l'arthrodèse tibio-tarsienne; 9 fois l'opération a porté uniquement sur cette articulation, et 2 fois elle s'est étendue en même temps à l'articulation médio-tarsienne. Dans 2 cas seulement on a fait l'arthrodèse de l'articulation astragalo-scaphoïdienne, et enfin 2 fois l'arthrodèse de l'articulation médio-tarsienne en totalité.

Sur ces 15 opérations d'arthrodèse, 11 ont été accompagnées d'enchevillement, sans que la présence de la cheville d'ivoire ait déterminé le moindre inconvénient. Quant aux résultats fonctionnels, ils ont été en général très satisfaisants. Chez 5 des malades, il est resté une légère mobilité dans l'articulation opérée et, par suite, le résultat est demeuré incomplet; néanmoins les malades ont bénéficié de l'opération.

M. MÉNARD (Berck). — *Tuberculose grave du tarse postérieur et tarsectomie postérieure.*

La tuberculose du tarse postérieur et de l'articulation tibio-tarsienne peut, dans sa forme bénigne, guérir spontanément ou à la suite d'opérations partielles. Lorsqu'elle affecte, au contraire, une forme grave, qui se complique d'abcès, de fistules, qu'elle envahit progressivement la région, sa marche n'est pas arrêtée par les opérations partielles.

M. Ménard rapporte 21 observations de ce genre dans lesquelles il a pratiqué cinq fois l'astragalectomie, sept fois l'ablation du calcanéum, neuf fois la tarsectomie postérieure totale.

L'astragalectomie a été appliquée au traitement de l'astragale sans arthrite et au traitement de l'arthrite tibio-tarsienne. La particularité, qu'il convient de noter dans le procédé suivi, c'est l'unité de l'incision cutanée qui est toujours située verticalement au devant de la malléole péronière. L'astragale est toujours très friable, son périoste se décolle très facilement.

Dans l'ablation du calcanéum, M. Ménard conserve avec soin la continuité du tendon d'Achille avec les parties molles du talon. L'exérèse est limitée strictement au tissu osseux. L'opération est sous-chondro-périostée.

La postério-tarsectomie peut commencer par l'ablation soit de l'astragale, soit du calcanéum, selon que l'on a pensé d'avance que la lésion peut être limitée à l'un ou l'autre de ces os, ou bien on procède d'emblée à l'opération dans son ensemble.

En aucun cas les malléoles n'ont été ni sectionnées ni réséquées. Leur conservation est indispensable à la restitution de la forme et des fonctions du pied. La période de cicatrisation dure de six semaines à quatre mois.

L'astragalectomie altère peu la forme du pied.

Les mouvements du cou-de-pied ne sont jamais abolis, et reprennent peu à peu l'étendue nécessaire. Mais la sensibilité anormale ne s'éteint que d'une manière progressive. Ce n'est qu'au bout de huit, dix, douze mois, que les malades commencent à marcher facilement sans appui.

Après l'ablation du calcanéum, comme après la postério-tarsectomie totale, le tarse postérieur se reconstitue d'après un mécanisme analogue. La forme et les dimensions du talon s'éloignent moins de l'état normal qu'on n'est porté à le présumer. Le postéro-tarse offre une hauteur suffisante, qui n'est jamais moins de deux à quatre centimètres, mesurée au-dessous du sommet de la malléole interne.

Les malades, auxquels on a enlevé seulement le calcanéum, marchent presque aussitôt après la fin de la cicatrisation. Ceux qui ont subi la postéro-tarsectomie totale conservent plus longtemps une certaine sensibilité de la région opérée. La démarche devient facile six à huit mois après l'opération.

Finalement la claudication s'atténue assez vite et finit par être à peine sensible, quelle que soit la catégorie d'opérés que l'on envisage.

La reproduction des os enlevés, point sur lequel on n'est que très imparfaitement renseigné sur les vivants, n'offre pratiquement qu'une importance secondaire.

PHOCAS (Lille). — *Un cas d'hypertrophie congénitale partielle du pied traitée par l'amputation.*

Il s'agit d'un enfant de neuf ans venu au monde avec la malformation

suivante : le pied droit, dans ses deux tiers antérieurs, était gonflé et formait une tumeur mesurant 43 centimètres de circonférence; les trois premiers orteils étaient compris dans la difformité. M. Phocas pratiqua l'amputation sous-astragalienne, qui a permis à l'enfant de porter une bottine ordinaire et de marcher très facilement. La tumeur était constituée par une hypertrophie du tissu cellulo-adipeux et d'une partie du squelette. REBLAUB.

ACADÉMIE DES SCIENCES

24 juin — 4 novembre 1895.

CALMETTE. — *Traitement des morsures de serpent venimeux par le chlorure de chaux.*

TEISSIER. — *Pénétration d'embryon d'anguillules stercorales dans le sang de l'homme.*

TEISSIER et GUINARD. — *Aggravation des effets de certaines toxines microbiennes par leur passage dans le foie.*

OECHSNER DE CONINCK. — *Elimination de la chaux chez les rachitiques.*

LANGLOIS et MAURANGE. — *De l'utilité des injections d'oxyspartéine avant l'anesthésie chloroformique.*

GOURFEIN. — *Sur une substance toxique extraite des capsules surrénales.*

RICHET et HÉRICOURT. — *De la sérothérapie dans le traitement du cancer.*

VORONINE. — *Valeur biologique de la leucocytose inflammatoire.*

CHARRIN et GLEY. — *Malformations congénitales expérimentales.*

ACADÉMIE DE MÉDECINE

9 juillet — 12 novembre 1895.

LAGRANGE (de Bordeaux). — *De l'électrolyse dans le traitement des rétrécissements des voies lacrymales.* — Rapport par M. PANAS.

DARIER. — *Sur un procédé d'autophakoscopie applicable à l'étude du développement de la cataracte.* — Rapport par M. PANAS.

ABADIE. — *Un cas de désorganisation du corps vitré, avec cécité. Ponction du corps vitré avec électrolyse, restitution de la vision.*

MEURIER (de Tours). — *Mémoire sur 4 cas d'actinomycose.*

LUCAS-CHAMPIONNIÈRE. — *Emploi du gaïacol pour l'anesthésie locale (analgésie) en remplacement de la cocaïne.*

KIRMISSON. — *Epispadias chez une petite fille de 18 mois ,opération, guérison.*

VALUDE. — *Angiome kystique de l'orbite, électrolyse, guérison.*

CHIPAULT, BRAQUEHAYE (de Bordeaux), et LABORDE. — *Recherches*

graphiques sur le mécanisme des fractures indirectes de la base du rocher.

PINARD. — *Grossesse extra-utérine, diagnostic, opération, suites heureuses pour la mère et l'enfant.*

GUERMONPREZ (de Lille). — *Hystérectomie abdominale totale substituée à l'opération de Porro.*

FONTAN (de Toulon). — *Traitement des abcès du foie.*

HUYUET (St-Cyr). — *Observation d'un cas de mastite traumatique chez l'homme.*

MÉGNIN. — *Sur les prétendus rôles pathogéniques des Tiques ou Ixodes.*

PÉAN. — *Sur un cas de rhinosclérome.*

NOCARD. — *Sur la sérothérapie du tétanos. Essais de traitement préservatif.*

AUDAIN (Haïti). — *Un cas de hernie lombaire congénitale.*

PONCET (Lyon). — *Note sur deux nouveaux cas d'actinomycose humaine.*

ABADIE. — *Mémoire sur le traitement du glaucome chronique simple.*

DOYEN (Reims). — *Travail sur la chirurgie du cerveau.*

KIRMISSON. — *Double pied plat valgus douloureux; opération d'Ogston sur le pied gauche; résultat orthopédique et fonctionnement très satisfaisants.* — Rapport par M. BERGER.

MOSSÉ (Montpellier). — *Nouvelles recherches sur la greffe osseuse hétéroplastique,*

GALEZOWSKI. — *Mémoire sur les atrophies des papilles d'origine glaucomateuse et leur traitement par les sclérotomies répétées.*

KALT. — *Nouvelles observations sur le traitement de l'ophtalmie purulente par les grands lavages.*

JONNESCO (Bucarest). — *Abcès par congestion à triple poche; mal de Pott. Incision et raclage. Guérison.*

VIARD (Isle-sur-le-Serein). — *Contribution à l'étude de l'ostéomyélite* (causes).

FONTAN (Toulon). — *Méthode du curettage dans le traitement des grands abcès du foie.* — Rapport par M. ROCHARD.

N.

BIBLIOGRAPHIE

DES RÉSULTATS ÉLOIGNÉS DE LA CYSTOSTOMIE SUS-PUBIENNE (opération de Poncet), par le Dr **Lagoutte**. — Paris, J.-B. Baillière, 1894.

Ce travail est basé sur 63 observations. Sa lecture montre que la cystostomie sus-pubienne est une opération sérieuse, qui ne sera employée que dans des cas exceptionnels, car les cas de cathétérisme impossible sont assez rares dans les hypertrophies prostatiques. M. Poncet l'a recommandée aussi dans les septicémies urinaires avec rétention d'urine; ce point mériterait une discussion, car dans ces cas l'opération offre une mortalité plus grande.

Le travail de M. Lagoutte, fait sous l'inspiration du prof. Poncet, qui a proposé de systématiser cette opération, est intéressant à lire, car il expose exactement toutes les particularités de l'opération, ses avantages et ses inconvénients. — Il en résulte que l'opération proposée par M. Poncet mérite d'être examinée avec soin, mais qu'on ne peut encore porter sur elle un jugement définitif. Il en est de même pour le traitement de l'hypertrophie de la prostate par la castration.

SUR LES MÉTHODES OPÉRATOIRES DE LA RÉGION SACRÉE, par le Dr **Jacques Borelius** (*Nordiskt medicirkt Arckiv*. 1894, Bd IV).

L'auteur commence son travail par une étude anatomo-topographique de la région sacrée, basée sur des recherches faites sur 29 cadavres; puis il expose les diverses méthodes proposées pour arriver sur les organes contenus dans la cavité pelvienne.

Pour atteindre la partie supérieure du rectum, il préfère le procédé de Rehn-Rydygier; pour l'utérus et la partie supérieure du vagin, il a recours au procédé de Hochenegg ; lui-même propose un procédé nouveau dans le but de conserver les nerfs du plexus sacré. — A la résection du coccyx, il préfère une résection temporaire.

LA SYPHILIS ET LES MALADIES VÉNÉRIENNES, par le prof. **Finger**, de Vienne; traduction d'après la 3e édit. allemande, avec notes, par MM. les Drs DOYON et SPILMANN. — Paris, F. Alcan, 1895.

Ce traité résume l'état actuel de la science sur les maladies vénériennes; de plus, les doctrines de l'école de Vienne y sont exposées. C'est surtout un livre pratique : aussi le traitement est-il longuement

étudié. Ce livre a eu d'ailleurs un grand succès, non seulement en Allemagne, mais à l'étranger, car il y a des éditions anglaise et italienne.

MM. Doyon et Spillmann, en attachant leur nom à cet ouvrage, en indiquent par cela la valeur; ils ont ajouté des notes étendues pour mettre en parallèle avec les doctrines et les pratiques viennoises, les doctrines et les pratiques françaises, ce qui complète le livre.

NÉCROLOGIE

LARREY

Un grand nom vient de s'éteindre. Le baron H. Larrey est mort à l'âge de quatre-vingt-huit ans, après avoir occupé pendant longtemps les postes les plus élevés de la chirurgie militaire; professeur de clinique chirurgicale au Val-de-Grâce, médecin en chef des armées, grand officier de la Légion d'honneur.

Larrey a dignement porté le nom illustre laissé par son père; ses travaux scientifiques sont nombreux et se rapportent tous à la chirurgie conservatrice. C'était un des derniers représentants de la génération qui a précédé la venue de la méthode antiseptique.

Larrey, chirurgien d'une grande honorabilité, jouissait de l'estime et du respect de tous; aussi laisse-t-il des regrets unanimes. Il était membre de l'Institut et de l'Académie de médecine, etc.

BARDELEBEN

La chirurgie allemande vient de perdre un de ses anciens chirurgiens les plus en vue. Le professeur Bardeleben, de l'Université de Berlin, vient de mourir à l'âge de soixante-seize ans. Il était directeur de la clinique chirurgicale de l'hôpital de la Charité. Il avait été professeur à l'Université de Greifswald et ne vint à Berlin qu'en 1868.

Bardeleben a publié un grand nombre de travaux sur les principales questions de la chirurgie et a écrit un *Traité de chirurgie et d'opérations* qui a eu un grand nombre d'éditions; il a également collaboré aux principaux recueils allemands. C'était un bon clinicien et un bon opérateur.

Le propriétaire-gérant : Félix Alcan.

Coulommiers. — Imp. Paul BRODARD.

TRAITEMENT CHIRURGICAL
DE L'ANGIOCHOLITE ET DE LA CHOLÉCYSTITE
INFECTIEUSES

Par Félix TERRIER [1]

L'histoire des angiocholites infectieuses à marche aiguë est assez bien connue, et on peut en avoir un excellent aperçu en lisant l'article que leur a consacré M. le docteur A. Chauffard dans le tome III du *Traité de médecine* publié sous la direction de MM. les professeurs Bouchard et Charcot.

Est-ce à dire que tout soit élucidé sur ce sujet, des plus intéressants pour le médecin comme pour le chirurgien? Je ne le pense pas; je crois que dès maintenant, on doit considérer comme infectieuses toutes les angiocholites, qu'elles soient aiguës ou chroniques, qu'elles s'accompagnent ou non de rétention biliaire.

Mais il est un point sur lequel je tiens surtout à attirer l'attention, c'est sur la thérapeutique de l'angiocholite, thérapeutique jusqu'ici du domaine de la médecine et qui doit appartenir selon moi à la chirurgie.

Sans insister sur la prophylaxie de l'angiocholite infectieuse, prophylaxie basée sur l'antisepsie intestinale; quand l'angiocholite est indubitable, l'action médicale reste absolument limitée, et si l'on a vanté les préparations salicylées et le salol (Chauffard), celles-ci n'ont certes qu'une action fort restreinte et même quelque peu contestable.

Quand toutefois l'inflammation septique s'est localisée à la vésicule, qu'il y a cholécystite et que celle-ci est suppurée, les médecins acceptent alors l'intervention chirurgicale, c'est-à-dire l'incision du foyer suppuré péri- ou intra-vésiculaire.

Or, cette thérapeutique de la cholécystite suppurée peut être appliquée à n'importe quelle cholécystite infectieuse et le fait est admis aujourd'hui par beaucoup de chirurgiens. Dans ces cas, on

1. Un résumé de ce travail a été communiqué au Congrès de Chirurgie français le 21 octobre 1895.

pratique une ouverture à la vésicule, une cholécystostomie; celle-ci donne issue au liquide septique de la vésicule, et si les voies biliaires accessoires sont perméables, l'écoulement incessant de la bile par la fistule chirurgicale, s'ajoute encore à l'intervention pour obtenir une désinfection plus ou moins rapide de la vésicule, d'où la guérison de la cholécystite. Il faut noter, d'ailleurs, que le plus souvent l'action du chirurgien a été provoquée par une double cause : la présence de calculs dans la vésicule et l'infection de celle-ci, précisément par suite de l'existence de ces calculs.

Je n'ai pas à insister ici sur le fait actuellement classique de la relation qui existe souvent entre la présence des calculs biliaires et l'infection des voies biliaires.

On peut donc dire que, dans la majorité des cas, quand on a ouvert la vésicule, on s'était surtout proposé de la vider de ses calculs, et que d'une façon en quelque sorte secondaire on agissait sur l'infection des voies biliaires accessoires. On peut même assurer que ce second élément du problème a longtemps échappé aux opérateurs et que c'est dans ces derniers temps seulement, que plus éclairé sur la pathogénie des accidents inflammatoires on a tenu grand compte de l'infection de la vésicule.

Me préoccupant beaucoup de cette *infection*, qui paraît jouer le rôle principal dans les accidents provoqués par les calculs biliaires, je résolus d'appliquer la même thérapeutique aux accidents non plus localisés à la vésicule, mais étendus de celle-ci aux voies biliaires principales.

En d'autre termes, si la cholécystite infectieuse, et elle l'est presque toujours selon moi, est justiciable de la cholécystostomie, *a fortiori* cette opération doit être indiquée lorsque cette cholécystite se complique d'angiocholite.

Grâce à l'ouverture de la cavité de la vésicule, on obtient de suite un certain nombre de résultats d'une importance capitale au point de vue thérapeutique qui nous occupe ici :

a. Le liquide septique de la vésicule est évacué.

b. Les calculs qui y existent le plus souvent sont enlevés.

c. Les voies biliaires accessoires, plus ou moins obstruées, soit par calculs, soit par la tuméfaction de leur paroi, sont rendues aussi perméables que possible.

d. Enfin la bile septique, qui dans nombre de cas est retenue dans l'arbre biliaire principal, peut bien plus facilement s'écouler au dehors à mesure qu'elle est sécrétée par les cellules hépatiques. Or cet écoulement plus facile de la bile empêche l'absorption des produits septiques par les voies biliaires et mécaniquement chasse au

dehors les éléments microbiens causes de l'infection des voies biliaires, c'est-à-dire de l'angiocholite aiguë ou subaiguë.

On nous accordera facilement que ces éléments d'antisepsie, en quelque sorte mécanique, sont de beaucoup préférables à ceux qui consistent dans l'administration d'antiseptiques intestinaux, antiseptiques dont l'action est problématique et peut être nuisible par suite de leur élimination fatale par les reins. Or, dans les troubles infectieux des voies biliaires, il nous paraît utile de ménager autant que possible le filtre rénal qui a déjà de la tendance à ne pas fonctionner d'une façon complète, la diminution de la quantité d'urine éliminée dans les vingt-quatre heures étant un symptôme très fréquent dans l'angiocholite et même lors de simple cholécystite infectieuse.

La première observation que nous publions ici nous paraît venir absolument à l'appui des remarques qui précèdent. Il s'agissait d'une angiocholite infectieuse, due à des calculs biliaires, les accidents étaient fort graves et duraient déjà depuis longtemps, lorsque l'on se décida à avoir recours à une intervention chirurgicale, qui fut heureusement suivie de succès. Voici le fait *in extenso* :

Observation I. — *Calculs biliaires. — Cholécystite et Angiocholite. Ictère. — Cholécystostomie. — Guérison.*

Mme H., âgée de quarante-trois ans, a été réglée à treize ans et demi et s'est mariée à vingt et un ans et demi. A eu un enfant à vingt-deux ans et demi. Depuis ni couche, ni fausse couche. Bon état général.

Il y a quinze ans environ, Mme H. souffrit pendant trois ou quatre ans de gastralgie; de plus, elle se plaignait de bourdonnements d'oreilles, accompagnés de vertiges, qui cessèrent il y a six ans; les bruits, un peu atténués, persistent toujours.

Le 17 novembre 1894, apparition brusque d'une crise de coliques hépatiques qui dura une heure; on crut alors au retour des anciennes douleurs gastralgiques. En décembre, il n'y eut pas de crises, mais Mme H. était affaiblie et mal portante.

Le 6 janvier 1895, deuxième crise qui dura deux heures, douleurs analogues à celles ressenties en novembre; toutefois on continue à croire à des troubles de gastralgie. Léger malaise persistant après cette seconde crise hépatique.

Le 10 janvier, pendant une visite et vers trois heures de l'après-midi, troisième crise hépatique très intense; le Dr Pellereau, appelé le lendemain, constata un pouls régulier et une température normale; pas d'ictère; douleurs intenses au niveau de l'hypocondre droit s'irradiant vers l'épigastre, vers l'hypocondre gauche, dans le ventre et dans le dos, entre les deux épaules. La pression de l'hypocondre droit est très douloureuse. Vomissements bilieux, état saburral de la langue, constipation. L'examen de la région hépatique permet de déterminer une

augmentation de volume du foie, qui déborde les fausses côtes de deux travers de doigt. La vésicule est facile à sentir par la palpation et la percussion. La rate est normale.

Les urines ne renferment ni sucre, ni albumine; on n'y a pas recherché la présence de la bile.

Le 16 au soir, il y eut un peu de fièvre, mais dès le lendemain la température redevint normale. Du reste, dès le 13 janvier, on nota la coloration jaune des conjonctives et des téguments, coloration assez intense, qui cependant se serait un peu atténuée vers le 27 janvier, sans d'ailleurs disparaître.

Les crises hépatiques furent presque continuelles et journalières jusqu'au 3 février, époque à laquelle elles cessèrent complètement; cette amélioration notable fut suivie d'une diminution presque complète de l'ictère vers le 6 février.

Le 8 février, à quatre heures, léger malaise, suivi bientôt d'une crise hépatique. Il y eut alors un frisson. On fit une piqûre de morphine pour calmer les douleurs très intenses.

Le 9, l'ictère avait reparu, le foie et la vésicule étaient gonflés et douloureux; de plus, fait important, le Dr Pellereau constata un *état fébrile* assez intense, qui du reste persista dès lors, jusqu'au moment où Mme H. fut opérée.

Le 11, consultation entre MM. les docteurs Pellereau et Gouin, et ce dernier fut chargé de suivre la malade. Depuis le 9 février, la température est à 38°, elle atteint 39° le 13, 38°,2 le 14, 39° le 15, le 16 et le 17; l'ictère semble augmenter et l'état général s'aggrave sensiblement. Le 18, consultation entre MM. les docteurs Gouin et Hanot.

Ce jour la température atteint 39°,6.

On décida la temporisation pendant au moins un mois avant d'avoir recours à la chirurgie.

Du 19 au 25, la température oscille entre 38° et 40° :

	10 h.	4 h.	8 h. soir	
Le 19	39°,4	39°,5		
— 20	38°,8	39°,5	39°,2	
— 21	39°,4	39°,5	38°,6	
— 22	38°,5	39°,5	38°,7	
— 23	37°,9	39°,6	38°,8	
— 24	38°,4	39°,4	39°,	
— 25	39°,5	39°,9	37°,9	on avait administré de la quinine.
— 26	38°,6	39°,4	39°,4	
— 27	38°,6	39°,8	38°,6	

Le 28, je vis la malade pour la première fois en consultation avec mes confrères MM. Pellereau et Gouin; il s'agissait de déterminer l'opportunité d'une intervention chirurgicale.

La malade, atteinte d'un ictère presque noir, présentait un état général des plus sérieux, la faiblesse était extrême et l'amaigrissement considérable.

État gastrique très accusé, bouche mauvaise, langue blanche et sèche, constipation opiniatre, selles décolorées. Le foie est gros et déborde les fausses côtes de deux travers de doigt; la vésicule, facile à sentir, est douloureuse, à la pression.

Les urines, rares, sont fortement colorées par la bile; enfin la température est au-dessus du 39° et le pouls, petit et rapide, 120.

Vu les antécédents de coliques hépatiques indiscutables, vu l'apparition des accidents fébriles après un frisson, survenu pendant une crise hépatique, vu surtout la persistance de la fièvre depuis dix-neuf jours, c'est-à-dire depuis le frisson initial, je n'hésitai pas à diagnostiquer une *angiocholite infectieuse* d'origine calculeuse et je conseillai l'intervention chirurgicale consistant à ouvrir la vésicule, à donner issue aux calculs qu'elle renfermait et surtout à faciliter l'écoulement au dehors de la bile infectée, en un mot une *cholécystotomie* suivie de *cholécystostomie*.

Cette intervention fut acceptée aussitôt par la malade.

Le jour de cette consultation, la température oscilla entre 39°,1 le matin et 39°,3 le soir.

1er mars. — T. 38°,2 le matin et 39°,1 le soir.

2 mars. — Le matin 38°,2. Le soir, la malade fut transportée dans une maison de santé. 38°.

Les urines avaient été recueillies pendant vingt-quatre heures (les 1er et 2 mars) et donnèrent l'analyse suivante :

Volume de vingt-quatre heures non déterminé.

Éléments pathologiques :

a. Albumine.	0 gr. 48 par litre.	
b. Bilirubine.	en grande quantité.	
c. Biliverdine		
d. Matières grasses. . .		
e. Hématies.	en petit nombre.	
f. Leucocytes.		
g. Urate de soude en quantité notable.		

Éléments normaux :

L'acide urique est en excès :	0. gr. 62	par litre
L'urée est en diminution	20 gr.	—
L'acide chlorhydrique	0 gr. 364	—
L'acide phosphorique	1 gr. 894	—

3 mars. — Matin, 38°,8. Soir, 38°,7. — On administre un lavement purgatif. Il y a 1100 gr. d'urine en vingt-quatre heures.

L'*opération* est pratiquée le 4 mars 1895, avec l'aide de M. le Dr H. Hartmann, chirurgien des hôpitaux, et du Dr Bourbon, qui endort la malade.

Incision faite sur le bord externe du muscle grand droit de l'abdomen et à droite de la ligne médiane. Le péritoine ouvert, on constate l'existence d'une légère ascite, la sérosité est colorée en jaune foncé.

Des adhérences récentes et inflammatoires unissent la vésicule aux parties voisines, en particulier à l'épiploon. Ponction de la vésicule : on en retire par aspiration une bile jaune vert, très filante et muqueuse. Des calculs assez nombreux sont constatés dans la vésicule, peu vers le col de celle-ci, qui paraît libre par l'examen direct du doigt.

On établit une fistule à la vésicule (cholécystostomie), opération assez difficile à faire en raison de la minceur et de la fragilité des parois de la vésicule, parois qui se déchirent très facilement quand on vient à y placer les fils à suture. Drain dans la vésicule allant jusqu'au col. Pansement *aseptique* pur.

Le matin, 37°,7. Le soir, 37°,2. Bon état.

5. — T. 37°,2; soir, 37°,8. — Quelques vomissements. Champagne, lait, eau de Vichy; faiblesse assez grande, dégoût profond des aliments, bouche très mauvaise. Urines : 800 gr. — Injection sous-cutanée d'éther et de caféine.

6. — T. 37°,6; soir, 38°,3. — Expulsion de gaz par l'anus, vomissements persistants colorés de bile. Grande faiblesse. Urines : 900 gr., colorées en vert. 1er pansement souillé par la bile très épaisse et filante. Injection sous-cutanée d'éther et de caféine.

7. — T. 37°,7, matin et soir. — Quatre vomissements bilieux. Lavement avec garde-robe colorée, 1000 gr. d'urines; faiblesse très grande. Injection sous-cutanée d'éther et de caféine. Pansement coloré par la bile.

8. — T. 37°,6; soir, 37°,3. — On retire quelques crins de Florence. Urines : 900 gr., moins colorées; alimentation avec le lait d'ânesse. Lavements nutritifs. Injection de sérum artificiel.

9. — T. 37°,2; soir, 37°,3. — Même traitement, toujours très grande faiblesse. Garde-robe décolorée. Urines : 700 gr.

10. — T. 36°,8; soir, 37°. — On retire encore quelques crins de Florence. — Urines, 600 gr. Même traitement.

11. — 36°,9; soir, 37°,2. — Pansement; lait, lavements nutritifs; 600 gr. d'urines.

12. — Les derniers points de suture sont retirés. La bile s'écoule plus abondamment. L'état général s'améliore, bien que la faiblesse soit toujours grande. T. 36°,5; soir 36°,8.—Urines : 500 gr., colorées encore de bile.

13. — T. 36°,5; soir, 36°,8. — Urines : 500 gr. La malade prend un œuf à la coque. Lavements nutritifs. L'après-midi, tendances syncopales. On fait des injections de sérum et de caféine.

14. — T. 36°,2; soir, 36°,8. — Urines : 500 gr. 1 vomissement. On retourne à l'alimentation par les lavements nutritifs. 500 gr. d'urine en 24 heures. Elles ne renferment pas d'albumine.

15. — T. 36°,4; soir, 36°,6. — La malade mange un peu de poisson, mais sans grand appétit et se plaignant toujours d'une sensation spéciale de dégoût, siégeant surtout à la voûte palatine. 300 gr. d'urines en 24 heures. Lavements nutritifs.

16, 17, 18. — A peu près même état. Urines variant de 300 à 400 gr. par jour. Température entre 36°,3 et 36°,8.

19. — Il y a une garde-robe colorée presque normale. La bile coule abondamment au dehors et présente un aspect absolument normal.

20, 21, 22. — La coloration des garde-robes diminue pour reparaître intense le 23. Ce jour, l'urine, qui variait toujours de 3 à 400 gr., arrive à 700 gr.

24, 25, 26, 27. — Décoloration relative des selles. Température entre 36° et 37°. Urines entre 4 et 500 gr. Densité 1015, urée 15 gr. 372 par litre, acide urique 0,55 par litre. Ni sucre, ni albumine, ni pigment. Les garde-robes restèrent décolorées jusque vers le 17 avril. Le 7, la malade eut quelques douleurs comparables à une colique hépatique légère et le lendemain apparition d'un peu d'ictère. Le drain de la fistule, qui avait été diminué comme calibre et longueur, fut augmenté de calibre après dilatation de la fistule cutanée avec la laminaire les 9 et 10 avril. Le 12, on retire de la fistule un calcul biliaire très dur et du volume d'une lentille.

Ce jour même, les garde-robes furent plus colorées.

La malade pesait alors 45 kil. et éliminait en moyenne de 5 à 600 gr. d'urines. Une seule fois il y eut 1000 gr. d'urines (le 15 avril).

Le 19, on pèse de nouveau la malade et on obtient 46 kil.

Le 24, nouvelle décoloration des selles avec un peu d'ictère, sans douleur hépatique, qui tend à disparaître, pour revenir le 29 très légèrement.

Le 26, le poids de la malade reste à 46 kil. Les urines augmentent dans les 24 heures et varient de 5 à 800 gr.

Les 2 et 4 mai, on retire de la fistule de nouveaux calculs. La malade peut sortir et même se promener en voiture ; ce qui provoque une petite poussée d'ictère.

Le 7, apparition des règles, qui durent trois jours. Le poids de la malade n'a pas varié : toujours 46 kil.

Les 11 et 14, la malade prend un bain, ce qui semble la calmer au point de vue de l'état nerveux, un peu excité.

Le 18, on retire le drain et laisse la fistule sans dilatation, ce qui ne l'empêche pas de donner issue à une énorme quantité de bile.

Le 20 mai, Mme H. quitte la maison de santé. A cette date les garde-robes sont colorées d'une façon presque normale, l'appétit commence à se développer, les forces tendent à revenir et la fistule biliaire donne écoulement à une grande quantité de bile.

30 mai. — État général excellent, appétit presque normal, matières colorées physiologiquement. L'ouverture de la fistule, qui donne toujours issue à une quantité considérable de bile, est un peu rouge et douloureuse.

13 juin. — Deux petits calculs à facettes sont encore sortis par la fistule. Les matières sont normales, état général excellent. La persistance de l'écoulement de la bile par la fistule tourmente beaucoup la malade et la rend assez nerveuse.

Le 7 et 8 juillet, il sort 2, puis 4 petits calculs biliaires.

25 juillet. — Je vois Mme H. État général bon, la fistule est cautérisée au nitrate d'argent.

29 août. — La fistule s'est enflammée il y a 8 jours environ, puis les choses se sont calmées et actuellement le trajet fistuleux est normal, sauf une petite ulcération latérale due probablement à un fil profond.

Mme H. part à Vichy pour faire une petite saison thermale.

19 septembre. — Pendant la période du 3 au 11 septembre, la bile est devenue fort claire, sa quantité a très notablement diminué et la fistule a pris un bon aspect. On retire un fil de soie de la suture abdominale.

Le poids de la malade est de 51 kil. L'état général était excellent.

Pendant cette période, Mme H. prenait un verre d'eau de Vichy en quatre fois et se baignait tous les 2 jours.

A partir du 11, Mme H. eut quelques petites coliques, la bile s'écoule plus abondamment, la fistule s'enflamme un peu; pas de calculs éliminés.

Du reste l'état général est excellent.

12 octobre. — La malade dit avoir souffert du côté de sa fistule, qui tend à s'oblitérer, puis se rouvre.

Cette tendance à l'oblitération spontanée détermine du ballonnement du ventre et des douleurs qui cessent lors de l'écoulement de la bile. Du reste l'état général reste très bon : appétit, sommeil, etc.

L'examen de la bile, d'une importance capitale dans ces affections, a été pratiqué un certain nombre de fois par M. le Dr Létienne, que je ne saurais trop remercier de son extrême obligeance. En voici le résumé.

1er *Examen*, 16 mars 1895. — La bile, jaune verdâtre et fluide, contient des flocons muqueux abondants. On y trouve de nombreux globules blancs, des bacilles ayant l'aspect du bacterium coli. Des essais de culture sur bouillon agar et gélatine ne donnent rien.

2e *Examen*, 5 avril 1895. — Mêmes caractères physiques de la bile. Globules blancs. Nombreux microbes, les plus communs ayant la forme du bacterium coli. Culture du bacterium coli et d'un staphylocoque.

3e *Examen*, 1er mai 1895. — Encore quelques flocons granuleux dans la bile. Beaucoup de globules blancs. Bacterium coli, qu'on cultive avec succès.

4e *Examen*, 24 mai 1895. — Couleur jaune d'or de la bile, encore des flocons muco-purulents. Globules de pus. Sédiment biliaire. Bacterium coli qu'on cultive.

5e *Examen*, 24 juin 1895. — Bile jaune après le dépôt de quelques flocons muco-purulents. Pas de poussière biliaire. Globules blancs rares. Bacilles formés par le bacterium coli en belle agglomération, culture de ce bacterium positive.

Examen histologique de la paroi de la vésicule réséquée. (Dr Létienne.)

Les coupes ont porté sur un fragment du fond de la vésicule.

La surface muqueuse offre encore quelques tubes glandulaires à épithélium cylindrique bien conservé; mais la majeure partie de cette surface n'offre aucune villosité : elle est plane et constituée par une couche de noyaux diversement orientés. Cette couche est d'épaisseur inégale,

en général peu épaisse. Elle repose directement sur le plan musculaire, dont les trousseaux ont un aspect normal. La couche musculaire au niveau des interstices des groupes musculaires est parsemée de noyaux embryonnaires : ceux-ci sont nombreux, souvent confluents. Cette confluence est très accusée au niveau du fond des culs-de-sac glandulaires persistants.

La couche cellulo-graisseuse sous-jacente n'est pas fibreuse. Elle porte en quantité des nodules embryonnaires disposés linéairement ou en nappes, surtout au voisinage des vaisseaux. Il n'y a pas d'endartérite nette. Les trousseaux cellulaires sont souvent dissociés par des raptus hémorragiques importants.

A la périphérie, les tissus portent la trace d'une inflammation plus active. Les nodules y sont plus nombreux et plus compacts, le tissu fibreux y est plus dense.

On a donc des lésions de *cholécystite inflammatoire aiguë.*

Les coupes montrent quelques microbes (forme diplobacillaire) au niveau des agglomérations de noyaux.

En résumé, les examens de la paroi vésiculaire réséquée et celui de la bile vérifient le diagnostic d'angiocholite suppurée et de cholécystite aiguë. La bile contenait du pus, des cellules épithéliales, des concrétions biliaires et des microbes :

1° Le bacterium coli dans tous les examens;

2° Un staphylocoque à pouvoir chromogène facultatif dans un seul examen.

Actuellement, on peut regarder Mme H. comme parfaitement guérie de son angiocholite septique et de sa cholécystite aiguë.

Toutefois il lui reste une fistule biliaire, fistule à propos de laquelle je crois devoir présenter ici quelques réflexions.

Grâce à cette fistule, de petits calculs ont pu encore être éliminés sans provoquer d'accidents sérieux; mais le point capital est de savoir quand on sera autorisé à la fermer, si cette fermeture n'est pas spontanée. A cet égard, je crois qu'on peut et doit se guider sur l'examen de la bile et tant que celle-ci renfermera des éléments bactériens, c'est-à-dire le bacterium coli, rien ne devra presser pour fermer la fistule. C'est évidemment encore un point à discuter, en ce sens que la bile s'écoulant dans l'intestin, l'infection des voies biliaires directes supérieures ne se ferait probablement pas. Toutefois cette question n'étant pas résolue, la prudence indique de ne pas se trop presser d'intervenir pour ne pas compromettre le résultat obtenu.

Il est cependant un point acquis par nos derniers examens de la bile, c'est que s'il y persiste du bacterium coli, celui-ci cultivé et

inoculé aux animaux ne détermine pas d'accidents, il a donc actuellement perdu sa virulence, aussi est-il acceptable de proposer l'oblitération de la fistule biliaire.

La deuxième observation que j'ai recueillie est un cas analogue au précédent en ce sens que la lithiase biliaire avait provoqué des accidents infectieux plus spécialement du côté de la vésicule, mais aussi du côté des voies biliaires principales, en un mot de l'angiocholite.

Ici encore, l'intervention chirurgicale s'imposait et fut suivie d'un succès rapide, d'ailleurs explicable par suite de la prééminence des lésions des voies biliaires accessoires sur les lésions des voies principales, bien moins atteintes que dans le fait précédent.

Obs. II. — *Lithiase biliaire. Obstruction du canal cystique. Cholécystite — Ectasie, puis retrait de la vésicule. — Angiocholite probable. — Cholécystostomie. — Guérison. — (Observation recueillie par M. René Tesson, étudiant en médecine.)*

Mme T..., quarante-huit ans, a eu deux grossesses d'ailleurs normales.

Histoire de la maladie. — D'après la malade, le premier symptôme de l'affection remonterait à 1893; mais en réalité bien des années auparavant un certain nombre d'accidents, rangés sous l'étiquette de névralgies simples, et les troubles digestifs témoignent de l'évolution lithiasique.

Ce sont dès 1873 de prétendues névralgies intercostales, siégeant à droite, réapparaissant à de fréquentes reprises, des crises gastralgiques s'accompagnant parfois de vomissements.

En 1887, il y eut plus : après une crise douloureuse analogue, qui força la malade à garder le lit pendant quelques jours, on constata dans ses fèces la présence de sable biliaire.

Dès cette époque, le teint de la malade devenait peu à peu franchement hépatique. Dans les années qui suivirent, on relève fréquemment des paroxysmes douloureux à début brusque, siégeant soit au niveau de l'hypocondre droit, soit au niveau du creux épigastrique, survenant dans n'importe quelle condition, la nuit par exemple, souvent au moment des périodes menstruelles. Cependant les troubles digestifs augmentaient d'intensité : les digestions étaient laborieuses, suivies de météorisme; la constipation, déjà opiniâtre, nécessitait l'emploi répété de purgatifs et de lavements.

Enfin en 1893 (mai) éclata une véritable colique hépatique avec son complexus symptomatique habituel : douleur très vive à maximum épigastrique, avec irridiations vers l'hypocondre droit, l'épaule droite, le dos; vomissements alimentaires, puis bilieux; très léger degré d'ictère renforçant le teint bilieux habituel, avec urines caractéristiques

et matières décolorées. Cet état de crise dura quatre jours et, point à noter, s'accompagna d'*accès de fièvre* assez intenses avec frissons et sueurs. Puis les urines et les matières reprirent leur couleur ordinaire, le teint s'éclaircit, les douleurs s'atténuèrent, persistant cependant sous forme de points douloureux au niveau de l'hypocondre, exacerbés par la marche, la pression du corset, bref la malade garda la chambre pendant trois semaines.

En août, puis en décembre 1893, le point douloureux de l'hypocondre reparut à plusieurs reprises.

En août 1874, il subit une nouvelle exacerbation, qui devient cette fois une véritable crise. L'intensité des douleurs et leurs irradiations épigastriques, scapulaires, dorsales, forcèrent la malade à garder le lit pendant quelques jours; cependant l'appétit était conservé, il n'y eut pas de vomissements, pas de coloration ictérique franche, pas de pigments biliaires dans les urines; mais pendant plusieurs semaines, les matières gardèrent une teinte variant du gris au blanc mastic, elles étaient argileuses, souvent ovillées : on n'y trouva pas de sable biliaire.

A cette époque la palpation du ventre fit constater à droite, au-dessous du rebord des fausses côtes, au niveau du bord externe du muscle grand droit, une tumeur arrondie du volume d'une pomme environ, dont la pression réveillait de très vives douleurs; de son côté le foie n'était pas augmenté de volume. Cette tumeur atteignit le volume du poing et descendit jusqu'au niveau de l'ombilic (schéma n° 1); elle resta perceptible pendant plusieurs mois, puis perdit de sa consistance et de sa nettetée; disparut enfin. Par contre, le bord inférieur du foie devint peu à peu appréciable au-dessous du rebord costal.

En octobre, novembre et décembre de la même année, il y eut de fréquentes poussées douloureuses, tantôt sous forme névralgique de courte durée au niveau du creux épigastrique, tantôt sous forme de points persistants dans l'hypocondre droit, ou dans le dos au même niveau. Par intervalles aussi, les matières fécales se décoloraient presque complètement; les urines gardaient presque constamment une coloration curaçao. Peu à peu le foie augmentait de volume : en janvier 1895, son bord inférieur dépassait les fausses côtes de quatre travers de doigt (schéma n° 2).

En février 1895, les crises se multiplient, deviennent presque subcontinues; elles s'accompagnent fréquemment d'*accès de fièvre irréguliers* qui ne cèdent pas aux antithermiques habituels. D'autre part, la constipation devient extrême, la défécation très pénible : il existe des hémorroïdes, le sphincter est contracturé. On est obligé d'en pratiquer la dilatation forcée, qui fait disparaître ces accidents.

Mais les accès de *fièvre* persistant, avec leurs sueurs profuses, l'alimentation devenant très restreinte à cause du défaut complet d'appétit, l'absorption étant d'autre part presque nulle — on retrouvait dans les selles les aliments presque intacts, le lait par exemple sous forme de coagulum — la malade, affaiblie, amaigrie, dut prendre le lit.

Cet état persista, s'aggravant de ce fait même, pendant les mois de mars et d'avril, quand brusquement, à la fin d'avril — le 20 environ — survint un ictère franc très accentué, qui trancha distinctement sur la coloration jaunâtre des téguments et amena dans les urines la réaction jusque-là absente des pigments biliaires vrais; la décoloration des fèces était absolue. En même temps les *accès de fièvre* redoublaient d'intensité et de fréquence, le volume du foie augmentait sensiblement, et la rate devenait perceptible (schéma n° 3).

Dans les premiers jours de mai cet ictère commença à décroître et une diarrhée bilieuse abondante remplaça la constipation : le foie revint sur lui-même pour remonter au-dessus de l'ombilic, la rate reprit son volume habituel.

Le 5 mai, M. le docteur Hanot fut appelé auprès de la malade : il traça le schéma n° 4. — Le foie avait subi un retrait considérable, « en accordéon », la vésicule biliaire était perceptible, quoique petite; le rein droit était abaissé. Il confirma le diagnostic de lithiase biliaire à la période infectieuse, et conseilla, si l'amélioration légère qui existait depuis quelques jours n'allait pas en augmentant, d'avoir recours à l'intervention chirurgicale.

M. le professeur Terrier vit la malade le 25 mai 1895. L'ictère vrai avait presque complètement disparu : les téguments avaient leur teinte jaune habituelle, les urines leur coloration acajou clair sans pigments vrais, les matières étaient redevenues grisâtres, épaisses; l'amaigrissement avait encore fait du progrès. En présence des accès de fièvre continus, et des symptômes ci-dessus exposés, le professeur Terrier, réservé sur l'existence ou la non-existence de calculs, affirma la cholécystite et très probablement l'angiocholite, et déclara l'intervention absolument indiquée.

26 mai 1895. — Opération. — La malade, transportée la veille dans la maison de santé du docteur Montprofit, y est opérée par M. Terrier, aidé du docteur Montprofit. M. R. Tesson fit l'anesthésie avec une grande habileté.

Incision sur le bord externe du muscle droit, à droite. Le péritoine ouvert, on tombe sur le lobe droit du foie, qui recouvre absolument la vésicule. Un peu d'ascite. Ce lobe relevé, et il n'a aucune adhérence avec le côlon transverse et l'épiploon, on sent le fond de la vésicule qui paraît bourrée de calculs du volume de petites noisettes. Cette vésicule mise à nu, on constate qu'elle ne renferme pour ainsi dire pas de liquide et que sa paroi épaissie se moule en quelque sorte sur les calculs qu'elle renferme. La vésicule est ouverte au bistouri, les lèvres de sa paroi incisée sont maintenues avec des pinces à pression. Il s'écoule alors du muco-pus mêlé d'un peu de bile très visqueuse et colorée en vert jaune. On enlève les calculs, soit avec des pinces, soit avec une curette; ces calculs offrent à peu près les dimensions de petites noisettes à facettes lisses. Pendant cette manœuvre, les parois de la vésicule tendent à se déchirer, vu leur friabilité, et la muqueuse saigne

quelque peu. Bien entendu, le péritoine est abrité par des compresses et des tampons stérilisés pendant cette extraction des calculs.

L'exploration avec le petit doigt permet alors de s'assurer que la vésicule est fort dilatée et que la poche vidée des calculs ne constitue que la moitié à peine de la vésicule elle-même ; celle-ci est en quelque sorte bilobée, et c'est le petit lobe, le plus extérieur, qui a été ouvert et libéré de ses calculs.

Dans le second lobe, de beaucoup le plus gros, et qui est formé par le diverticule de Broca très dilaté, on sent deux gros calculs, l'un du volume d'une noisette, l'autre cylindrique et plus gros qu'une noix. Ne pouvant pénétrer qu'avec l'extrémité du doigt dans cette deuxième loge et par conséquent ne pouvant en enlever les calculs, on résolut de disséquer et d'isoler la vésicule jusqu'au rétrécissement.

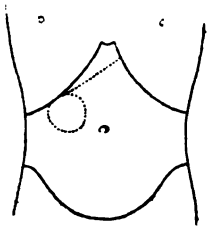

Schéma n° 1 : août 1894.

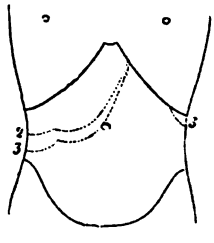

Schéma n° 2 : janvier 1895.
— n° 3 : 23 avril —

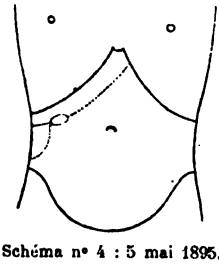

Schéma n° 4 : 5 mai 1895.

Cette dissection, faite en partie avec les ciseaux et en partie avec le bistouri, permet d'isoler la vésicule de la face inférieure du foie, auquel elle adhérait par un tissu épais, enflammé et même infiltré de pus. La grande difficulté, c'est d'attirer à soi la paroi de la vésicule, qui se déchire vu son état inflammatoire et malgré sa grande épaisseur. Avec peine et lentement on arrive jusqu'au collet de la vésicule et on cherche alors à déloger les calculs en les prenant d'arrière en avant à l'aide d'un doigt introduit sous le foie et dans l'abdomen, pressant par conséquent sur la partie péritonéale de la vésicule.

Ces tentatives, comme des tentatives de broiement des calculs avec des pinces courtes, sont vaines.

On résolut alors d'*inciser longitudinalement* la vésicule de façon à l'ouvrir dans son plus grand diamètre et à enlever facilement les calculs. Une première incision d'environ 1 centimètre permet d'enlever le premier calcul, du volume d'une noisette, puis on la prolonge encore de 1 centimètre environ, et avec le doigt on put faire basculer un énorme calcul cylindrique et l'amener au dehors.

Pendant ces manœuvres, nous fûmes souvent inondés par la bile qui refluait abondamment par le canal cystique, dont l'orifice était facile à sentir avec le doigt et situé latéralement par rapport à la cavité ren-

fermant le calcul. Enfin d'autres petits calculs formant une sorte de gâteau un peu mou furent enlevés et la vésicule était absolument libre. Le canal cystique et le cholédoque explorés parurent tout à fait libres.

Ceci fait, on pratiqua la *suture de l'incision longitudinale* faite au deuxième lobe de la vésicule; on y plaça un fil en U. Puis on réséqua toutes les parties déchirées et en partie détruites, constituant le premier lobe de la vésicule. Une artériole cystique fut liée définitivement. C'était la seule qui eût donné du sang avec la face inférieure du foie décollée de la vésicule.

Un drain fut placé dans la vésicule et maintenu au dehors avec une pince à pression, puis on fit sous le foie, et entre lui et la cavité péritonéale libre, un mickulicz avec la gaze iodoformée.

En fait, la moitié de la vésicule fut réséquée et ce qui restait fut drainé après avoir suturé la section longitudinale faite à cette moitié; puis le foyer du traumatisme fut isolé de la grande cavité abdominale par de la gaze iodoformée.

On conçoit que, vu la profondeur des parties, il fut impossible d'amener la vésicule, ou plutôt ce qui en restait, à la peau.

Suture du péritoine, suture de l'aponévrose, et enfin suture de la peau au crin; les deux premières sutures furent faites à la soie stérilisée. Durée de l'opération : deux heures et quart.

Suites opératoires. — Pendant la journée qui suivit, la prostration fut grande, mais il n'y eut pas de vomissements; la malade urina spontanément; on lui fit d'heure en heure des injections hypodermiques d'éther, de caféine, de sérum artificiel. Dès le soir, le pansement était traversé par la bile.

Le second jour, on constata que l'abdomen n'était ni ballonné ni douloureux; par le tube s'écoulait une bile abondante dans laquelle l'examen bactériologique fit reconnaître la présence du *bacterium coli commune*. Dans la journée, l'ingestion de quelques cuillerées de champagne frappé provoqua quelques vomissements : le soir, la température monta à 38°,1.

Le troisième jour, le facies était grippé, l'abdomen légèrement météorisé. On retira la mèche la plus interne. Un lavement évacuateur chassa une grande quantité de gaz intestinaux, et ramena quelques matières blanchâtres. Le soir, la température n'était que de 37°,4.

Le quatrième jour, le ventre avait repris bon aspect; quelques boissons froides étaient supportées.

Le cinquième jour, on retira la mèche externe, remplacée par un second drain de caoutchouc. Les jours suivants, la malade se relève sensiblement : à part un peu de délire et d'agitation pendant la nuit, son état est aussi satisfaisant que possible. Les urines s'éclaircissent, puis reviennent à la couleur physiologique; les matières fécales, après un léger purgatif, prennent la teinte normale, après être passés par le gris cendre et le gris jaunâtre. L'appétit renaît, une alimentation légère devient possible.

La fistule tend à se rétrécir de plus en plus ; un seul tube peut y être maintenu. Du reste l'écoulement biliaire est tari depuis que les matières sont colorées.

Le quatorzième jour, la malade quitte la maison de santé et est transporté chez elle. La fièvre n'a pas reparu : aucune douleur ne persiste. La cicatrice est déjà à peine apparente, sans induration.

15 juillet 1895. — Suppression du drain, qui ne fournissait plus de suppuration. La petite plaie qui lui a succédé bourgeonne et le pansement est à peine taché. La malade ne ressent au niveau de la région opérée qu'un peu de chaleur et de tiraillement. L'état général est parfait : appétit, digestion régulière, selles normales et colorées par la bile.

Depuis quelques jours léger malaise du côté du foie, coïncidant avec l'époque probable des règles, qui reviennent le 20 juillet, après trois mois de suppression.

24 juillet. — Mme T. est à la campagne et fait de petites promenades. La plaie est tout à fait guérie, l'état général excellent, si bien que la malade engraisse de 500 grammes par semaine.

30 juillet. — La cicatrice se boursoufle et devient douloureuse, un fil est éliminé dans les premiers jours d'août et un second huit jours plus tard. Puis la plaie se referme spontanément et très vite.

23 septembre. — Depuis l'élimination des fils, l'état général et l'état local sont parfaits.

Comme on peut le remarquer, cette observation rentre bien dans les conditions ordinaires d'une intervention chirurgicale : la lithiase était indiscutable, les phénomènes douloureux localisés, et la tuméfaction de la vésicule très nette; l'ictère persistant indiquait l'obstruction d'abord incomplète, puis absolue des voies biliaires; enfin la fièvre avec ses exacerbations, atteignant parfois 40°, indiquait l'infection des voies biliaires. Toutefois cette infection n'était pas aussi intense que dans le cas précédent et la température ne restait pas aussi élevée. Il y avait bien infection, mais on pouvait, autant que cela peut être fait, étant données nos connaissances actuelles, on pouvait, dis-je, penser à une infection plus accusée du côté des voies biliaires accessoires (cholécystite suppurée), que du côté des voies principales (angiocholite). Cependant la meilleure preuve que celles-ci étaient atteintes résultait de l'ictère persistant, dû évidemment à des lésions inflammatoires des canaux biliaires, puisqu'il n'y avait pas de calculs dans le cholédoque, comme l'a prouvé l'opération et que de plus l'examen de la bile, alors que son écoulement extérieur a été facile, y a montré la présence du bacterium coli en grande abondance.

Il me reste maintenant à indiquer, toujours à propos de ce fait,

les difficultés opératoires en présence desquelles je me suis trouvé et la façon dont j'ai conduit cette opération pénible et longue. C'est certes là une question en quelque sorte accessoire, mais qui cependant mérite, je crois, quelques réflexions, même en se plaçant au point de vue de la pathologie générale.

Comme je l'ai noté dans le récit de l'opération faite chez Mme T., la vésicule biliaire, qu'on ne pouvait que vaguement sentir par la palpation, offrait cependant un volume considérable; c'est là un fait d'observation vulgaire, le foie descendant assez pour masquer presque totalement la vésicule même hypertrophiée. De plus cette vésicule présentait une disposition bilobée très nette, disposition qui, elle aussi, a été signalée déjà nombre de fois et qui semble due à ce fait que l'ampoule décrite par P. Broca, au niveau de l'ouverture du canal cystique dans la vésicule, prend un développement considérable. Un troisième point, c'est que les parois de la vésicule étaient fort épaissies, quoique friables et moulées en quelque sorte sur les calculs que renfermait cette vésicule bilobée.

Il fut relativement facile, en relevant le bord antérieur du foie, d'atteindre le lobe le plus extérieur de la vésicule, de l'ouvrir et d'en extraire les calculs; mais, ceci fait, on se trouvait en présence d'un rétrécissement de la vésicule, rétrécissement pouvant laisser passer à peine le petit doigt, et derrière lui se trouvaient deux énormes calculs dans l'ampoule de P. Broca. Toutes les tentatives pour saisir les calculs et les briser, furent vaines et perdirent du temps, et dans ces cas il me paraît beaucoup plus simple d'agir de suite comme j'ai été forcé de le faire, c'est-à-dire d'inciser le rétrécissement de la vésicule et la seconde ampoule renfermant des calculs énormes, du volume du pouce.

Mais cette incision de la portion rétrécie et de la dilatation qui lui succède doit être pratiquée *longitudinalement* et sur la face inférieure de la vésicule, face qui présente un minimum de vaisseaux artériels. Cette incision longitudinale peut être faite au bistouri ou avec des ciseaux; elle doit être suffisante pour facilement permettre l'enlèvement des calculs, de façon à ne pas déchirer et contusionner les bords fragiles de la paroi vésiculaire sectionnée, dans les manœuvres d'extraction des calculs.

Enfin, cette extraction faite, on peut suturer les bords de cette paroi, soit avec du fil de soie sterilisé, soit avec du catgut. Le but de cette suture, dans l'espèce, était de rapprocher autant que possible de la paroi abdominale, l'orifice de la portion interne de la vésicule laissée en place. La portion externe ou ampoule externe, ayant été déchirée par les pinces à pression, par suite de la fragilité de ses

parois, fut excisée. En résumé je fis donc : une demi-cholécystectomie et une cholécystostomie de la vésicule restante, suturée et drainée. Un pansement à la Mickulicz, avec la gaze stérilisée iodoformée, protégea la grande cavité abdominale et permit à la fistule biliaire de fonctionner normalement; du reste les voies biliaires principales étaient libres, et la paroi de la vésicule n'ayant pu être amenée à la paroi, la guérison de cette fistule fut très rapide, comme nous l'avons noté dans l'observation.

Je désire encore appeler l'attention sur une particularité de cette observation : c'est la friabilité et l'épaississement des parois de la vésicule, parois moulées en quelque sorte sur les calculs biliaires. Il est bien certain que ces conditions spéciales étaient dues à l'inflammation des parois de la vésicule, inflammation qui, d'abord caractérisée par l'hypertrophie et la friabilité des parois vésiculaires, tend ensuite à se modifier, et, comme on l'a déjà constaté depuis longtemps, à amener l'atrophie de ces parois, leur rétraction sur les calculs, et au cas où ceux-ci n'existent pas ou sont très peu nombreux, une véritable atrophie de la vésicule, quelquefois presque impossible à trouver dans le cours d'une intervention.

L'observation suivante est encore un exemple de cholécystite due à la présence de calculs biliaires, cholécystite accompagnée probablement d'angiocholite, d'où les phénomènes infectieux fébriles persistants dus à l'infection des voies biliaires.

Dans ce cas, comme dans le précédent, il paraît presque certain que l'infection a débuté par les voies accessoires, ou plutôt s'est localisée tout d'abord dans celles-ci. Puis il s'est produit un envahissement des voies principales, de l'angiocholite, si bien que les accidents tout à fait calmés à la suite de l'ouverture de la vésicule, il a suffi d'une petite colique hépatique avec un léger arrêt du cours de la bile au dehors pour provoquer un accès fébrile intense (39°,2).

Obs. III. — *Lithiase biliaire. — Cholécystite et angiocholite. — Cholécystostomie. — Guérison.*

Mme L., née Delan..., trente-quatre ans, entre à l'hôpital Bichat (service de chirurgie) le 8 juin 1895.

Rien du côté des antécédents héréditaires; grands-parents morts très âgés (quatre-vingt-trois et quatre-vingt-cinq ans) ; père et mère bien portants, sans accident du côté du foie ou des voies biliaires. Un frère est mort de tuberculose ; un autre frère et une sœur sont bien portants.

Réglée à quatorze ans, mariée à vingt ans, à vingt et un ans la malade eut un enfant qui est bien portant. Suites de couches normales.

Il y a neuf ans, après une marche assez longue, contracture hystérique du membre inférieur gauche avec impotence fonctionnelle qui dura près d'une année. Du reste, depuis cette date, le membre malade est sensible et se fatigue avec la plus grande facilité. Le traitement consista en massage et électricité.

A peu près à la même époque, la malade présenta quelques symptômes de métrite, pour lesquels on fit un curettage.

En 1885, Mme L. fut prise de douleurs gastriques assez vives, avec vomissements et accidents de diarrhée; ces crises survenaient brusquement et se calmaient après les vomissements.

En 1889, environ deux heures après les repas, la malade était prise de douleurs au creux de l'épigastre, douleurs irradiant dans l'hypocondre droit; toutefois l'appétit est conservé et il n'y a pas de vomissements. Ces accidents durèrent environ six semaines, puis disparaissent sous l'influence d'un traitement rationnel.

Au mois de juillet 1892, Mme L. est prise subitement, de quatre à cinq heures après son déjeuner, de douleurs dans l'hypocondre droit avec vomissements bilieux et alimentaires. Un médecin appelé près d'elle reconnaît une colique hépatique; les accidents entraînèrent une fatigue intense pendant sept à huit jours; son médecin habituel aurait diagnostiqué une gastro-entérite?

En mai 1894, nouvelle crise hépatique, douleur dans l'hypocondre et l'épaule droits; le lendemain, léger ictère qui disparut très vite.

Ces crises hépatiques se reproduisent les mois suivants et jusqu'au mois d'août on peut en compter 8 à 10. Chaque crise détermine un léger ictère, avec décoloration incomplète des selles et coloration marquée de l'urine.

En août 1894, sur le conseil de M. le Dr Fernet, saison de trois semaines à Vichy, pendant laquelle il y eut deux nouvelles crises hépatiques très nettes; du reste à son retour, Mme L. était fort bien portante et jouissait d'un grand appétit.

Toutefois, vers la fin de novembre, les coliques se font de nouveau sentir, atténuées et peu douloureuses, avec un peu d'ictère, mais, phénomène nouveau, avec des *accés fébriles* : frisson, chaleur et sueur.

En 1895, les accidents s'aggravent, les crises hépatiques augmentent de fréquence. L'intensité, les accidents fébriles s'accusent de plus en plus et Mme L. prend une teinte jaune paille assez inquiétante.

Au mois de mai, la malade est obligée de s'aliter: l'ictère est très prononcé, les matières sont tout à fait décolorées, les urines fortement teintées en noir; les douleurs de l'hypocondre droit sont presque continuelles et s'accompagnent d'accès fébriles bien notés par la malade et oscillants d'habitude entre 38° et 40° du 15 mai au 7 juin.

C'est à cette date que je fus appelé en consultation auprès de Mme L. par M. le Dr Marange. Constatant chez elle tous les symptômes d'une infection biliaire, siégeant surtout du côté de la vésicule, mais entraînant des troubles fort graves, pouvant être rattachés à de l'*angiocho-*

lite, je conseillai sans hésiter une intervention chirurgicale (cholécystostomie), qui fut acceptée aussitôt.

La malade entre à l'hôpital Bichat le 8 juin 1895. Le facies est amaigri, pâle, légèrement ictérique, la langue sale, blanchâtre. L'urine ne paraît pas fortement colorée par la bile; une analyse faite le 10 juin donne les résultats suivants : quantité en vingt-quatre heures 950 centimètres cubes.

Réaction acide, densité 1022, urée 14 gr. 80 par litre; ni sucre, ni albumine, ni pigments biliaires.

Les matières intestinales sont décolorées, mais beaucoup moins qu'au moment des crises aiguës.

Le foie ne paraît pas augmenté de volume, son bord inféro-antérieur dépasse à peine d'un travers de doigt le rebord des fausses côtes. En haut, la limite de sa matité correspond au niveau de la ligne mamelonnaire à la 6e côte et sur la ligne axillaire au 7e espace intercostal. La vésicule biliaire n'est pas nettement perceptible au palper; à son niveau, on perçoit une tuméfaction vague, sensible à la pression, mais difficile à bien délimiter.

La rate paraît normale et les autres organes (cœur et poumons) sont sains.

L'estomac n'est pas dilaté, et Mme L. digère assez bien le lait et le jus de viande.

La malade a beaucoup maigri : avant l'apparition des troubles hépatiques, elle pesait 74 kilogrammes; aujourd'hui, son poids est tombé à 59 kilogrammes.

L'*opération* est faite le 14 juin 1895, avec l'aide du Dr Reymond, mon interne. Le Dr Bourbon endort la malade au chloroforme.

Incision sur le bord externe du muscle grand droit; on aperçoit aisément la vésicule, qui offre quelques adhérences avec l'épiploon, adhérences faciles à dissocier.

Incision de la vésicule, dont la muqueuse est très congestionnée et saignante. Ablation de six calculs assez volumineux, suivie d'un écoulement abondant de bile.

Un point de suture fixe l'épiploon à la paroi abdominale, de façon à isoler le foyer traumatique de la grande cavité péritonéale.

La vésicule, dont le fond est excisé, est fixée à la paroi, péritoine à péritoine et bords de la muqueuse à la peau. On y place un drain.

Quant à la paroi, elle est réunie par une suture à 3 étages : péritoine, aponévrose et peau.

Soir. — Écoulement de bile très abondant dans le pansement. T. 36°,8, pas de vomissement, pas de rétention d'urine. Pouls, 104. Respiration, 28.

15. — Trois vomissements. T. 37°,2 et 37°,6. Pouls, 104. 900 grammes d'urines en vingt-quatre heures. Bile abondante dans le pansement. R. 24.

16. — La malade a rendu des gaz. Pas de vomissements. T. 37°,2 et 37°.

Pouls 100 et 92. R. 24. Écoulement de bile moindre. Urine : 900 grammes.

17. — T. 38°,4; odeur stercorale de la bile du pansement. Pouls 104. R. 24. Urines : 1000 grammes.

18. — Purgation et lavements, selles colorées. T. 37°,8, 38°. Pouls 92. R. 20. Urines : 900 grammes.

19. — On constate la présence de matières stercorales dans le pansement. T. 36°,8, 37°,4. Pouls 84. Les selles sont décolorées. Urines : 500 grammes.

Du 20 au 29. — La fistule stercorale persiste; l'écoulement de bile est très abondant et les selles à peine colorées. La température oscille entre 36°,6 et 37°,4. Les urines remontent à 8 et 900 grammes.

Le 29, la fistule stercorale est entièrement guérie.

Le 30, M. Mignot, interne du service, examine la bile que s'écoule très abondante et y constate l'existence de streptocoques, ce qui n'offre qu'un intérêt relatif, étant donnée la fistule stercorale antérieure.

5 juillet. — La malade se plaint de nausées, d'inappétence. On pratique le lavage de l'estomac avec de l'eau de Vichy. La bile coule toujours très abondamment par la fistule et les selles restent décolorées.

17 juillet. — Même état local; les lavages pratiqués 3 fois par semaine ont fait disparaître les nausées. L'ictère est à peine accusé; les matières sont un peu colorées.

La malade quitte l'hôpital et est surveillée par mon élève Mlle Desmollières, docteur en médecine, à laquelle je dois la suite de l'observation.

31 juillet. — L'état général est excellent, il ne reste plus qu'une très légère teinte jaune des conjonctives scléroticales; la fistule donne moins de bile, les selles sont colorées en jaune. On supprime les lavages de l'estomac, la digestion étant très bonne et l'appétit excellent.

Un petit abcès se fait près de la fistule et il en sort un fil de soie de la suture abdominale.

14 août. — Même état, la malade reste parfois cinq à six heures sans que le pansement ne soit souillé. Un autre fil de soie est éliminé en haut de l'incision abdominale.

20. — La malade, qui avait encore maigri (49 kilog. le 20 juillet), est arrivée à 52 kilogrammes.

25. — Un peu de ballonnement du ventre, quelques douleurs abdominales vagues. Même écoulement de bile. Sortie d'un 3e fil de suture.

28. — Vers 8 heures du soir, douleurs dans l'hypocondre droit surtout.

29. — A 9 heures du matin, douleur vive au niveau du foie. Température, 39°,2. La colique dure jusqu'à 10 heures et demie, puis cesse brusquement. Les matières sont blanches, l'écoulement par la fistule plus abondant, il y a un peu d'ictère.

Le soir, 37°,6.

Le 30, les accidents ont absolument cessé, les selles sont redevenues un peu colorées. T. 36°,6, matin et soir.

31. — Écoulement abondant de la bile et les matières sont colorées en jaune. On trouve dans le pansement deux calculs biliaires du volume d'une très petite noisette chacun. Température normale.

27 septembre. — État général excellent : appétit, bonne digestion, les matières intestinales sont colorées presque normalement.

La fistule biliaire ne donne que peu de bile.

Mme L. a engraissé et pesait 59 kilogrammes le 16 septembre.

6 octobre. — État général excellent. Pas de crise hépatique nouvelle, pas d'accidents fébriles. L'écoulement de la bile par la fistule diminue beaucoup et les matières intestinales sont de plus en plus colorées. Notons une absence des règles depuis le mois de mai dernier.

L'examen bactériologique de la bile recueillie chez cette malade a été fait par notre interne et ami M. Mignot, à trois reprises différentes :

1° La bile recueillie lors de l'opération (8 juin 1895) donne une culture pure et très abondante de bacterium coli.

Des fils de soie, imprégnés de cette culture, furent placés dans la vésicule biliaire de 3 cobayes. L'un d'eux mourut en quarante-huit heures d'un phlegmon de la paroi abdominale; le pus de ce phlegmon ne renfermait que du bacterium coli. Or l'explication de ce phlegmon tient à ce que la suture de la paroi avait été faite avec une pince non flambée, et qui avait servi à insérer le fil imprégné de bile dans la vésicule biliaire du cobaye. Ceci prouve la virulence extrême dans ce cas du bacterium coli qui d'ordinaire ne tue pas aussi vite les cobayes.

Les deux autres cobayes ont d'abord notablement maigri, puis sont revenus à la santé. L'un est encore vivant, l'autre est mort sous le chloroforme alors qu'on pratiquait une ligature du cholédoque; or, sa vésicule était enflammée, épaissie, mais elle avait réussi à expulser le fil de soie long de 2 centimètres; de plus la bile renfermait du bacterium coli en petite quantité et cela trois mois après l'inoculation.

2° La bile recueillie dix jours après l'opération a donné des cultures de bacterium coli et de streptocoque, ce qui s'explique, comme je l'ai déjà dit, par l'existence de la fistule stercorale alors développée.

Le bacterium coli isolé était encore très virulent : une goutte de culture diluée dans l'eau stérilisée et injectée sous la peau d'un cobaye l'a tué en trois jours, développant un vaste phlegmon sous-cutané.

Le streptocope était peu virulent et n'a donné qu'un peu de rougeur au point inoculé de l'oreille d'un lapin.

3° Un mois après l'opération, la bile donne encore une abondante culture de bacterium coli pur, mais dont la virulence a très diminué, car l'inoculation sous-cutanée à un cobaye n'a donné qu'un petit abcès.

4° Vers le 5 août, une goutte de bile a donné une culture pure de coli bacille, mais la virulence n'a pas été expérimentée.

La petite portion de vésicule réséquée est très épaissie, mais on n'a pas trouvé de microbes dans son épaisseur.

Cette observation démontre encore la valeur de l'intervention

chirurgicale dans la cholécystite infectieuse avec angiocholite très probable, puisque, je le répète, il a suffi d'un très léger et très court obstacle au cours de la bile vers l'extérieur pour qu'aussitôt reparaissent des phénomènes infectieux faisant monter la température à 39°,2. Pour nous d'ailleurs, dans la plupart des coliques hépatiques qui s'accompagnent d'accidents fébriles, l'élément infectieux prédomine et résulte de la station d'une bile infectée dans les voies biliaires principales. Le plus souvent le cours de la bile se rétablissant, l'infection cesse, *ipso facto*, mais si l'arrêt persiste il survient des phénomènes inflammatoires des voies biliaires principales (angiocholite) et même parfois de la suppuration comme dans notre première observation.

En résumé, il résulte de cet exposé :

1° Que dans les cas où les voies biliaires directes ou indirectes, renfermant ou non des calculs, sont le siège d'inflammation déterminant des accidents fébriles intense, continus ou avec des exacerbations, il est absolument indiqué d'intervenir chirurgicalement, de pratiquer une laparotomie.

2° Celle-ci doit avoir pour but final d'ouvrir la vésicule biliaire et de tenir cette ouverture béante, en un mot de pratiquer une cholécystostomie.

3° Grâce à cette opération : on se rend un compte exact de l'état des voies biliaires accessoires (canal cystique et vésicule); on peut explorer les voies biliaires principales (cholédoque); on donne une issue facile à la bile septique que renferment les voies biliaires et qui intoxique l'économie.

4° L'issue facile de cette bile toxique détermine d'une façon en quelque sorte indirecte et mécanique, la désinfection des voies biliaires, et cela beaucoup mieux que les prétendus traitements médicaux, trop souvent nuisibles.

SUR LA PONCTION ET L'INCISION DU PÉRICARDE

PAR MM.

Ed. DELORME
Médecin principal de l'armée,
Professeur au Val-de-Grâce,
Membre titulaire de la Société de chirurgie.

MIGNON
Médecin-major de 1re classe de l'armée,
Professeur agrégé au Val-de-Grâce.

(*Suite* [1].)

IV. — Procédés opératoires.

On a atteint jusqu'ici le péricarde par trois modes opératoires principaux :

1° *En trépanant le sternum;*

2° *En rasant le bord inférieur de la cage thoracique gauche, le cartilage de la septième côte, à partir de l'appendice xiphoïde;*

3° *En pénétrant l'un des espaces intercostaux.*

A ces procédés il convient d'ajouter une quatrième méthode qui consiste :

4° *A aborder le péricarde en sacrifiant une partie du gril des cartilages costaux.*

Il est d'un haut intérêt pratique de discuter la valeur de ces méthodes, de peser leurs avantages et leurs inconvénients; c'est ce que nous allons faire, après en avoir rappelé la technique.

1° Trépanation du sternum. (Opération de Riolan.)

La trépanation du sternum est le plus ancien des procédés préconisés. Il fut conseillé par Riolan en 1648. Parlant de l'hydropéricarde, l'illustre anatomiste s'exprimait ainsi : « Si non possis exhaurire istud serum per hydragoga, licet ne terebra sternum aperire, intervallo pollicis a cartilagine xiphoide. »

Accepté par Laënnec, par Boyer, par Skielderup, professeur d'anatomie à l'Université de Christiania, en 1818, il n'a été appliqué qu'une fois sur le vivant par un chirurgien d'armée, par Malle.

Sur une jeune israélite d'Alger atteinte d'hydropéricarde, Malle, suivant les indications données par Skielderup, trépane le sternum et

1. Voir n° d'octobre, p. 797.

incise le péricarde. Il donne issue à 300 grammes de liquide séreux; sa malade est soulagée immédiatement après l'opération; elle se trouvait si bien qu'elle se disait guérie. Ce chirurgien place une mèche cératée dans la plaie jusqu'à l'ouverture du péricarde et continue ce pansement pendant quinze jours. La sécrétion continuant à se produire, bien que peu abondante, Malle fait des injections intrapéricardiques. La malade succomba bientôt à une tuberculose intestinale et pulmonaire. La péricardite, nous dit-il, était en bonne voie d'amélioration. L'opération avait été facile et elle n'avait été suivie d'aucune complication [1].

Valeur de l'opération. — Mou et superficiel, le sternum est facile à térébrer, et, si l'on a soin de retirer à temps le perforatif, la trépanation ne peut être dangereuse. Elle met à l'abri de la blessure des vaisseaux et permet au chirurgien de contrôler la valeur de son diagnostic avant l'ouverture péricardique. Il est difficile d'admettre que l'opération soit compliquée (Roger, Raynaud). Nous accorderons plus volontiers qu'elle est surtout à la portée du chirurgien.

Peut-on lui objecter encore que la plaie osseuse se ferme lentement, qu'elle est exposée aux chances de la suppuration osseuse (Roger), que le tissu cellulaire sous-sternal restant en communication avec l'air on ait à craindre une suppuration qui se développe d'autant plus facilement que le liquide du péricarde s'infiltre en plus grande quantité dans le médiastin (Baizeau)? Les pratiques antiseptiques préviendraient ou limiteraient ces accidents, qui ne seraient, à la rigueur, possibles qu'après les paracentèses faites pour des épanchements purulents. La bénignité des excisions costales pratiquées journellement dans les cas d'empyème pleural, force d'autant moins à redouter, pour le sternum, les chances d'une infection osseuse, qu'il serait encore plus facile pour cet os que pour les côtes de le soumettre à la protection d'un pansement antiseptique.

Un danger réel de cette opération, c'est qu'elle expose à l'ouverture de la cavité pleurale. M. Baizeau avait déjà fait remarquer que, sur certains sujets, les feuillets du médiastin étaient encore accolés au niveau des cinquièmes cartilages. Il est arrivé trois fois à ce chirurgien, en répétant ce mode opératoire sur le cadavre, en faisant bien porter la couronne du trépan au niveau des cinquièmes cartilages (car il n'est pas possible de descendre plus bas), d'ouvrir la plèvre droite. Un coup d'œil jeté sur nos planches montre que cet accident pourrait être fréquent. Elles font voir qu'il est plus facile encore de tomber dans la plèvre gauche quand l'on porte le trépan

1. Malle, *Traité d'anatomie chirurgicale et de médecine opératoire*, Paris, 1855, p. 889.

à gauche, comme l'ont conseillé quelques chirurgiens. Or, s'il est possible sur le cadavre, comme l'a constaté M. Baizeau, d'atteindre le médiastin en essayant d'écarter les plèvres avec un instrument mousse, on doit reconnaître que sur le vivant, au fond du puits sternal souillé par du sang, la manœuvre serait délicate et hasardeuse. Il faut l'avouer, ce procédé qui met surtout à l'abri de la lésion des vaisseaux mammaires et qui souvent permet d'éviter le poumon et la plèvre, ne protège pas sûrement cette dernière. Enfin il ouvre une voie insuffisante lorsqu'on ne veut pas se contenter d'une ponction ou d'une étroite incision péricardique.

2° Incision épigastrique. (Procédé de D. Larrey.)

L'idée de ce mode opératoire fut suggérée à D. Larrey par l'observation d'un soldat de la garde royale atteint d'une plaie produite par un instrument piquant et tranchant, qui avait pénétré le médiastin et le péricarde de bas en haut entre le cartilage xiphoïde et la septième côte gauche.

D. Larrey débride la plaie dont l'étendue n'était que de un demi-pouce; une quantité considérable de sérosité sanguinolente s'en échappe et les symptômes d'épanchement péricardique présentés par le blessé s'amendent. Quatre jours plus tard, les accidents reparaissent; la plaie est ouverte à nouveau, sondée avec une sonde de femme; un flot de liquide couleur lie de vin sort tout à coup et remplit successivement trois palettes. Larrey glisse une sonde de gomme qui, sans effort, s'engage en arrière et de droite à gauche à une profondeur de trois à quatre pouces et est repoussée par des secousses régulières. Ce signe, la disparition graduelle des troubles cardiaques à mesure que le liquide s'écoulait au dehors, font croire à un hémopéricarde, et, par des expériences cadavériques, Larrey s'assure que l'arme avait bien intéressé le péricarde. La facilité avec laquelle il atteignait celui-ci par cette voie, dans ses expériences, l'engage à suivre cette dernière pour pratiquer la paracentèse [1].

Il conseille de pratiquer sur le malade, placé dans la position assise, une incision oblique partant de la jonction du cartilage de la septième côte au sternum et suivant du bord inférieur de ce cartilage jusqu'à la saillie du cartilage de la huitième. L'incision a 8 centimètres d'étendue.

Après avoir sectionné quelques fibres de la première digitation du muscle droit, il pénètre entre le diaphragme et la paroi thoracique dans le médiastin et atteint la base du péricarde qu'il ouvre

1. Larrey, *Clinique chirurgicale*, t. II, p. 317 et 330.

avec la pointe d'un bistouri porté en haut et de droite à gauche.

Sont traversés : la peau, le tissu cellulaire sous-cutané, l'aponévrose du grand droit, le grand droit, l'aponévrose du transverse, le tissu cellulo-graisseux qui, de chaque côté de l'appendice, communique avec le médiastin.

Valeur de l'opération. — D. Larrey reconnaissait à son procédé l'avantage d'être d'une exécution facile, d'atteindre sûrement le péricarde et par sa partie la plus déclive, ce qui permet d'assurer le libre écoulement des liquides épanchés, enfin d'exposer peu à la blessure du cœur. On lui a reproché de sectionner la mammaire interne, de sacrifier les attaches du diaphragme, d'être d'une exécution difficile et peu sûre.

La mammaire interne, à sa terminaison, fournit, comme nous l'avons vu, un rameau xiphoïdien qui répond au sommet de l'angle formé par le cartilage de la septième côte et l'appendice et un rameau terminal qui suit le bord inférieur du septième cartilage. On court donc risque de couper ces vaisseaux. Mais sont-ils assez volumineux pour arrêter un opérateur? D. Larrey ne l'avait pas pensé, et, à notre sens, il avait raison. D'ailleurs, en sectionnant les digitations du grand droit non sous le bord costal, mais sur le cartilage de la septième côte et en décollant ce bord, ce qui se fait avec la plus grande facilité, on découvre de suite ces vaisseaux sur lesquels on placerait au besoin des pinces hémostatiques et l'on passerait outre.

M. Baizeau, qui a discuté avec une grande rigueur la valeur des procédés de paracentèse du péricarde en s'appuyant sur des recherches anatomiques précises et des exercices opératoires nombreux, a fait justice du reproche de la section des attaches diaphragmatiques admise par D. Larrey lui-même. Cette division, dit M. Baizeau, est illusoire : « les attaches médianes du diaphragme se font à la face interne de l'appendice xiphoïde et non à ses bords et, le plus ordinairement, il existe entre le faisceau xiphoïdien et les faisceaux voisins un intervalle triangulaire à base inférieure, rempli par du tissu cellulo-graisseux qui pénètre dans le tissu graisseux sous-péritonéal. Si parfois on rencontre quelques fibres diaphragmatiques dans cet intervalle, on passe au-dessus sans les diviser. On ne traverse donc aucune partie importante pour parvenir jusqu'au péricarde ; le chemin suivi est assez direct, la séreuse ouverte à sa partie déclive et la manœuvre est relativement aisée. »

Mais, d'accord avec M. Baizeau et nous basant comme lui sur nos constatations cadavériques, nous devons reconnaître que ce mode opératoire n'est pas sans présenter d'autres inconvenients. Si le

ventre est distendu, le diaphragme refoulé en haut, le péricarde est plus difficile à atteindre; il ne peut l'être, comme nous l'avons maintes fois constaté, que par l'instrument enfoncé de toute sa longueur ou de presque toute sa longueur, et il peut arriver que le diaphragme soit entamé ou traversé et qu'on pénètre dans le péritoine. La position assise que D. Larrey préconisait, en faisant bomber le ventre, exposait même particulièrement à cet accident. D'un autre côté, si pour éviter ce dernier, on dirige son bistouri en avant contre la paroi thoracique, on peut intéresser le cul-de-sac pleural vers la limite externe de l'incision : ce cul-de-sac, comme l'on sait, répondant souvent au bord supérieur du septième cartilage. Il peut arriver encore qu'on n'ouvre pas le péricarde, en se portant ainsi en avant. Enfin, l'embonpoint du sujet, l'infiltration de ses tissus empêche, dans certains cas, de préciser le lieu où l'on doit faire la ponction (Baizeau).

Il n'est pas impossible cependant d'atténuer les inconvénients inhérents au procédé de D. Larrey, tel qu'il l'a trop sommairement décrit. On pourrait sauvegarder le diaphragme en introduisant dans le médiastin l'index gauche pour le refouler et servir de guide au bistouri ou au trocart (Baizeau), et si au lieu de chercher directement le péricarde au jugé, au hasard, avec la pointe du bistouri, on le mettait à nu au préalable avec le doigt ou la sonde cannelée, près de l'angle costo-xiphoïdien, et si on ne l'ouvrait qu'après l'avoir attiré avec une pince hémostatique ou, en tous cas, bien dégagé, on serait plus sûr de n'atteindre que lui et on éviterait souvent de pénétrer le cul-de-sac pleural inférieur, dont les risques d'ouverture sont habituels lorsqu'on ne prend pas cette précaution. Mais alors ce procédé devient d'une exécution plus délicate.

Quoi qu'il en soit, cette méthode qui porte à un si haut degré la marque de l'originalité de D. Larrey, ne mérite peut-être pas l'oubli dans lequel la tiennent la plupart de ceux qui ont parlé de la paracentèse du péricarde ou qui la pratiquent. En tous cas, notre conviction est qu'il y aurait danger à l'utiliser d'emblée sur le vivant avant de l'avoir maintes fois répétée sur le cadavre.

3° Ponction péricardique.

Depuis la tentative de Schuh (de Vienne) en 1840, les paracentèses péricardiques ont été relativement nombreuses. C'est au trocart que, dans la très grande majorité des cas, on a eu recours. Les uns ont utilisé le trocart ordinaire, d'autres le trocart capillaire avec aspiration; certains ont ponctionné le péricarde directement, quelques

autres après une incision préalable et insignifiante de la peau. Ce dernier procédé représente une tentative esquissée d'incision.

Lieu de la ponction. Choix de l'instrument. — Pour le choix du point de ponction, les opérateurs se sont laissé guider soit par les dispositifs anatomiques de la région, soit par les signes cliniques.

a. Le péricarde répond aux 2e, 3e, 4e, 5e, 6e espaces intercostaux gauches et médiatement au 7e, on a ponctionné les 3e, 4e, 5e, 6e espaces, même le 7e.

Il dépasse le bord droit du sternum de quelques centimètres; quelques-uns n'ont pas craint de le rechercher à droite, mais la plupart ont porté le trocart dans les espaces intercostaux gauches.

Les vaisseaux mammaires dont la blessure est dangereuse et que le trocart ou l'aiguille doivent éviter, étant distants du bord sternal gauche de 2 à 3 millimètres chez les enfants (Roger) jusqu'à 10 ou 15 millimètres chez l'adulte (Baizeau), de 8, 10, 15 millimètres (Delorme-Mignon), certains opérateurs, pour ne pas les atteindre, ont longé le bord sternal ou s'en sont très rapprochés (Schuh, Baizeau); la plupart s'en sont éloignés de 3, 4, 5 centimètres et plus.

La crainte de blesser le poumon et la plèvre a engagé à se rapprocher du sternum et à pénétrer dans les derniers espaces; quelques-uns, craignant de ponctionner le diaphragme et le foie en piquant trop bas, sont remontés au-dessus du 6e espace.

Dans le quatrième, on est exposé à rencontrer le cœur si l'instrument est plongé à une certaine profondeur; on s'est le plus souvent écarté de cet espace.

b. Aran, sans souci des rapports anatomiques, et préoccupé exclusivement d'éviter la blessure du cœur, choisit le point où le silence de ses bruits était le plus complet. Trousseau s'arrêta au centre de l'espace mat situé au-dessous du niveau du mamelon. Leur exemple n'a été que trop suivi.

Le premier fut entraîné à traverser le cinquième espace, à 2 ou 3 centimètres en dedans de la limite externe de la matité, c'est-à-dire loin du sternum, en pleine plèvre. Trousseau a ouvert le 4e espace au-dessous du mamelon. Baizeau, qui s'était d'abord laissé guider par la pratique de Trousseau, a ponctionné le quatrième espace à trois travers de doigt du sternum. D'autres ont choisi les 3e, 4e, 5e, 6e espaces et se sont grandement écartés du bord sternal.

Nous apprécierons plus loin la valeur de ces points de ponction, nous dirons les dangers auxquels ils exposent; nous nous contenterons, pour le moment, de faire remarquer combien ils ont varié et

dans quelle incertitude, pour ne pas dire dans quelle perplexité, ces indications si variables doivent laisser les opérateurs.

Relativement au choix de l'instrument, les premiers opérateurs se sont servis d'un trocart à hydrocèle muni ou non d'une baudruche. Pigeaux a proposé de faire usage du trocart explorateur de Récamier; Aran utilisa un trocart capillaire. En Amérique, on a conseillé d'employer l'aiguille de la seringue de Pravaz. Communément on a recours soit à l'aiguille de Dieulafoy de 1/3 de millimètre de diamètre, trois fois moindre par conséquent que celui de l'ancien trocart capillaire, soit au fin trocart de l'appareil de Potain, adaptés à l'appareil aspirateur.

Nous décrirons comme procédés : celui de Baizeau à cause du siège de la ponction, celui de Dieulafoy dont la technique est la plus suivie, enfin celui que nous recommandons et que nous avons utilisé avec plein succès chez l'un de nos malades.

Procédé de Baizeau. — Se basant sur ses recherches anatomiques, M. Baizeau rejette comme dangereuse toute ponction à travers le 2e espace contre le sternum; le trocart pénètre dans la plèvre gauche. Pour lui, celles qu'on pratiquerait dans les 3e et 4e espaces, au ras du sternum, quoique mettant à l'abri de l'atteinte de la plèvre, sont également dangereuses. En traversant ces espaces, on risque de blesser le cœur s'il adhère au péricarde. Une ponction dans le 6e espace expose à la lésion du diaphragme repoussé par les viscères abdominaux ou à celle des vaisseaux mammaires qui, en cet endroit, se rapprochent du sternum. C'est donc dans le 5e espace, et le plus près possible du bord interne du sternum que doit être fixé, pour le professeur agrégé du Val-de-Grâce, le lieu d'élection de la paracentèse péricardique [1].

Technique. — Le malade étant couché près du bord gauche du lit, la poitrine élevée, soutenue par des oreillers et tournée vers l'opérateur placé du même côté, on fait, dit M. Baizeau, *à l'extrémité antérieure du 5e espace intercostal, au-dessus du 6e cartilage*, une incision transversale d'un centimètre et demi, empiétant un peu sur le sternum, afin de mettre son bord à découvert. Cette incision ne comprend que la peau et le tissu cellulaire sous-cutané. On introduit ensuite, *le long du bord sternal*, à travers la couche musculaire, un trocart capillaire. Dès qu'il est arrivé dans le médiastin, on enlève le poinçon et l'on pousse la canule plus avant, jusqu'à ce qu'elle soit arrêtée par le péricarde qui est sous-jacent aux cartilages costaux.

1. Baizeau, *Gazette hebdomadaire de médecine et de chirurgie*, 1868, p. 566.

On se sert alors de cette tige pour explorer directement le cœur et son enveloppe [1]... Le diagnostic étant contrôlé par cet examen, on continue l'opération. Le poinçon est remis dans la canule, on fait cheminer le trocart avec précaution, et bientôt, sans qu'il soit besoin de pénétrer profondément, on ouvre le péricarde.

Procédé de Dieulafoy (Mode classique) [2]. — Après avoir pris les précautions antiseptiques nécessaires et anesthésié localement la peau avec l'appareil de Richardson ou la cocaïne, le malade est légèrement relevé de son lit au moyen d'oreillers.

Le lieu de l'incision est marqué à l'encre ou au crayon. Il peut correspondre au 4e ou au 5e espace intercostal, au choix de l'opérateur. M. Dieulafoy juge préférable de s'arrêter au cinquième parce qu'il est plus voisin de la pointe du cœur. Le point de ponction est à *5 ou 6 centimètres en dehors* du bord gauche du sternum.

On se sert de l'aiguille n° 1 ou de l'aiguille n° 2 (si l'on est absolument certain du diagnostic); on s'est au préalable bien assuré de leur perméabilité, car en opérant avec une aiguille obstruée, on s'exposerait à méconnaître la présence du liquide et à piquer le cœur.

L'aiguille est introduite, le vide fait dans l'aspirateur. A peine a-t-elle parcouru 1 centimètre dans l'épaisseur des tissus, on ouvre le robinet correspondant de l'aspirateur et le vide se fait dans l'aiguille aspiratrice. C'est donc le *vide à la main* qu'on avance à la recherche de l'épanchement.

L'aiguille est poussée non perpendiculairement, mais obliquement en haut et en dedans, avec une lenteur extrême, en surveillant attentivement le moment où le liquide apparaîtra dans l'index de l'aspirateur, avec la certitude qu'après un trajet de 3 à 6 centimètres, elle doit rencontrer le liquide ou le cœur.

Grâce au vide préalable, on sait très exactement à quel moment on rencontre l'épanchement et on ne s'expose pas à dépasser le but et à piquer le cœur. Dès que le liquide est atteint, il se précipite

1. J'ai constaté par des essais sur le cadavre, ajoute M. Baizeau, que, lorsqu'il y a un hydropéricarde, on le reconnaît à la résistance et à l'élasticité qu'offre le péricarde distendu. Le contact du cœur donne la sensation d'un obstacle plus dense. D'autre part, l'extrémité de la canule, en s'appuyant sur cet organe, reçoit une impulsion correspondant aux battements cardiaques et qui est transmise à l'extérieur. De telle sorte que toutes les fois que ce choc fera défaut, on sera certain que le cœur est éloigné des parois thoraciques et hors d'atteinte du trocart.

2. Dieulafoy, *Traité de l'aspiration des liquides morbides*, Paris, Masson, 1873, p. 279.

dans l'aspirateur et, en quelques minutes, l'opération est terminée.

Si l'écoulement vient à s'arrêter brusquement et si l'on suppose que l'aiguille est obstruée, on donne un coup de piston pour refouler le corps oblitérant et on continue l'aspiration.

A mesure que le liquide diminue dans le péricarde, le cœur se rapproche de l'aiguille. Pour éviter sa blessure, on fait basculer légèrement l'aiguille de manière à la placer dans une position à peu près parallèle au ventricule.

Après l'évacuation, on retire l'aiguille dont la piqûre se retrouve à peine sur la peau. Si l'épanchement se reproduit, on recommence l'opération à plusieurs reprises en faisant porter les piqûres sur le même point ou sur des points rapprochés. Si une injection est nécessaire, on la pratique séance tenante, sans déplacer l'aiguille.

On serait averti de la piqûre du cœur par les mouvements rythmiques, isochrones aux battements artériels, dont l'aiguille est animée. Dans ce cas, on retire l'aiguille.

Procédé de ponction conseillé. — Sur la ligne du bord sternal gauche, c'est-à-dire à 15 millimètres environ de la ligne médiane, nous commençons, à un travers de doigt au-dessus du bord inférieur du 7e cartilage, une incision cutanée de 4 centimètres qui met à nu les 6e et 5e espaces. Dans le 6e de préférence, s'il est suffisant pour admettre l'aiguille, dans le 5e, dans le cas contraire, et exceptionnellement à la partie inféro-interne du 4e, nous engageons lentement l'aiguille n° 2 de l'appareil Dieulafoy *au ras* du bord sternal contre lequel elle s'appuie.

Lorsque nous avons la sensation que la pointe a dépassé le niveau du bord sternal, dont l'épaisseur est en moyenne de 8 millimètres, nous inclinons l'instrument très obliquement de dedans en dehors, de façon à conduire sa pointe parallèlement et bien au ras de la face postérieure du sternum.

Lorsqu'elle a parcouru un trajet de 1 à 2 centimètres contre la face postérieure du sternum, l'aiguille ne pouvant plus intéresser le bord pleural, nous relevons légèrement son extrémité manuelle et nous l'enfonçons obliquement, en dedans et en bas par un mouvement lent et continu jusqu'à ce que le liquide arrive dans la pompe aspiratrice. Après évacuation du liquide, on suture la plaie.

Ce procédé met, dans toute la limite du possible, à l'abri de la blessure et de l'infection de la plèvre gauche. D'un autre côté, comme l'aiguille est poussée obliquement et très lentement « en portant le vide avec elle », les risques de blessure du cœur sont réduits au minimum.

Valeur de la ponction.

Nous apprécierons cette méthode : 1° au point de vue des risques et des dangers qu'elle fait courir à l'opéré, et 2° de son degré d'efficacité.

1° « Une complication fréquente sinon constante de la ponction, a écrit Maurice Raynaud dans son article *Péricarde* du *Dictionnaire de Médecine et de Chirurgie pratiques*, est la pénétration du trocart à travers le cul-de-sac antérieur de la plèvre gauche, avec ses conséquences : pénétration de l'air extérieur et du liquide péricardique dans la séreuse pulmonaire... Quand ce liquide est séreux ou sérofibrineux, cette pénétration peut ne pas avoir de grands inconvénients et ne nuire en rien à la guérison, mais s'il est sanglant ou purulent, et le diagnostic de sa nature est souvent impossible, cette complication peut avoir des conséquences sérieuses. » C'est sur les aveux d'opérateurs que Maurice Raynaud base son assertion si exacte quant au fond. Ces aveux ne seraient pas assez nombreux pour ne pas laisser planer quelques doutes sur l'extrême fréquence de cet accident, malheureusement ils sont corroborés par les constatations anatomiques et anatomo-pathologiques [1].

Déjà Baizeau, dans son remarquable mémoire, avait constaté qu'en ponctionnant le péricarde dans le deuxième espace il avait blessé *toutes les fois* la plèvre; qu'en ponctionnant dans le troisième espace, il l'avait atteint 8 fois sur 22 sujets, et dans le quatrième, 5 fois sur 22. Ces constatations l'avaient incité à rejeter toute ponction à travers les quatre premiers espaces.

Comme on l'a vu déjà, nos recherches nous ont amené à des conclusions identiques pour les quatre premiers espaces (revoir le chap. Anatomie); elles nous ont montré encore qu'en engageant l'aiguille au ras du sternum dans les cinquième et sixième espaces, on n'est même pas certain de ne pas tomber dans la cavité

1. N'est-ce pas la perforation de la plèvre qui a motivé les recherches de Baizeau et son remarquable mémoire? Il avait traversé la plèvre gauche qui renfermait, à l'autopsie, près de 450 grammes de liquide sanguinolent. Ce liquide s'était écoulé du péricarde dans la plèvre après l'enlèvement de la canule.

Kussmaul traversait bien la plèvre quand il aspirait successivement du liquide citrin et du liquide sanguinolent. Ponctionnant le thorax avec l'aiguille de Dieulafoy dans le 5° espace intercostal, à environ 15 millimètres en dehors du mamelon, il eut un premier écoulement de sérosité claire et limpide (20^{cm}). Faisant pénétrer plus profondément l'aiguille, il eut un écoulement brusque d'une sérosité trouble, d'un brun rougeâtre (750^{cm}). Il recommença intentionnellement, et de la même manière, sa double paracentèse, et obtint le même résultat. Il ne douta pas du passage de l'aiguille à travers la plèvre.

Il nous semble inutile de multiplier ces exemples.

pleurale. M. Baizeau nous dit qu'introduit dans les cinquième et sixième espaces, le long du bord sternal gauche, son trocart n'a ouvert la plèvre que *une fois* sur vingt-deux cas, mais dans une série de 32 autopsies, d'adultes ou de vieillards, nous avons constaté que l'instrument eut 12 fois traversé la plèvre en rasant le bord sternal dans le cinquième espace et 6 fois encore dans le sixième.

Il est donc hors de conteste qu'en ponctionnant le péricarde dans les points où d'ordinaire on enfonce le trocart, à quelques centimètres du bord sternal gauche, dans les quatrième et cinquième espaces, *on perfore la plèvre dans la majorité des cas*; qu'en ponctionnant *directement* d'avant en arrière, près du sternum, dans le cinquième et parfois dans le sixième, on n'est même pas sûrement à l'abri de cet accident.

Quant aux opérateurs qui, pour pratiquer leur ponction, se basent sur les données de la percussion et de l'auscultation, sur le maximum de matité ou l'éloignement des bruits du cœur, entraînés qu'ils sont à se rapprocher de la ligne mamillaire, ils se portent trop en dehors, s'éloignent trop du bord sternal gauche pour ne pas *toujours* intéresser la plèvre. Pour l'éviter sûrement, il faut en dépasser les limites derrière le sternum, se rapprocher de la ligne médiane.

La laxité du tissu cellulo-fibreux qui unit la face profonde de la plèvre gauche au péricarde, a fait penser que le bord pleural suit un déplacement latéral, lorsque la cavité péricardique est distendue. Sur plusieurs cadavres, après avoir mis à nu la plèvre pariétale dans les espaces intercostaux, nous avons injecté dans le péricarde toute la quantité d'eau ou de cire que sa cavité pouvait admettre, en nous ouvrant une voie à droite pour éviter de dilacérer le tissu qui unit la plèvre gauche au péricarde. Or, après comme avant l'expérience, nous avons engagé les mêmes longueurs de sonde cannelée depuis les perforations intercostales par lesquelles nous introduisions l'instrument jusqu'à ce bord pleural. Ce dernier n'avait donc pas subi de déplacement.

Sur l'un de nos cadavres qui présentait un épanchement péricardique abondant, le bord pleural gauche, loin d'être reporté à gauche, s'enfonçait sous le sternum et, à l'autopsie d'un malade qui succomba dans notre service à une péricardite tuberculeuse, alors que sa cavité péricardique avait *vingt-six centimètres de large* et remplissait les deux cavités pleurales, le médiastin, à sa partie inférieure, avait très approximativement ses dimensions normales (6 centimètres), bien loin de s'être laissé déplacer, propulser à gauche (Voy. fig. 4).

D'ailleurs, à supposer que la plèvre péricardique subisse un léger

déplacement lorsque le péricarde se distend, la *fixité absolue de la plèvre pariétale* ferait perdre à l'opéré le bénéfice du refoulement du feuillet péricardique.

Nous ne saurions donc trop le redire, le lieu d'élection de la ponction adopté actuellement, classique, est mal choisi. Il expose à la blessure de la plèvre gauche et il est impossible d'admettre, avec nos idées actuelles sur l'infection, que pratiquée avec un instrument de calibre très réduit, elle n'expose pas le malade aux dangers d'une inoculation de cette plèvre lors du retrait de l'instrument ou après l'opération. Ce n'est que dans les cas de péricardite séreuse ou de pleurésie et de péricardite purulentes simultanées, ce qu'on ne peut savoir avec certitude avant l'intervention, que cette infection pourrait être sans inconvénient; mais dans les péricardites purulentes sans pleurésie, il est certain qu'elle contribue à assombrir le pronostic et aggrave l'état du blessé.

Les dangers de *blessure du poumon* sont moins à redouter que ceux de l'ouverture et de l'infection de la plèvre car, sous l'influence de la distension du péricarde, le poumon est souvent refoulé au delà du point de ponction, alors même que celui-ci est notablement éloigné du bord sternal. Au lieu d'élection choisi par Dieulafoy, le bord pulmonaire gauche présente une encoche au niveau de laquelle le trocart pénètre. La blessure de cet organe n'est cependant pas impossible et son infection, dans les cas de péricardite purulente, peut en être la conséquence ainsi qu'en témoignent les cas dans lesquels l'apparition d'une pneumonie a suivi de près la ponction.

Un autre accident de la ponction sur lequel Roger a insisté dans son remarquable rapport académique et qui a le plus préoccupé les opérateurs, c'est la *blessure du cœur*. Malgré tout le soin pris pour l'éviter, cette complication a été assez souvent observée (Roger, Bouchut). West a vu une déchirure du ventricule droit produite par le trocart et la canule ordinaires, ce qui lui a fait souhaiter l'emploi d'une aiguille creuse dont la pointe serait protégée autant que possible. A la Société royale de Médecine et de Chirurgie de Londres (24 avril 1893), le Dr Southey a déclaré avoir vu un cas de lésion du cœur suivi de terminaison fatale. Nous ne parlons pas de ces opérateurs qui, en grand nombre, ont senti nettement le frottement rude du cœur contre l'extrémité de la canule, au début ou à la fin de l'opération, ou de ceux qui ont vu l'aiguille ou la canule agitées de mouvements étendus, plus ou moins violents, isochrones au pouls.

La piqûre porte d'ordinaire sur le ventricule ou l'oreillette droits.

Déjà les expériences de Cloquet sur le cœur des animaux, celles de Legros et Onimus, celles de Bouchut sur l'homme, enfin celles de

Steiner qui traitait la syncope chloroformique par l'électropuncture du cœur, avaient démontré l'innocuité relative des blessures de cet organe par les instruments capillaires. Les faits de piqûre accidentelle pendant la ponction ont en général étonné par leur peu de gravité. Faut-il en chercher la raison dans ce fait que la blessure était habituellement non pénétrante et qu'elle intéressait surtout le ventricule, bien plus charnu que l'oreillette? Toujours est-il qu'il est sage — et le fait de Southey ne le démontre que trop — de ne pas compter au delà de la mesure sur les faibles inconvénients de ces blessures du cœur et qu'on doit reconnaître qu'un instrument acéré, engagé de dehors en dedans avec une force de pénétration qu'il n'est pas toujours facile de limiter, est d'un maniement moins sûr et expose davantage à cette complication qu'un instrument dirigé à la fois par l'œil et la main, qui incise les tissus couche par couche ou en dédolant. Sous ce rapport la ponction se montre inférieure à l'incision pariétale et il est douteux que les modifications instrumentales de Baümler ou de Pepper viennent atténuer la valeur de cette remarque.

C'est surtout lorsque la face antérieure du cœur adhère en partie ou en totalité à la paroi péricardique qu'il est exposé à être blessé par le trocart, or ces adhérences ne peuvent qu'être rarement reconnues. Sur son premier opéré, l'un de nous eût traversé le cœur s'il avait utilisé le trocart. En dehors des cas d'adhérences, le cœur est surtout atteint par un trocart enfoncé d'un coup et non dirigé avec une sage lenteur, par un mouvement progressif de vrille autant que par un mouvement d'avant en arrière. Sous le rapport de leur technique, la thoracentèse et la paracentèse abdominale ne sauraient donc être confondues avec la paracentèse péricardique; il n'est pas inutile de s'en souvenir en présence du malade.

L'*hydropneumopéricarde* est une complication d'ailleurs fort peu redoutable et bien exceptionnelle, qu'Aran et Bouchut ont observée sur leur malade. Après l'opération ils perçurent un bruit de gargouillement, de clapotement analogue à celui que fait entendre une pompe brassant de l'air et de l'eau. La région précordiale était, après l'opération, le siège d'une sonorité tympanique très évidente. Or le péricarde n'est pas capable d'aspirer l'air malgré les mouvements de dilatation du thorax; l'air ne peut lui être insufflé que par le poumon.

Quant à la *ponction sèche*, elle est moins fréquente depuis l'emploi de l'aiguille de Dieulafoy, la paroi épaisse, dure et dépressible du péricarde se laissant bien plus facilement traverser par l'aiguille que par les anciens trocarts. Aran, Trousseau, Baizeau, Roger et

nombre d'autres opérateurs ont été surpris de ne pas voir s'écouler de liquide alors qu'ils avaient tout lieu de croire que leur trocart avait pénétré dans la cavité du péricarde. Chaillou, pour vaincre la résistance, la dépressibilité de ce dernier et franchir ses limites, dut enfoncer le trocart à 6 centimètres de profondeur. Pour éviter de faire des ponctions sèches, Roger conseillait de diriger le trocart ou l'aiguille d'avant en arrière, puis, dès que la pointe avait pénétré dans la cavité péricardique, d'incliner l'instrument en bas pour que sa pointe ne puisse blesser le ventricule. Au risque d'avoir à parcourir un plus long trajet dans l'épaisseur du péricarde, nous préférons diriger l'aiguille obliquement du début à la fin de l'opération.

Lorsqu'on lit les observations de paracentèse du péricarde par ponction on constate que, dans la plupart des cas, une amélioration sensible, parfois considérable, a suivi de près l'opération. Chez un certain nombre de malades, cette amélioration persiste et s'accuse et la guérison définitive est obtenue; chez d'autres, au contraire, l'épanchement se reproduit et les troubles cardio-pulmonaires s'accentuent. Dans des conditions favorables à son emploi, la ponction reste souvent palliative, son action bienfaisante est momentanée, elle a besoin d'être répétée; elle est à ce point de vue inférieure à l'incision.

Dans les péricardites suppurées, elle doit aujourd'hui céder le pas à l'incision, qui permet le lavage antiseptique de la poche et l'expulsion des fausses membranes.

Les petites incisions cutanées, qu'a préconisées Baizeau et que nous avons employées, ont leur utilité surtout lorsqu'avec le trocart on veut longer le bord sternal. Elles permettent de le mieux reconnaître et rendent plus sûre la manœuvre opératoire.

Quant à l'incision pariétale plus large combinée à la ponction, telle que l'a pratiquée Jobert de Lamballe, et après lui Waren, Aran, Mackaren, elle a l'avantage de fixer un diagnostic douteux. Découvrant le péricarde dans une certaine étendue, elle permet de constater la fluctuation et de voir le soulèvement du feuillet péricardique antérieur, signes certains d'épanchement, mais elle expose à la blessure du bord pleural lorsque le cinquième espace n'est pas assez haut pour permettre à l'opérateur de glisser son index sous le sternum pour accrocher ce bord et le dégager par glissement.

En résumé, la ponction n'est pas inoffensive. La piqûre du cœur est possible en cas d'adhérences partielles ou totales, par suite d'une obliquité insuffisante de l'aiguille du trocart ou d'une manœuvre trop précipitée. La méthode aspiratrice qui, en « portant le vide avec l'ai-

guille », permet de procéder avec plus de lenteur et d'attirer le liquide dès que les limites du péricarde sont franchies, est certainement plus sûre que la méthode ancienne de ponction, cependant elle présente encore ses aléas [1].

Telle qu'elle est actuellement pratiquée, la ponction expose surtout à la pénétration et à l'infection pleurales. Il est donc indispensable d'en modifier la technique. Le mode classique est à rejeter. Il faut que l'aiguille *pénètre près du bord sternal dans les derniers espaces intercostaux* et il est même prudent de lui faire suivre la face postérieure du sternum avant de la faire arriver dans le péricarde.

Ses indications ont été étendues au delà de ses limites. Pas plus qu'on ne se contente aujourd'hui de pratiquer la thoracentèse dans les cas d'empyème pleural, on ne doit se borner à ponctionner un empyème péricardique. Or, c'est ce que les opérateurs ont fait communément. L'incision doit là remplacer la ponction.

En cas de diagnostic incertain, de doute sur l'existence d'une péricardite ou sur sa nature, la ponction peut être préférée à l'incision, mais lorsqu'on soupçonne ou qu'on redoute des adhérences cardo-péricardiques, l'incision doit remplacer la ponction.

4° Incisions intercostales.

Après les tentatives infructueuses de Desault et de D. Larrey, Romero eut recours aux sections pariétales pour pénétrer dans le péricarde. Dans les cas d'hydrothorax, le chirurgien espagnol incisait le cinquième espace intercostal *au niveau des articulations chondro-costales*; il introduisait ensuite le doigt dans la plaie, explorait le péricarde et, s'il le trouvait rempli de liquide, il le saisissait avec des pinces et l'ouvrait avec des ciseaux courbes [2]. C'était là un procédé plein de hasards et de dangers, tout au plus applicable aux cas d'épanchements pleuro-péricardiques simultanés et de même nature.

De 1819 jusqu'à une époque très rapprochée de nous, on ne pouvait guère rappeler que l'incision incomplète de Roux; la ponction restait la méthode de choix. Depuis que, sous le couvert de l'antisepsie, la chirurgie a accusé de nouvelles exigences thérapeutiques, les cas d'incision pariétale sont devenus un peu moins rares; cette

1. Sur un cadavre qui servait à nos expériences, chez lequel le cœur était adhérent à la paroi, il nous est arrivé de traverser ce dernier avec l'aiguille et d'injecter non le péricarde, mais le ventricule gauche.
2. *Bulletin de la Faculté et de la Société de Médecine*, t. IV, p. 373.

méthode semble aujourd'hui gagner du terrain. Elle n'a pas encore acquis, à notre sens, la place qu'elle mérite.

Les observations d'ouverture du péricarde par incision ne comportent pas assez de détails sur la technique suivie par les opérateurs pour qu'on puisse en apprécier la valeur. Nous trouvons seulement la mention d'une incision et d'un drainage consécutif, à gauche du sternum, dans le 4e espace, dans l'observation de Parker; ou à droite du même os dans celle de Dickinson. Bronner rapporte que Teale fit d'abord une ponction exploratrice dans le 4e espace intercostal gauche et pratiqua ensuite une incision en se dirigeant en dehors. Il se guida sur le trocart en prenant soin d'éviter que la pointe du bistouri ne touchât le cœur. Davidson se borne à mentionner une incision dans le 5e espace intercostal dans un cas et, dans un autre, une section pratiquée au niveau du 4e espace. La description de Rosenstein est plus complète : une incision cutanée de 0 m. 03 est faite entre le 4e et le 5e cartilage près du bord sternal gauche. L'opérateur sépare, couche par couche, les muscles intercostaux jusqu'au péricarde. Il ponctionne ce dernier avec la pointe d'un bistouri et élargit l'incision avec un bistouri boutonné. Partzenski ouvre le péricarde dans le 4e espace intercostal et introduit deux tubes à drainage. Mais quelle longueur, quelle direction avait l'incision, éprouva-t-il quelque difficulté à découvrir le péricarde? L'auteur ne nous le dit pas.

On a l'impression, en lisant ces observations, que chaque chirurgien est mû par des impressions de circonstance, qu'il n'intervient pas suivant un procédé délibéré, réfléchi, nettement arrêté à l'avance. L'incision du péricarde, telle qu'elle est pratiquée, ressemble le plus souvent à un débridement, soit qu'on ait voulu par l'incision des téguments et des parties sous-jacentes, assurer une marche plus facile et plus régulière du trocart, soit qu'avant d'inciser on ait ponctionné pour assurer le diagnostic; le trocart ayant amené du pus, on a incisé.

Les derniers espaces (5e et 6e) sont, près du sternum, trop étroits pour qu'on puisse songer à y pénétrer avec le bistouri ; le 4e, plus large, donne à peine un jour suffisant; une incision portée à son niveau, empiétant quelque peu sur le bord sternal, ne permettrait pas de dégager la plèvre, de voir et d'inciser le péricarde avec la sécurité que donne la résection partielle de deux cartilages costaux. C'est ce qui nous a engagé à nous arrêter au procédé suivant :

5° Péricardotomie verticale après résection des 5e et 6e cartilages gauches. (Procédé Delorme-Mignon.)

Le procédé que nous proposons est facile; il donne un jour suffisant; il met sûrement à l'abri de toute atteinte de la plèvre et des vaisseaux mammaires; il ouvre le péricarde à sa partie déclive, et, dans les cas d'adhérences du cœur à la paroi, il n'expose pas à sa blessure.

Après avoir pratiqué une incision intercostale, quelques opérateurs, trop limités par l'espace, ont cru devoir se donner du jour en sacrifiant une partie plus ou moins étendue du cartilage supérieur ou inférieur. La résection des 5e et 6e cartilages que nous faisons de parti pris *a surtout pour but de nous permettre de récliner la plèvre alors même que son bord se prolonge sous le sternum.* Rappelons qu'après avoir subi une excision près de son attache sternale, le 6e cartilage n'est pas forcément privé d'insertion antérieure, car il est réuni au 7e, à 5 centimètres du bord sternal, par un pont cartilagineux large de 1 centimètre. Parfois le 5e est aussi uni au 6e par une jetée cartilagineuse moins large. D'ailleurs l'innocuité des excisions costales même étendues n'est plus à démontrer aujourd'hui.

Opération. Repères : bord sternal gauche accessible au doigt ou trouvé à 15 millimètres de la ligne médiane; 7e cartilage limitant inférieurement le thorax; 4e cartilage accessible au doigt ou recherché, en cas d'œdème, à 0 m. 14 environ au-dessous du bord sternal supérieur.

1er temps : A un centimètre en dehors du bord gauche du sternum, un peu au-dessus du bord inférieur du 7e cartilage, commencez une incision verticale qui s'arrêtera au niveau du bord supérieur du 4e cartilage. Sur les extrémités de cette incision, portez deux sections transversales de dégagement de 2 centimètres chacune.

2e temps : Après la peau, le tissu cellulaire et les fibres du grand pectoral sont sectionnés jusqu'au gril chondral, puis la couche des parties molles est disséquée au ras des os et des cartilages jusqu'à un centimètre en dedans du bord gauche du sternum et, en dehors, dans l'étendue de deux travers de doigt.

3e temps : La plaie étant largement béante, on désinsère avec la pointe du bistouri le 5e cartilage costal, au besoin on le sectionne ou on l'excise à la pince-gouge près du sternum; puis, avec une rugine courbe et peu tranchante, ou un détache-tendon, on libère sommairement les bords supérieur et inférieur de ce cartilage, on

saisit son extrémité sternale avec un davier, on l'attire en avant et on dégage avec précaution sa face profonde. En forçant la luxation en avant et en le renversant en dehors, ce cartilage se fracture aisément. Tout en le soulevant, on presse sur lui à 4 centimètres environ du sternum pour qu'il se fragmente à ce niveau et non près de son articulation costale.

On répète la même manœuvre sur le 6e cartilage.

4e temps : On incise avec précaution, en dédolant, la couche des intercostaux et du périchondre des cartilages excisés, dans toute l'étendue verticale de l'incision et vers son milieu. La brèche de la paroi thoracique mesure alors 5 à 6 centimètres de haut et 3 centimètres de large. Son fond est formé par le muscle triangulaire du sternum sur lequel reposent les vaisseaux mammaires, à un centimètre environ en dehors du sternum.

5e temps : Contre la lèvre profonde du bord sternal, bien au ras de l'os, de bas en haut, libérez avec une sonde cannelée, conduite parallèlement au bord postérieur du sternum, les attaches tendineuses du muscle triangulaire. Ce premier dégagement effectué, l'index droit engagé contre la face postérieure du sternum, de toute l'étendue de sa dernière phalange, au niveau et immédiatement au-dessus de l'articulation du 6e cartilage, rase exactement la face antérieure du péricarde et la dégage, avec l'ongle, du tissu cellulaire qui la recouvre et du bord pleural doublé de son bourrelet graisseux protecteur. *Lorsque la face blanche, opaque du péricarde est bien mise à découvert* et qu'on aperçoit nettement ses fibres transversales en un point, on continue à le dégager de bas en haut et de dedans en dehors, dans toute l'étendue de la plaie. En procédant de la sorte, le bord pleural est sûrement récliné. Il est attiré, *sans qu'on l'ait même aperçu*, vers le bord externe de la brèche pariétale, avec les vaisseaux mammaires et les fibres du triangulaire du sternum.

6e temps : Pincez le péricarde à la partie inférieure de la plaie, soulevez-le et coupez en dédolant; glissez ensuite une sonde cannelée par l'ouverture, de bas en haut, et sectionnez avec des ciseaux l'enveloppe fibreuse du cœur, également de bas en haut, dans une hauteur de 2 cent. 1/2, supérieure au besoin.

S'il était nécessaire d'ouvrir très largement le péricarde, on pourrait dégager le 4e cartilage, comme on l'a fait pour les 5e et 6e, avec le doigt engagé entre lui et le triangulaire, le séparer, à la rugine, de ses insertions musculaires, l'abraser à la pince-gouge dans la même étendue que les 5e et 6e, récliner le bord pleural toujours en suivant la face antérieure du péricarde, derrière le sternum, et prolonger l'incision péricardique. Cette incision peut alors avoir 7 cent. de long.

INDICATIONS COMPLÉMENTAIRES SUR LA PRATIQUE DE LA PARACENTÈSE ET DE L'INCISION DU PÉRICARDE.

Chloroformisation. — Les malades qui doivent subir ces opérations peuvent-ils être soumis à l'action du chloroforme ou de l'éther? Bien que dans plusieurs cas de ponction ou d'incision du péricarde, on se soit servi du chloroforme sans inconvénient, les troubles cardo-pulmonaires accusés par la plupart des malades, la cyanose, les menaces d'asphyxie et de syncope forcent le chirurgien à se montrer très circonspect dans l'emploi des anesthésiques en inhalation. Mieux vaudrait, à moins qu'il ne s'agisse d'une intervention longue et très compliquée, se contenter des anesthésiques locaux (pulvérisations d'éther, injections de cocaïne). Une ponction précédée ou non d'une petite incision cutanée peut être faite directement ou après anesthésie de la peau.

Position du malade. — D. Larrey, pour accumuler le liquide péricardique dans l'angle formé par le cœur en haut, le diaphragme en bas et le péricarde en avant, et pour éviter plus sûrement la blessure du cœur, avait conseillé d'opérer le malade en position assise. Il atteignait le résultat poursuivi, mais en perdant quelques-uns des avantages de son procédé. La trépanation sternale, les paracentèses avec le trocart, les incisions doivent se faire sur le malade couché. C'est la position la plus commode pour l'opérateur; c'est aussi celle qui expose le moins le malade aux dangers de la syncope.

Issue du liquide. — L'une des difficultés de la paracentèse du péricarde était autrefois l'insuffisance de l'évacuation du liquide collecté. Pour la favoriser, divers moyens avaient été préconisés à l'époque où l'on se servait du trocart. On engageait le malade à retenir sa respiration et à faire un effort (Schuh, Heger), mais à l'inspiration large qui suivait l'effort, l'air était attiré dans le péricarde. Le changement de position, en particulier les positions assise ou penchée en avant, la pression sur l'épigastre (Heger) dont nous avons maintes fois reconnu l'utilité sur le péricarde injecté du cadavre, étaient de quelque secours. Jugeant ces procédés insuffisants, maints opérateurs n'avaient pas craint de laisser à demeure la canule du trocart ou une sonde de gomme élastique, faisant ainsi pressentir l'utilité du drainage; Heger avait même eu recours à l'aspiration. L'appareil de Dieulafoy régularise et facilite l'évacuation du liquide, *quel que soit son siège*, à moins qu'il ne soit emprisonné dans des loges secondaires ou que, pendant la manœuvre, des fausses membranes ne viennent obturer le canal de l'aiguille ou de la canule. Encore dans

ce dernier cas, en refoulant une faible quantité du liquide contenu dans l'appareil ou en injectant quelques gouttes d'un liquide antiseptique, on arrive aisément à dégager l'aiguille.

A la suite des incisions pariétales, l'issue du liquide est facilitée par le drainage, la position, au besoin par un tube siphon. Avec une incision suffisante comme celle que nous recommandons, il serait possible, dans les cas de cloisonnement, de détruire avec le doigt les membranes qui emprisonnent le liquide, en suivant non la paroi cardiaque, mais la paroi diaphragmatico-péricardique (Delorme).

L'écoulement du liquide péricardique, après l'incision ou la ponction, est d'ordinaire graduel. Il n'est pas nécessaire qu'il soit totalement effectué pour que le malade éprouve une amélioration notable. Il suffit qu'il ne soit plus en tension.

Lorsqu'on fait la péricardotomie pour une péricardite chronique ou suppurée, le drainage est des plus recommandables. Le liquide de l'épanchement se rassemble surtout à la partie inférieure de la cavité péricardique, ou derrière le cœur. Un drain *souple* de un centimètre de diamètre, taillé en long bec de flûte pour s'adapter à la forme courbe du diaphragme et percé latéralement près de son extrémité, peut être placé directement sur le diaphragme auquel il correspondrait par son biseau. On l'enfoncerait à une profondeur de 5 centimètres sans qu'il gênât le fonctionnement du cœur. Un autre drain de 10 centimètres de long et de 2 ou 3 millimètres de large, pourrait, d'un autre côté, être insinué dans l'angle inférieur droit de la cavité péricardiaque si le premier était insuffisant. Pour éviter leur chute dans le péricarde ou leur expulsion par les battements du cœur, ils seraient fixés à la paroi ou arrêtés par une grande épingle assujettie tout près de la peau. La tolérance relative de sondes de gomme élastique, celle de canules rigides, celle bien plus singulière de corps étrangers, de projectiles logés dans le péricarde ou à la surface du cœur, ne doivent inspirer aucune crainte pour le séjour de drains mous, bien placés et bien assujettis.

Injections modificatrices. — De nombreuses observations n'ont que trop démontré que la ponction du péricarde et même que des ponctions répétées ne mettent pas sûrement à l'abri de la reproduction de l'épanchement. Richerand, sans attendre cette expérience des faits, avait proposé d'appliquer à l'hydropéricarde le traitement de l'hydrocèle et de faire dans la poche péricardique des injections irritantes pour produire l'adhésion de ses deux feuillets. Laennec, Bouillaud, Velpeau, avaient accepté l'idée de Richerand, mais c'est Aran qui, le premier, en 1854, la mit en pratique :

Après avoir, sur un homme tuberculeux, évacué 350 grammes de liquide, Aran fit dans le sac péricardique une injection composée de 50 grammes d'eau, de 15 grammes de teinture d'iode et de 1 gramme d'iodure de potassium. *L'injection ne fut même pas sentie* et elle n'eut aucune conséquence fâcheuse. Le liquide s'étant reproduit, Aran fit une seconde ponction suivie d'injection iodée. Elle fut couronnée de succès. A la sortie du malade, la guérison de la péricardite paraissait complète, mais la tuberculose pulmonaire suivait son évolution habituelle.

Malle fut moins heureux qu'Aran. Après avoir, sur la jeune malade dont nous avons rapporté l'observation, employé sans succès mais aussi sans inconvénients, une injection d'orge miellée, Malle poussa dans le péricarde une injection iodée. A peine le liquide y avait-il pénétré que la malade se plaignit d'une douleur des plus poignantes, syncopale, qui effraya à bon droit le chirurgien. Elle ne céda qu'à la saignée et fut suivie d'une réaction inflammatoire vive. La malade succomba quelque temps après aux progrès d'une entérite tuberculeuse. Malle conclut de cette observation qu'il ne faut recourir aux injections iodées qu'après avoir épuisé la liste des autres substances stimulantes, en commençant par les moins irritantes.

La malade de Moore, atteinte de péricardite purulente, subit six ponctions et deux injections iodées. Elle succomba, mais chez elle les injections s'étaient montrées inoffensives.

Gooch, dans un cas de péricardite, sur un enfant de treize ans, pratiqua six ponctions et trois injections iodées, sans accidents.

Ces injections peuvent donc être très douloureuses et nocives ou inoffensives. Il est impossible de se faire une opinion ferme sur leur valeur. D'ailleurs à supposer qu'elles soient nuisibles, il ne serait pas difficile de trouver des liquides ou d'autres agents aseptiques ou antiseptiques dont l'emploi serait sans danger (eau bouillie et tiède, solutions boriquées, sublimées faibles, vaseline iodoformée, etc.). pour remplacer les premières.

C'est surtout dans les péricardites tuberculeuses et purulentes que ces injections semblent indiquées et ont été employées. Dans le premier cas, elles modifient la paroi; dans le second, elles antiseptisent le foyer.

Roger doute de la valeur de ces injections dans les péricardites chroniques et les considère comme peu praticables. Il croit qu'on peut être forcé de les renouveler sans cesse; il les considère comme délicates, enfin il les juge inutiles parce que, pour lui, le péricarde est transformé en un kyste à parois épaisses, sans aucune tendance à la cicatrisation ou même à la rétraction. Des faits ont affirmé la valeur de ces injections dans les hydropéricardes chroniques et dans les épanchements purulents; d'un autre côté, il est aussi

rationnel de laver un péricarde rempli de pus, de chercher par des antiseptiques à modifier la poche sécrétante ou les produits tuberculeux qui l'ont envahie que de laver la cavité d'un empyème, celle d'un abcès chaud ou d'un abcès froid. Lorsque le péricarde renferme, avec un épanchement séro-purulent ou purulent, des fausses membranes épaisses et abondantes, le lavage peut les détacher ou les entraîner et, s'il est pratiqué avec précautions, il ne saurait être dangereux.

V. — Observations.

Obs. I. — *Pleurésie purulente gauche à streptocoques, empyème; péricardite concomitante, accidents d'asphyxie, péricardotomie; mort d'asphyxie; autopsie* (observation de M. le Professeur Delorme [1]).

Pendant l'épidémie de grippe de 1889-90, entre dans le service de M. le Professeur Laveran, au Val-de-Grâce, un soldat du 19e escadron du train, le nommé B..., chez lequel notre collègue reconnaît l'existence d'une pleurésie gauche remontant jusqu'à l'omoplate, qu'il rattache à une origine grippale.

L'épanchement est total, le poumon refoulé en haut, et le cœur dévié sous le sternum; voussure de la région mammaire. La mensuration donne 5 centimètres de plus du côté gauche que du côté droit; la paroi est œdémateuse. Une ponction faite avec la canule la plus grosse de l'appareil Potain ne permet d'extraire qu'à grand'peine 500 grammes de liquide purulent, jaunâtre, chargé de streptocoques, la canule étant obstruée continuellement par des grumeaux.

Les signes stéthoscopiques restant toujours les mêmes, le cœur étant toujours dévié sous le sternum, bien plus, le gonflement de la paroi qui existait avant la ponction, devenant plus douloureux et phlegmoneux, le malade est évacué dans le service de Clinique chirurgicale, quatorze jours après le début des accidents (24 janvier 1895).

D'urgence M. le Professeur Delorme pratique l'empyème dans le 6e espace intercostal, son incision étant à cheval sur la ligne axillaire. Issue de 800 grammes de pus, fausses membranes abondantes, lavages. Pleurésie totale, rétraction considérable du poumon. Au moment de l'opération, le cœur est toujours dévié sous le sternum; l'auscultation révèle des frottements péricardiques très étendus et très forts, accrus depuis quelques jours. Séance tenante, l'opportunité de l'incision du péricarde est posée par M. Delorme; il se montre partisan de cette opération, mais la question de son urgence paraissant moins évidente à son collègue, on se décide d'attendre quelques jours.

L'amélioration générale qui suit l'opération d'empyème fut notable

1. Cette observation a été consignée en partie dans la thèse de M. Vignalou. Paris, 1890.

et s'accusa encore le lendemain, cependant la dyspnée restait plus grande chez B... que chez plusieurs pleurotomisés, opérés les jours précédents pour des pleurésies à streptocoques. Le cœur était toujours dévié et le pouls petit et très fréquent.

Le 27 janvier, trois jours seulement après l'opération, la dyspnée augmente encore; le matin du 28, elle devient extrême; la face est cyanosée, bouffie, le pouls incomptable. Le malade a déliré la nuit. La mort par asphyxie paraît imminente, et l'ouverture du péricarde d'autant plus urgente qu'un examen très superficiel (seul permis sur un malade qu'il n'est pas possible de soulever sans l'exposer à une syncope mortelle) ne révèle pas d'épanchement massif dans la plèvre droite, et que la suppuration de la plèvre gauche s'écoule normalement et a bien diminué de quantité.

Sur-le-champ, après lavage sommaire de la région, sans anesthésie même locale, tant les accidents sont pressants, M. le Professeur Delorme pratique au lit du malade la paracentèse du péricarde avec l'assistance des stagiaires du service. Un trocart est demandé, mais se ravisant aussitôt, en songeant aux dangers possibles de l'emploi de cet instrument, il a recours au bistouri et l'autopsie du malade lui montra combien il avait eu raison d'agir de la sorte.

Dans le 4e espace intercostal, il porte une incision de 6 centimètres, commencée un peu en dehors des vaisseaux mammaires. Après avoir atteint le péricarde, il incise au bistouri sa première couche, puis engage la pointe de l'instrument, obliquement, avec lenteur et peu profondément. A son étonnement, il constate que quelques gouttes seulement de liquide louche s'échappent de la plaie. Quelques instants après, ce malade succombait aux progrès de l'asphyxie; l'opération avait été trop tardive pour amener un résultat avantageux.

L'autopsie, pleine d'enseignements, montra à M. le Professeur Delorme :

1° *Que le cœur était adhérent au péricarde dans toute l'étendue de sa face antérieure, excepté près de sa base, et cela, directement, ou par des jetées fibrineuses courtes et rapprochées, cloisonnant de distance en distance quelques gouttes du liquide.* L'accolement était complet et pour ainsi dire immédiat, de sorte que s'il avait employé le trocart en l'enfonçant perpendiculairement, et jusqu'à issue du liquide, comme il est recommandé de la faire, *il eût piqué ou traversé le ventricule droit.*

2° Le liquide séro-purulent, évalué à 500 grammes, *était collecté surtout entre la base du cœur qu'il soulevait et le diaphragme* qu'il abaissait, mais il était rassemblé aussi en arrière et sur les côtés. Entre le diaphragme et la base du cœur la nappe liquide avait 4 centimètres de hauteur.

L'incision pratiquée dans le 4e espace, étant données ces adhéren-

ces cardo-péricardiques si intimes, ne pouvait donc donner issue au liquide; elle avait été inutile; *elle n'était pas assez déclive.* De plus, si elle n'avait pas été conduite avec prudence, elle eût pu, elle aussi, exposer à la blessure du cœur.

3° Un amas de fausses membranes libres, fibrineuses, ressemblant à du blanc d'œuf coagulé, répondait à la partie la plus profonde du sinus cardo-diaphragmatique et à la face postérieure du cœur. M. Delorme put en remplir ses deux mains. *Une incision déclive, d'une assez grande étendue, eût pu seule leur livrer passage, encore eût-elle dû être suivie de lavages ou d'une extraction directe.*

Ces données si importantes et d'une évidence frappante engagèrent M. Delorme à reprendre et à étudier de plus près la question des interventions péricardiques, en même temps qu'elles le fixaient sur *les dangers des interventions tardives*, sur *ceux des ponctions*, sur *la préférence à accorder à l'incision péricardique longue, déclive, faite en dédolant*, pour éviter la blessure du cœur lorsque celui-ci est adhérent, qu'elles lui montraient l'utilité qu'il y a à *débarrasser la cavité péricardique de ses gros amas de fausses membranes*, toujours par une *incision déclive, large, suivie de grands lavages, d'une position inclinée en avant ou d'extraction directe.* Cette observation a servi de base à ce mémoire; elle renfermait en germes les idées qui y sont contenues.

Revenons à l'autopsie :

Le péricarde très épais présentait trois couches distinctes : l'une fibreuse; la seconde, fibrineuse, continue la troisième, formée de fausses membranes en partie détachées. Le cœur était recouvert de fausses membranes à surface tomenteuse. Le myocarde était pâle, ses cavités dilatées.

La plèvre droite (côté opposé à la pleurésie purulente) renfermait un épanchement séreux évalué à 500 grammes collecté en arrière et de date récente. Il avait lui aussi contribué à l'asphyxie. Dépôts fibrineux libres et adhérents; poumon perméable.

Poumon gauche bridé par une fausse membrane continue. Pleurésie totale gauche; cavité diminuée déjà depuis l'opération. Médiastin non infiltré. Le foie, la rate, les reins étaient congestionnés et infectés par le streptoccoque (Pr Laveran).

Obs. II. — *Péricardite tuberculeuse et pleurésie gauche; incision thoracique insuffisante démontrée à l'autopsie* (Pr Delorme).

Le nommé Lab... Achille, soldat au 46e d'infanterie, vingt-deux ans, entre à l'hôpital du Val-de-Grâce dans le service de M. le Professeur Vaillard, le 25 février 1890.

Quelques jours auparavant, cet homme qui n'accusait aucun antécédent morbide, avait été pris de courbature fébrile et de bronchite généralisée.

Le 2 mars, on constate que le pouls, irrégulier, présentant des battements avortés, bat de 118 à 130; les bruits du cœur sont imperceptibles à la palpation ou à l'auscultation, et la matité cardo-péricardique s'étend de 2 travers de doigt à droite du sternum jusqu'au niveau de la ligne mamillaire gauche; en hauteur de la 8e à la 3e côte. Pas de frottements ni de bruits anormaux. Le diagnostic posé par MM. les Professeurs Kelsch et Vaillard est : hydropéricarde tuberculeux compliqué de pleurésie gauche.

Le 3 mars, l'état du malade s'aggrave; sa respiration est très gênée, l'asphyxie imminente, la face cyanosée. Il est évacué dans le service de clinique chirurgicale de M. Delorme et l'utilité de l'incision du péricarde étant reconnue et acceptée, cette opération est pratiquée en présence de M. le médecin Inspecteur Baudoin, de M. le Professeur Vaillard et des stagiaires du Val-de-Grâce.

Après avoir anesthésié localement la région et pris les précautions antiseptiques habituelles, une incision de 7 centimètres est pratiquée dans le 4e espace intercostal, en pleine matité. Elle commence à 2 centimètres en dehors du bord sternal. Les muscles intercostaux incisés, une membrane mince d'un blanc bleuâtre, prise d'abord pour le péricarde, bombe dans toute l'étendue de l'incision, mais comme elle fait une saillie plus accusée pendant les mouvements respiratoires, il semble plus probable qu'il s'agit de la plèvre que du péricarde. Le sifflement produit par l'appel d'air pendant l'inspiration, l'exploration directe de la cavité avec le doigt ne laissent bientôt aucun doute à cet égard, mais l'ouverture de la plèvre ne fut pas ici absolument inutile, puisqu'elle donna issue à environ 250 grammes de liquide séreux, citrin.

A travers l'incision éclairant à peine les parties profondes, l'œil reconnait mal le médiastin et le péricarde. Les doigts sentent près du sternum la résistance du sac cardo-péricardique; ils ne perçoivent ni rénitence, ni sensation de fluctuation, mais une impulsion légère en concordance avec les battements artériels.

Avec une pince à griffes, vers le milieu de l'incision, les tissus rencontrés sont attirés et excisés en dédolant, et quand M. Delorme suppose qu'il en a excisé assez pour représenter l'épaisseur du péricarde, comme il ne sent encore ni rénitence, ni fluctuation, qu'il a bien la sensation de la dureté du cœur et qu'il craint d'autant plus d'intéresser cet organe qu'il ne pourrait le reconnaître à la coloration de ses fibres, il juge de l'intérêt de son malade d'arrêter là son opération. Les adhérences péricardo-cardiaques si intimes qu'il avait constatées chez son précédent malade l'engageaient d'ailleurs à agir avec beaucoup de circonspection et à penser qu'il avait encore affaire chez celui-ci à une symphyse cardiaque.

Cette intervention avait montré à M. Delorme et les risques de l'ou-

verture pleurale et l'impossibilité d'ouvrir avec sécurité le sac péricardique à travers une simple incision intercostale.

Suture de la plaie sans drainage; pansement antiseptique immobilisant.

L'opération amena un soulagement marqué; le lendemain, la cyanose était moindre, toute menace d'asphyxie avait disparu; le pouls semblait plus fort et moins intermittent; la température oscillait entre 38° et 39°. L'issue du liquide pleural pouvait expliquer cette amélioration.

Le pansement ne permit pas d'examiner le thorax.

Du 6 au 9 mars, crachats sanglants, dyspnée légère, face d'un rouge vineux; pouls intermittent comme avant l'opération, battant 120 à 130. L'intermittence correspond à l'inspiration, ainsi qu'en témoignent des tracés sphygmographiques... Filtration de sérosité pleurale par les pertuis des sutures.

Le 25 mars, vingt-deux jours après l'opération, les bruits du cœur sont toujours sourds, mal frappés, peu distincts l'un de l'autre, égaux en force, en tonalité et en durée. Pas de bruits anormaux, pouls à 130, matité du cœur aussi étendue qu'avant l'opération. Râles sibilants et ronflants dans la poitrine.

Devant la persistance des symptômes cardiaques et d'une matité étendue, M. le Pr Delorme propose au malade une nouvelle intervention. Il eût voulu atteindre le péricarde par une voie plus large, en s'aidant d'une excision costale, mais le malade dont l'appétit avait reparu, qui se promenait dans le jardin de l'hôpital, n'accepta pas l'opération. Les jours suivants, l'amélioration s'accentua encore; la température baissa, elle oscilla autour de 37° et le pouls se régularisa.

Mais, à partir du 4 avril, la situation de Lab... s'aggrave; il s'amaigrit; ses nuits sont agitées, sa température s'élève, la cicatrice et le tissu cellulaire voisin se soulèvent pendant les efforts d'expiration ou lorsque le malade se penche en avant. La tumeur pariétale est matte; elle est manifestement formée par du liquide pleural. Ponction; issue de sérosité, sans soulagement.

On constate alors des signes non douteux de tuberculose pulmonaire : des craquements humides au sommet, des cavernes dans le poumon droit; la plèvre droite se prend et sa réaction se traduit par des frottements. Du côté gauche, la matité remonte au-dessus de l'angle inférieur de l'omoplate.

Le 20 avril, en plein midi, Lab. fait et défait son lit avec agitation; il déraisonne; son bras droit est contracturé; ses membres inférieurs sont pris de mouvements incessants; le lendemain, il est plongé dans une sorte de torpeur qui, la nuit, fait place à de l'agitation; les pupilles sont inégales, le pouls très rapide à 140, la température à 39°,5; il se plaint de constriction pharyngée.

Il succombe le 24 aux progrès d'une méningo-encéphalite.

A l'autopsie, on trouve une suppuration méningée de la base et des

granulations tuberculeuses au niveau de la scissure de Sylvius gauche.

La moitié gauche du thorax est en grande partie remplie par un péricarde énorme qui s'étend, en hauteur, de la base de l'appendice xiphoïde jusqu'à 2 centimètres au-dessous de la fourchette sternale. A droite, il se prolonge jusqu'à 3 centimètres du bord droit du sternum et, à gauche, jusqu'à 10 centimètres de la ligne médiane. Ses bords droit et gauche sont presque verticaux.

Refoulés en haut et en arrière par le péricarde, les poumons sont considérablement diminués de volume, surtout le gauche qui est libre d'adhérences et réduit à un moignon surnageant dans le liquide de la plèvre gauche. Le poumon droit est également réduit de volume, mais à un degré moindre; il est farci de tubercules comme le gauche et présente quelques cavernes.

Pas plus sur le médiastin que sur le péricarde, M. Delorme ne trouve trace de l'incision et de l'excision qu'il avait portées sur eux. Adhérent en grande partie à la face antérieure du cœur, le péricarde doublé, comme le cœur, de fausses membranes tomenteuses, villeuses, renfermait un litre de liquide sanguinolent accumulé surtout à sa partie inférieure, à sa partie postérieure et sur ses côtés. Le myocarde avait une coloration jaunâtre. Vers la pointe du cœur, les villosités qui le recouvraient étaient sanglantes. Quelques fausses membranes étaient libres dans la cavité péricardique. Celle qui tapissait le cœur s'en détachait mal; il n'en était pas de même de celle qui recouvrait la face interne de la séreuse.

Il ressort de cette observation que l'incision pariétale intercostale n'avait pas permis de mettre la péricarde assez à découvert pour l'ouvrir sans danger par excision.

L'opération avait été incomplète. Poussée plus avant, elle eût été nocive en raison des adhérences intimes du cœur et du péricarde et des difficultés qu'on eût éprouvé à déterminer les limites des deux organes, au fond d'une plaie étroite et mal éclairée. Elle eût été en tout cas insuffisante, car l'incision ne répondait pas au siège déclive de la collection.

Obs. III. — *Péricardite purulente d'origine typhique, ponction tardive, amélioration passagère, pleurésie purulente gauche suraiguë; mort.*

(Observation de M. le Pr Vaillard, recueillie par le Dr Besson et résumée.)

Le soldat d'administration Pecq..., vingt-trois ans, présentait au moment de son entrée au Val-de-Grâce, dans le service de M. le Professeur Vaillard, le 24 février 1894, un état typhoïde, de la céphalée, de l'inappétence, de la faiblesse, de la diarrhée, les signes d'une bronchite. Les bruits du cœur étaient normaux, le pouls très dicrote battait

95 pulsations et la température oscillait entre 39° et 39°,5. L'analyse des urines décélait la présence d'une notable quantité d'albumine et les ensemencements y montraient la présence du *bacille typhique* en culture pure.

Les jours suivants, l'état s'améliore progressivement; l'albumine diminue; les bruits du cœur sont nets, bien frappés, le pouls bat 75; taches rosées. Le 8 mars, on pouvait croire Pecq. entré en convalescence.

Le 12 mars, malaise; la température abaissée à 37, 37,5, remonte à 38, 1; le pouls est rapide, bat 100, 105, il est bondissant, dépressible, dicrote, irrégulier; les bruits du cœur sont sourds; le 13, bruit râpeux péricardique sans augmentation de la matité précordiale; un peu de matité aux deux bases des poumons en arrière. Le 14 mars, apparition de furoncles à la jambe gauche (staphylocoques dorés); les bruits du cœur sont très sourds; les bruits de frottement, plus prolongés et plus intenses, augmentent de force quand on fait pencher le malade à droite. Même étendue de la matité. Pouls 103. Température 38°.

Le 15 mars, la matité forme un rectangle s'étendant du mamelon à un travers de doigt du sternum en largeur et du 5e cartilage costal au bord inférieur du 3e en haut (matité absolue); on ne peut voir le choc cardiaque et la main ne le perçoit que très confus. Pouls 120.

Les jours suivants, on constate une légère voussure précordiale; les bruits du cœur sont plus sourds, le pouls irrégulier donne 120 pulsations; il est cependant plus fort, moins dépressible. T. 36°. La matité augmente, elle s'étend du 2e cartilage au 6e et de la moitié du sternum à plusieurs travers de doigt en dehors du mamelon.

M. le Pr Vaillard discute l'hypothèse d'une pleurésie médiastine, d'une dilatation aiguë du cœur; il penche plutôt vers le diagnostic de péricardite. Pour lever tout doute, il se propose de faire une ponction. En tout cas, l'absence de fièvre lui fait rejeter l'idée d'une péricardite suppurée.

Du 18 au 20, l'état local restant stationnaire, la matité n'augmentant pas, le pouls étant un peu meilleur, on surseoit à la ponction. On constate un peu de matité aux deux bases.

Le 20 mars, accès de dyspnée inquiétant, insomnie presque absolue, sensation d'un poids très lourd à la région précordiale; respiration 45, pouls 144, faible, irrégulier avec de nombreux faux-pas. A l'occasion du moindre mouvement, d'un effort de toux, de l'ingestion d'aliments, les accès de dyspnée se reproduisent. Pas d'œdème ni de cyanose; nerfs phréniques non douloureux. Délire la nuit.

A partir du 25 *mars*, la matité péricardique tend à augmenter. La zone absolument mate mesure 19 centimètres dans sa plus grande largeur et 15 dans sa plus grande hauteur; voussure manifeste. Les battements du cœur ne s'entendent qu'au niveau de l'orifice aortique; ils sont très sourds, lointains, pendulaires. Tout bruit de frottement a disparu depuis le 23. Submatité dans l'étendue de quatre travers de doigt à la base gauche; tympanisme au niveau de la pointe de l'omo-

plate; souffle bronchique rude en ce point. Pouls, 125, 130, très dicrote, très faible, filant; les accès de dyspnée se multiplient. T. 38° le soir.

Le 30 mars, la matité augmente encore; la zone absolument mate mesure 11 centimètres en largeur, 15 en hauteur, exactement :

En largeur :	14c	au niveau	de la 2e	articulation chondro-sternale.
—	19c	—	de la 4e	—
—	21c	—	du mamelon.	
En hauteur	14c	suivant	la ligne sternale.	
—	15c	—	la ligne mamillaire.	

Les accès de dyspnée sont presque continuels; le pouls est imperceptible à 126; la fièvre augmente; les urines sont tombées à 400 cc. On se décide à intervenir.

A neuf heures du matin, une ponction aspiratrice est pratiquée dans le *5e espace* intercostal à environ *6 centimètres* du bord gauche du sternum. On retire 2cc d'un pus crémeux, vert brunâtre. L'aiguille est remplacée par un trocart et, avec l'appareil Potain, on extrait 600 grammes du même pus vert brun. « La dyspnée, la menace d'une syncope, et l'état d'anxiété extrême du malade forcent à arrêter l'opération [1]. »

A la suite de la ponction, le pouls redevient meilleur, beaucoup plus fort, moins rapide (106); la récurrence palmaire est notable, tandis qu'avant l'intervention la récurrence radiale était à peine perceptible. La matité a considérablement diminué. Elle a les limites suivantes comme matité absolue :

En largeur :	6c	au niveau	de la 2e	articulation chondro-sternale.
—	9c	—	de la 4e	—
—	12c	—	du mamelon.	
En hauteur	11c	suivant les lignes sternale et mamillaire.		

Elle forme un triangle ouvert en haut. Les bruits du cœur s'entendent faiblement dans toute l'étendue de la région précordiale; pas de choc précordial.

A onze heures du matin, le malade est pris *subitement* d'une douleur très vive au niveau des fausses côtes gauches; la dyspnée est intense; Respirations 42 par minute. Pouls rapide et faible, 130. Excitation, délire léger. T. 38,4.

Le lendemain, l'état du malade est des plus graves; la dyspnée est plus intense encore; respiration 40, le délire est continuel. Pouls filant et rapide à 140. La matité précordiale a très peu augmenté depuis la veille; les bruits du cœur sont toujours sourds et lointains.

Toute la région de l'aisselle gauche est absolument mate. Cette matité se continue en arrière en passant à un travers de doigt sous l'épine de l'omoplate pour aller rejoindre la 6e vertèbre dorsale. Abolition du

1. Le pus renfermait un bacille analogue au bacille typhique, mais en différant par certains caractères qui le rapprochaient du B. coli. Il montrait les traces d'une phagocytose très active.

murmure vésiculaire, souffle doux, voix lointaine, *égophonie*. Pas de vibrations. Une ponction permet de retirer, au niveau de l'aisselle, 100 grammes de pus analogue à celui de la veille; une ponction en arrière donne 50 grammes du même pus [1].

Le soir, l'état s'aggrave encore. T. 39. Resp. 60. Diarrhée.

Le 1er avril, vomissements porracés; abdomen non douloureux; T. 39,3.

Les battements du cœur sont perçus uniquement en dehors du bord droit du sternum; *l'épanchement pleural a refoulé le cœur à droite.* Il a un peu augmenté. Matité péricardique stationnaire. A droite, un peu de submatité à la base, en arrière.

Une ponction faite en arrière, à gauche, donne 300 grammes de pus. A chaque instant les caillots obstruent le trocart et, dit l'observation, on est obligé de renoncer à une plus large évacuation; après la ponction, *le liquide soumis à une forte pression à l'intérieur de la plèvre, se répand dans le tissu conjonctif* et vient former une tumeur volumineuse sous la peau.

Le 2 avril, la faiblesse du malade croît; dyspnée intense, délire. La matité atteint l'épine de l'omoplate gauche.

Le 3 avril, affaiblissement extrême; T. 39,2. Pouls 140, urines 400 grammes, non albumineuses; douleurs dans les membres inférieurs, qui présentent un œdème blanc s'étendant des malléoles à la partie moyenne des cuisses. Matité péricardique stationnaire; expectoration muco-purulente; râles crépitants au sommet gauche, dyspnée accrue.

Le 4 avril, mort à quatre heures quarante-cinq du matin.

Autopsie faite en présence de MM. Laveran, Vaillard, Delorme.

Après ablation du plastron sterno-costal, le péricarde apparaît démesurément distendu, occupant toute l'étendue de la région thoracique antérieure et latérale, sous la forme d'une énorme poche fluctuante mesurant en hauteur 20 centimètres, en largeur 26 centimètres à sa base et 22 au niveau de la 3e articulation chondro-sternale (fig. 4).

Le bord antérieur des poumons est reporté en arrière jusqu'au niveau d'une ligne répondant au bord antérieur de la paroi axillaire.

M. Delorme a relevé l'étendue du médiastin, et les rapports du bord pleural gauche. Comme le montre cette figure 4, le médiastin avait une étendue transversale presque normale et les bords pleuraux une direction et un siège habituels. Le médiastin avait 6 centimètres d'étendue transversale en haut, et à peine 10 à sa base. Le trocart, enfoncé à 6 centimètres en dehors du bord sternal, dans le 5e espace intercostal, aurait donc traversé la plèvre.

En déprimant vers son centre le sac péricardique, on sent le cœur à une faible distance; il est presque superficiel. Dans les autres points de la poche, on ne peut reconnaître la présence de cet organe.

1. Le pus de la plèvre était identique à celui du péricarde. On y retrouva la même bactérie.

Au niveau du bord antérieur des deux poumons et sur toute l'étendue de leur face interne, la plèvre adhère légèrement au péricarde. La *plèvre droite* renferme 300 grammes de liquide hématique; la séreuse est rugueuse, chagrinée sur la partie antérieure du lobe inférieur; la *plèvre gauche* contient 400 grammes de pus. Les deux feuillets de la séreuse épaissis, d'un rouge vineux, sont tapissés par un exsudat fibrino-purulent. La partie supérieure de la plèvre est simplement hypérémiée. Le poumon droit est perméable dans toute son étendue; le lobe inférieur du poumon gauche est condensé et plus consistant qu'à l'état normal.

La paroi du *péricarde* est épaissie dans toute son étendue; résistante à l'incision, elle mesure 5 milimètres au moins d'épaisseur. La cavité contient 500 *grammes de pus* mélangé de grumeaux, de flo-

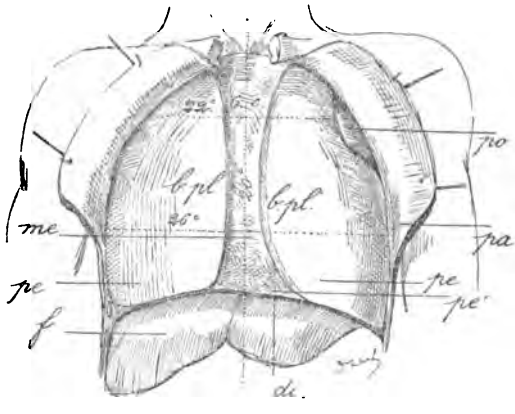

Fig. 4. — D'après un croquis pris sur nature.
pa, paroi thoracique écartée après désternalisation; *me*, médiastin; *po*, poumon gauche; *di*, diaphragme à direction presque transversale; *f*, foie abaissé, *pe pe*, péricarde recouvert du feuillet pleural interne, remplissant les cages thoraciques droite et gauche; *pe*, péricarde au niveau du médiastin antérieur; *bpl*, bord pleural.

cons, de débris fibrino-purulents; sous la membrane fibreuse qui tapisse la face profonde du péricarde pariétal et qui a 3 à 4 millimètres d'épaisseur, on trouve la séreuse épaissie, œdématiée, d'un rouge vineux.

Le cœur est recouvert par un exsudat villeux, aréolaire, mollasse, de quelques millimètres d'épaisseur, fibrino-purulent, moins épais que celui qui double le péricarde pariétal.

Sur la partie médiane du cœur, au niveau de la cloison interventriculaire, les deux feuillets du péricarde adhèrent par une colonne de tissu fibreux, dense, criant sous le scalpel et ayant le diamètre de la dernière phalange du pouce. Elle paraît correspondre à une lésion ancienne, antérieure à la maladie actuelle.

Le *cœur* est volumineux; son augmentation de volume est liée à la

dilatation des cavités ventriculaires. La paroi du ventricule gauche présente son épaisseur habituelle, mais le myocarde est mou et friable et se déchire facilement. La coloration est grisâtre dans les portions sous-jacentes au péricarde, ocreuse dans les autres parties. Ce muscle ne rougit pas à l'air

Le ventricule droit est très aminci (2 millimètres de paroi); le muscle est grisâtre, ocreux, friable. Les cavités du cœur sont très élargies, les valvules sont saines.

Au niveau de l'éperon de la trachée, entre la crosse de l'aorte et le cœur, s'étendant jusqu'à la naissance de l'artère pulmonaire, se trouvait une poche à paroi lisse, d'un blanc rosé, épaisse de 1 millimètre, communiquant avec la cavité péricardique par un pertuis étroit. Elle contenait un liquide purulent, gélatineux, dans lequel l'examen bactériologique permit de reconnaître des bacilles morphologiquement homologues au bacille d'Eberth.

Péritoine sain; 100 grammes de liquide hématique dans le péritoine; ganglions mésentériques tuméfiés; plaques de Peyer cicatrisées; foie, rate friables et volumineux, reins volumineux, congestionnés.

De cette longue, mais fort intéressante observation découle plus d'un enseignement.

Elle affirme d'abord, et d'une façon indiscutable (puisque le diagnostic étiologique est ici contrôlé par l'examen bactériologique), l'existence d'une variété rare de péricardite, d'une péricardite typhique.

On remarquera que l'infection de la séreuse cardo-péricardique s'est produite sans élévation notable de la température.

Bien que tardive et incomplète, la ponction avait amené chez ce malade un résultat immédiat des plus avantageux; le pouls était moins rapide et plus fort, la dyspnée avait diminué, quand une douleur subite survenue quelques heures après, et les autres signes d'une pleurésie suraiguë vinrent affirmer l'infection de la plèvre. Il ne paraît pas douteux d'après la lecture de l'observation, d'après l'apparition brusque de la pleurésie après la ponction, d'après sa nature bactériologique identique à celle de la péricardite, enfin d'après les rapports de la plèvre gauche avec le point de ponction affirmés par l'autopsie, que la complication pleurale ait été provoquée par la ponction faite au point classique. L'accolement si intime, mais médiat de la paroi thoracique et du péricarde n'ont pu empêcher ici, contrairement à ce que certains croient encore, l'inoculation de la plèvre de se produire. Ce cas, avec tant d'autres, affirme la valeur de nos remarques sur les dangers d'infection de la plèvre lorsqu'on atteint le péricarde au point choisi par les auteurs.

Etant données les lésions si graves du péricarde trouvées chez ce malade, l'étendue de son épanchement, sa purulence, l'incision péricardique était indiquée. Bien plus, l'ouverture large du péricarde eût dû être suivie de lavages antiseptiques et de l'ablation des fausses membranes libres ou peu adhérentes.

On a lieu de s'étonner du répit laissé à de semblables malades, de leur survie encore si longue avec des lésions si étendues et des épanchements si considérables. De pareils exemples sont bien faits pour faire espérer dans les ressources de la nature secondées par des incisions péricardiques étendues et hâtives.

Obs. IV. — *Péricardite ; accidents graves; ponction du péricarde par le procédé recommandé; guérison.* (Pr Delorme.)

Un soldat du 19e escadron du train des équipages militaires, le nommé Ron., Léon, âgé de vingt-deux ans, né à Saint-Jean-des-Bois (Orne), est hospitalisé du 25 février au 16 mars 1895 dans le service de M. le Pr Richard au Val-de-Grâce pour une affection grippale.

Du 16 mars au 15 mai, il reprend son service, mais il est fatigué au moindre exercice.

Le 15 mai, il éprouve un point de côté à gauche de la ligne axillaire, accuse des frissons, de la courbature, de la toux. Il rentre alors à l'hôpital, dans le service de M. le Pr agrégé Manquat, à l'observation duquel nous empruntons la plupart des détails qui vont suivre et qui remarque : l'extension de la douleur de côté à toute la région péricardique, son intensité plus grande en dedans, au-dessus et au-dessous du mamelon et son irradiation à l'épaule gauche, à l'épigastre; une sensibilité anormale sur le trajet des phréniques, surtout du côté droit. La région précordiale, douloureuse à la pression, donne à la percussion une matité plus étendue qu'à l'état normal; celle-ci se prolonge de la ligne mamillaire au sternum, surtout dans les 4e et 5e espaces intercostaux; submatité dans le 3e espace dans une étendue anormale. Les zones de matité et de submatité ont la forme d'un triangle à base inférieure. Les battements du cœur sont sourds dans la position horizontale, plus nets dans la position assise; ils sont couverts par des bruits de frottement. Le pouls est petit, faible, irrégulier, intermittent. Il bat 110, 120 à la minute. La peau de la région précordiale est normale, non œdémateuse; on ne constate pas de voussure précordiale. Toux sèche, respiration accélérée et superficielle; rien d'anormal à la percussion pulmonaire ou pleurale.

Le 21 mai, la matité de la région précordiale dépasse le bord droit du sternum de deux travers de doigt et le mamelon gauche de un travers de doigt. Même état du pouls et des battements cardiaques; râles à la base du poumon gauche.

Le 24 mai, même petitesse, mêmes irrégularités du pouls ; bruits de frottement intense masquant complètement les bruits cardiaques. On

ne perçoit ces derniers que lorsqu'on fait asseoir le malade, encore ces bruits sont-ils faibles et lointains. Frottements pleuraux, râles aux deux bases, plus accusés à gauche qu'à droite; température 39° 8, et dépassent 39° le soir depuis plusieurs jours déjà.

La matité commence à droite entre le mamelon et le bord droit du sternum; à gauche elle dépasse le mamelon de quelques travers de doigt; matité à la base gauche en arrière; anxiété, dyspnée, teint plombé; pas de voussure ni d'œdème; l'état du malade empire.

Cet homme, vu par M. le Pr Delorme et M. le Pr agrégé Mignon, qui tous deux avaient confirmé le diagnostic de péricardite et conseillé l'intervention d'urgence, est transporté à la salle d'opération le 21 mai pour y subir la ponction du péricarde, mais avant de parler de cette ponction, il n'est peut-être pas sans intérêt de rappeler les incertitudes diagnostiques relevées dans la consultation médico-chirurgicale qui précéda l'acte opératoire. Dans cette consultation, à laquelle prirent part nos distingués collègues MM. les Prs agrégés Manquat, Lemoine, Catrin, Mignon, fut discuté le diagnostic localiste de péricardite, et celui de la nature de l'épanchement qui devait désigner celle de l'opération.

S'appuyant sur les signes pleuro-pulmonaires accusés surtout dans les derniers jours, MM. Manquat, Lemoine et Catrin étaient disposés à restreindre l'importance de ceux de la péricardite; pour eux l'épanchement était léger, malgré l'étendue de la matité précordiale et l'élévation quotidienne de la température qui, le soir, montait à 39°, 39°, 8 sans grande rémission le matin, n'était pas un indice certain de la purulence de l'épanchement.

Au contraire, pour MM. Delorme et Mignon l'épanchement péricardique était assez abondant. L'étendue de la matité précordiale à droite comme à gauche, avant que les lésions pleuro-pulmonaires se soient accentuées, l'éloignement des bruits du cœur, l'absence du choc de la pointe, la petitesse du pouls, ses irrégularités, les modifications si nettes des bruits de frottement suivant qu'on faisait asseoir ou coucher le malade, son anxiété, son teint plombé, ces signes constatés dès le début alors que ceux des désordres pleuro-pulmonaires ne venaient ni les masquer ni atténuer leur importance au point de vue des troubles fonctionnels, leur semblaient suffisants pour admettre un épanchement moyen, développé assez rapidement, probablement purulent ou séro-purulent, à cause de la persistance de l'élévation de la température et de l'affection grippale antérieure. En fin de compte, on décida d'agir, de vérifier le diagnostic par la ponction, de faire suivre cette dernière d'une incision du péricarde par notre procédé de résection chondrale et de s'aider des lavages antiseptiques si l'épanchement était purulent.

Le 4 mai, la ponction fut faite en présence de MM. Manquat, Lemoine, Catrin, avec l'assistance de M. le Pr Robert et de M. Mignon, que ce cas avaient vivement intéressés. Après anesthésie locale, M. Delorme pratique une incision cutanée de 4 centimètres suivant le bord sternal

gauche, à cheval sur le cinquième espace. Celui-ci est mis à découvert, mais non sectionné. Avec l'aiguille n° 2 de l'appareil de Dieulafoy il rase le bord sternal, en conduisant l'aiguille avec lenteur, d'une façon continue, sans à-coups, en procédant plutôt par un mouvement de vrille que par propulsion directe. Dès que l'absence de résistance lui eut indiqué que l'aiguille avait dépassé les limites du bord sternal contre lequel elle s'appuyait et qu'elle répondait au médiastin, il l'inclina aussi obliquement que possible en dehors pour permettre à sa pointe, conduite presque horizontalement, de longer la face postérieure du sternum. Après l'avoir propulsée ainsi de 1 à 2 centimètres, c'est-à-dire en dedans des limites supposées du bord pleural, il la releva de dehors en dedans et l'enfonça autant que possible en bas jusqu'à ce que le liquide affluât dans la seringue. A ce moment l'aiguille fut animée de battements isochrones au pouls.

Issue de 400 grammes de liquide foncé, sanguinolent, limpide, non-purulent, fibrineux, se prenant rapidement en gelée. Son examen immédiat pratiqué par M. le Pr agrégé Lemoine montra une faible quantité de globules rouges. Il était donc aussi inexact d'admettre dans ce cas un épanchement léger qu'un épanchement purulent.

Ce liquide remplissait assez lentement la seringue et, à plusieurs reprises, nous nous aidâmes de pressions abdominales pour en hâter l'issue. Oscillations fréquentes de l'aiguille agitée par le cœur.

Dès l'extraction des premières seringues, *la respiration devint régulière et le pouls, qui battait 120 avant l'opération, ne fournissait plus que 90 pulsations.* L'amélioration fut immédiate. Le malade n'avait éprouvé aucune douleur pendant la ponction du péricarde et il n'avait cessé de causer pendant l'opération.

Un quart d'heure après, alors que le malade était aussi calme que pendant l'opération, le pouls devint dicrote et l'on constata un grand nombre de pulsations avortées alors qu'avant l'intervention on n'en relevait qu'une sur quatre ou cinq. La matité ne dépassait plus le bord sternal droit; elle ne s'étendait pas au delà de cinq travers de doigt de la ligne médiane à gauche, et en hauteur, elle s'arrêtait au 2e espace.

Pour vérifier un diagnostic de pleurésie séreuse gauche qui avait été porté, une ponction de la plèvre gauche est faite avec une seringue de Pravaz, qui n'amène pas de liquide.

Le soir de l'opération, le pouls est à 104, la respiration à 40. Nuit bonne, soulagement marqué, respiration plus facile, pouls plus régulier.

Le lendemain, 25 mai, le pouls est plus régulier; il bat 104, la respiration est tombée à 28. État sensiblement le même les jours suivants. Le 29 mai (5e jour), la matité précordiale mesure 18 centimètres transversalement et 17 en hauteur. Le pouls, intermittent, bat 148; 26 respirations à la minute. Amélioration générale progressive.

Le 30 mai, même état.

31 mai, même matité, respiration 24, battements cardiaques bien plus nets, persistance des frottements péricardiques.

Le 2 juin (9e jour), le pouls est à 80, les respirations tombent à 24 ; la matité mesure 18 sur 13 au lieu de 18 sur 17, les bruits du cœur sont toujours masqués par un bruit de frottement ; frottements pleuraux à gauche, expectoration muqueuse.

Les jours suivants, le pouls oscille entre 85 et 76; la respiration redevient normale; les bruits du cœur sont nets avec bruit de frottement léger au premier et de cuir neuf au second; la matité mesure en hauteur 11, en largeur 13; la pointe du cœur est perçue en dedans du mamelon; respiration normale.

8 juin : pouls 88, encore irrégulier et faiblissant toutes les 4 à 8 pulsations; bruits cardiaques perçus sans frottements. Respiration normale.

L'observation est arrêtée par M. le professeur agrégé Manquat le 17 juin. Le malade se promenait alors, avait repris son appétit et sa gaieté. Il quitta l'hôpital à la fin de juin. Sa guérison était regardée comme assurée.

Cette observation démontre une fois de plus l'utilité des interventions dans les épanchements péricardiques; elle nous a permis de constater sur le vivant l'innocuité, la simplicité et la sûreté d'exécution du procédé de ponction recommandé.

(*A suivre.*)

TRAITEMENT

DE L'HYDROCÈLE DE LA TUNIQUE VAGINALE

PAR L'INJECTION IRRITANTE ET LE DRAINAGE

Par E. NICAISE

Malgré les progrès que la méthode antiseptique a fait faire à la thérapeutique chirurgicale et malgré les tentatives de plusieurs chirurgiens pour faire bénéficier le traitement de l'hydrocèle, des avantages des nouvelles méthodes, un grand nombre de praticiens sont restés fidèles au classique traitement par la ponction suivie d'injection irritante.

Pourquoi la méthode par incision, proposée par Volkmann, ne s'est-elle pas généralisée? et d'un autre côté la méthode de la ponction suivie d'injection est-elle si parfaite, que l'on puisse s'y tenir? Telles sont les deux questions que je me propose d'examiner d'abord.

Volkmann, en 1873, a remis en honneur le procédé de l'incision simple, mais il l'a bientôt modifié en ajoutant à l'incision, l'excision d'une partie de la tunique fibro-séreuse. Julliard a été plus loin que Volkmann en ne laissant de la séreuse que juste ce qu'il fallait pour recouvrir le testicule; d'autres ont excisé toute la séreuse, laissant le testicule en contact avec la face interne des bourses. — La méthode de l'excision selon les procédés de Volkmann ou de Julliard a été adoptée par un certain nombre de chirurgiens, mais sans se généraliser; quant à la méthode de l'incision simple, elle a été à peu près abandonnée.

J'ai pratiqué un certain nombre de fois l'excision de la vaginale, mais non pas d'une façon exclusive, et quoique je l'aie préférée pendant un certain temps aux autres méthodes, je la réserve maintenant pour certains cas spéciaux, depuis des remarques faites au cours des opérations. C'est qu'en effet, quoi qu'on dise, c'est une opération assez délicate, qui demande de l'expérience et qui ne peut

être pratiquée par tous comme la ponction simple. En réséquant la tunique fibro-séreuse on peut couper l'artère spermatique, d'où résulte une mortification du testicule; l'accident est arrivé dans l'opération de l'hydrocèle, comme dans celle de la cure radicale de la hernie inguinale et à des chirurgiens d'une habileté reconnue.

Est-il nécessaire d'ailleurs de réséquer cette tunique dans la cure de l'hydrocèle ordinaire? Il arrive quelquefois que la tunique se rétracte tellement après l'incision que l'on est obligé de la tirer assez fortement pour pouvoir ensuite en faire la résection; j'ai observé ce fait, et la seconde fois que je le constatai, je ne fis aucune résection; le malade a bien guéri et après plusieurs mois il n'y avait pas de récidive. — Si l'on a soin du reste d'irriter la séreuse suffisamment, la récidive se montrera rarement.

Si la rétraction des tuniques ne se fait pas immédiatement, elle ne tarde pas à se faire par la suite, ainsi qu'en témoignent les cas d'hydrocèle traités par la ponction suivie d'injections irritantes. Il en résulte que ce qu'il faut craindre ce n'est pas l'étendue de la surface de la séreuse, mais la persistance de cet état pathologique dont l'exsudat est la conséquence. Que la surface soit grande ou petite, si cet état persiste, l'exsudation reparaîtra et dilatera la cavité, eût-elle été rétrécie.

En résumé, l'importance relative de l'opération, l'inutilité de réséquer une membrane qui a une grande puissance de rétraction, me font considérer la méthode de l'excision comme devant être réservée à certains cas, quand la séreuse est altérée, épaissie, indurée, recouverte de pseudo-membranes et qu'il est impossible de la décoller de la tunique fibreuse.

J'arrive maintenant à la cure par ponction et injection irritante, et je me demande si elle est si parfaite que l'on puisse s'y tenir.

Elle est certes plus facile que la méthode de l'excision et elle donne presque toujours de bons résultats; aussi a-t-elle conservé la faveur d'un grand nombre de chirurgiens. — Mais elle a un grand inconvénient dans la pratique, c'est la lenteur de sa guérison, qui oblige le malade à un repos relatif pendant plusieurs semaines. — C'est pour remédier à cet inconvénient que l'on avait proposé les nouvelles méthodes dont la guérison est plus rapide. — Mais on peut diminuer la durée du traitement, sans aggraver beaucoup l'opération; il suffit pour cela de faire en sorte que l'exsudat produit par l'irritation de la séreuse, puisse s'écouler immédiatement au dehors, au lieu de s'accumuler dans la cavité vaginale.

En effet, après l'injection irritante, il se fait un exsudat qui s'amasse dans la cavité vaginale et qui doit ensuite se résorber. Le

traitement consiste à faciliter cette résorption, et c'est la lenteur de celle-ci qui retarde la guérison. Mais est-il nécessaire pour obtenir cette dernière que l'exsudat séjourne dans la cavité? Il ne semble pas qu'il en soit ainsi. Au contraire, la présence du liquide retarde la guérison et l'accolement progressif des parois de la séreuse. La guérison ne serait pas moins assurée si l'exsudat s'écoulait au dehors à mesure qu'il se produit, et puis le chirurgien n'aurait pas alors l'humiliation, si tant est qu'il soit susceptible d'éprouver ce sentiment, d'abandonner à la nature le soin d'assurer la guérison de l'opération incomplète qu'il a commencée.

Déjà on a essayé de faire disparaître l'exsudat par une nouvelle ponction, mais on peut être obligé de revenir plusieurs fois à ce moyen, et en difinitive on n'a pas gagné beaucoup de temps. — La *compression* des bourses n'est pas non plus suffisante pour obtenir une résorption rapide de l'exsudat.

Le Dr Neumann, voulant aussi assurer la sortie immédiate de l'exsudat, fait la ponction de l'hydrocèle et laisse le trocart en place pendant deux jours, en exerçant en même temps de la compression avec de l'ouate. Le trocart enlevé, il fait sur le scrotum des applications d'eau blanche froide (*Fortschritte der Med.*, 1893, n° 20).

Le Dr Herbing traverse l'hydrocèle avec une aiguille armée d'un fil de soie, et en même temps évacue le liquide avec un fin trocart. Les deux bouts du fil de soie sont noués ensemble et forment un séton qui est laissé en place de six à huit jours. Le scrotum et les piqûres sont recouverts de collodion (*Centr. f. chir.*, 1894).

Les considérations qui précèdent m'ont conduit à adopter pour le traitement des hydrocèles ordinaires l'injection irritante avec drainage et pansement ouaté compressif; le premier temps de l'opération consistant dans la ponction ordinaire, et non dans une incision des parois des bourses. La ponction rend la suite de l'opération plus facile et plus régulière, que lorsqu'on commence par une incision. Le procédé est analogue à celui que le prof. Helferich, de Greifswald, emploie à sa clinique et que le Dr Buschke a décrit.

Voici en quoi consiste l'opération : l'anesthésie générale est inutile, les soins antiseptiques ordinaires sont pris, les bourses sont savonnées, brossées et lavées au sublimé; avec un trocart stérilisé du diamètre 14 de la filière Charrière on fait une ponction à la partie inférieure de la bourse; une partie du liquide est évacuée, plus ou moins, selon le volume de l'hydrocèle; en moyenne on laissera sortir le tiers du liquide. Dans la masse de sérosité restante, on injectera 3 ou 4 centimètres cubes d'une solution aqueuse de cocaïne au centième, c'est-à-dire 3 ou 4 centigrammes de cocaïne, et

ceci afin d'amener l'anesthésie de la séreuse, selon le procédé que j'ai communiqué à la Société de chirurgie et à l'Académie de médecine. — Une fois la cocaïne injectée à travers la canule du trocart, au moyen d'une seringue de 4 centimètres cubes de contenance, on malaxe la sérosité et au bout de 4 à 5 minutes on laisse celle-ci sortir. — On procède ensuite comme d'habitude à l'injection de teinture d'iode, soit pure, soit mélangée d'un tiers d'eau, avec un gramme d'iodure de potassium; la bourse est malaxée de nouveau avec légéreté, puis on évacue la teinture d'iode après 4 ou 5 minutes. — Grâce à l'injection de 4 centig. de cocaïne, le malade n'a ressenti aucune douleur, et vu la faiblesse de la dose, il n'a couru aucun danger. — Dans le traitement ordinaire de l'hydrocèle, l'opération se termine là, on retire le trocart et un exsudat de nouvelle formation vient peu à peu remplir la vaginale.

Pour éviter l'accumulation de cet exsudat et obtenir une guérison plus rapide, nous continuons ainsi l'opération.

Dans la canule du trocart on réintroduit sa tige qui porte une encoche à la pointe, puis on fait une contre-ponction vers la partie supérieure de la cavité vaginale; dans l'encoche du trocart on place une anse de fil qui entraîne un tube à drainage, puis on tire à soi la tige du trocart qui amène l'extrémité du drain dans la canule; on retire alors tout à la fois la tige et la canule de façon que le drain vienne sortir par la première ponction. Le drain traverse ainsi la cavité vaginale; on noue ses deux extrémités ensemble et l'on procède au pansement. Sur les bourses, autour du drain, on étend de la vaseline iodoformée qui agit à la fois comme antiseptique et comme protecteur des bourses contre l'exsudat; le drain et les bourses sont enveloppés de gaze iodoformée, puis de ouate hydrophile en grande quantité, de façon à combler le périnée et à permettre une forte compression au moyen de bandes, en enveloppant le bassin et la racine des cuisses, dans le genre du pansement de Vickham. Le drain a été stérilisé par un séjour de 5 minutes dans une solution sodique bouillante.

Le but du drainage est d'éviter l'accumulation du liquide dans la vaginale; il est donc indiqué de laisser le drain en place tant que dure la formation de l'exsudat; si on l'enlève trop tôt, comme ses orifices de passage se resserrent rapidement, l'exsudat continuant à se produire, s'accumulera dans la vaginale, et le but cherché ne sera pas atteint.

Pendant combien de temps la vaginale irritée par la teinture d'iode donne-t-elle un exsudat? Il faut observer aussi que la présence du drain contribue à la production de l'exsudat.

La durée de la formation de l'exsudat est variable; d'après les faits que j'ai observés, il semble que l'exsudat se produit pendant une durée de trois à cinq jours.

Chez plusieurs de mes malades, j'ai fait le premier pansement le 3e jour, voulant me rendre compte de l'état des parties; le plus souvent j'ai trouvé le drain obturé par un caillot fibrineux, venant de l'exsudat; tantôt la bourse était vide, tantôt il y avait un peu de liquide. Dans les autres cas, le drain a été enlevé, soit le 3e, soit le 4e ou le 5e ou le 7e jour. — Le drain enlevé, on continuait l'emploi de la vaseline et de la gaze iodoformées, recouvertes d'un pansement compressif à la ouate, qui était laissé en place pendant 3 jours, au bout desquels on remplaçait ce pansement par un simple suspensoir, les orifices du drain étant recouverts de gaze iodoformée, s'ils n'étaient pas déjà oblitérés.

Du petit nombre de cas que j'ai observés dans mon service de l'hôpital Laënnec et dans la clientèle, il résulte qu'il est en général suffisant de laisser le drain en place pendant 4 jours. Les pansements seront donc ainsi échelonnés : le jour de l'opération on applique le pansement antiseptique et compressif que nous avons décrit; — après 4 jours, on change le pansement, le drain est enlevé et l'on place un second pansement antiseptique et compressif, semblable au premier; il est laissé pendant 3 jours. Après le 7e jour, on le remplace par un suspensoir légèrement compressif et le malade peut se lever.

Cette petite opération peut donner lieu à quelques remarques.

D'abord, l'emploi de 3 à 4 centigrammes de cocaïne mélangés avec la sérosité a toujours suffi pour amener une anesthésie de la vaginale, le plus souvent complète.

La sérosité, malgré l'injection iodée, était toujours jaune citron translucide, non colorée par la teinture d'iode; et jamais elle ne fut louche ou purulente, malgré la présence du drain; quelquefois il restait un peu de sérosité dans la vaginale, qui s'écoulait immédiatement après l'enlèvement du drain. — Dans un cas, il y eut une récidive rapide de l'épanchement.

Une autre remarque intéressante c'est que, dans tous les cas, les feuillets de la vaginale pressés l'un contre l'autre donnaient une sensation de froissements, de frottements dus certainement à des exsudats fibrineux adhérents à leur surface; ces frottements étaient plus prononcés dans la région de l'épididyme; on constatait aussi une augmentation de volume due à ces exsudats fibrineux.

Dans un cas, chez un homme de 32 ans, atteint non d'une hydrocèle vaginale, mais d'un kyste volumineux épididymaire, le même traitement fut employé. Il fut suivi d'une récidive rapide avec forma-

tion d'une pseudo-membrane épaisse qui recouvrait les parois du kyste. On dut faire alors la cure radicale avec ablation totale du kyste. L'opération faite par M. Delbet a été suivie d'une guérison par première intention.

La dernière remarque à faire c'est qu'il semble, d'après les quelques cas qui précèdent, que la durée du traitement sera en général de 7 jours, au bout desquels le malade pourra commencer à s'occuper. — Mais on voit que le résultat n'est pas identique dans tous les cas, et qu'il faut attendre de nouveaux faits avant de formuler des conclusions fermes. Grâce à la méthode antiseptique, le traitement est absolument bénin.

Ce traitement ne s'applique qu'aux cas simples; si la tunique vaginale est épaissie, altérée, on se comportera suivant les circonstances [1].

1. Nicaise, 1873. *Des tubercules des testicules avec hydrocèle.* (*Gaz. méd.*, p. 437.)
— 1874. *De la translucidité totale de l'hydrocèle.* (*Gaz. méd.*, p. 257.)
— 1886. *Cure radicale de la hernie inguinale.* (*Rev. de chir.*, p. 568.)
— 1888. *Traitement de l'hydrocèle par le décollement et l'excision de la tunique vaginale.* (*Rev. de chir.*, p. 89.)
— 1888. *Hydrohématocèle par rupture des tuniques vaginales et fibreuses.* (*Rev. de chir.*, p. 213.)
— 1892. *Procédé d'anesthésie de la vaginale dans le traitement de l'hydrocèle par l'injection irritante.* (*Bul. Soc. Chir.*, p. 151.)

REVUE DES SOCIÉTÉS SAVANTES

SOCIÉTÉ DE CHIRURGIE

(30 octobre-20 novembre 1895.)

M. VILLAR (Bordeaux). — *Absence complète du vagin. Création d'un vagin artificiel.*

Rapport de M. PICQUÉ.

Il s'agit d'une femme de trente-deux ans, qui n'avait jamais eu d'écoulement menstruel, mais présentait des épistaxis périodiques. Mariée à vingt-huit ans, elle n'avait jamais pu avoir de rapports sexuels. Depuis l'âge de vingt-trois ans, elle éprouvait périodiquement des tiraillements dans le ventre accompagnés de douleurs dans les deux seins. Elle vient se soumettre à l'examen de M. Villar en novembre 1892. Ce dernier constate l'absence de vagin, et, par le toucher rectal, peut s'assurer qu'il existe un utérus petit et atrophié. La malade réclamant une intervention, M. Villar pratique une incision transversale, taille sur la vulve deux lambeaux antérieur et postérieur, dédouble la cloison recto-vésicale jusqu'à une profondeur de 9 centimètres, et, ne trouvant pas l'utérus, il ne pousse pas plus loin ce dédoublement, de peur de tomber dans le péritoine. La cavité ainsi creusée fut doublée avec les deux lambeaux muqueux taillés sur la vulve. Pour s'opposer à la rétraction cicatricielle de cette nouvelle cavité, M. Villar fit construire et porter à la malade un appareil spécial. Revue quelques mois après l'opération, cette malade présentait encore un vagin de 7 centimètres.

Le rapporteur fait observer que le procédé employé par M. Villar est celui qu'il a lui-même exécuté et conseillé pour les cas semblables. Je pense néanmoins que cette opération ne trouvera son indication que dans des cas exceptionnels, car, quoi qu'on fasse, on n'arrive pas à s'opposer à la rétraction cicatricielle, et le résultat fonctionnel sera toujours médiocre.

M. SEGOND a soigné une femme âgée de vingt-cinq ans, qui n'avait jamais eu ni règles ni troubles correspondant à la période menstruelle. Elle se marie et rencontre dans les rapports sexuels des difficultés qui l'obligent à voir un médecin. Elle subit alors une opération, sur laquelle elle ne peut donner aucune indication. M. Segond l'examine, et, au toucher, constate que son doigt pénètre dans une vaste cavité et sent que l'index est serré comme par un sphincter. Examinant de plus près, il se rend compte que le doigt avait pénétré dans la vessie à travers un urètre extrêmement dilaté. C'est par ce dernier

qu'avaient eu lieu les rapports sexuels. A la place du vagin normal se trouvait une simple cloison transversale. M. Segond l'incisa, décolla la cloison recto-vésicale jusqu'à ce qu'il rencontra une masse dure. qu'il considéra comme devant être l'utérus. Il ne voulut néanmoins le dégager, craignant de pénétrer dans le péritoine. La cavité ainsi creusée fut bourrée avec de la gaze iodoformée; aucune opération autoplastique ne fut pratiquée. Le tamponnement fut maintenu pendant un mois, puis M. Segond pratiqua des dilatations régulières avec des bougies de Hegar. Le fonctionnement physiologique aidant, la malade possède actuellement un vagin très suffisant.

M. Schwartz a communiqué au Congrès de chirurgie de 1892 un fait semblable, de création artificielle de vagin. Il a revu la malade 18 mois après l'opération et a pu vérifier que la nouvelle cavité s'était maintenue dans la plus grande partie.

M. Pozzi a observé un cas d'imperforation du vagin dans lequel l'hymen était parfaitement normal. La dilatation de l'urètre, par le fait de rapports sexuels anormaux, se rencontre non seulement chez les femmes à vagin imperforé, mais aussi chez les hypospadias hommes pris pour des femmes. M. Pozzi a eu l'occasion de voir un cas de ce genre, où les coïts dans la vessie déterminèrent des hématuries sérieuses.

M. Tuffier rapporte l'observation d'une jeune fille de dix-huit ans, qui se présente à lui avec une tumeur abdominale accompagnée d'aménorrhée complète. En touchant, M. Tuffier pénètre dans un prétendu vagin au fond duquel le doigt perçoit la tumeur abdominale. On pense à une imperforation de l'extrémité supérieure du vagin, et, comme le doigt se trouvait serré par une sangle assez épaisse, on fit une dilatation avec une tige de laminaire. Grande fut la surprise quand, le lendemain, la laminaire fut trouvée dans la vessie. Le prétendu vagin était l'urètre dilaté. M. Tuffier créa un vagin artificiel, arriva à l'utérus rempli de sang, évacua ce dernier, et tapissa le vagin artificiel avec l'utérus lui-même. La rétraction cicatricielle ne s'en produisit pas moins.

M. Estor (de Montpellier). — *Plaie pénétrante de l'abdomen par coup de couteau. Laparotomie. Section d'une artère épiploïque.*

Rapport de M. Picqué.

Un homme de vingt-trois ans reçoit un coup de couteau dans le ventre. Le médecin appelé constate une hernie épiploïque; il résèque la partie herniée et réduit le reste. Quelques heures après, M. Estor est appelé à voir le malade et trouve le ventre ballonné, pas de fièvre. Le pansement est souillé par du sang en abondance. Il agrandit aussitôt la plaie, pénètre dans la cavité péritonéale qu'il trouve remplie de sang en caillots. Sur le côlon descendant il perçoit une petite plaie qui est suturée, et au niveau de l'épiploon sectionné, une artère donne abondamment. Elle est liée, et le malade guérit.

M. Estor avait observé antérieurement trois autres cas de plaies de l'abdomen.

Dans le premier cas, un homme de vingt ans avait reçu un coup de couteau. M. Estor fait la laparotomie, ne trouve rien et referme le ventre. Le malade guérit.

Pour le second cas il s'agit d'un coup de pied de cheval. La laparotomie ne montre encore rien, et le malade guérit.

Dans le troisième cas la laparotomie fut pratiquée en pleine péritonite. On trouva une anse de l'intestin grêle sectionnée. Le malade succomba.

M. Reynier. — *Chirurgie du poumon.*

M. Reynier a observé un premier malade, atteint d'une contusion violente de la poitrine qui l'avait beaucoup frappé. Il s'agissait d'un homme de soixante et un ans, qui fut tamponné par un brancard de voiture. Ce dernier était venu le frapper au côté gauche, au niveau du cinquième espace intercostal. Immédiatement après l'accident, le malade était dans un état de shock extrême; il y avait une dyspnée intense, un pouls petit, une pâleur très marquée du visage; du côté du thorax, on constatait un enfoncement étendu. Les injections de caféine et d'éther ne purent ranimer le malade qui succombait le lendemain. A l'autopsie, M. Reynier constata l'enfoncement des côtes, sous les téguments sains, et de plus une hernie du poumon, cause vraisemblable de la dyspnée, et il se prit à regretter de n'être pas intervenu pour réduire cette hernie, qui avait échappé au diagnostic.

Peu de temps après, un second malade se présentait dans les mêmes conditions. M. Reynier n'hésita pas à inciser la peau, et se trouva, comme dans le cas précédent, en présence d'une hernie du poumon à travers une grande brèche de l'espace intercostal, qui avait éclaté sur une étendue de 10 à 12 centimètres Le poumon lui-même présentait une petite déchirure qui donnait lieu à une hémorragie. M. Reynier sutura cette plaie, réduisit le poumon, rétablit la continuité de l'espace intercostal et fit un drainage de la cavité pleurale. Dès le lendemain le malade était très amélioré. Malgré la complication d'une congestion pulmonaire et d'un abcès sous-cutané ne communiquant pas avec la plaie, le malade fit une guérison progressive et assez rapide.

M. Michaux fait observer que ce cas se rapproche beaucoup de celui qu'il a lui-même rapporté au dernier Congrès de chirurgie; il y en a d'ailleurs quelques autres semblables dans la littérature médicale.

M. Poirier a eu l'occasion de soigner un homme atteint de contusion pulmonaire. Il y avait eu emphysème de toute la partie latérale droite du thorax, et, au niveau du cinquième espace intercostal, on avait une sensation de crépitation douce due à une hernie du poumon. Par une pression continue et lente, M. Poirier arriva à la réduire, puis à la contenir au moyen d'un bandage. Le malade guérit sans encombre.

M. Quénu fut sur le point de pratiquer, en 1893, une intervention

chirurgicale chez un homme de trente ans, porteur d'un kyste hydatique du poumon, et présentant des vomiques. Avant d'intervenir, il voulut pratiquer une ponction exploratrice avec un gros trocart. Aussitôt se produisit une hémoptysie épouvantable, due vraisemblablement à ce qu'un vaisseau avait été perforé par le trocart. M. Quénu allait pratiquer un vaste volet costal pour aller à la recherche de ce vaisseau, quand, grâce à la glace, l'hémoptysie s'arrêta, et l'opération ne fut pas pratiquée.

En avril 1895, se présentait un jeune homme de dix-neuf ans, qui avait reçu un coup de couteau dans le septième espace intercostal, à deux travers de doigt en dedans de la pointe de l'omoplate gauche. M. Quénu le voit le lendemain matin et trouve son visage d'une pâleur extrême, ses yeux excavés, son pouls fréquent, mais sa température normale. Du côté gauche, on constatait un épanchement pleural assez considérable refoulant légèrement le cœur à droite. Cet état persiste encore le lendemain; M. Quénu pratique alors une ponction et retire environ 600 grammes de sang à peu près pur. Cette ponction amène un peu de soulagement; mais, au bout de 24 heures, la dyspnée reparait plus intense, la température s'élève. Une nouvelle ponction évacue 2000 grammes de liquide sanguin. En présence de cette hémorragie continue intra-pleurale, M. Quénu se décide à intervenir le 17 avril. Il prolonge la plaie accidentelle, résèque la septième côte et constate que le sang ne vient pas d'une artère intercostale. Il incise ensuite légèrement la plèvre et trouve que le poumon est en retrait vers la colonne vertébrale, mais qu'à la partie inférieure cette rétraction était moindre et qu'il y avait à ce niveau des adhérences pleurales. La cavité de la plèvre était d'ailleurs remplie de caillots. Supposant que le sang devait provenir d'une plaie pulmonaire siégeant au niveau des adhérences pleurales, après avoir retiré environ trois quarts de litre de sang, M. Quénu se contenta de bourrer la cavité pleurale avec de la gaze iodoformée. Dès le lendemain la gaze n'était plus que légèrement teintée de liquide séro-sanguinolent. L'exsudation diminua très rapidement, bientôt la cavité fut comblée, et le malade put sortir guéri le 30 avril.

Sans vouloir affirmer que le malade n'aurait pas guéri sans intervention, M. Quénu pense que cette dernière n'a pas été inutile. Les interventions de ce genre n'ont aucune gravité et mériteraient de trouver plus souvent leur indication.

M. Berger fait observer qu'on a déjà proposé d'ouvrir largement la cavité thoracique, pour amener la rétraction des poumons et arrêter ainsi une hémorragie venant d'une plaie de cet organe. Cette ouverture, suivie de tamponnement, est du reste à peu près la seule chose qu'on puisse faire en pareil cas, car il ne parait pas qu'une hémostase directe par ligature soit possible.

M. Delorme est grand partisan des interventions dans les cas d'hémorragies graves. Mais il n'est pas d'avis d'intervenir pour des hémorragies qui se sont arrêtées. On peut fort bien attendre leur résorption

et réserver une intervention secondaire pour le cas où l'épanchement subirait des modifications d'ordre infectieux.

M. TUFFIER traite particulièrement de deux points de la chirurgie pulmonaire, dont l'un a trait au traitement de l'hémothorax et l'autre à un point de médecine opératoire.

Les indications du traitement de l'hémothorax sont assez difficiles à préciser. M. Tuffier a observé trois cas d'hémothorax assez volumineux, consécutifs à une plaie du poumon, accompagnés pendant plusieurs jours d'un état fébrile qui aurait pu faire croire à une suppuration de l'épanchement, et qui tous trois ont guéri spontanément.

I. Dans le premier cas il s'agit d'un étudiant en droit qui se tire une balle de revolver dans le cinquième espace intercostal gauche. La conséquence fut un hémothorax qui remontait jusqu'à l'épine de l'omoplate. A partir du troisième jour le blessé présente un mouvement fébrile qui oscillait entre 39° et 40°. M. Tuffier crut à une transformation purulente de l'épanchement et fit une ponction. Il ne sortit rien que quelques gouttes d'une sérosité qu'un examen bactériologique démontra être aseptique. Le malade guérit sans intervention.

II. La seconde observation a trait à une jeune femme de dix-huit ans qui s'était tiré une balle de revolver dans le quatrième espace intercostal droit. Au sixième jour, elle fut prise d'accidents fébriles; la température variait entre 38°,6 et 39°,5. Cet état dura quelques jours; M. Tuffier ne fit aucune intervention. La résorption et la guérison furent complètes.

III. Il s'agit encore d'un étudiant qui s'était tiré une balle de revolver dans la poitrine et présentait un hémothorax considérable. Chez lui les accidents fébriles ne débutèrent qu'au huitième jour et se prolongèrent jusqu'au dix-septième. Il guérit comme les deux autres sans intervention.

Le point de médecine opératoire sur lequel M. Tuffier revient ensuite a trait au décollement de la plèvre pariétale dans le but d'explorer la surface pulmonaire, point qu'il a traité spécialement au dernier Congrès de chirurgie. Il a mis en pratique cette méthode chez un malade de M. Roger atteint de gangrène pulmonaire consécutive à une pneumonie. Cet homme, âgé de soixante ans, était profondément anémié, avec une température oscillant de 37°,5 à 40°, une haleine d'une fétidité repoussante et tous les signes d'une infection de la plus haute gravité. L'auscultation et la percussion indiquaient la présence d'une excavation siégeant dans le tiers moyen du poumon droit. M. Tuffier incise le huitième espace intercostal droit sur une étendue de 10 centimètres et met à nu la plèvre pariétale dans toute l'étendue de cette incision. Il voit, à travers le feuillet pleural, le poumon chevauchant librement et présentant sa coloration normale. Il décolle la plèvre pariétale de la huitième côte, résèque cette dernière pour se donner plus de jour, et arrive ainsi à isoler une étendue de plèvre, large comme la paume de la main. Explorant alors le poumon à travers le mince feuillet pleural,

M. Tuffier arrive à sentir, à la partie supérieure de son incision, une induration du poumon. Il conclut que là est le siège de la lésion. Il incise à ce niveau, et, après avoir traversé environ un centimètre de tissu pulmonaire, il tombe dans une énorme cavité d'où s'écoule un pus brunâtre, infect, de nombreux caillots et des fragments de tissu pulmonaire. Cette cavité est bourrée de gaze iodoformée; une mèche est placée dans l'espace sous-pleural décollé, et le reste de la plaie est réuni. Aussitôt la fièvre tombe, et les suites opératoires paraissent simples.

M. Michaux ne considère pas la question de l'intervention dans les hémothorax traumatiques comme aussi simple qu'on veut bien le dire. Différentes circonstances peuvent se présenter : tantôt l'épanchement du sang est d'emblée très abondant et menace aussitôt la vie. En pareil cas le chirurgien est désarmé; tantôt l'épanchement est plus progressif; la dyspnée va en s'accentuant lentement. Dans ce cas il faut intervenir rapidement, c'est-à-dire dans les quinze ou vingt premières heures. Mais même dans ces cas, une amélioration peut s'opérer spontanément.

Quant à la manœuvre de M. Tuffier, M. Michaux pense qu'elle doit être réservée aux cas de lésions pulmonaires localisées, avec ou sans adhérences pleurales. Quand il s'agit d'aller directement sur une plaie pulmonaire pour arrêter une hémorragie, elle n'est plus de mise. Il faut alors inciser la plaie et se porter directement sur l'origine de l'hémorragie.

M. Delorme a obtenu des résultats semblables à ceux de M. Tuffier, au point de vue de la possibilité du décollement de la plèvre pariétale. Ce dernier est assez facile, sauf au niveau des bords supérieur et inférieur des côtes, et au niveau des articulations chondro-costales.

M. Lucas-Championnière fait observer à M. Tuffier que les élévations de température au cours des hémothorax sont bien connues. Ce n'est pas une raison d'intervenir. On a actuellement trop de tendance à ouvrir le thorax. M. Championnière pense que, dans la majorité des cas, la simple immobilisation de la poitrine suffit pour arrêter l'hémorragie.

M. Ricard s'en tient à l'intervention dans les suppurations thoraciques profondes. Ces sortes d'opérations exigent une exploration préalable, et, si l'abcès est profond, tous les chirurgiens sont d'accord sur la nécessité d'une résection costale préalable. Le désaccord commence quand on atteint la plèvre. M. Tuffier fait l'exploration à travers la plèvre pariétale décollée. M. Ricard se demande si ce décollement est toujours utile, et s'il donne toujours de bons résultats. M. Bazy, dans une observation qu'il a publiée, a dû remonter très loin de son incision pour trouver la lésion pulmonaire, et M. Michaux, dans un autre cas, même après incision franche de la plèvre, eut de la peine à découvrir la lésion; l'exploration après décollement du feuillet pariétal eût été encore bien plus difficile. Mieux vaut donc inciser franchement la plèvre pariétale et pratiquer les explorations avec le doigt introduit dans la cavité pleurale.

M. Ricard a fait deux interventions pour lésions pulmonaires. Dans la première observation il s'agissait d'un malade atteint de vomiques et qui présentait des signes de cavité suppurante au niveau de la partie supérieure de l'aisselle. M. Ricard incise le 4e espace intercostal, résèque la 4e côte, trouve le poumon adhérent, incise au thermocautère et tombe dans la cavité remplie de pus.

La seconde observation est moins simple. Il s'agit d'une personne qui, à la suite d'un accouchement, présente des phénomènes pleuro-pulmonaires graves qui se terminent par une vomique et qui font porter le diagnostic d'abcès enkysté du poumon d'origine pleurale. Après avoir bien précisé sur la cage thoracique le point où les signes d'auscultation localisaient la cavité, M. Ricard incise en ce point et résèque huit centimètres de la 8e côte. Il incise la plèvre pariétale, et le poumon, de coloration normale, reste appliqué à la paroi. M. Ricard explore alors directement avec le doigt la surface pulmonaire et ne sent rien d'anormal. Il incise alors, avec le thermocautère, le parenchyme pulmonaire; il pénètre petit à petit jusqu'à une profondeur de 7 centimètres, et ce n'est qu'alors qu'il sentit une partie dure. Il put se rendre compte que le trajet se dirigeait obliquement vers le diaphragme et qu'il s'agissait d'une collection pleurale sus-diaphragmatique, que l'auscultation avait localisée plus haut d'une façon erronée. Avec un gros trocart, dirigé sur le doigt, M. Ricard effondra la cavité et put évacuer le pus. Les suites opératoires furent simples.

M. Ricard conclut que, dans bien des cas, l'auscultation et la percussion donnent des renseignements insuffisants, qu'il faut explorer directement la surface pulmonaire et même parfois traverser le parenchyme avant de reconnaître la lésion.

M. Bazy a fait des recherches cadavériques pour vérifier la possibilité du décollement de la plèvre pariétale et les limites dans lesquelles l'exploration de la surface pulmonaire peut être faite sous ce voile pleural. Il a constaté que ce décollement ne peut être pratiqué sur une certaine étendue sans donner lieu, d'une façon infaillible, à des déchirures.

En second lieu l'exploration du poumon à travers l'épaisseur du voile pleural est assez confuse, et des indurations pulmonaires, même superficielles, échappent souvent à ce genre d'exploration.

M. Quénu ne voudrait pas qu'on conclût de l'observation de M. Ricard que la percussion et l'auscultation peuvent induire en erreur; les signes qu'elles fournissent permettent de localiser les lésions dans une certaine zone. M. Quénu s'est demandé si l'auscultation directe pratiquée sur la surface pulmonaire elle-même, après l'ouverture de la cage thoracique, ne donnerait pas de renseignements plus précis. Les tentatives qu'il a faites ne l'ont mené à aucun résultat. — La seule ressource qu'ait le chirurgien est donc l'exploration digitale directe ou indirecte. L'exploration directe nécessite l'ouverture de la plèvre. On dit que celle-ci est inoffensive. Cela dépend de plusieurs facteurs, tout

d'abord de la région, le poumon s'appliquant plus facilement à la partie postérieure de la cage thoracique qu'à ses parties latérales, ensuite de la façon dont respire le malade. Si ce dernier respire violemment, l'air pénètre avec violence et donne lieu à un pneumothorax.

M. Jonnesco (de Bucarest). — *Abcès sous-phrénique gazeux intrapéritonéal. Laparotomie. Guérison.*

Il s'agit d'un homme de quarante-six ans qui, depuis trois ans, souffrait de douleurs vagues dans l'hypocondre droit. Depuis un mois ces douleurs sont devenues vives et lancinantes et obligent le malade à entrer à l'hôpital. Là, M. Jonnesco constate une tuméfaction de la partie inférieure droite du thorax, de l'épigastre et de l'hypocondre droit; dans toute la région tuméfiée on perçoit un bruit hydro-aérique et du clapotement. Une ponction exploratrice ramène des gaz fétides. M. Jonnesco pose le diagnostic d'abcès sous-phrénique gazeux, et pratique la laparotomie latérale. Dès l'ouverture du péritoine, on voit s'échapper des gaz et environ 6 litres d'un pus fétide. La poche purulente est nettement circonscrite : en haut par le diaphragme refoulé; en bas par le foie; en arrière par le ligament coronaire; à gauche par le ligament suspenseur; à droite elle se prolonge vers la fosse iliaque droite entre le foie et la paroi thoraco-abdominale. Des adhérences péritonéales fixent le bord antérieur du foie à la paroi, tout autour de l'abcès. Curage de l'abcès avec la curette de Volkmann, lavage au sublimé et drainage à la Mickulicz... Les suites opératoires furent simples. Deux mois et demi après l'opération, le malade quittait l'hôpital, conservant encore un petit trajet fistuleux.

M. Jonnesco attribue la cause de cet abcès à une constipation habituelle du malade.

M. Lejars. — *Hernie ombilicale gangrenée. Résection de 61 centimètres d'intestin grêle; entérorrhaphie circulaire. Guérison.*

Il s'agit d'une hernie ombilicale étranglée; au cours de l'opération M. Lejars trouva une gangrène de l'intestin s'étendant sur une longueur de 61 centimètres. Il réséqua toute la portion gangrenée, et, n'ayant pas de bouton de Murphy à sa disposition, il dut faire une entérorrhaphie circulaire. Le malade guérit sans incident.

M. Maurange. — *Cystostomie sus-pubienne.*

Rapport de M. Picqué.

Un homme de soixante-treize ans, prostatique depuis onze ans, est pris d'hématurie légère, puis s'infecte et se présente à M. Maurange dans un état très grave, avec des urines très ammoniacales, un léger anasarque et des calculs vésicaux. Malgré cet état général peu encourageant, M. Maurange pratique l'opération de Poncet et retire un gros calcul et onze petits. L'intervention ne fut suivie d'aucun accident et le

malade a guéri, conservant toujours un méat hypogastrique qui fonctionne à son entière satisfaction.

M. Picqué rapporte, à cette occasion, l'observation d'un homme de soixante-dix ans atteint de dysurie avec mictions fréquentes et douloureuses. Il était prostatique, et la recherche de calcul, faite à plusieurs reprises, n'avait pas donné de résultats. M. Picqué pratique la taille et, à son grand étonnement, trouve un calcul assez volumineux. Les douleurs disparurent. Quant au méat hypogastrique, il est incontinent, et, malgré l'emploi d'un appareil de Collin, le malade est gêné par l'écoulement continu de l'urine par l'hypogastre.

M. Picqué attire aussi l'attention sur l'influence que peut exercer la présence d'une infirmité, comme le méat hypogastrique, sur des cerveaux prédisposés. Il a eu occasion de refermer une ouverture hypogastrique chez un aliéné interné depuis six mois. Dès que ce malade fut débarrassé de son orifice anormal, les troubles cérébraux disparurent, et il put quitter l'asile.

M. Heurtaux (de Nantes). — *Anévrysme multilobulé de l'artère fémorale. Extirpation. Guérison.*

Il s'agit d'une fillette de onze ans atteinte d'un volumineux anévrysme de l'artère crurale du côté gauche. M. Heurtaux pratiqua l'extirpation du sac après ligature au-dessus et au-dessous de l'anévrysme. Au cours de l'opération, il y eut une hémorragie très grave, qui ne put être arrêtée que par la compression de l'aorte. Néanmoins M. Heurtaux put mener son opération à bien et la petite guérit fort simplement.

M. Heurtaux déclare que l'extirpation du sac est la méthode de choix pour le traitement des anévrysmes.

M. Quénu appuie la conclusion de M. Heurtaux, car il pense que la ligature prédispose plus à la gangrène que l'extirpation. Cependant il est un cas où l'extirpation ne doit pas être pratiquée, c'est quand il existe de petites ectasies au-dessus du sac anévrysmal. L'augmentation de tension peut amener la rupture d'une de ces dilatations. M. Quénu a extirpé un anévrysme fémoral chez un homme de soixante ans; les jours suivants, le malade tomba dans le collapsus et mourut. A l'autopsie, on trouva une série de petits anévrysmes dans l'iliaque interne, et l'un d'eux s'était rompu, amenant la mort.

M. Kirmisson ne saurait accepter la conclusion de M. Heurtaux et pense qu'il est imprudent d'établir une règle générale pour le traitement des anévrysmes. Ce dernier doit varier suivant les conditions de siège, de dimensions de l'anévrysme. La ligature est une opération infiniment plus simple et moins dangereuse que l'extirpation; elle donne des succès très nombreux, et s'il fallait adopter une opération de choix, M. Kirmisson choirait de préférence la ligature.

M. Schwartz est de l'avis de M. Kirmisson. Il a eu à soigner tout récemment deux anévrysmes poplités et les a guéris tous deux par la simple ligature. L'extirpation doit être réservée aux cas où la ligature

est exposée à ne pas réussir; c'est donc plutôt une opération de nécessité qu'une opération de choix.

M. MARCHAND a obtenu un succès parfait par la ligature chez un homme atteint d'anévrysme poplité à gauche et d'un anévrysme inguinal à droite.

M. LUCAS-CHAMPIONNIÈRE proteste également contre le terme d'opération de choix. La ligature et l'extirpation sont deux méthodes également bonnes et trouvant chacune ses indications.

M. CHAPUT a soigné récemment un malade âgé de cinquante-six ans qui présentait, dans la région du triangle de Scarpa, un énorme anévrysme. Cette tumeur avait grossi très rapidement à tel point que craignant de la voir se rompre M. Chaput dut l'opérer d'urgence. Il lia l'iliaque externe et la coupa entre deux ligatures, puis fit de même pour l'artère fémorale au-dessous de l'anévrysme. Il se mit ensuite en devoir de disséquer et d'enlever le sac. Mais il adhérait considérablement aux tissus voisins. Pensant faciliter la dissection, M. Chaput incisa le sac. Aussitôt un énorme jet de sang jaillit; avec l'index, dans l'intérieur du sac, on essaya d'obturer l'embouchure de la fémorale profonde, mais on ne put la trouver. M. Chaput dut abandonner la partie et se contenter de tamponner le sac à la gaze iodoformée. La guérison survint sans accidents.

M. Chaput est partisan de l'extirpation des anévrysmes quand elle est possible et facile. M. Delbet a démontré que la ligature expose davantage à la gangrène, à la rupture, à la récidive de l'anévrysme : en outre, l'adhérence du sac aux nerfs voisins provoque souvent des douleurs violentes. L'extirpation ne présente pas les mêmes inconvénients; par contre c'est une opération très difficile et très dangereuse. M. Chaput pense qu'on doit toujours s'efforcer de faire l'extirpation totale; il croit que la ligature et la section de l'artère en amont et en aval simplifient l'intervention. Il vaut mieux disséquer le sac sans l'ouvrir de parti pris. Si la poche est ouverte par mégarde, et si l'hémorragie est incoercible, on pourra toujours terminer l'opération par le bourrage du sac qui suffira à faire l'hémostase.

M. POIRIER ne croit pas que l'extirpation soit la méthode de choix. Il ne l'a faite qu'une seule fois pour un anévrysme poplité; il dut placer plus de soixante ligatures; mais l'opération se passa sans incident. Les suites immédiates furent excellentes; mais au bout de quelques jours il se fit une gangrène du pied et de la jambe, et le malade dut être amputé de la cuisse. M. Poirier connaît encore deux autres cas, appartenant à d'autres chirurgiens, dans lesquels l'extirpation d'un anévrysme poplité s'est terminée par une gangrène consécutive.

M. QUÉNU fait remarquer que, pour pouvoir apprécier la valeur d'une observation au point de vue de la gangrène consécutive, il faut savoir l'âge du malade, l'état de la circulation dans les membres et les suites opératoires au point de vue de l'infection possible, tous facteurs qui interviennent dans la production de la gangrène.

M. MONPROFIT (d'Angers). — *Prolapsus rectal à travers un anus sacré, guéri par un nouveau procédé.*

M. Monprofit a opéré, il y a deux ans, un homme atteint de cancer du rectum. Il fit la résection, par voie sacrée, du segment malade, mais ne put ensuite faire la suture des deux bouts, et dut se contenter d'établir un anus sacré. Le malade guérit. L'anus sacré ne fonctionna que médiocrement : il y avait de l'incontinence des matières et un prolapsus considérable du bout supérieur, si bien qu'après dix-huit mois, M. Monprofit se décida à intervenir par l'opération suivante : par une incision, il circonscrit l'anus sacré dans sa totalité, et le libère complètement. Grâce à la mobilité que le prolapsus avait donné au rectum, ce dernier put être attiré sur une longueur de 8 à 9 centimètres. Cela fait, M. Monprofit attira, au moyen d'un fil, cette partie supérieure du rectum dans le canal anal, aviva tout le pourtour de la marge de l'anus et y sutura l'extrémité inférieure du bout rectal. Le résultat était une invagination du rectum dans le canal anal. L'opération date de deux mois et a donné un résultat immédiat parfait.

M. Monprofit n'a pas trouvé d'observation analogue dans la littérature médicale.

M. QUÉNU fait remarquer que M. Monprofit n'a fait en somme qu'une opération de Hochenegg secondaire. Cette opération donne lieu dans la suite à des rétrécissements, et M. Quénu, qui a eu l'occasion de l'appliquer, a précisément constaté ce rétrécissement.

M. CHAPUT croit que, quand on fait l'opération de Hochenegg, il est nécessaire de faire l'extirpation de la muqueuse dans toute la hauteur du bout invaginant. Si on ne prend pas cette précaution, la muqueuse continue à sécréter et donne lieu à une accumulation de liquides. M. Chaput a également observé un rétrécissement consécutif, qui a nécessité une nouvelle intervention.

M. WALTHER présente un jeune garçon atteint de *décollement épiphysaire traumatique de l'humérus*. Le fragment avait traversé le deltoïde, et M. Walther dut intervenir avec le bistouri pour le dégager. Il fit la suture osseuse.

M. KIRMISSON représente l'enfant qu'il a opéré il y a deux ans pour un *sarcome de l'abdomen* et qu'il présenta à cette époque à la Société de chirurgie. La guérison s'est maintenue.

M. BERGER présente un malade chez lequel il a traité avec succès une *rétraction de l'aponévrose palmaire* par la méthode d'autoplastie italienne.

M. PICQUÉ présente une malade atteinte d'*hématuries rénales graves*, et chez laquelle une exploration de la vessie par la taille hypogastrique et une exploration du rein par la néphrotomie ne permirent de trouver aucune lésion. Les hématuries disparurent après la première inter-

vention. Les plaies opératoires furent pansées au *traumatol*, nouvel antiseptique employé dans le service de M. Périer.

M. DELBET présente un *corps étranger du rectum* assez insolite. C'est une bouteille, qu'un homme de trente ans s'était introduite, le goulot premier. Le fond était immédiatement au-dessus du sphincter et le goulot se sentait à travers les parois abdominales. De nombreuses tentatives d'extraction furent faites sans succès, et M. Delbet put s'assurer que l'obstacle était constitué par le coccyx. Il n'hésita pas à réséquer ce dernier, et dès lors l'extraction fut facile.

M. ROUTIER présente l'*appendice vermiforme* du malade qu'il a opéré il y a un mois. Ce malade avait conservé une fistule. Ces jours derniers, M. Routier dilata cette fistule avec une laminaire, et des matières fécales apparurent. Il fit une nouvelle intervention et retira un appendice perforé et contenant un calcul.

M. DELBET présente un chien auquel il a *inoculé l'agent qu'il suppose être celui du lymphadénome*. Ce chien est nettement leucémique.

M. PICQUÉ présente de la part de M. Villemin (d'Épinal) un *nouvel aspirateur-injecteur* qui permet, avec le même dispositif, de faire l'aspiration d'un liquide ou de l'injecter dans une cavité.

M. RICARD présente, de la part de M. Morage, un *amygdalotome à courant électrique* permettant de sectionner les amygdales sans la moindre effusion de sang.

REBLAUB.

BIBLIOGRAPHIE

PETIT MANUEL D'ANTISEPSIE ET D'ASEPSIE CHIRURGICALES, par le professeur **F. Terrier** et le Dr **Péraire**. — Paris, F. Alcan.

Le succès de ce livre s'explique non seulement par le renom du professeur, mais par le soin avec lequel il a été fait. Le grand nombre des manuels de ce genre est un avantage pour la vulgarisation de la méthode, car le nombre de ceux qui ne pratiquent pas encore les règles de l'antisepsie est plus grand qu'on ne le croit, au grand détriment des malades.

Dans ce manuel, les auteurs exposent la méthode et le pansement de Lister; ils traitent des divers agents antiseptiques, de ce qu'il convient de faire pour obtenir l'asepsie de la salle d'opération, du malade, du chirurgien, des aides, des différents appareils dans lesquels la chaleur est l'agent de la stérilisation : étuve, autoclave, ébullition. Puis viennent la stérilisation des instruments, des compresses, l'étude des pansements, etc.

Le livre se termine par un long chapitre sur les procédés antiseptiques à employer pour obtenir l'asepsie de chaque région. M. Terrier est un des chirurgiens qui ont le plus insisté sur l'asepsie obtenue par la chaleur.

NICAISE

DE L'ATROPHIE DE LA PROSTATE; DE LA CASTRATION DANS L'HYPERTROPHIE DE LA PROSTATE, par le Dr **Launois**. Paris, Coccoz, 1894.

Le travail du Dr Launois est d'un vif intérêt, il a fait de ce sujet une étude non chirurgicale mais embryologique, tératologique, anatomique, clinique et expérimentale. C'est en 1884 qu'il eut l'idée de la cure de l'hypertrophie de la prostate par la castration. De ses conclusions ressortent des conséquences chirurgicales; plusieurs malades ont déjà été traités suivant cette méthode. (*Rev. de chir.*, 1895, p. 359.)

Voici quelles sont les conclusions du Dr Launois : l'embryologie et l'anatomie démontrent que l'évolution de la prostate est liée à celle du testicule; dans les vices congénitaux des testicules, la prostate est atrophiée; l'atrophie des testicules consécutive à l'orchite s'accompagne d'atrophie de la prostate; la castration double pratiquée chez les animaux et chez l'homme détermine une atrophie de la prostate et des vésicules séminales.

La castration double détermine l'atrophie de la prostate lorsque cette glande est hypertrophiée. Cette opération peut donc devenir une méthode curative dans certains cas de dysurie mécanique par hypertrophie de la prostate.

LEÇONS DE CLINIQUE CHIRURGICALE, par le Dr **Péan**. — Paris, F. Alcan, 1895, 1550 p.

Ce volume est divisé en trois parties : la première renferme des leçons consacrées aux rétrécissements non cancéreux du pharynx, aux tumeurs vasculaires du méat urinaire chez la femme, aux kystes de la région thyro-hyoïdienne, aux lésions des maxillaires et au traitement des anévrysmes des gros vaisseaux par la méthode de pincement.

Dans la deuxième partie se trouvent le résumé de 2114 observations de malades traités dans le service en 1889 et en 1890. — Enfin la troisième partie comprend la statistique de 538 opérations de tumeurs abdominales faites pendant les années 1890 et 1891.

LES VARICES, par le Dr **Beurnier**. — Paris, Rueff.

L'auteur, chirurgien des hôpitaux, a donné dans ce livre de la Bibliothèque Charcot-Debove une étude étendue des varices, en relatant et utilisant les travaux qui ont paru dans ces dernières années et qui sont épars dans la science. Il a pris pour point de départ les varices des membres, en ajoutant un chapitre particulier pour les varices chez les femmes enceintes. Après avoir décrit les varices, en insistant suffisamment sur la pathogénie et l'anatomie pathologique, il aborde l'exposé des complications et des accidents des varices, de la phlébite variqueuse, des ruptures des varices et des ulcères variqueux.

Dans la symptomatologie, M. Beurnier s'étend sur l'existence des douleurs quelquefois si vives que M. Quenu a bien étudiées, et dont il a montré la pathogénie. En résumé, on a dans ce livre une étude complète des varices.

Parmi les livres de la Bibliothèque Charcot-Debove, nous signalerons encore le volume qui traite de l'*hygiène alimentaire*, dans lequel MM. les Dr **Polin** et **Labit** ont réuni des matériaux d'un réel intérêt pour l'ordonnancement d'un régime alimentaire.

SOMMAIRE DES PÉRIODIQUES DE CHIRURGIE

JOURNAL DE CHIRURGIE DE SAINT-PÉTERSBOURG, 1894 (Chirourguitschesky Vestnik). — Janvier — Traitement chirurgical des hernies étranglées, par *S. Schalita*, p. 1. — Blessures des arcades palmaires, par *G. Amitine*, p. 60. — Trois cas de lésion traumatique du foie, par *G. Tzeidler* p. 76. — Obstruction de deux uretères par des calculs, par *A. Kadiane*, p. 85. — Février-mars. — Revue critique des travaux sur l'action mécanique des balles de fusils modernes sur les tissus de l'organisme animal, par *V. Tilé*, p. 115. — Blessures des arcades palmaires (suite), par *G. Amitine* p. 151. — Traitement opératoire des fistules gastriques externes, par *G. Terner*, p. 171. — Contribution à la gastrentérostomie, par *A. Troïanoff*, p. 180. — Contribution à la technique opératoire des hémorroïdes, par *G. Trinkler*, p. 186. — Avril-mai. — Revue critique des travaux sur l'action mécanique des balles des fusils modernes sur les tissus de l'organisme animal, par *V. Tilé* (suite), p. 209. — Contribution à l'anatomie topographique du canal inguino-crural. Aponévroses et canal crural, par *M. Sviageminoff*, p. 228. — Topographie des organes internes dans l'hydropisie généralisée, par *J. Delitzine*, p. 334. — Traitement de pyohémie due aux affections de l'oreille moyenne, par *G. Tourner*, p. 362. — Juin-juillet. — Revue critique des travaux sur l'action mécanique des balles de fusils modernes sur les tissus de l'organisme animal, par *V. Tilé* (suite), p. 405. — Contributions à l'étiologie de la cystise, par *P. Vredene*, p. 447. — Kyste monoloculaire du maxillaire inférieur d'origine dentaire, par *A. Koudriacheff*, p. 465. — Cure radicale d'une hernie inguino-scrotale d'après le procédé modifié de Kochter, par *V. Tilé*, p. 473. — Kystes hydatiques multiples, par *V. Bekman*, p. 482. — Cystotomie sus-pubienne, par *I. Makaveïeff*, p. 494. — Influence de résection des lésions tuberculeuses locales sur l'évolution de la tuberculose pulmonaire, par *A. Podreze*, p. 500. — Août-septembre. — Revue critique des travaux sur l'action mécanique des balles des fusils modernes sur les tissus de l'organisme animal, par *V. Tilé* (fin), p. 547. — Lésions syphilitiques des articulations, par *G. Yastreboff*, p. 583. — Hydrocèle chez la femme, par *V. Gueynatz*, p. 622. — Ponction répétée du péricarde dans la péricardite, par *V. Gubbenet*, p. 636. — Concrétions urinaires formées autour de points de suture en soie dans la taille haute, par *G. Tzeidler*, p. 642. — Fistule gastrique tubulaire d'après le procédé de Sabaneïff, par *V. Lesine*, p. 649. — Traitement opératoire d'un abcès du poumon, par *P. Vredene*, p. 654. — Phénomènes parétiques dus à une exostose, par *E. Franzké*, p. 658. — Traitement des tumeurs de la vessie, par *A. Smirnoff*. p. 663. — Traitement de l'érysipèle traumatique par l'acide phénique camphré, par *N. Cheveleff*, p. 667.

REVUE DE CHIRURGIE DE VARSOVIE (Przeglad Chirurgiczny), VOLUME II, FASC. 1 — *I. Bogdanik* : Traitement opératoire du prolapsus du rectum, p. 1. — *R. Spira* : Phlébite traumatique du sinus transverse, consécutive à la trépanation de l'apophyse mastoïde, p. 21. — *I. Dombrovsky* : Ligature de la veine jugulaire interne dans les plaies ou tumeurs du cou, p. 42. — *F. Neugebauer* : Contribution à l'étude du pseudohermaphrodisme, p. 82. — *N. Karajewicz* : Grossesse et accouchement après néphrectomie, p. 150. — *A. Czaplinski* : Traitement des inversions chroniques de l'utérus, p. 157.

ANNALES DE CHIRURGIE DE MOSCOU, 1894, VOLUME IV, FASC. 4. — M. *Lissenkoff* : Conservation et préparation des pièces anatomiques, p. 553. — *Prof. Pavlovsky* : Contribution à l'étude de l'influence des brûlures étendues sur l'organisme, p. 559. — *M. Ignatieff* : Pyohémie périphérique ou externe, p. 564. — *M. Krasnobaïeff* : Suture de la trachée après trachéotomie, p. 580. — *M. Roudneff* : Sur un cas d'actinomycose du cou, p. 585. — *M. Tzouppinguer* : Ostéoplastie pour

fissure rachidienne, p. 595. — *M. Smirnoff* : Etranglement d'une hernie externe coincidant avec un étranglement interne, p. 603. — *M. Lissiansky* : Résection de l'intestin dans l'anus contre nature, p. 607. — *M. Kozlosvky* : Tératome congénial du scrotum, p. 614.

VOLUME IV, FASC. 5. — *Tekchoff* et *Timoféieff* : Névromes multiples concomitants avec fibromes mollusca multiples, p. 719. — *Doubrovine* : Narcose mixte par le bromure d'éthyle et le choroforme, p. 749. — *Kravtschenko* : Macroglossie, p. 762. — *Sapiejko* : Traitement des lésions urétrales par transplantation muqueuse, p. 775. — *Volkovitsch* : Résection ostéoplastique du tarse avec conservations d'un pont plantaire, p. 795. — *Zerenine* : Névrite parenchymateuse consécutive à l'ostéomyélite aiguë, p. 795. — *Zerenine* : Laparatomie pour plaie du foie et de l'épiploon, p. 799. — *M. Fedoroff* : Dénudation de la verge et des testicules, p. 801. — *Bereskine* : Hypertrophie de la prostate guérie par la castration, p. 802.

M. EL.

VARIÉTÉS

CONGRÈS FRANÇAIS DE CHIRURGIE

(10e Session, 1896.)

Dans sa séance du 6 novembre, le Conseil d'administration de l'Association française de Chirurgie a mis les questions suivantes à l'ordre du jour du Congrès qui doit avoir lieu à Paris en octobre 1896 :

1° Thérapeutique chirurgicale des pieds bots : M. FORGUE, de Montpellier, rapporteur ;

2° Traitement des prolapsus génitaux : M. BOUILLY, de Paris, rapporteur.

Ces questions seront, d'après un vœu émis à l'Assemblée générale, portées par une circulaire spéciale à la connaissance de chacun des membres du Congrès.

Le Conseil a en outre décidé que l'Assemblée générale aurait lieu chaque année le vendredi soir, à 1 heure 3/4.

TABLE DES MATIÈRES

DU TOME QUINZIÈME

MÉMOIRES ORIGINAUX

ALDIBERT. — Tumeur cérébrale avec symptômes de fausse localisation. Trépanation exploratrice. 158
BÉRARD. — Note sur 2 cas d'épithéliome sébacé primitif. 664
BLOCH (OSCAR). — Cholécystotomie extra-abdominale (extra-cutanée). 147
BROUSSES (J.) et BERTHIER (A.). — Notes histologiques et cliniques pour servir à l'histoire de la talalgie 681
CAHIER. — Hernies ombilicales des nouveau-nés et des enfants. . . 273
DARDIGNAC (J.-J.-A.). — Réflexions sur l'ongle incarné, quelques-unes de ses causes et sa cure radicale. 353, 513
DARDIGNAC (J.-J.-A.). — Note sur le varicocèle et son traitement. . . 721
DELORME (E.) et MIGNON. — Sur la ponction et l'incision du péricarde, 797, 987
Du sérum antistreptococcique. 448
FAGUET et VITRAC. — Neuf observations d'hystérectomie abdominale supra-vaginale pour fibro-myômes de l'utérus. Traitement rétro-péritonéal du pédicule. 494
FÉRÉ (CH.). — Une hyperesthésie génitale en rapport avec la brièveté du frein dans la verge. 333
FÉRÉ (CH.). — La famille tératoplasique 692
GANGOLPHE et SIRAUD. — De la voie préauriculaire dans les interventions sur le conduit auditif et le rocher. 300
GATTI (G.). — Rapide développement d'un sarcome de la thyroïde à la suite d'infection par streptocoque pyogène. 618
GAUDIER et PÉRAIRE. — Contribution à l'étude de la tuberculose mammaire. 768
GROUBÉ (G. de). — De l'embolie graisseuse. 577
HUGUET (J.) et PÉRAIRE (M.). — De la conduite du chirurgien dans le cas de plaie pénétrante de poitrine par arme blanche. 26
KOUSMINE. — Tumeur volumineuse de la région iléo-fémorale gauche constituée par une hernie de la trompe utérine. 313
LEWIN. — Note sur l'emploi du vinaigre contre les vomissements consécutifs à la chloroformisation. 786
LLOBET. — Thoracotomie et thoracoplastie. 242
LOISON (E.). — Contribution à l'étude pathogénique et thérapeutique

de l'appendicite ulcéro-perforante et de la péritonite suppurée, localisée et généralisée consécutive. 1
MARTIN (E.). — Hydronéphrose congénitale chez un enfant de deux ans. Ablation. Guérison. 324
MERMET. — Les kystes congénitaux du raphé génito-périnéal. . . . 382
NICAISE. — Pétrification périphérique d'une tumeur villeuse de la vessie. 240
NICAISE. — Traitement de l'hydrocèle de la tunique vaginale par l'injection irritante et le drainage. 1023
NOVÉ-JOSSERAND et BÉRARD. — Sur un cas de myxome kystique du tibia. 436
PAUZAT (J.-E.). — Étude sur le fonctionnement des ménisques intra-articulaires du genou et des lésions qui peuvent en être la conséquence; entorse de l'articulation; luxation des ménisques, etc. . . 97
PÉRAIRE. — Cinq cas d'orteil en marteau opérés et guéris au moyen de l'ostéotomie cunéiforme. 605
PILLIET et COSTES. — Étude histologique sur les épithéliomes du testicule. 641
QUÉNU. — Note sur l'anatomie du cholédoque à un point de vue chirurgical. 568
RÉPIN. — La toxithérapie des tumeurs malignes. 465
SAMFIRESCU. — Ostéoplasties expérimentales. 839
SEGALE. — Laparo-hystéropexie extra-péritonéale dans le traitement du prolapsus et de la rétroflexion de l'utérus. 337
SEVEREANO. — Nouveau procédé de la résection du genou. 41
TERRIER (F.). — De l'asepsie en chirurgie (Fin). 44
TERRIER (F.). — Traitement chirurgical de l'angiocholite et de la cholécystite infectieuses. 965
TERRIER (F.) et HARTMANN. — Contribution à l'étude des myômes de la vessie. 181
TUFFIER. — Un cas d'infection généralisée par le staphylocoque doré. Furonculose, abcès de la prostate, phlegmon périphérique, abcès de l'épaule droite. Phlegmon de la cuisse droite et de la région lombaire droite, broncho-pneumonie; guérison. 253

SOCIÉTÉS SAVANTES

Association française de chirurgie : 9e Congrès français de chirurgie (21 au 26 octobre 1895), compte rendu par T. REBLAUB. 869
Société de chirurgie de Paris : 28 novembre-19 décembre 1894, 72; — 26 décembre-16 janvier, 167; — 23 janvier, 2 février, 255; — 6-20 mars, 341; — 21 mars-17 avril, 450; — 24 avril-15 mai, 539; — 22 mai-19 juin, 626; — 24 juin-17 juillet, 702; — 24-31 juillet, 790; — 30 octobre-20 novembre. 1029
Académie de médecine : 13 novembre-26 décembre 1894, 82; 8-29 janvier, 179; — 5-19 février, 264; — 5-19 mars, 349; — 26 mars-23 avril, 463; — 30 avril-28 mai, 550; — 4 juin-2 juillet, 636; 9 juillet-12 novembre 961

Académie des sciences : 5 novembre-2 décembre 1894, 81 ; — 3 novembre-21 janvier, 179; — 16-29 avril, 463; — 6 mai-4 juin, 550; — 4-24 juin, 636; — 24 juin-4 novembre. 961

BIBLIOGRAPHIE

Auvard. — Le nouveau-né. 92
Bereskine. — Hypertrophie de la prostate guérie par la castration. . 351
Beurnier. — Les varices. 1043
Bloch (O.). — Sur les abcès des os, principalement au point de vue de leur anatomie pathologique et de leur pathogénèse. 94
Boiffin. — Tumeurs fibreuses de l'utérus. 640
Borelius (J.). — Sur les méthodes opératoires de la région sacrée. . 963
Broca et Lubet-Barbon. — Les suppurations de l'apophyse mastoïde et leur traitement. 857
Ciechomski. — Rupture du tendon de la longue portion du biceps brachial. 716
Dauriac. — De la cure radicale de la hernie ombilicale. 629
Delitzine. — Topographie des organes internes dans l'ascite avec anasarque généralisée. 83
Duplay, Rochard et Demoulin. — Manuel de diagnostic chirurgical. 637
Felizet. — Les hernies inguinales de l'enfance. 90
Finger. — La syphilis et les maladies vénériennes (trad. fr.). 963
Franklin. — Variétés chirurgicales. 266
Gentilhomme. — Hystérectomie abdominale. 640
Guerken. — Articulation de la hanche et pression atmosphérique. . 863
Guillemain. — La pratique des opérations nouvelles en chirurgie. . 856
Hayes, Bergonié, Débedat. — Technique pratique de l'épilation par l'électricité. 92
Hönigschmied. — Expériences cadavériques sur les déchirures des ligaments du genou. 266
Krannhels. — Des infections pyocyaniques. 94
Krasnobaieff. — Suture de la plaie trachéale après la trachéotomie. . 861
Lagoutte. — Des résultats éloignés de la cystostomie sus-pubienne. 963
Launois. — De l'atrophie de la prostate, castration dans l'hypertrophie de la prostate. 1041
Liaudet. — Urétrotomie partielle et totale dans les lésions des uretères avec ou sans altérations des reins. 94
Lissenkoff. — Traitement opératoire des méningocèles et des encéphaloïdes. 93
Lucas-Championnière (J.). — Traitement des fractures par le massage 718
Marvaud. — Les maladies du soldat. 269
Masse et Woalonghan. — Nouveaux essais de topographie cranio-encéphalique. 92
Matveieff. — Rupture traumatique de la vessie avec intégrité de la paroi abdominale antérieure. 269
Mendes (P.). — Considérations sur le traitement chirurgical des fistules de l'anus 629

NORSTRÖM. — Formulaire du massage. 92
PAVLOVSKY. — Influence des brûlures étendues sur l'organisme. . . 860
PÉAN. — Diagnostic et traitement des tumeurs de l'abdomen et du bassin. 857
PÉAN. — Leçons de clinique chirurgicale. 1042
RECLUS. — La cocaïne en chirurgie. 640
RESNIKOFF. — Contribution au diagnostic et au traitement de l'obstruction des uretères par les calculs. 718
REYMOND. — Contribution à l'étude de la bactériologie et de l'anatomie pathologique des salpingo-ovarites. 714
RICHELOT. — L'hystérectomie vaginale contre le cancer de l'utérus et les affections non cancéreuses. 91
ROGER (J.). — Les médecins normands du XIIe au XIXe siècle. 91
SIMON (P.). — Manuel de percussion et d'auscultation. 637
SINITZINE. — Hypertrophie de la prostrate guérie par la castration. . 351
SMIMOFF. — Etranglement d'une hernie externe coïncidant avec l'étranglement interne. 861
SPIJARNY. — De la suture nerveuse. 857
STUDSGAARD. — Quelques cas de résection de l'intestin. 267
TARNIER. — De l'asepsie et de l'antisepsie en obstétrique. 639
TEICHOFF. — Luxation du rachis dans la région cervicale. 350
TERRIER (F.) et PÉRAIRE. — Petit manuel d'antisepsie et d'asepsie chirurgicales. 1041
TRZEBICKY. — Longueur maxima de la portion de l'intestin grêle qu'on est en droit de réséquer. 716
VOLKOVITSCH. — Résection ostéoplastique du tarse avec conservation d'un pont plantaire. 862
WIER. — Histoires, disputes et discours. Nouv. édit. par *Bourneville*). 265
ZERENINE. — Névrite périphérique parenchymateuse consécutive à une ostéomyélite aiguë. Parésie du membre. 859

VARIÉTÉS

Association française de chirurgie. 9e congrès français de chirurgie. 551
Association internationale de gynécologie et d'obstétrique. 2e session, Genève, 1896. 551
Congrès français de chirurgie, 10e session, 1896. 1044
Congrès de médecine. 2e session, Bordeaux. 464
Jubilé du professeur Sklifossovsky. 352

SOMMAIRE DES PÉRIODIQUES DE CHIRURGIE

Sommaire des périodiques de chirurgie. 95, 179, 270, 865, 1043

NÉCROLOGIE

A. Guérin, 271; Thiersch, 552; Verneuil, 555; Pasteur, 868; Larrey, 964; Bardeleben. 964

TABLE ANALYTIQUE DES MATIÈRES

DU TOME QUINZIÈME

ABRÉVIATIONS

Congr. fr. ch. : Congrès français de chirurgie.
Soc. ch. : Société de chirurgie de Paris.

Les titres des mémoires originaux sont imprimés en italiques et les noms de leurs auteurs en petites capitales.

Abcès. — Voy. *Cerveau, Épaule, Foie, Iliaque (fosse), Laparotomie, Os, Prostate.*

Abdomen. Double plaie avec double perforation du cæcum, double laparotomie, *Soc. ch.*, 176, 255; contusions graves, *ib.*, 347, 450; plaie pénétrante chez une femme enceinte, résection de l'intestin, *ib.*, 454; plaie pénétrante par coup de couteau. Laparotomie, *ib.*, 1030; diagnostic et traitement des tumeurs de l'— et du bassin, par *Péan*, bibl., 857. — Voy. *Fibrome, Hystérectomie, Vessie.*

Actinomycose. — temporo-maxillaire, *Congr. fr. ch.*, 902; un cas d'— thoracique, *ib.*, 908.

Alexander (opération d'). — modifiée, *Congr. fr. ch.*, 950.

Amputation. — inter-scapulo-thoracique, *Soc. ch.*, 636; — *Congr. fr. ch.*, 951; — pour hypertrophie congénitale partielle du pied, *ib.*, 960.

Anesthésie. — mixte par association du chloroforme, de la spartéine et de la morphine, *Soc. ch.*, 635; — locale par l'huile gaïacolée, *ib.*, 796. — Voy. *Chloroforme, Cocaïne, Éther.*

Anévrismes. Traitement, statistiques, *Congr. fr. ch.*, 896; — diffus de l'avant-bras consécutif à un coup de feu, ablation du sac, *ib.*, 952; multilobulé de l'artère fémorale. Extirpation, *Soc. ch.*, 1037.

Angiocholite. *Traitement chirurgical de l' — et de la cholécystite infectieuses* (F. Terrier), 963; *id.*, *Congr. fr. ch.*, 924.

Ankylose. — Voy. *Ostéotomie, Résection.*

Antisepsie. Valeur de l'oxycyanure de mercure, *Congr. fr. ch.*, 898. — Voy. *Asepsie.*

Anus. — contre nature, traitement, *Congr. fr. ch.*, 921; — artificiel pour fistules stercorales par perforation du rectum, *ib.*, 922; — contre nature complexe, *ib.*, 929. — Voy. *Fistules, Murphy (Bouton de).*

Apophyse mastoïde. Suppuration, traitement, par *Broca* et *Lubet-Barbon*, bibl., 857.

Appendicite. *Contribution à l'étude pathogénique et thérapeu-*

tique de l'— ulcéro-perforante et de la péritonite suppurée, localisée ou généralisée consécutive (E. Loison), 1. — infectieuse, laparotomie, *Soc. ch.*, 703, 792; Remarques sur 95 nouvelles opérations d'— à froid, *Congr. fr. ch.*, 912; 7 cas d'— aiguë, laparotomie, *ib.*, 914.

Armes à feu. Fractures multiples par éclatement des os du crâne et fracture indirecte du maxillaire inférieur par balle de fusil modèle 1886, *Congr. fr. ch.*, 899. — Voy. *Anévrysme*, *Poitrine*.

Arthrodèse. — tibio-tarsienne, manuel opératoire et résultats, *Congr. fr. ch.*, 959.

Arthrotomie. — Voy. *Coude*, *Genou*.

Articulations. — de la hanche et pression atmosphérique, par *Guerken*, bibl., 863. — Voy. *Ménisques*.

Ascite. Topographie des organes internes dans l'— avec anasarque généralisée, par *Delitzine*, bibl., 83. — Voy. *Foie*.

Asepsie. *De l'— en chirurgie* (fin) (F. Terrier), 45; — et antisepsie en obstétrique, par *Turnier*, bibl., 630; antisepsie et — chirurgicales, par *A. Reverdin*, bibl., 720.

Attelles. — en aluminium pour pseudarthroses de l'humérus, *Congr. fr. ch.*, 893.

Auscultation. Manuel de percussion et d'— par *P. Simon*, bibl., 637.

Bactériologie. Infections pyocyaniques, par *Krannher*; bibl., 94. *Un cas d'infection généralisée par le staphylocoque doré* (Tuffier), 253; infection urinaire, *Soc. ch.*, 261; contribution à l'étude de la — et de l'anatomie pathologique des salpingo-ovarites, par *Reymond*, bibl., 714. — Voy. *Ostéomyélite*, *Péritonite*, *Sarcome*.

Bassinet. — Voy. *Abdomen*, *Bassin*, *Hématonéphrose*.

Biceps. Rupture du tendon, résection, *Soc. ch.*, 341; brachial, rupture du tendon, par *Ciechomski*, bibl., 716.

Broncho-pneumonie. — (Tuffier), 253.

Brûlures. — étendue, influence sur l'organis., par *Pavlovsky*, bibl., 860.

Cæcum. — Voy. *Abdomen*, *Murphy* (*Bouton de*).

Calcul. — Voy. *Néphrolithotomie*, *Uretères*.

Cancer. — Voy. *Estomac*, *Œsophage*, *Utérus*.

Castration. — Voy. *Prostate*.

Cerveau. Abcès d'origine otitique, *Soc. ch.*, 78. — *Tumeur avec symptômes de fausse localisation. Trépanation exploratrice* (Aldibert), 158; luxation du rachis, par *Teichoff*, bibl., 350.

Chloroforme. Thymus volumineux chez un enfant mort sous le —, *Soc. ch.*, 462. — *Sur l'emploi du vinaigre contre les vomissements consécutifs* (Lewin), 786. — Voy. *Anesthésie*.

Cholécystentérostomie. — *Soc. ch.*, 711.

Cholécystites. *Traitement chirurgical de l'angiocholite et de la — infectieuses* (F. Terrier), 965; *idem*, *Congr. fr. ch.*, 924.

Cholécystostomie. — *intra-abdominale extra-cutanée* (O. Bloch), 147; — par la voie lombaire, *Soc. ch.*, 626; — intra-pariétale et transmusculaire, *Congr. fr. ch.*, 925.

Cholédoque. Chirurgie du —, *Soc. ch.*, 541. — *Note sur l'anatomie du — à un point de vue chirurgical* (Quénu), 568.

Clavicule. Fractures et luxations, suture, *Congr. fr. ch.*, 886.

Cocaïne. La — en chirurgie, par *Reclus*, bibl., 640.
Consolidation. — des os, modes artificiels, *Congr. fr. ch.*, 892.
Corps étrangers. — Voy. *Fistule*, *Genou*, *Rectum*.
Cou. — Voy. *Fistule*.
Coude. Luxation en arrière, arthrotomie, *Soc. ch.*, 77.
Coxalgie. Attitude du membre dans la —, *Soc. ch.*, 346.
Crâne. Topographie cranio-encéphalique, par *Masse* et *Woalonghan*, bibl., 92.
Crâne. — Voy. *Armes à feu*.
Cystostomie. — sus-pubienne, résultats éloignés, par *Lagoutte*, bibl., 963; sus-pubienne, *Soc. ch.*, 1036.
Diagnostic. Manuel de — chirurgical, par *Duplay*, *Rochard et Demoulin*, bibl., 637. — Voy. *Uretères*.
Doigt. — Voy. *Tétanos*.
Drainage. — Voy. *Hydrocèle*.
Écrasements. Abstention systématique dans les grands — des membres, *Congr. fr. ch.*, 950.
Électricité. Épilation par l'—, par *Hayes*, etc., bibl., 92.
Embolie. *De l'— graisseuse* (G. de Groubé), 577.
Encéphale. Chirurgie de l'—, *Congr. fr. ch.*, 900. — Voy. *Crâne*.
Encéphalocèle. Traitement opératoire, par *Lissenkoff*, bibl., 93.
Enfants (maladies des). Le nouveau-né, par *Auvard*, bibl., 92. — Voy. *Chloroforme*, *Genou*, *Hernie*, *Hydronéphrose*.
Entérectomie. — Voy. *Hernies*.
Entorse. — Voy. *Ménisque*.
Épaule. *Abcès* (Tuffier), 253; sarcome globo-calculaire de la tête humérale gauche, résection, *Soc. ch.*, 261.
Épilation. — Voy. *Électricité*.
Épispadias.—Voy. *Symphyséotomie*.
Épithéliome. *Note sur 2 cas d'— sébacé primitif* (Bérard), 664; — calcifié de la peau, polymorphe des glandes salivaires, *Congr. fr. ch.*, 894. — Voy. *Hématonéphrose*, *Testicule*.
Estomac. *Deux observations de traitement chirurgical du cancer* (Quénu), 850. — Voy. *Congr. fr. ch.*, 910 et suiv.
Éther. Anesthésie par l'—, *Soc. ch.*, 549, 629.
Étranglement. — Voy. *Hernies*.
Fémur. — Voy. *Ostéotomie*, *Suture*.
Fibromes. — de la paroi abdominale, *Soc. ch.*, 459; — du ligament large, extirpation, *Congr. fr. ch.*, 943; — de l'utérus, statistique des opérations, *ib.*, 946. — Voy. *Hystérectomie*.
Fistules — recto-vaginales, procédé nouveau, *Soc. ch.*, 345; — urétéro-vaginales, *ib.*, 454, 539; — à l'anus, traitement chirurgical par *P. Mendes*, bibl., 638; — du cou, *Congr. fr. ch.*, 905; opération de Letiévant-Estlander pour — pleurale ancienne, extraction d'une épingle et de deux drains dans la plèvre, *ib.*, 907; — pénienne, urétroplastie, *ib.*, 938. — Voy. *Anus*.
Foie. Abcès compliqués d'ascite, *Soc. ch.*, 78; abcès, 6 observations, *ib.*, 178.
Fractures. Traitement par le massage et la mobilisation, par *Lucas-Championnière*, bibl., 718; — non compliquées de plaies, *Congr. fr. ch.*, 884; intervention tardive, *ib.*, 893. — Voy. *Armes à feu*, *Clavicule*, *Ostéotomie*, *Suture*.
Frein. *Hypéresthésie génitale en rapport avec la brièveté du — dans la verge* (Féré), 333.
Furonculose. — (Tuffier), 253.
Gangrène. — Voy. *Hernies*.

Gastroentérostomie. — Voy. *Murphy (Bouton de).*

Gastrostomie. Procédé de Franck, *Soc. ch.*, 258.

Genou. Hématome symptomatique d'un corps étranger, arthrotomie, *Soc. ch.*, 260; expériences cadavériques sur les déchirures des ligaments, par *Honigschmied*, bibl., 266; déviation angulaire consécutive à la résection du — chez l'enfant, *Congr. fr. ch.*. 957. — Voy. *Ménisque, Résection.*

Genuvalgum. — *Soc. ch.*, 80.

Gravelle. — phosphatique primitive, *Congr. fr. ch.*, 939.

Grossesse tubaire. — *Congr. fr. ch.*, 943.

Hanche. Le *genu recurvatum* dans les affections chroniques de la — *Congr. fr. ch.*, 956. — Voy. *Articulation, Luxation, Ostéotomie;*

Hémarthrose. — Voy. *Genou.*

Hématocèle. — péri-utérine. *Congr. fr. ch.*, 940; — sous-péritonéo-pelvienne, incision ischio-rectale et décortication de la poche, *ib.*, 942.

Hématométrie. — *Soc. ch.*, 710.

Hématonéphrose. — intermittente par épitholiéma du bassinet, *Soc. ch.*, 75.

Hématurie. Néphrectomie pour —, *Soc. ch.*, 263; — rénales graves sans substratum anatomique, *Congr. fr. ch.*, 927.

Hernies. — inguinale de l'enfance par *Felizet*, bibl., 90; — *ombilicales des nouveau-nés et des enfants* (Cahier), 273. — *Tumeur de la région iléo-fémorale gauche constituée par une — de la trompe utérine* (Kousmine), 313; — ombilicale, cure radicale, par *Dauriac*, bibl., 638; étranglement d'une — externe coïncidant avec l'étranglement interne, par *Smimoff.*, bibl., 86; — musculaires, *Congr. fr. ch.*, 897; résultats de l'examen de dix mille observations de — (1881-1884), *ib.*, 917; entérectomie pour cure radicale de — non étranglées, *ib.*, 918; — gangrenées, invagination partielle ou totale de l'intestin, *ib.*, 918; — gangrenées, entérectomie et bouton anastomotique, *ib.*, 919; utilisation de certains tendons, *ib.*, 919; cure radicale de la — inguinale sur l'enfant, *ib.*, 920; ombilicale gangrenées. Résection, entérorraphie circulaire, *Soc. ch.*, 1036.

Histoire. Les médecins normands du XIIe au XIXe siècle, par *J. Roger*, bibl., 91; histoires, disputes et discours, par *J. Wier*, bibl., 265; variétés chirurgicales, par *Franklin*, bibl., 266.

Histologie. — Voy. *Talalgie, Testicule.*

Humérus. — Voy. *Attelles.*

Hydrencéphalocèle. — occipitale, *Congr. fr. ch.*, 900.

Hydrocèle. *Traitement de l' — de la tunique vaginale par l'injection irritante et le drainage* (Nicaise), 1023.

Hydronéphrose. — bilatérale intermittente, *Soc. ch.*, 76. — *congénitale chez un enfant de deux ans. Ablation* (E. Martin), 324.

Hystérectomie. *Neuf observations d'—abdominale supra-vaginale pour fibro-myômes de l'utérus. Traitement rétro-péritonéal du pédicule* (Faguet et Vitrac), 494; procédé définitif d' — abdominale totale pour fibromes, *Soc. ch.*, 471, 626; — abdominale, par *Gentilhomme*, bibl., 640; — abdominale totale, *Congr. fr. ch.*, 945; pour fibromes utérins, *ib.*, 946; des plus gros fibromes justiciables de l' — vaginale, *ib.*, 946; — abdominale totale par ligature, *ib.*, 947; — vaginale

abdominale totale, *ib.*, 948. — Voy. *Utérus.*

Iliaque (Fosse). *Abcès (contribution à l'étude des) de la* — (BRAULT), 246; variété rare de phlegmon, *Soc. ch.*, 258.

Incision. — vaginale, indication et valeur, *Congr. fr. ch.*, 940. — Voy. *Hématocèle, Péricarde.*

Infection. — Voy. *Appendicite, Bactériologie, Sarcome.*

Instruments. Porte-aiguilles, et aiguilles, *Soc. ch.*, 676; éponges stérilisées, *ib.*, 636.

Intestin. Occlusion, *Soc. ch.*, 462; rétrécissements, traitement, *Congr. fr. ch.*, 915. — Voy. *Hernies, Murphy (Bouton de), Résection, Suture.*

Jubilé. — du professeur Sklifossovsky, 352.

Kystes. — *congénitaux du raphé génito-périnéal* (MERMET), 382; — hydatiques intra-hépatiques, phénomènes observés à la suite de l'ouverture large, *Congr. fr. ch.*, 924; ovaires kystiques, chez une hystérique, ablation, *ib.*, 944. — Voy. *Myxome, Pneumotomie.*

Laparo-Hystéropéxie. — Voy. *Utérus.*

Laparotomie. Annexes enlevées par la — *Soc. ch.*, 178; — pour périty-phlite à marche anormale, *Congr. fr. ch.*, 913; pour abcès sous-phréniqué gazeux intra-péritonéal, *Soc. ch.*, 1036. — Voy. *Abdomen, Appendicite.*

Laryngotomie. — pour tumeurs, *Congr. fr. ch.*, 906.

Létiévant-Estlander (opération de). *Congr. fr. ch.*, 907.

Ligature. — de l'artère iliaque externe, *Soc. ch.*, 78; — des os, technique et procédé, — en cadre, *Congr. fr. ch.*, 887; danger de la — à la soie dans les épiploïtes enflammées, *ib.*, 921. — Voy. *Hystérectomie.*

Lithotritie. Série de 80 —, *Congr. fr. ch.*, 930.

Luxations. — irréductibles, intervention sanglante, *Soc. ch.*, 341; — congénitales de la hanche, traitement, *Congr. fr. ch.*, 953; — pathologiques de la hanche, *ib.*, 954. — Voy. *Clavicule, Coude, Ménisque, Orteil, Rachis.*

Mâchoire. — Voy. *Résection.*

Mamelle. — Voy. *Tuberculose.*

Massage. Formulaire, par *Norstrom*, bibl., 92. — Voy. *Fractures.*

Médiastin. Traitement des phlegmons, *Soc. ch.*, 346.

Méningocèles. Traitement opératoire, par *Lissenkoff*, bibl., 93.

Ménisques. *Etude sur le fonctionnement des — interarticulaires du genou et les lésions qui peuvent en être la conséquence* (PAUZAT), 197; méniscite chronique traumatique, *Congr. fr. ch.*, 955.

Mésentère. Tumeur, *Soc. ch.*, 259.

Moelle. Quelques types cliniques nouveaux de lésions médullaires et radiculaires, *Congr. fr. ch.*, 909. — Voy. *Tuberculose.*

Murphy (Bouton de). Application dans la chirurgie intestinale, *Soc. ch.*, 168; gastroentérostomie avec —, *ib.*, 461; résection de l'intestin avec — pour anus contre nature sur le cæcum, *ib.*, 790.

Myômes. *Contribution à l'étude des — de la vessie* (TERRIER et HARTMANN), 181.

Myxomes. *Un cas de — kystique du tibia.* (NOVÉ-JOSSERAND ET BÉRARD), 436.

Nasales (Fosses). Réparation des difformités par la prothèse métallique inter-cutanéo-muqueuse, *Soc. ch.*, 169; déviation de la cloison cartilagineuse, ablation de la cloi-

son, *ib.*, 171; polype naso-pharyngien enlevé par la voie nasale, *ib.*, 172; réparation d'une difformité par un support métallique, *ib.*, 548. — Voy. *Pharynx.*

Nécrologie. A. Guérin, 271; Thiersch, 552; Verneuil, 555; Pasteur, 868; Larrey, 964, Bardeleben, 963.

Néphrectomie. — partielle dans les tumeurs bénignes du rein, *Congr. fr. ch.*, 926. — Voy. *Hématurie.*

Néphrolithotomie. — pour calcul volumineux du rein gauche, *Congr. fr. ch.*, 926.

Nerfs. — Voy. *Suture.*

Névralgie. Opérations pour — rebelle, *Congr. fr. ch.*, 903; résection du ganglion de Meckel pour —, *ib.*, 903.

Névrite. — périphérique parenchymateuse consécutive à une ostéomyélite aiguë, par *Zerenine*, bibl., 859.

Obstétrique. — Voy. *Asepsie.*

Obstruction. — Voy. *Uretères.*

Occlusion. — Voy. *Intestin.*

Œsophage. Cancer, *Soc. ch.*, 81; certains rétrécissements, déviation des matières comme opération préliminaire, *Congr. fr. ch.*, 923.

Olécrâne. — Voy. *Suture.*

Ombilic. — Voy. *Hernie.*

Ongle incarné. *Réflexions sur l' —. Ses causes et sa cure radicale* (Dardignac), 353, 513.

Ophtalmoplégie. — traumatique, *Congr. fr. ch.*, 901.

Oreille. *De la voie préauriculaire dans les interventions sur le conduit auditif et le rocher* (Gangolphe et Siraud), 300; exostoses du conduit auditif, *Congr. fr. ch.*, 901.

Orteil. Luxation métatarso-phalangienne du gros — en bas, *Soc. ch.*, 260. *5 cas d' — en marteau, ostéotomie cunéiforme* (M. Péraire), 605.

Os. Abcès, anatomie pathologique et pathogénèse, par *O. Bloch*, bibl., 94; intervention opératoire précoce ou tardive dans les solutions de continuité des — (crâne et rachis exceptés) *Congr. fr. ch.*, 882 et suiv.

Ostéite. — syphilitique à forme névralgique. Trépanation, *Soc. ch.*, 178.

Ostéomyélite. Statistique microbienne de l'— aiguë, *Congr. fr. ch.*, 895. — Voy. *Névrite.*

Ostéoplasties. — *expérimentales* (Sampirescou), 839. — Voy. *Résection.*

Ostéotomie. — pour fracture ancienne du col fémoral, *Congr. fr. ch.*, 894; — oblique pour ankyloses vicieuses de la hanche, *ib.*, 958. — Voy. *Ortéil.*

Percussion. Manuel de — et d'auscultation, par *P. Simon*, bibl., 637.

Péricarde. *Sur la ponction et l'incision du* — (E. Delorme et Mignon), 797, 987.

Péritonite. Un cas de — à pneumocoque, *Soc. ch.*, 548. — Voy. *Appendicite.*

Périthyphlite. — Voy. *Laparotomie.*

Pharynx. Végétations adénoïdes du naso —, *Congr. fr. ch.*, 904.

Phlegmon. — *périphérique de la cuisse droite et de la région lombaire droite* (Tuffier), 253. — Voy. *Iliaque (Fosse), Médiastin.*

Pied. Fibro-sarcome de la gaine du long péronier latéral à la plante du —, *Soc. ch.*, 174. — Voy. *Amputation.*

Pied bot. — équin, *Soc. ch.*, 80.

Pleurésie. — purulente, trépanation costale, *Soc. ch.*, 171, — id., ouverture large du thorax et décortication du poumon, *Congr. fr. ch.*, 907.

Plèvre. Incision exploratrice pour lésions pulmonaires, *Congr. fr. ch.*, 876. — Voy. *Fistule.*

Pneumotomie. — pour dilatation

bronchique, *Congr. fr. ch.*, 879; — pour kyste kydatique, *ib.*, 881.

Poumon. Chirurgie du —, *Cong. fr. ch.*, 871 et suiv.; intervention sur le — pour traumatismes et affections médicales, *ib.*, 878; chirurgie du —, *Soc. ch.*, 1031.

Poitrine. *De la conduite du chirurgien en cas de plaie pénétrante par arme blanche* (Huguet et Péraire), 26.

Polypes. — naso-phasyngiens, *Soc. ch.*, 72, 172.

Ponction. — Voy. *Péricarde*.

Prolapsus. — génital, *Soc. ch.*, 635. — Voy. *Rectum*, *Vagin*.

Prostate. *Abcès* (Tuffier), 253; Hyperthrophie, castration, par *Sinitzine*, bibl., 351; id., par *Bereskine*, bibl., 351; cathétérisme rétrograde chez les prostatiques, *Congr. fr. ch.*, 933; hypertrophie, castration, *ib.*, 935. — Voy. *Résection*.

Pyopneumothorax. — 2 cas, *Congr. fr. ch.*, 877.

Rate. Remarques à propos de 4 cas de — mobile, *Congr. fr. ch*, 925.

Rectum. Chirurgie du —, par *Quénu* et *Hartmann*, bibl., 637; rétrécissements partiels, *Congr. fr. ch.*, 916; dérivation des matières comme opération préliminaire, *ib.*, 923; prolapsus, nouveau procédé, *Soc. ch.*, 1039. — Voy. *Anus*, *Corps étrangers*.

Reins. — Voy. *Hématurie*, *Néphrectomie*, *Néphrolithotomie*, *Uretères*.

Résection. — *du genou*, *nouveau procédé* (Severeano), 41; — de l'intestin, par *Studsgaard*, bibl., 267; longueur d'intestin grêle à réséquer, par *Trzebicky*, bibl., 716; — ostéoplastique du tarse avec conservation d'un pont plantaire, par *Volkovitsch*, bibl., 862; — du sommet du poumon droit pour tuberculose pulmonaire, *Congr. fr. ch.*, 877; — pour ankylose osseuse de la mâchoire, *ib.*, 902; — des canaux déférents, son influence sur l'état de la prostate *ib.*, 931; — de la prostate pour hypertrophie, conditions physiologiques, *ib.*, 936; enclouage de l'articulation coxo-fémorale après sa —, *ib.*, 952. — Voy. *Abdomen*, *Biceps*, *Épaule*, *Murphy* (*Bouton de*), *Névralgie*.

Rétrécissements. — Voy. *Intestin*, *Œsophage*, *Rectum*, *Urètre*.

Rhinoplastie. Un cas de —, *Congr. fr. ch.*, 902.

Rotule. — Voy. *Suture*.

S iliaque. Volvulus, traitement, *Congr. fr. ch.*, 914.

Salpingo-ovarites. — Voy. *Bactériologie*.

Sarcome. *Rapide développement d'un — de la thyroïde à la suite d'infection par streptocoque pyogène* (G. Gatti), 618; désarticulation de l'os iliaque pour —, *Congr. fr. ch.*, 952. — Voy. *Épaule*, *Pied*.

Sérum. *Du — antistreptococcique*, 448.

Soldat (maladies du). *Des* —, par *Marvaud*, bibl., 269.

Suppuration. — Voy. *Apophyse mastoïde*.

Suture. — du nerf médiain et de quatre tendons dans un foyer suppuré, *Soc. ch.*, 172; — pour fracture du fémur, *ib.*, 462; — nerveuse, par *Spijarny*, bibl., 857; — osseuse pour fractures de la rotule et de l'olécrâne, *Congr. fr. ch.*, 889; — des plaies des gros troncs veineux, *ib.*, 896; — intestinale à l'aide d'un bouton perfectionné, *ib.*, 922; — Voy. *Clavicule*, *Symphyséotomie*.

Symphyséotomie. Troubles de la marche consécutifs. Suture osseuse, *Soc. ch.*, 453; reconstitution du col vésical après — pour épispadias péno-pubien, *Congr. fr. ch.*, 937.

Syphilis. La — et les maladies

vénériennes, par *Finger* (Trad. fr.), bibl., 963. — Voy. *Ostéite*.

Talalgie. *Notes histologiques et cliniques pour l'histoire de la* — (J. Brousses et A. Berthier), 681.

Tarse.—Voy. *Résection, Tuberculose*.

Tératoplasie. *La famille tératoplasique* (Ch. Féré), 692.

Testicule. *Étude histologique sur les épithéliomes du* — (Pilliet et Costes), 641; tumeur énorme, *Congr. fr. ch.*, 939.

Tétanos. — céphalique consécutif à une plaie du doigt. Amputation, *Soc. ch.*, 751.

Tête. — et face., *Cong. fr. ch.*, 899 et suiv. — Voy. *Tétanos*.

Thoracotomie. — *et thoracoplastie* (Llobet), 242.

Thorax. — Voy. *Actinomycose*.

Thyroïde. — Voy. *Sarcome*.

Tibia. Substitution à toute la diaphyse de la diaphyse périnéale, *Soc. ch.*, 711. — Voy. *Myxome*.

Toxithérapie. — *des tumeurs malignes* (Répin), 465.

Trachéotomie. Suture après la —, par *Krasnobaïeff*, bibl., 861.

Trépanation. — Voy. *Cerveau, Ostéite, Pleurésie*.

Tuberculose.—de la moelle osseuse, *Soc. ch.*, 708. — *Contrib. à l'étude de la — mammaire* (Gaudier et Péraire), 768; — génitale chez la femme, *Congr. fr. ch.*, 945; — du tarse postérieur et tarsectomie postérieure, *ib.*, 959. — Voy. *Résection, Vessie*.

Tumeurs. *Pétrification d'une — de la vessie* (Nicaise), 240; — sacro-coccygienne, *Soc. ch.*, 461; — fibreuses de l'utérus, par *Boiffin*, bibl., 640; — de la vessie, *Congr. fr. ch.*, 928; ablation totale des grosses — de l'utérus, *ib.*, 949. — Voy. *Abdomen, Cerveau, Épithéliome, Hernie, Mésentère, Néphrectomie, Rectum, Testicule, Toxithérapie*.

Uretères. Urétrotomie partielle et totale pour lésions des —, par *Liaudet*, bibl., 94; obstruction par des calculs, diagnostic et traitement, par *Resnikoff*, bibl., 718; contusion de l'—, *Cong. fr. ch.*, 928.

Urètre. Urétrectomie pour rétrécissements, *Soc. ch.*, 712.

Urétroplastie. — Voy. *Fistule*.

Urétrotomie. — Voy. *Uretère*.

Utérus. Hystérectomie vaginale contre le cancer et les affections non cancéreuses, par *Richelot*, bibl., 91. — *Prolapsus et rétroflexion, laparo-hystéroplexie extrapéritonéale* (Ségale), 437; utilité de la constatation de la crête médiane postérieure pour le diagnostic des rétro-déviations, *Soc. ch.*, 349. — Voy. *Hématocèle, Hernie, Hystérectomie, Tumeurs*.

Vagin. Absence complète, artificiel, *Soc. ch.*, 1029. — Voy. *Fistule, Hydrocèle, Hystérectomie, Incision, Utérus*.

Varices. Études des —, par *Beurnier*, bibl., 1042.

Varicocèle. *Note sur le — et son traitement* (J.-A. Dardignac), 721.

Vessie. Rupture traumatique avec intégrité de la paroi abdominale antérieure, par *Matveieff*, bibl., 269; tuberculose, extirpation de la muqueuse, *Soc. ch.*, 453; exstrophie, *Congr. fr. ch.*, 929. — Voy. *Bactériologie, Lithotritie, Myômes, Symphyséotomie, Tumeurs*.

Vomissements.—Voy. *Chloroforme*.

Le propriétaire-gérant : Félix Alcan.

Coulommiers. — Imp. Paul BRODARD.